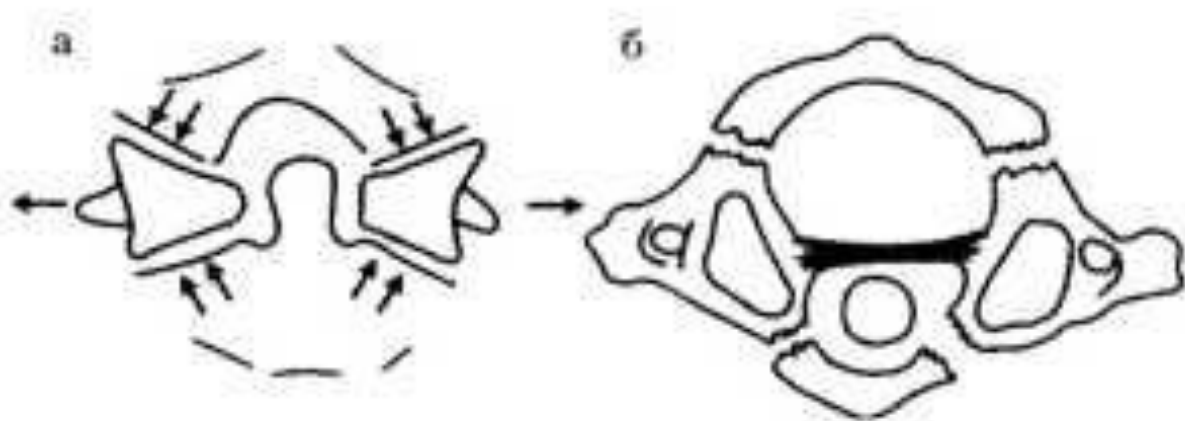


Травмы шейного отдела ПОЗВОНОЧНИКА

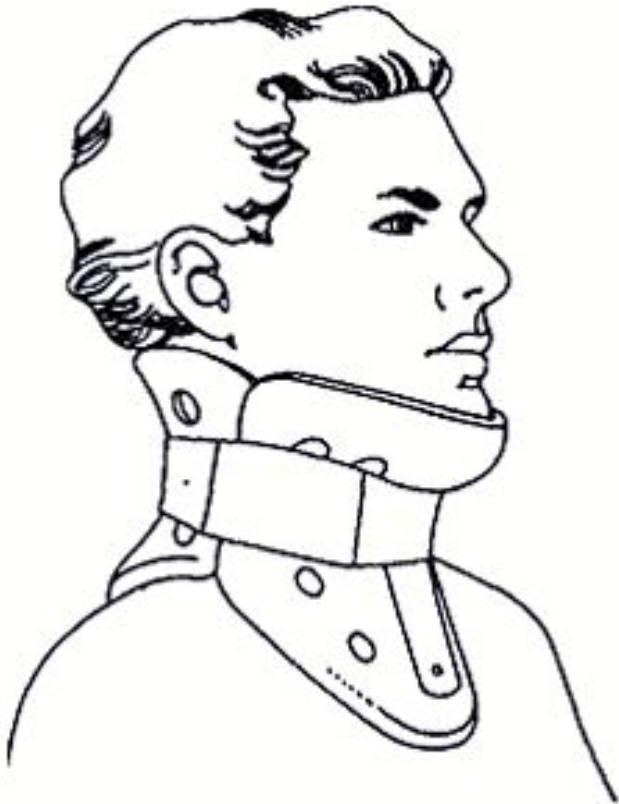


Исполнитель:
Гинин Игорь Андреевич
Преподаватель:
Беломоина О. И.

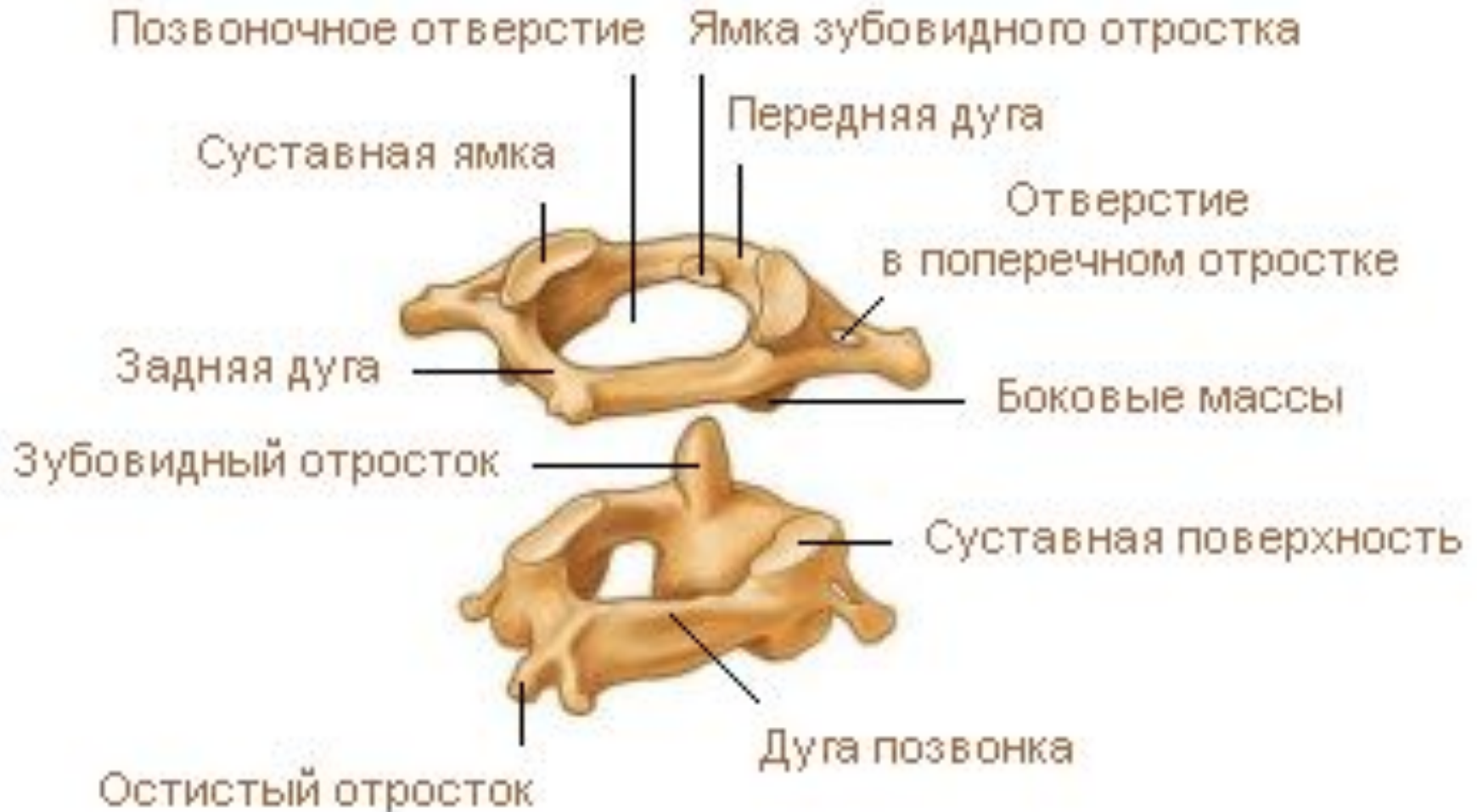ПЕРЕЛОМ ДЖЕФФЕРСОНА



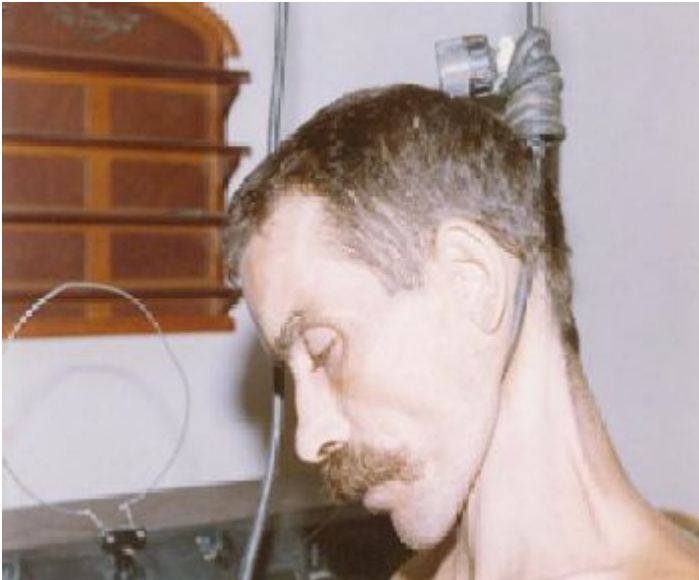Признаки перелома:



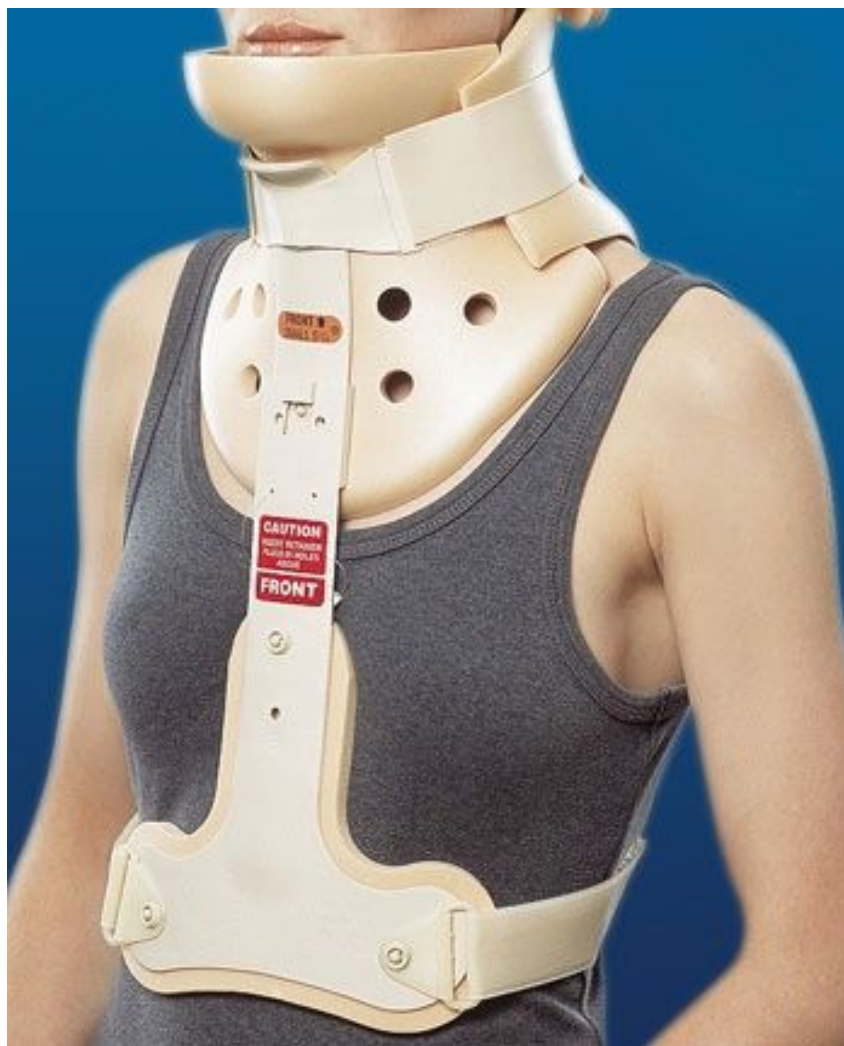Перелом зубовидного отростка 2 шейного позвонка



Причины



Лечение



Вывих в атлантозатылочном

суставе

Основные характеристики

Наиболее типичный симптом: увеличение расстояния между зубовидным отростком С2 и С1 позвонком.

Рекомендации по лучевой диагностике

Оптимальный метод диагностики: КТ с получением многоплоскостных реконструкций.

Рекомендации к методике исследования: костный алгоритм реконструкции, толщина среза 1,5 мм.

Лечение

Фиксация осевого позвонка и затылочной кости.

Прогноз

При отсутствии фиксации: неблагоприятный.



Коне

и