

# ТРАВМЫ ЗУБОВ У ДЕТЕЙ И ИХ ОРТОПЕДИЧЕСКОЕ ЛЕЧЕНИЕ

Лектор – к.м.н. Гороховский В.Н.



# Последствия травм зубов и челюстей у детей

## **Неполный вывих временного зуба**

Облитерация полости зуба и корневого канала. Преждевременная резорбция корня зуба. Срастание корня зуба с лункой и нарушение впоследствии физиологического перемещения временного зуба.

## **Неполный вколоченный вывих временного зуба**

Изменение формы, величины коронки и корней постоянного зуба.  
Нарушение образования и минерализации твердых тканей зуба.  
Изменение сроков прорезывания, аномалии положения постоянного зуба

## **Полный вывих временного зуба**

Преждевременное прорезывание одноименного постоянного зуба.  
Зубоальвеолярное удлинение зуба-антагониста. Наклон и горизонтальное перемещение смежных зубов. Перемещение зачатков постоянных зубов

# Последствия травм зубов и челюстей у детей

## Ушиб и неполный вывих постоянного зуба с несформированным корнем

Остановка формирования корня постоянного зуба. Образование кисты.

## Неполный и вколоченный вывих постоянного зуба с несформированным корнем

Изменение формы, величины коронки и корней постоянного зуба.

Нарушение образования и минерализации твердых тканей зуба.

Изменение сроков прорезывания, аномалии положения постоянного зуба.

## Вколоченный вывих постоянного зуба со сформированным корнем

Срастание корня поврежденного зуба со стенкой лунки. Частичная ретенция поврежденного зуба.

# Последствия травм зубов и челюстей у детей

## Полный вывих с потерей постоянного зуба

Деформация зубных рядов в горизонтальном и вертикальном направлениях. Перемещение зачатков клыков в мезиальном направлении у детей, потерявших центральные резцы в возрасте до 9 лет.

## Ушиб и перелом альвеолярного отростка

Недоразвитие альвеолярного отростка. Задержка прорезывания зубов на 1-4 года. Скученное положение зачатков зубов в зоне повреждения. Нарушение развития твердых тканей зубов. Аномалии положения постоянных зубов.

## Перелом тела челюсти

Нарушение роста и развития челюсти, деформация зубных рядов, нарушение прикуса.

# Последствия травм зубов и челюстей у детей



## Перелом суставного отростка нижней челюсти

Изменение формы и величины суставной головки нижней челюсти и суставной ямки, рассасывание суставной головки. Укорочение тела и ветви нижней челюсти, нарушение симметрии лица, смещение челюсти в сторону поврежденного сустава. Анкилоз височно-нижнечелюстного сустава.

# Классификация повреждения зубов

**Ушиб зуба (без повреждения или с повреждением сосудисто-нервного пучка)**

## **Вывих зуба**

- неполный (без повреждения или с повреждением сосудисто-нервного пучка);
- внедренный (без повреждения или с повреждением сосудисто-нервного пучка);
- полный

## **Перелом**

- коронки зуба: в зоне эмали; в зоне эмали и дентина (без вскрытия или со вскрытием полости зуба)
- шейки зуба: выше дна зубодесневого кармана; ниже дна зубодесневого кармана.
- корня зуба (поперечный, косой, продольный, оскольчатый, комбинированный): в пришеечной части; в средней части корня; в верхушечной части (без повреждения или с повреждением сосудисто-нервного пучка; без смещения или со смещением)



# Острая травма

## Острая травматическая гиперестезия дентина при:

- отломе эмали
- отломе эмали и части дентина

## Острый травматический пульпит при :

- отломе коронки (без обнажения и с обнажением пульпы);
- переломе корня

## Острый травматический периодонтит :

- без повреждения пульпы;
- с травматическим воспалением пульпы;
- с отрывом сосудисто-нервного пучка пульпы.

# Хроническая травма

## Дефект твердых тканей зуба в пределах

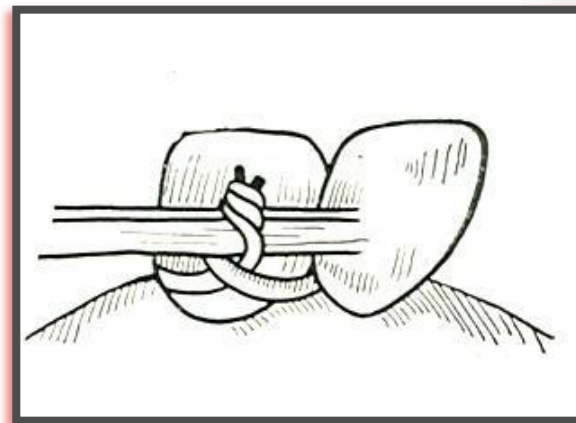
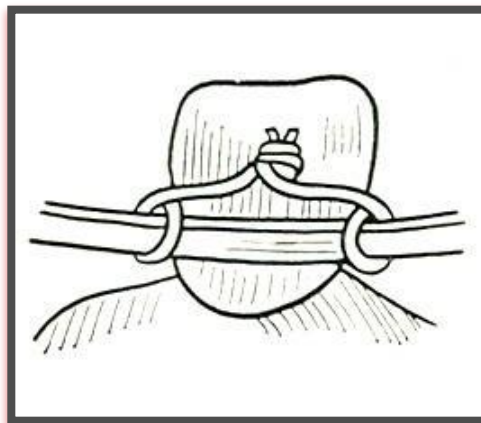
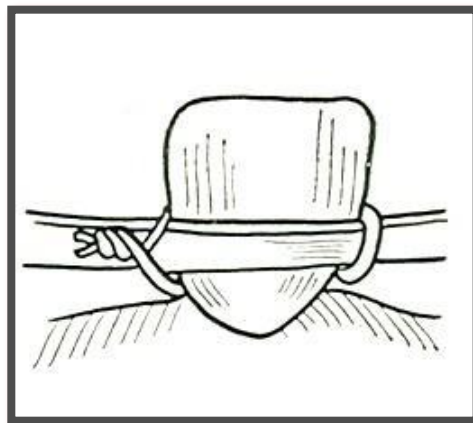
- эмали
- дентина

## Хронический травматический периодонтит

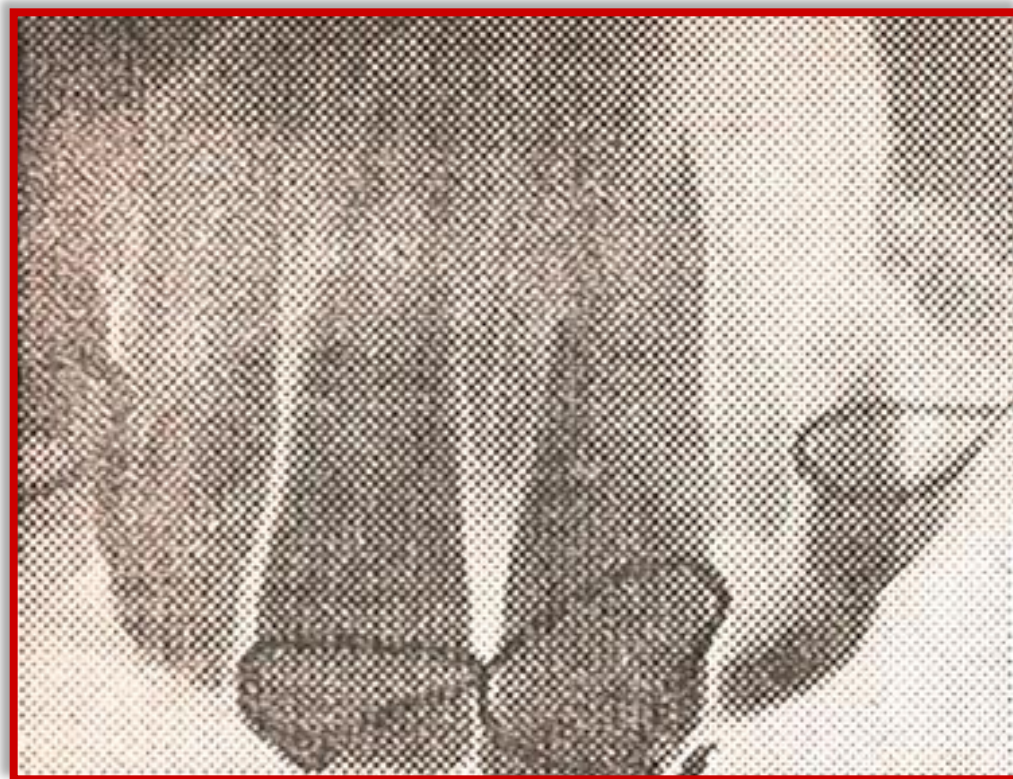- фиброзный: без изменения пульпы, с хроническим восходящим пульпитом, с некрозом пульпы ;
- гранулематозный (реже гранулирующий): некроз пульпы; полное растворение пульпы.



- Способы наложения лигатур для закрепления проволочных шин у детей

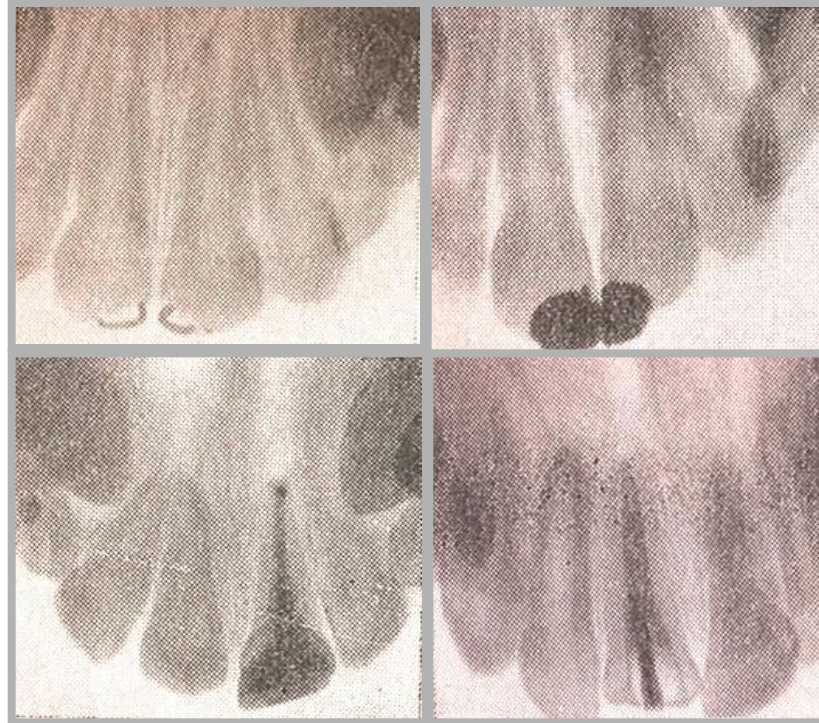


- Перелом несформировавшегося корня 1



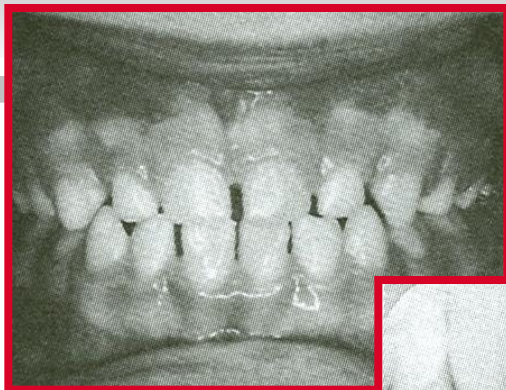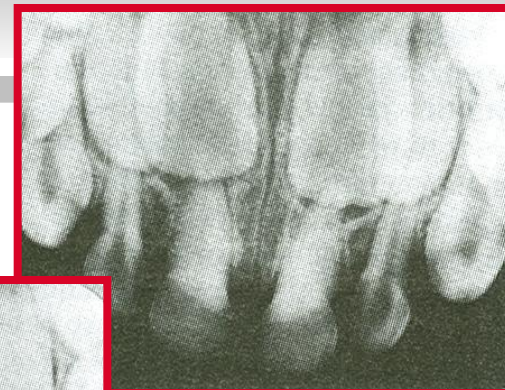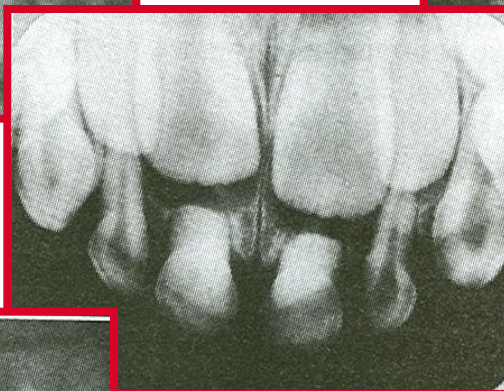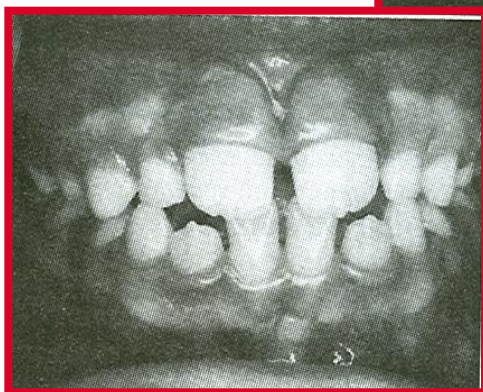
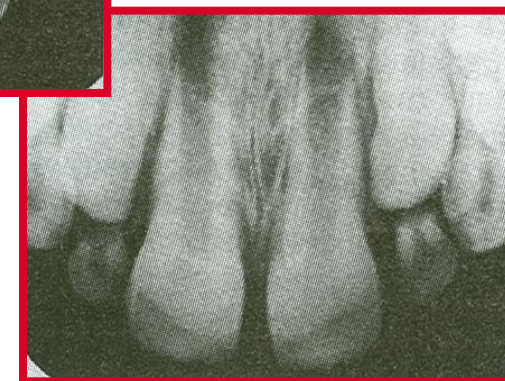Отломанные части коронок  $\underline{1|1}$   
восстановлены  
пластмассовыми вкладками

Отломанные углы коронок  $\underline{1|1}$   
восстановлены  
металлическими вкладками

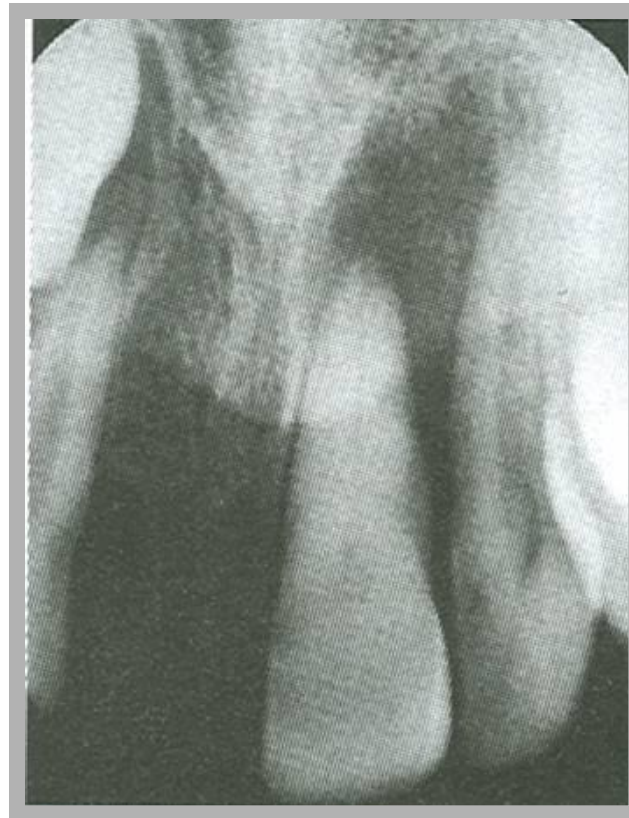


Отломанные часть коронки  $\underline{1}$   
восстановлена  
металлической коронкой

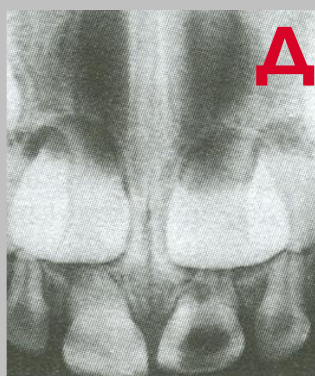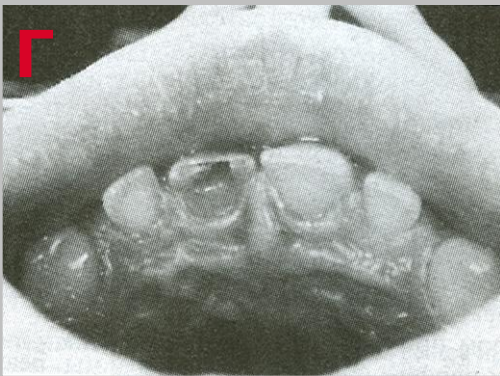
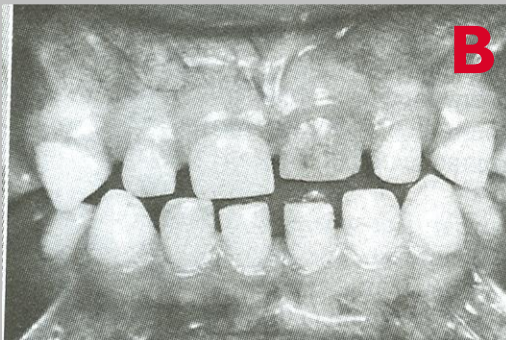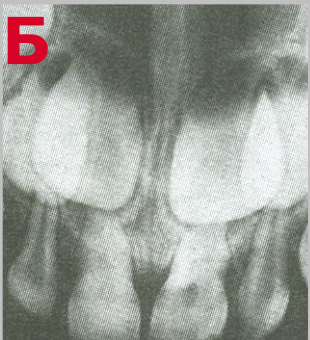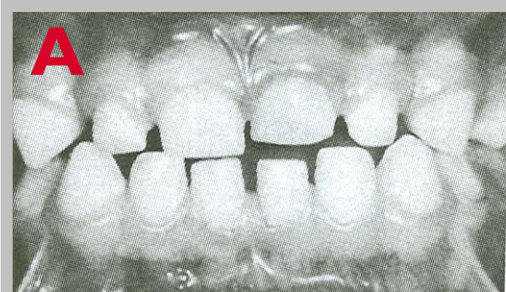Отломанный режущий край коронки  $\underline{1}$   
восстановлен  
пластмассовой вкладкой со штифтом

**А****Б****В****Г****Д**

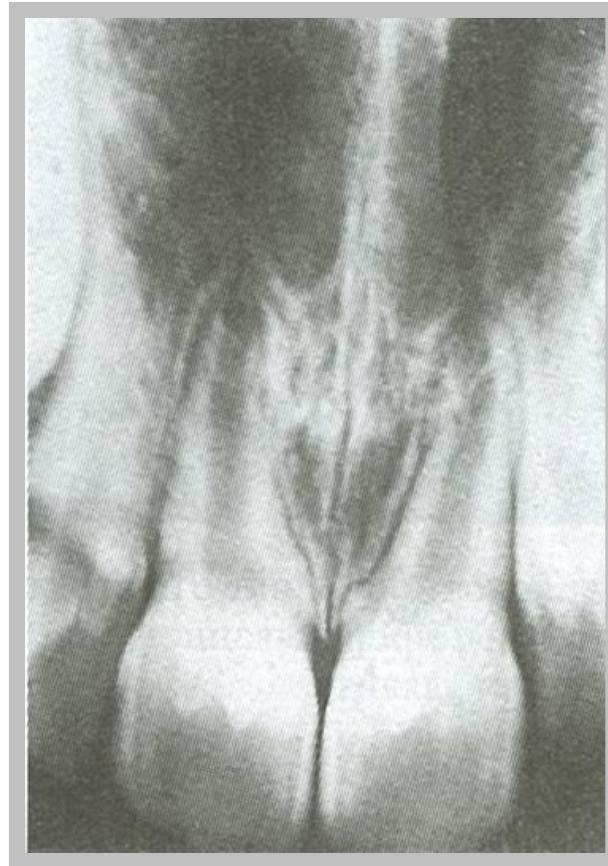
**А** - верхние молочные центральные резцы приобрели после травмы желтоватый матовый оттенок; **Б** - на рентгенограмме обнаруживается практически полная облитерация полостей зубов; **В** - физиологическая резорбция корней происходит нормально; **Г** и **Д** - прорезались постоянные резцы. На губных поверхностях верхних центральных резцов имеются белые матовые участки, свидетельствующие о произошедшей ранее травме.



Через 10 лет после травмы в левом центральном резце возникла острая боль. В апикальной области можно обнаружить очаг разрежения костной ткани. Правый центральный резец выпал при травме.

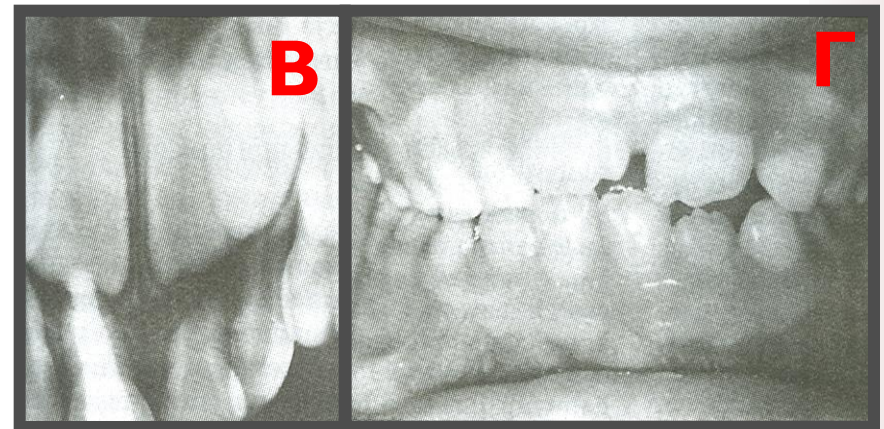
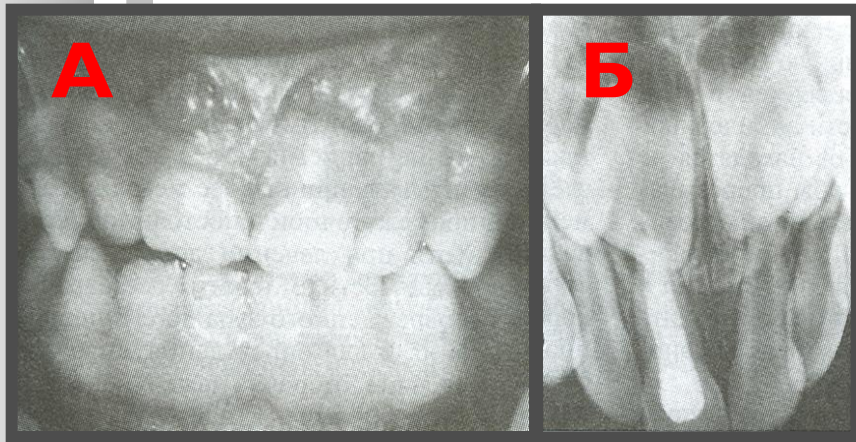


Внутренняя резорбция левого молочного резца после травмы:  
**А** - через 6 месяцев после травмы. Коронка травмированного зуба имеет розоватый оттенок;  
**Б** - на рентгенограмме обнаружена внутренняя резорбция корня и пульпарной камеры с некоторыми признаками репарации;  
**В** - прогрессирование деструктивного процесса, который сопровождается пролиферацией пульпы, цвет коронки стал более интенсивным;  
**Г** - на небной поверхности коронки молочного резца появилась перфорация;  
**Д** - на рентгенограмме можно оценить степень резорбции. Зуб был удален.



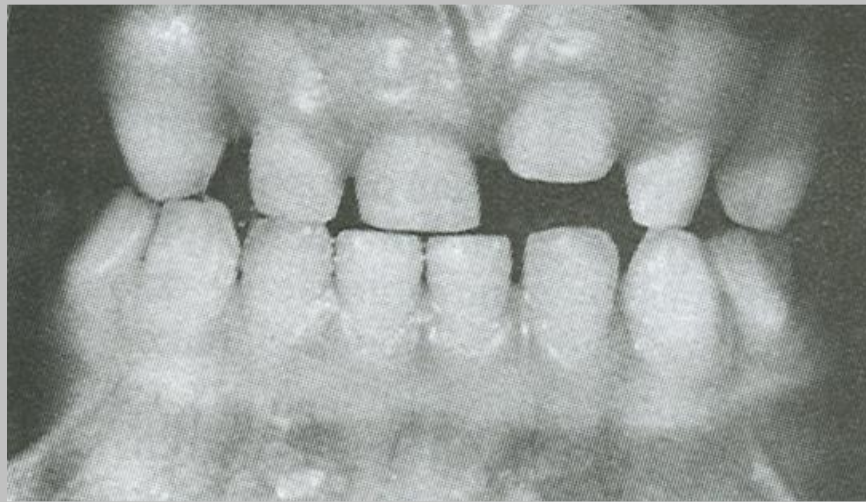Периферическая резорбция корней зубов.  
Жизнеспособность пульпы была восстановлена, и резорбция прекратилась.

**А** - дошкольник с признаками хронического альвеолярного абсцесса у верхнего правого центрального резца. Решено провести эндодонтическое лечение;  
**Б** - рентгенограмма зуба после эндодонтической обработки и пломбирования каналов цинк-оксид эвгенолом;



**В** - физиологическая резорбция корня леченного зуба происходит нормально. Пломбировочный материал также рассасывается;  
**Г** - молочный резец сохранялся в полости рта достаточно время для нормального прорезывания соответствующего постоянного зуба.



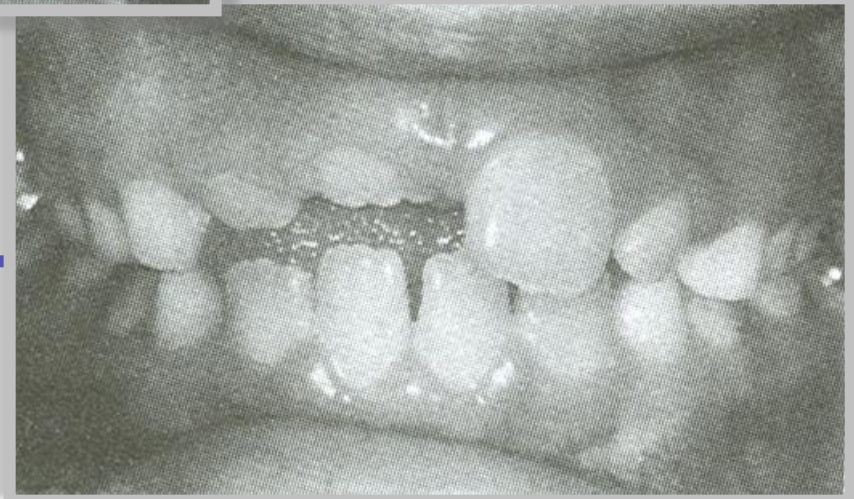


Год назад левый молочный центральный резец получил травму. После травмы зуб казался здоровым, однако впоследствии анкилозировался, что не позволило ему полностью прорезаться.

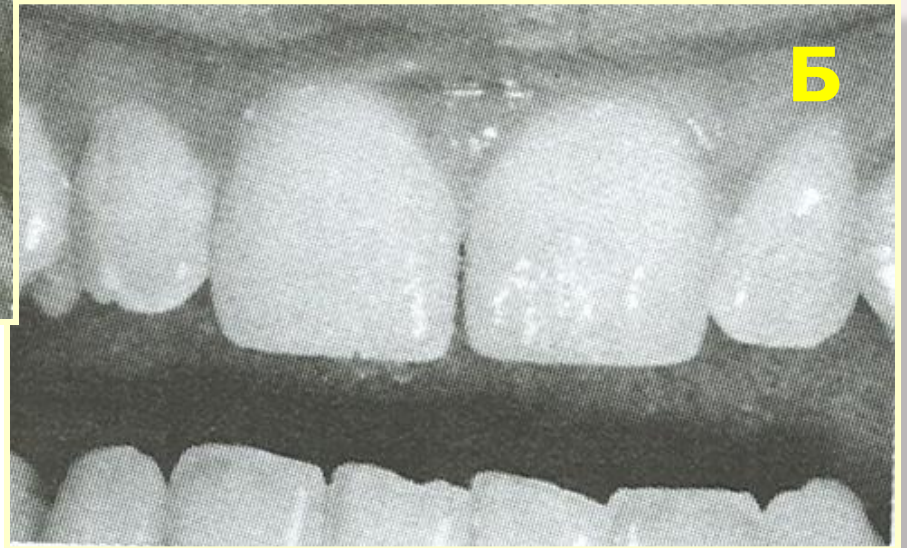
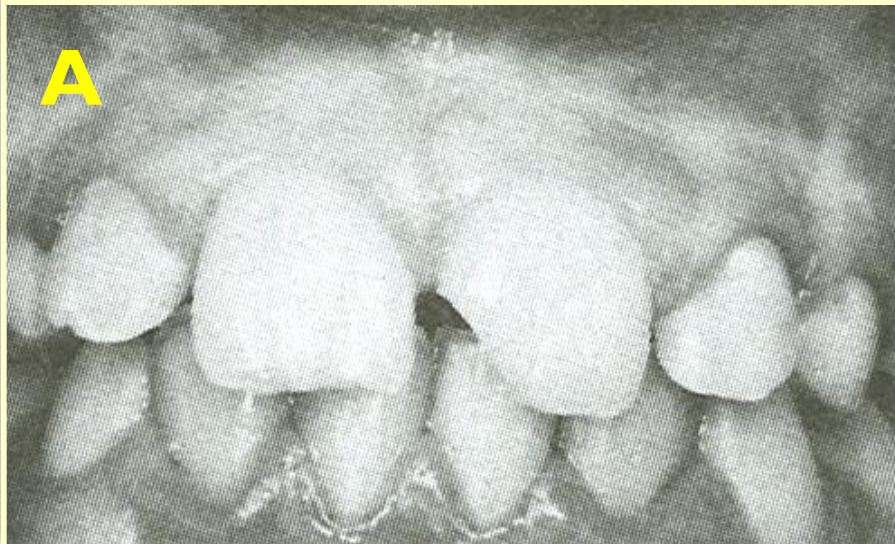---

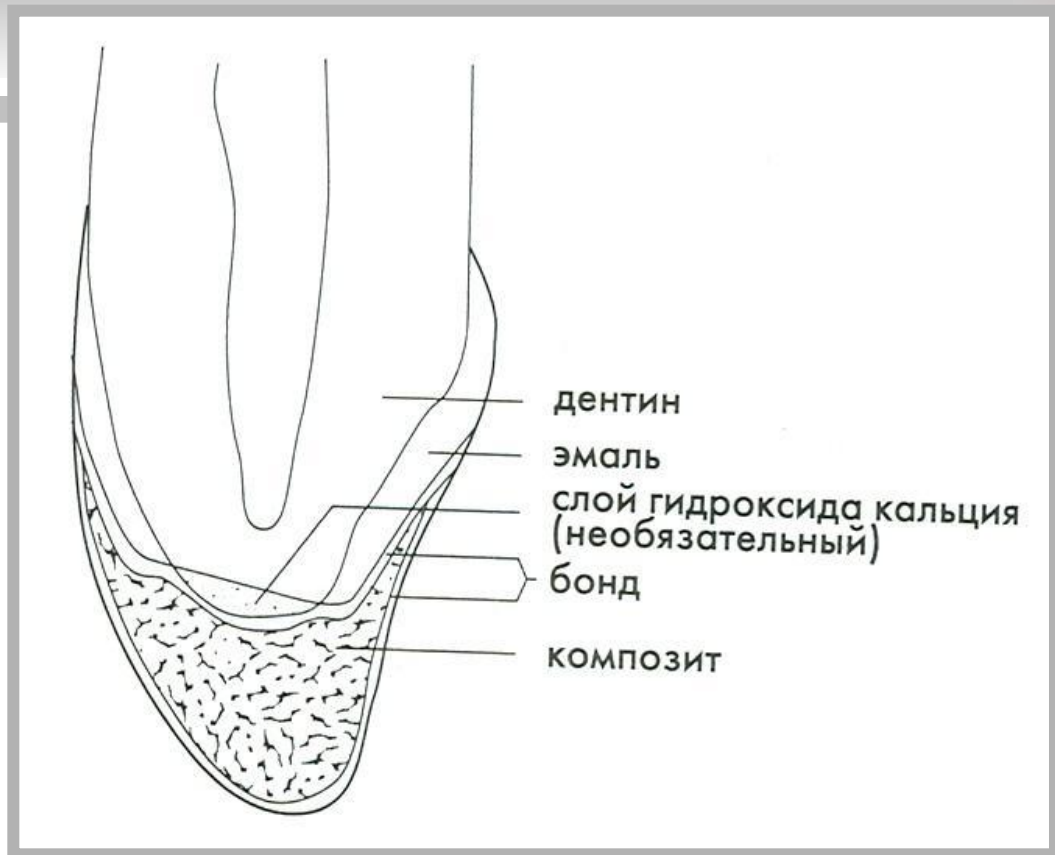---

Анкилоз постоянного центрального резца после травмы. Прорезывание резца прекратилось. Зуб следует удалить.



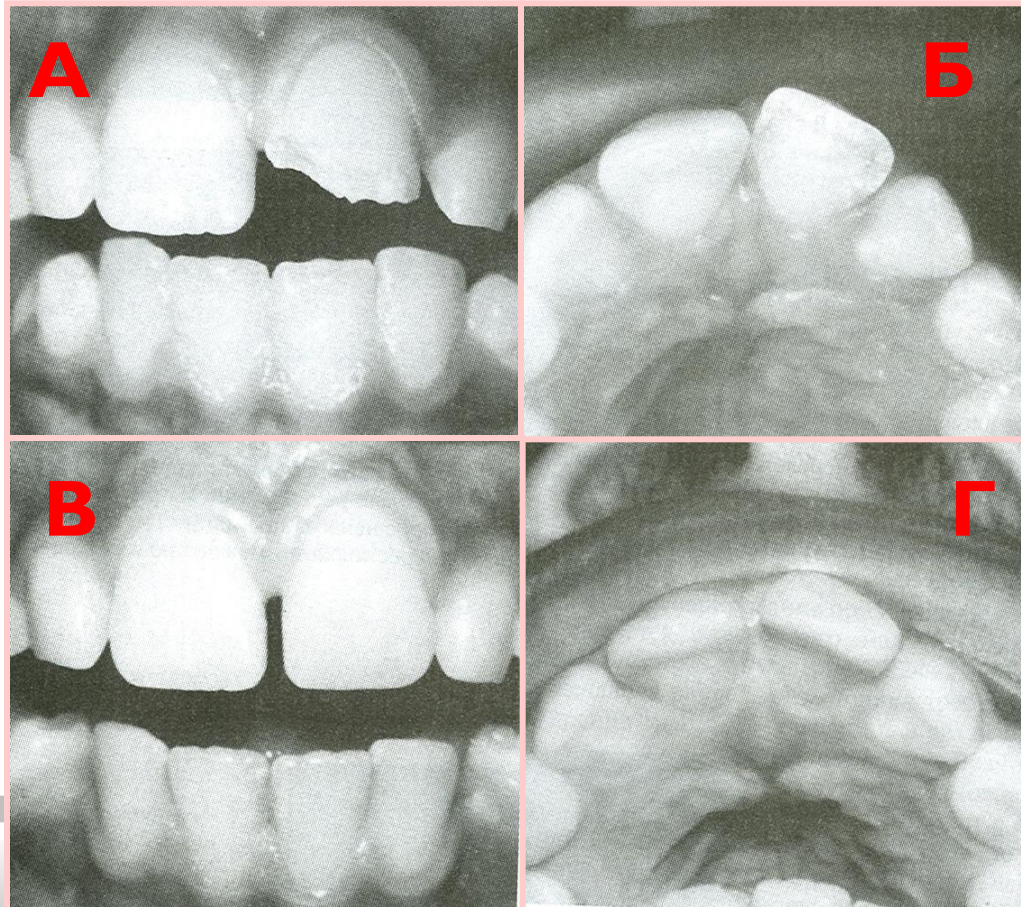
**А** - перелом коронки верхнего левого центрального резца по II классу;  
**Б** - через 7,5 лет после реставрации. Приемлемый функциональный и эстетический результат, хотя при внимательном осмотре можно обнаружить стирание режущего края пломбы.

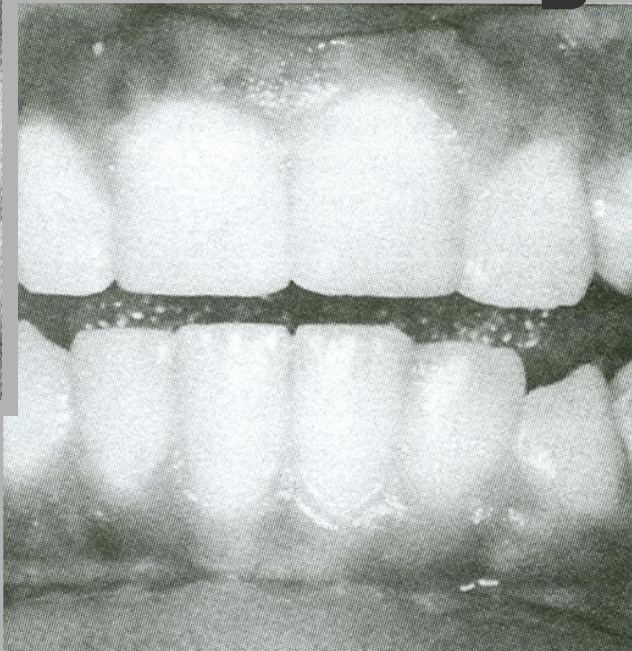
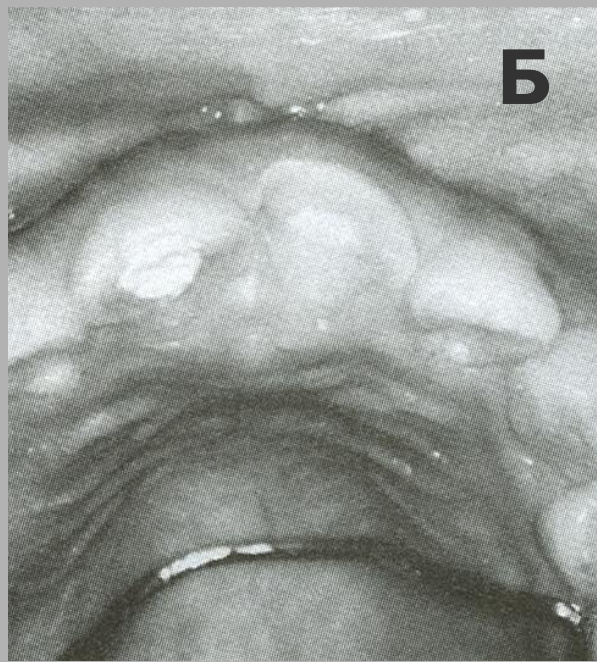
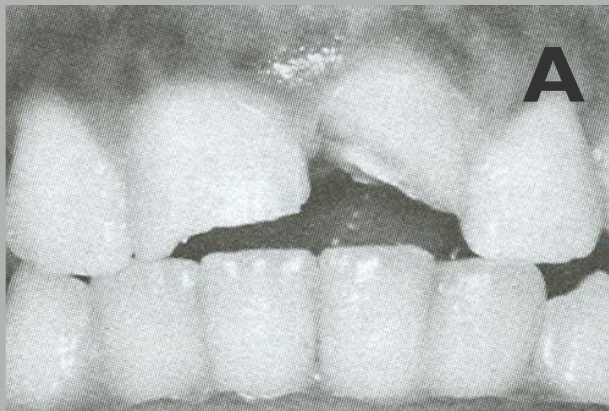



На сагиттальном разрезе зуба изображена реставрация резца после травмы адгезивной методикой без препарирования. На обнаженный дентин наносят прокладку из гидроксида кальция. Эмаль протравливают. Рекомендуется создать небольшой скос эмали. Существует необходимость расширить границы реставрации на губной и оральной поверхностях: 1 - дентин; 2 - эмаль; 3 - слой гидроксида кальция (необязательный); 4 - бонд; 5 - композит.

**А** - перелом внутреннего угла режущего края верхнего левого центрального резца по II классу; **Б** - ротация и вестибулярное положение зуба делают его подверженным травме; **В** и **Г** - через 6 месяцев после реставрации зуба композитом без препарирования. На рисунке **Г** можно видеть, как была создана иллюзия правильного положения зуба в зубном ряду (мезиальная часть вестибулярной поверхности пломбы при обработке специально слегка сошлифована).





**А и Б** - перелом коронок верхних центральных резцов с обнажением пульпы. Вся язычная поверхность эмали правого центрального резца отсутствует. Произведена ампутация пульпы;

**В** - проведена реставрация зубов композитом без препарирования. Дополнительной ретенции удалось достичь за счет заполнения пульпарной камеры пломбировочным материалом. Штифты не использовались.

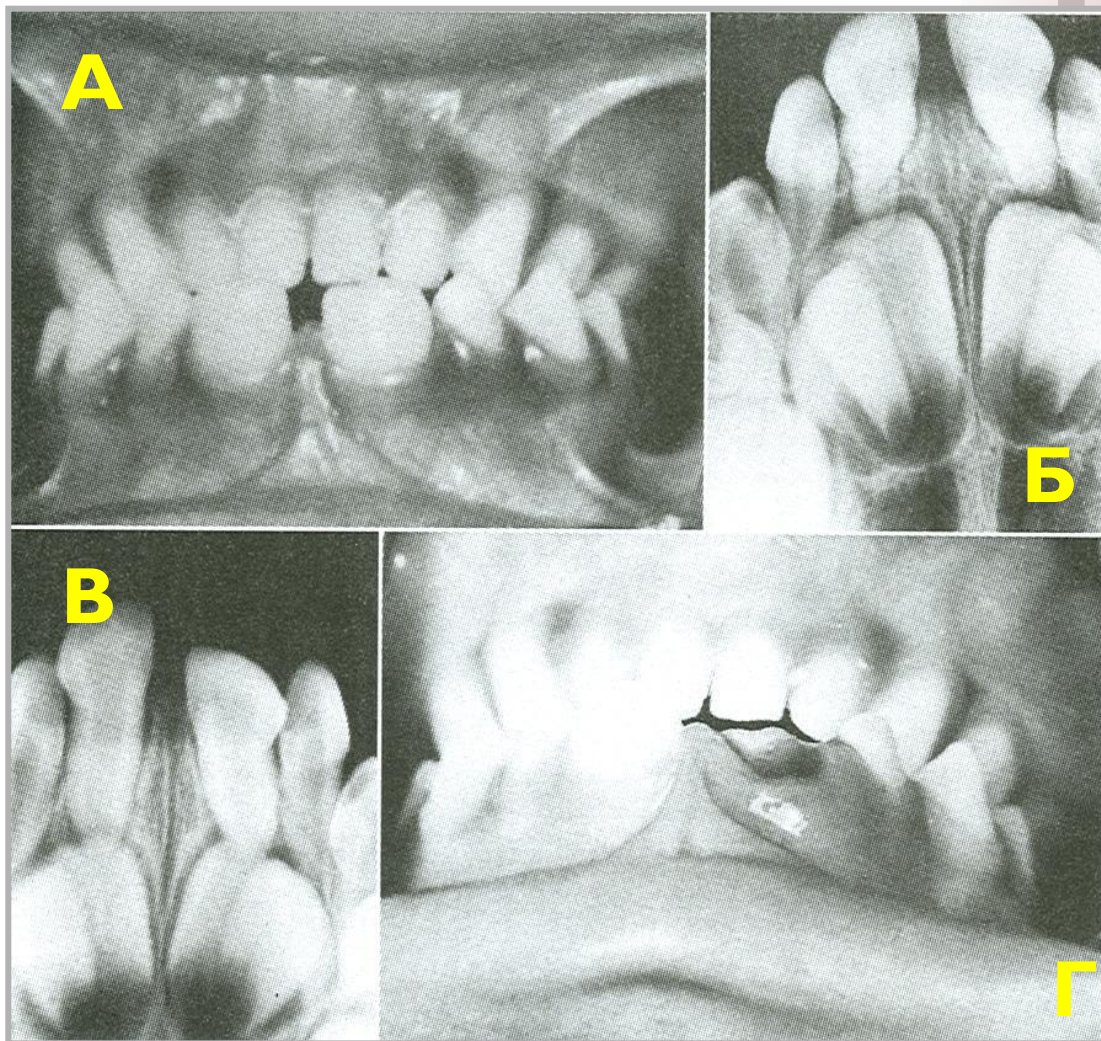
**А** - вколоченный верхний правый молочный центральный резец;

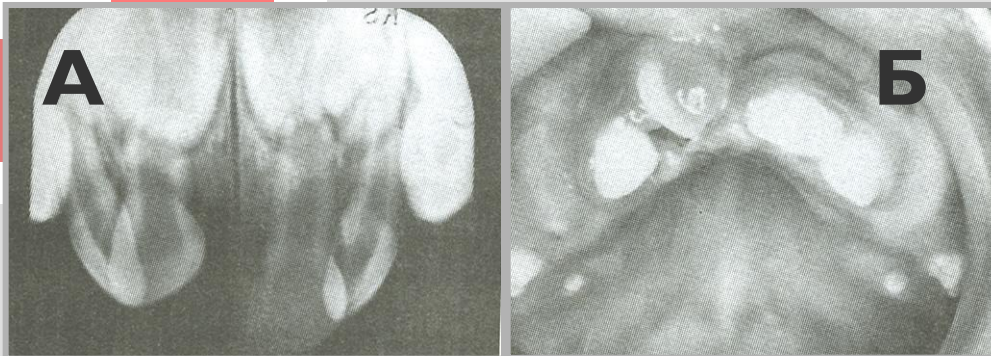
**Б** - степень интрузии молочного зуба.

В таких случаях часто происходит повреждение зачатков постоянных зубов;

**В** - рентгенограмма через 8 месяцев после травмы. Поврежденный зуб прорезался заново. Пульпа сохранила свою жизнеспособность, хотя имеются признаки частичной облитерации канала. Корень соседнего центрального резца подвергся наружной резорбции;

**Г** - вколоченный центральный резец занял прежнее положение в зубном ряду и, возможно, сохранится в полости рта до естественной смены.

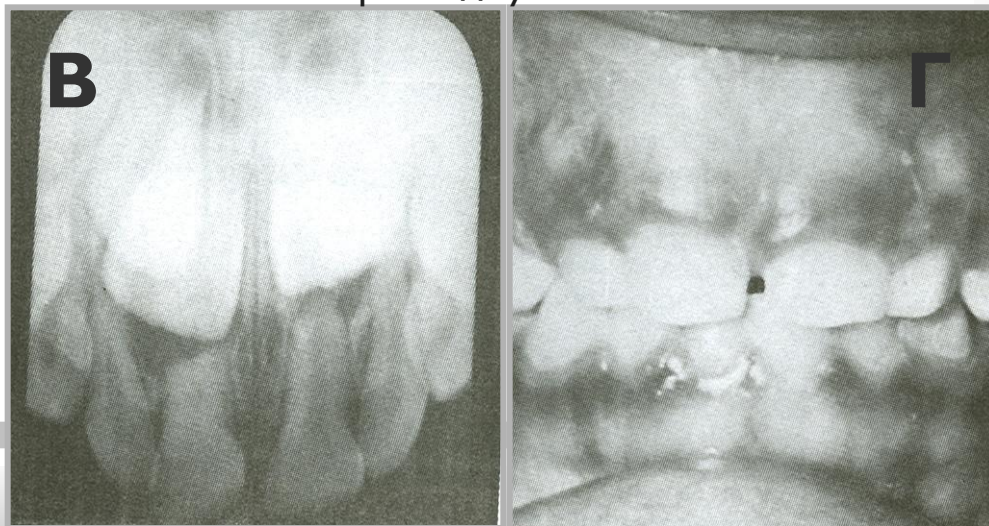


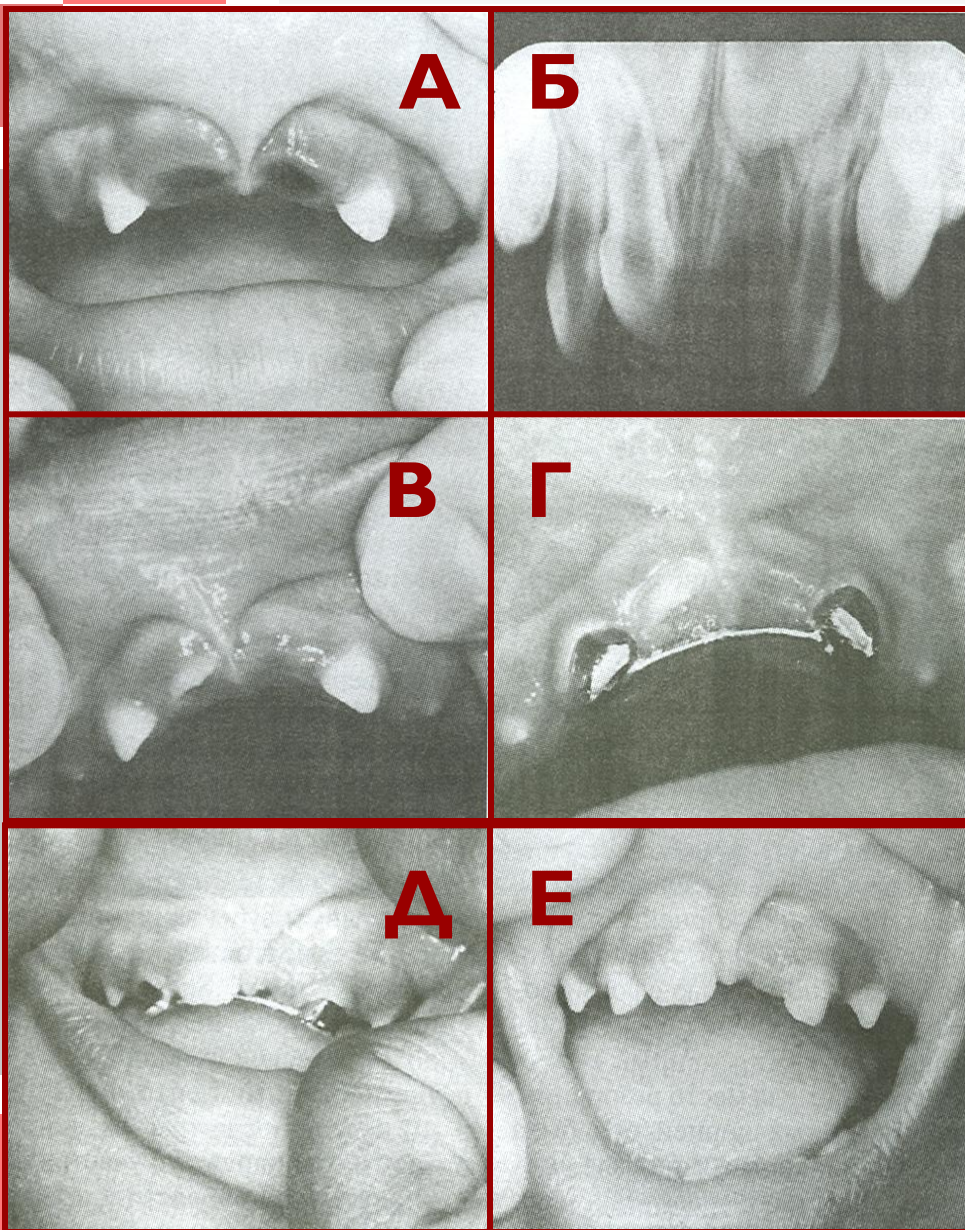


**А** - рентгенограмма сделана вскоре после полной интрузии верхнего правого молочного центрального резца у ребенка 22 месяцев. Зуб развернулся на  $90^{\circ}$ С;

**Б** - внешний вид зуба и заживление мягких тканей через 2 недели после травмы. Какого-то определенного лечения не проводилось;

**В** и **Г** - рентгенограмма того же пациента в возрасте 6 лет и 5 месяцев (через 4 года и 7 месяцев после травмы). Корень вколоченного зуба подвергся значительной резорбции и кальцифицирующему метаморфозу, однако ткани в этой области выглядят здоровыми. Возвращение вколоченного зуба в прежнее нормальное положение произошло самостоятельно. Через год зуб выпал.





**А** - 14-месячный ребенок с частично вколоченным верхним правым молочным боковым резцом, полностью вколоченным правым центральным резцом, вывихом левого центрального резца и расшатыванием левого бокового резца;

**Б** - рентгенограмма поврежденной области и день травмы;

**В** - через 2 недели после травмы. Вколоченный правый центральный резец начинает возвращаться в прежнее положение. Особой проблемой было сохранение утраченного пространства, т. к. клыки находились на активной стадии прорезывания;

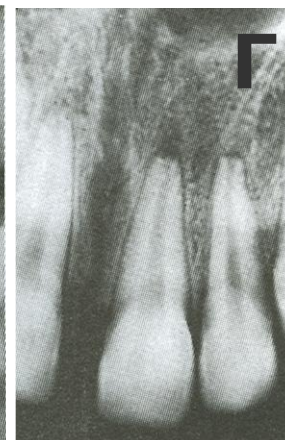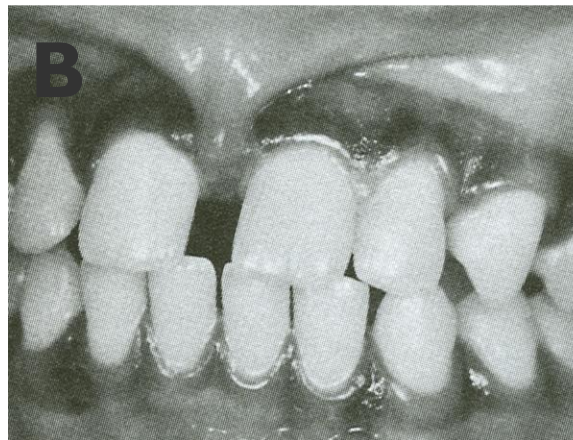
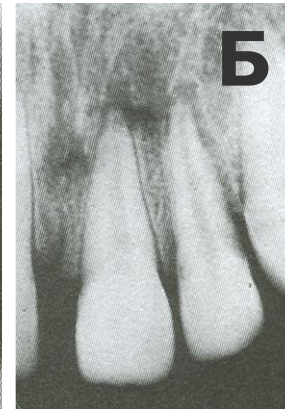
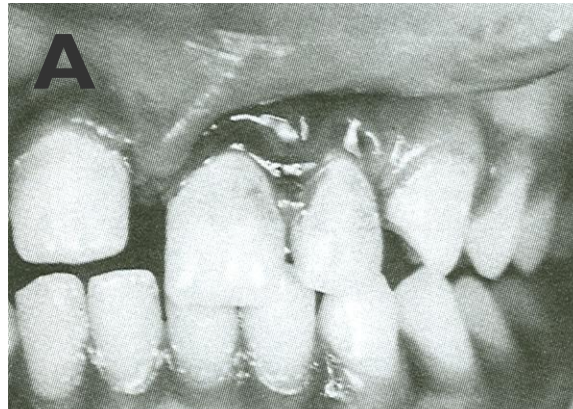
**Г** - аппарат, чтобы сохранить свободное пространство, зацементирован;

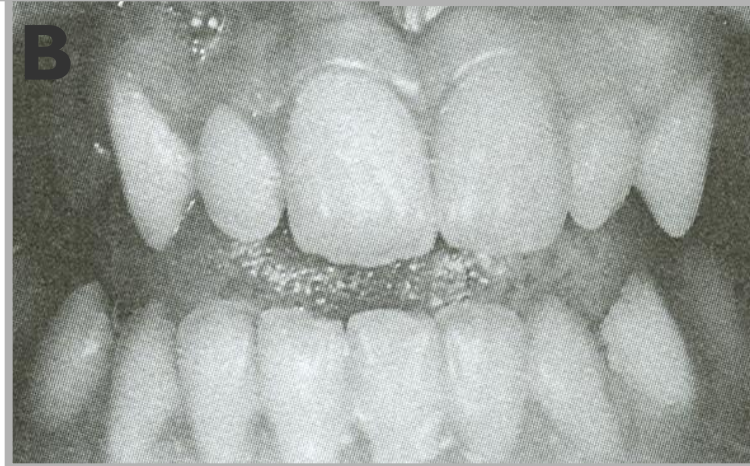
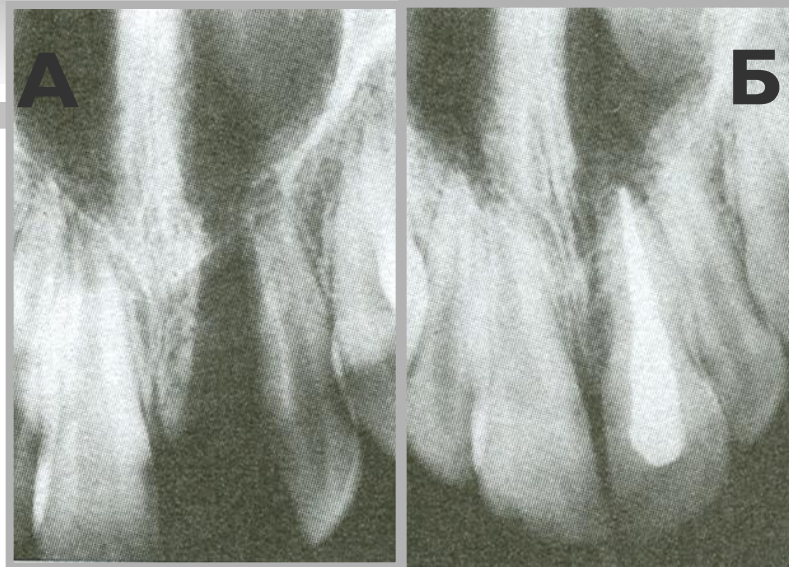
**Д** - через 2 месяца после травмы. Правый центральный резец продолжает возвращаться в нормальное положение;

**Е** - через 4 месяца после травмы. Аппарат, чтобы сохранить свободное пространство, следует зацементировать заново и оставить до тех пор, пока клыки и центральный резец не прорежутся полностью. Позднее, чтобы сохранить свободное пространство, можно изготовить более эстетичный аппарат.

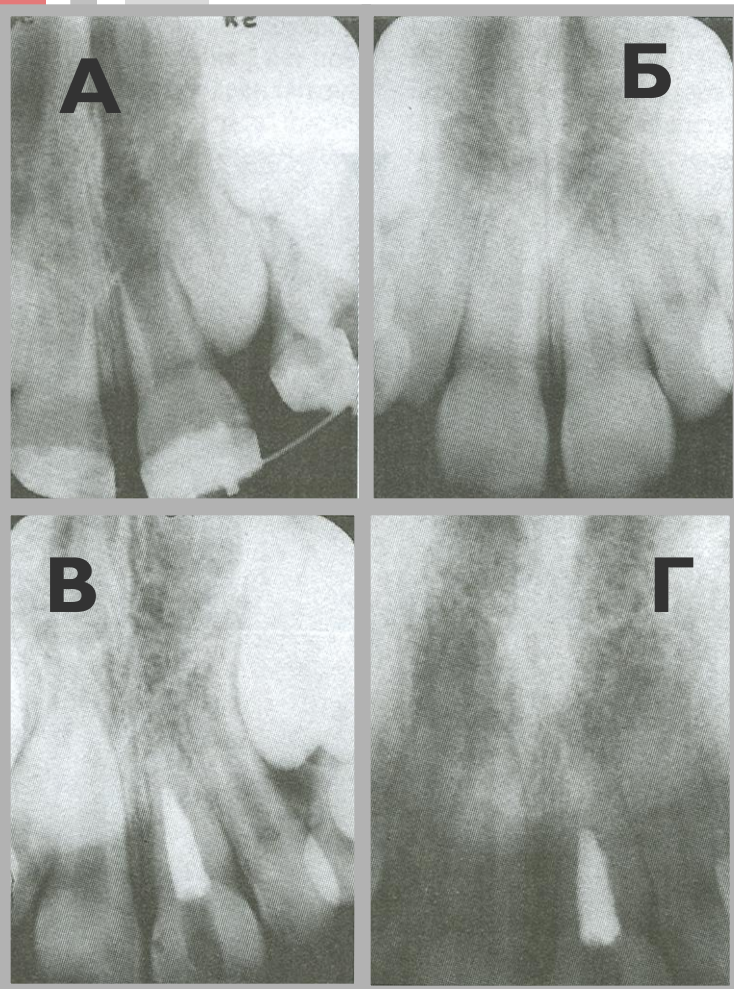


**А** - сильный удар по верхним фронтальным зубам привел к экстррузии левых центрального и бокового резцов; **Б** - на рентгенограмме можно обнаружить перелом стенки альвеолы; **В** - через месяц после репозиции и стабилизации зубов. Зубы плотно укреплены в лунке, ткани десны в норме; **Г** - на рентгенограмме видно заживление перелома, однако имеются признаки апикальной резорбции корней зубов. Показано эндодонтическое лечение.

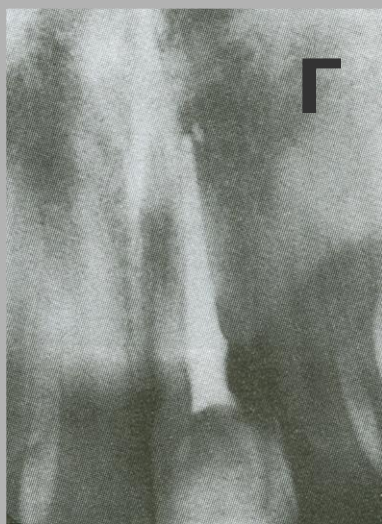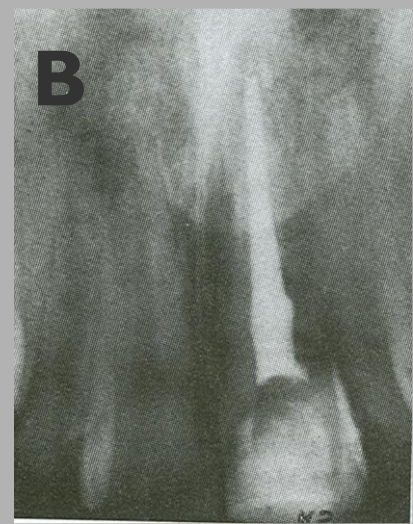
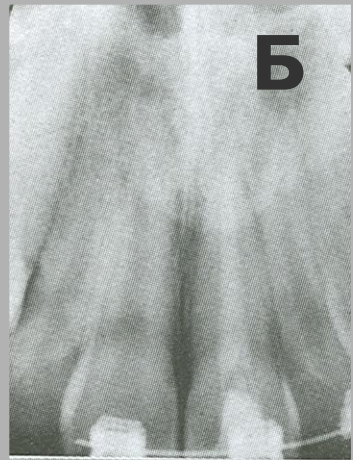

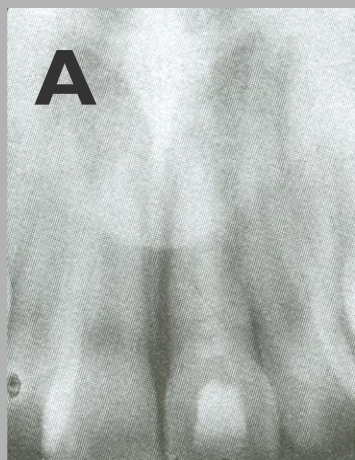


- А** - пациент потерял центральный резец в результате травмы. Была проведена реплантация зуба;
- Б** - после реплантации началась резорбция корня с мезиальной поверхности;
- В** - положение реплантированного зуба в зубном ряду. Ткани десны в норме.



**А** - несформированный постоянный левый центральный резец вскоре после реплантации и стабилизации. Реплантация была проведена матерью ребенка (врач инструктировал ее по телефону) через 15 минут после травмы. На момент травмы зуб прорезался всего на 2 мм; **Б** - реплантированный зуб через 11 месяцев после травмы. Развитие корня продолжается, однако его верхушка плоская, с участком апикальной кальцификации. Было проведено эндодонтическое лечение и в канале на несколько месяцев оставлен гидроксид кальция с камфорой и монопарахлорфенолом; **В** - через 2 года после травмы, вскоре после пломбирования канала гуттаперчей; **Г** - через 11,5 лет после травмы. Благоприятный результат. Зуб у пациента функционировал в течение 24 лет.

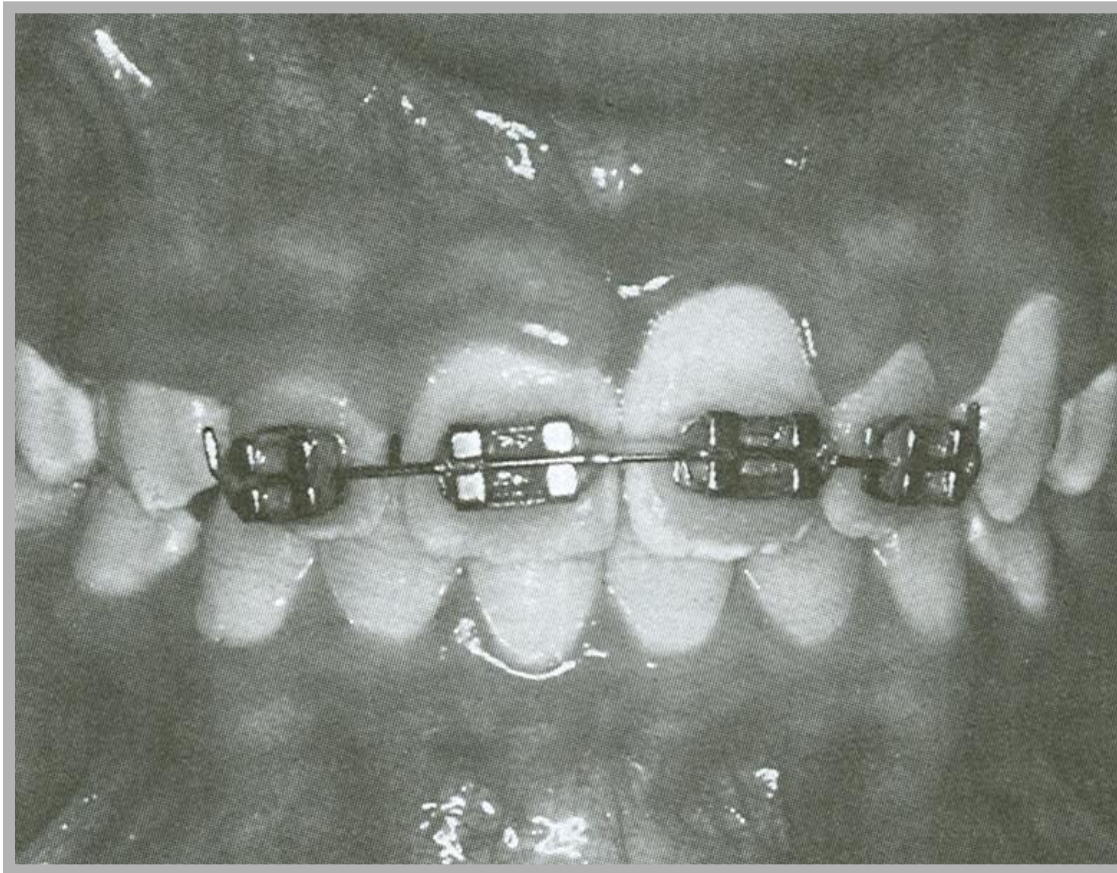


**А** - верхний левый центральный резец сразу после реплантации и пломбирования канала гидроксидом кальция с камфорой и монопарахлорфенолом. Зуб был вывихнут за 2,5 дня до реплантации и хранился в шкафу, из-за чего он высох;

**Б** - на рентгенограмме через 15 месяцев после травмы видны признаки наружной резорбции корня на дистальной и, в меньшей степени, мезиальной поверхностях;

**В** - рентгенограмма спустя 4,5 года после травмы. Резорбция корня продолжается;

**Г** - через 5 лет после реплантации. Хотя отсутствуют другие патологические симптомы, прогрессирующая резорбция корня зуба вскоре приведет к его выпадению. Реплантация зуба прошла более успешно, чем этого можно было ожидать, возможно, благодаря сухому его хранению до операции. Лечение позволило подготовить пациента к мысли о потере зуба, а также отсрочило необходимость ортопедической помощи.



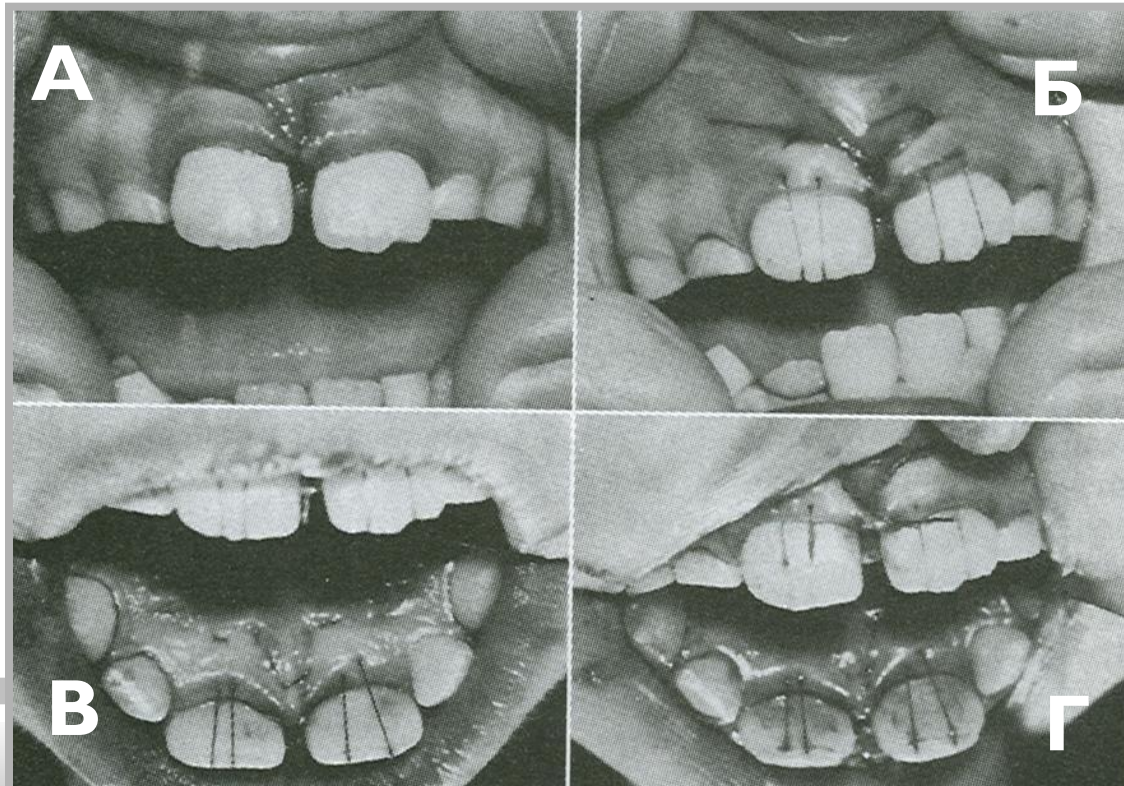
Шинирование зубов при помощи брекет-системы

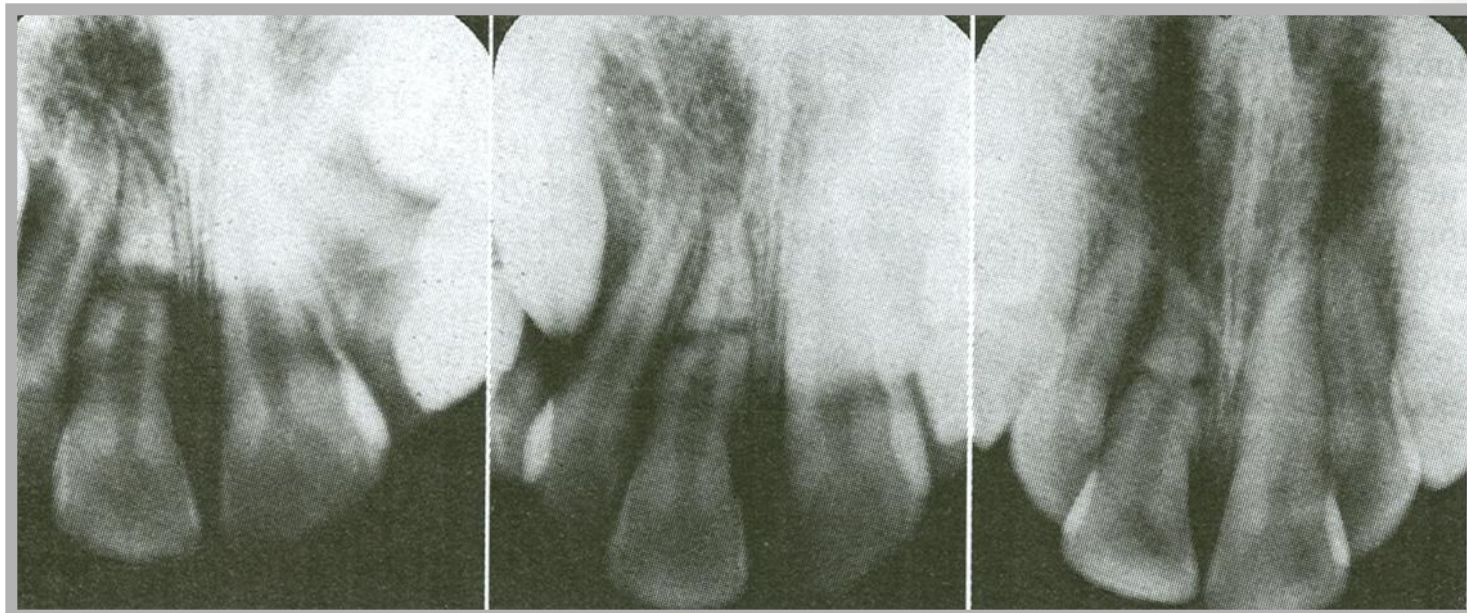
Проволочная шина, фиксирующаяся при помощи композита и швов:

**А** - верхние центральные резцы реплантированы. Адекватной стабильности зубов при помощи проволочной шины, фиксирующейся только на композиционный материал, было трудно достичь, т. к. два постоянных зуба приходилось удерживать при помощи слабых молочных зубов. Губные поверхности реплантированных зубов протравлены;

**Б** и **В** - на десневой край каждого зуба накладывают швы. Начиная с вестибулярной десны, шов пересекает режущий край зуба и укрепляется в десну, покрывающую зуб с небной стороны. Затем нитки перекрещивают и завязывают на вестибулярной поверхности зуба у шейки;

**Г** - для удержания шва в правильном положении на него и протравленную поверхность эмали фиксируют композит.

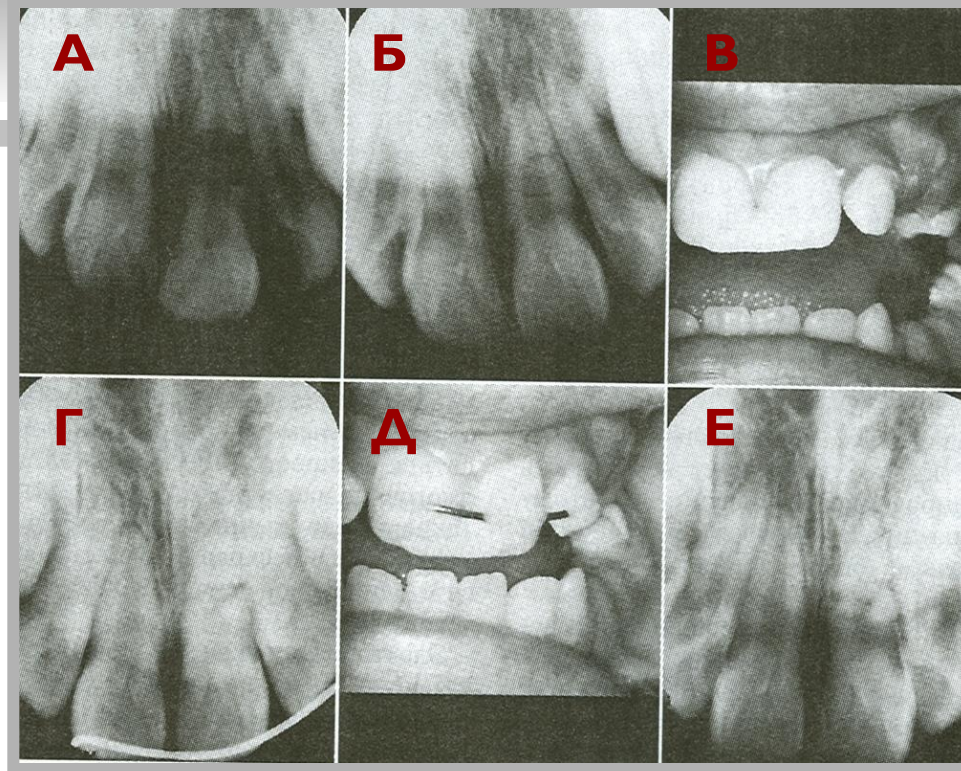


**А****Б****В**

**А** - перелом корня центрального резца в апикальной трети. Пациент не обращался за помощью в течение 2 недель после травмы. Произведено шинирование зуба на месяц (в настоящее время рекомендуется стабилизация зуба в течение 3 месяцев);

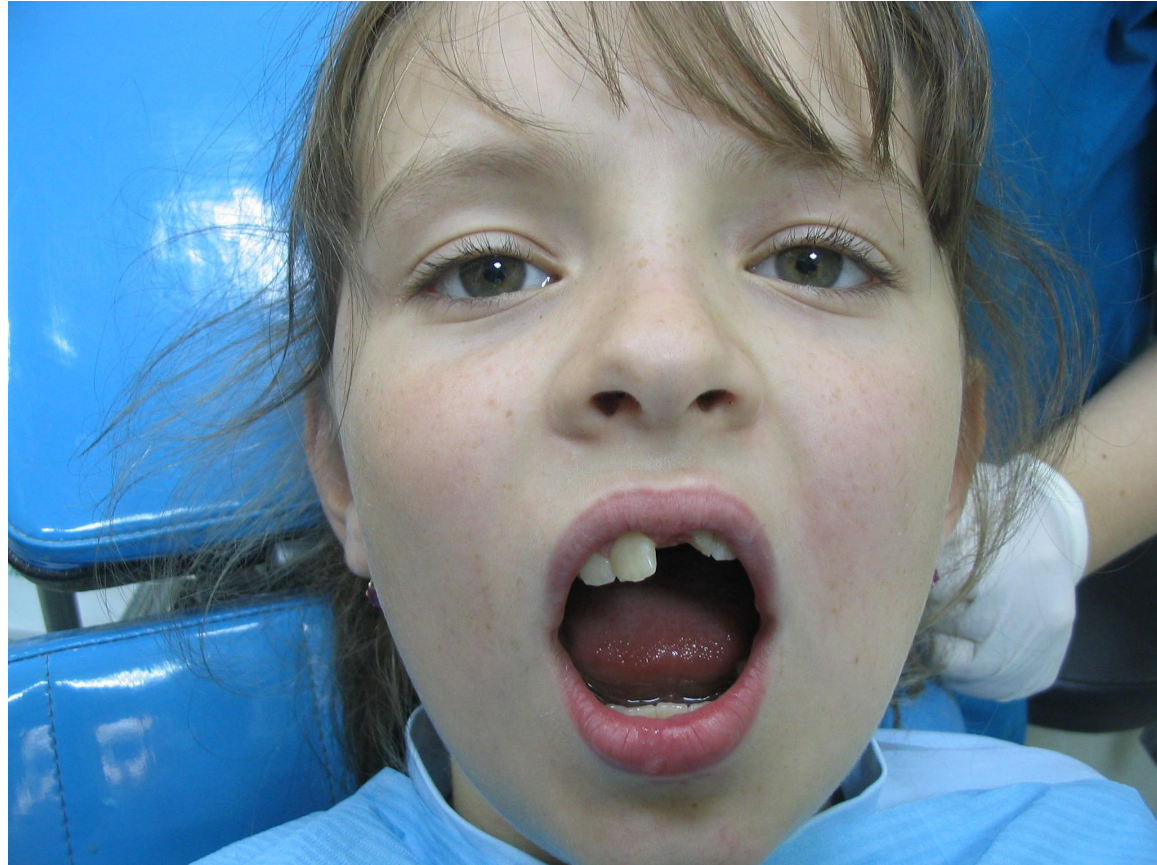**Б** - через месяц после шинирования. Благоприятный результат;

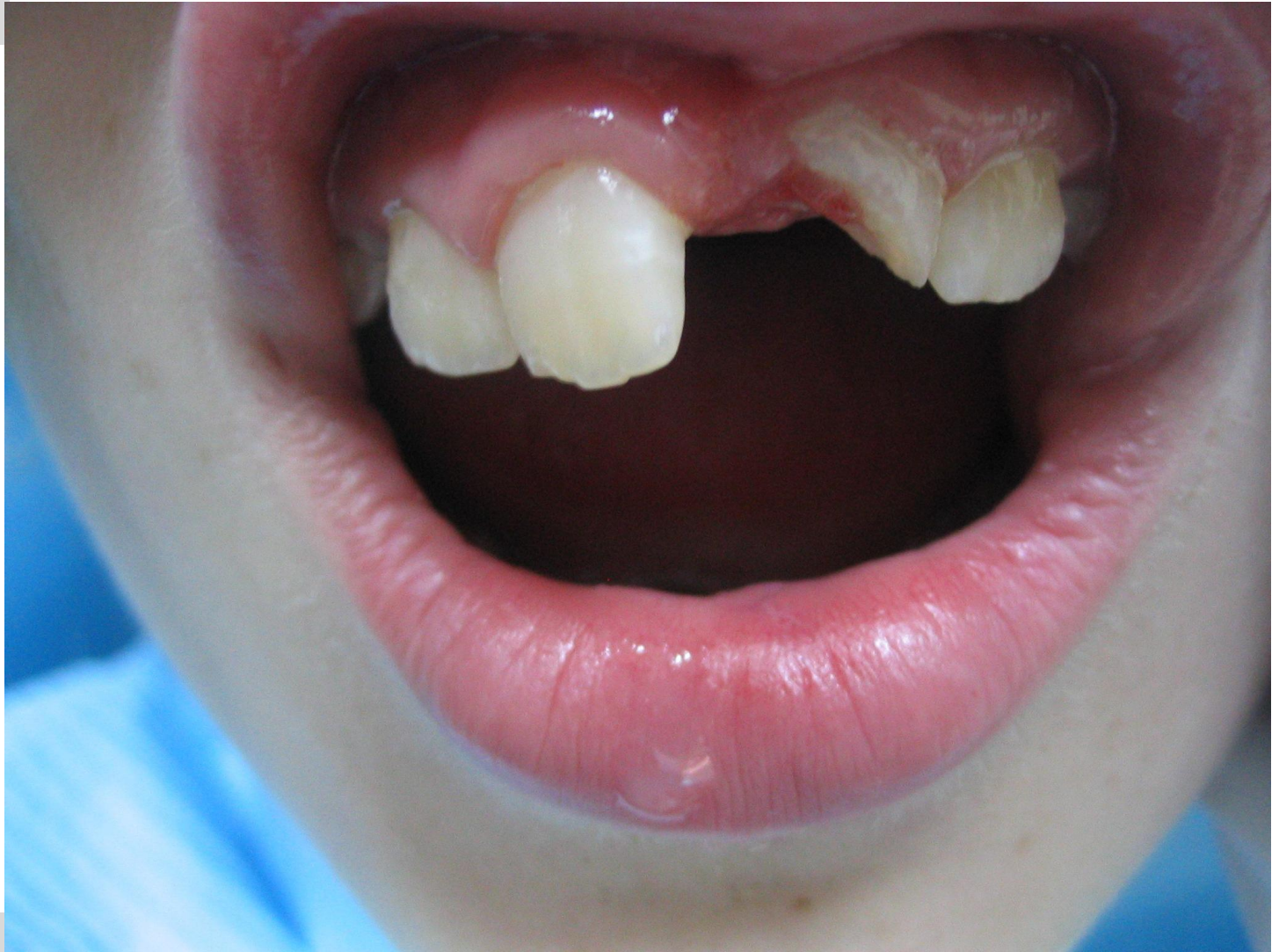**В** - прошло более 2 лет до тех пор, пока рентгенологическая картина пери апикальных тканей стала нормальной. Пульпа зуба нормально реагирует на тесты, имеется небольшая подвижность, перкуссия отрицательная.

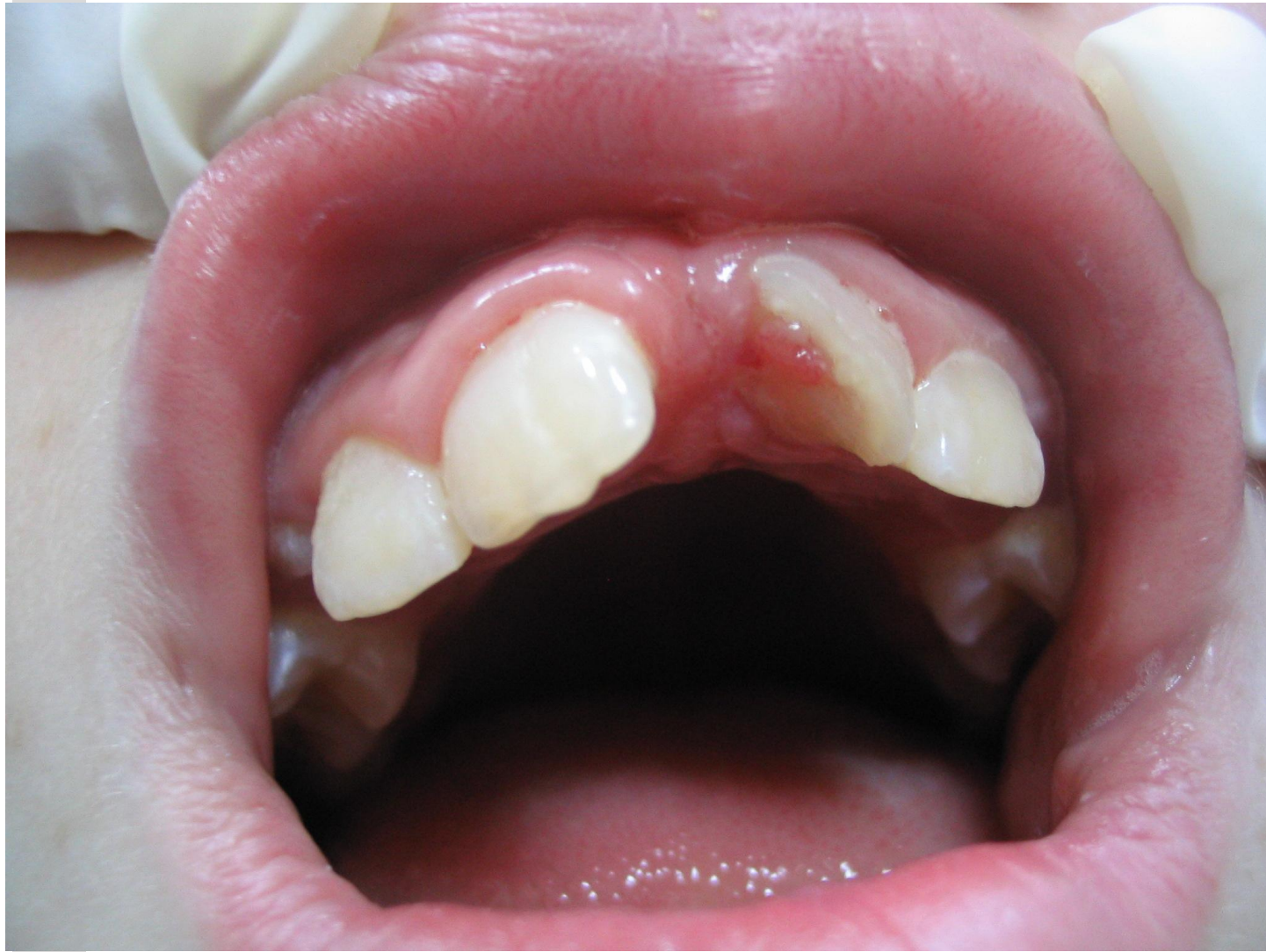

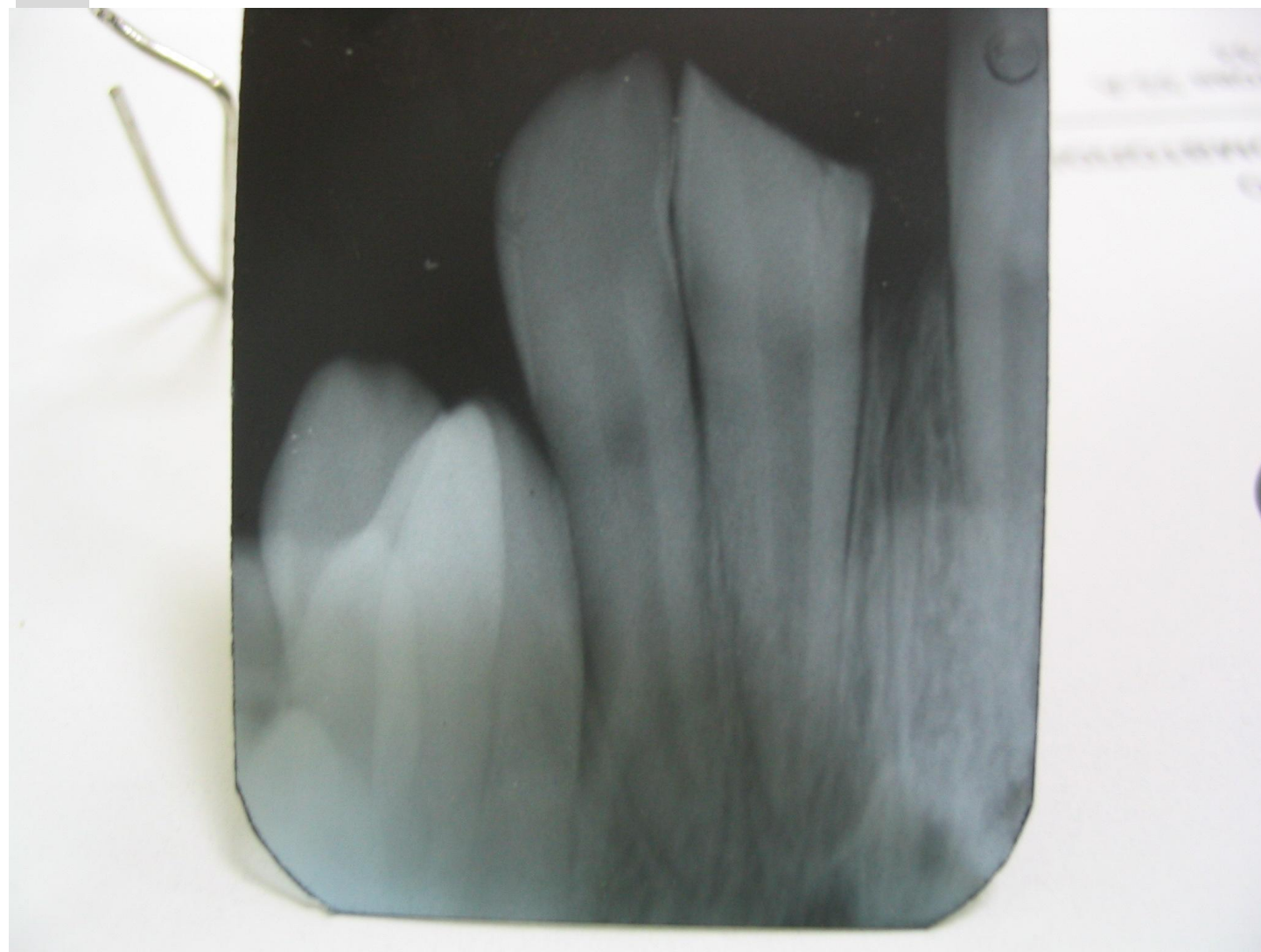
**А** - перелом корня зуба в средней трети с разобщением фрагментов более 5 мм; **Б** - через час после травмы произведена репозиция фрагментов перелома под местной анестезией при помощи пальцевого давления. Вестибулярные поверхности коронок центральных резцов протравлены, зубы покрыты самополимеризующейся пластмассой для фиксации фрагментов в правильном положении для снятия данной рентгенограммы; **В** - картина стабилизации центральных резцов перед проведением рентгенографии для контроля правильности сопоставления фрагментов перелома (рисунок **Б**). После подтверждения правильности репозиции проведено шинирование зубов при помощи дуги, фиксированной композитом. Травма не сопровождалась значительным повреждением мягких тканей, поэтому кровотечение удалось без труда остановить; **Г** и **Д** - рентгенограмма и фотография, демонстрирующие положительный результат лечения через 2 недели после травмы; **Е** - через 9 месяцев после травмы пульпа зуба осталась жизнеспособной, костная ткань в норме, патологические симптомы отсутствуют.



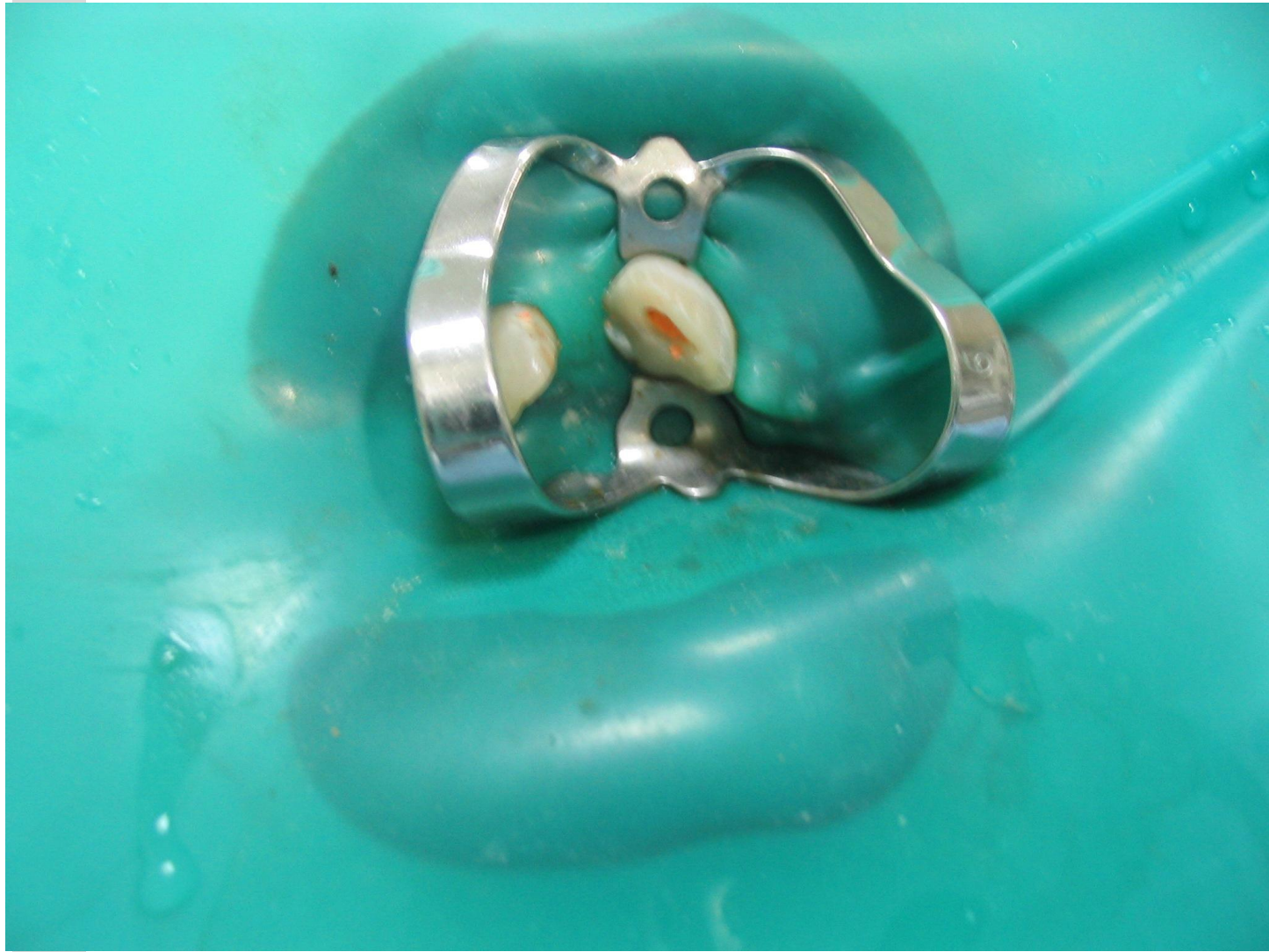


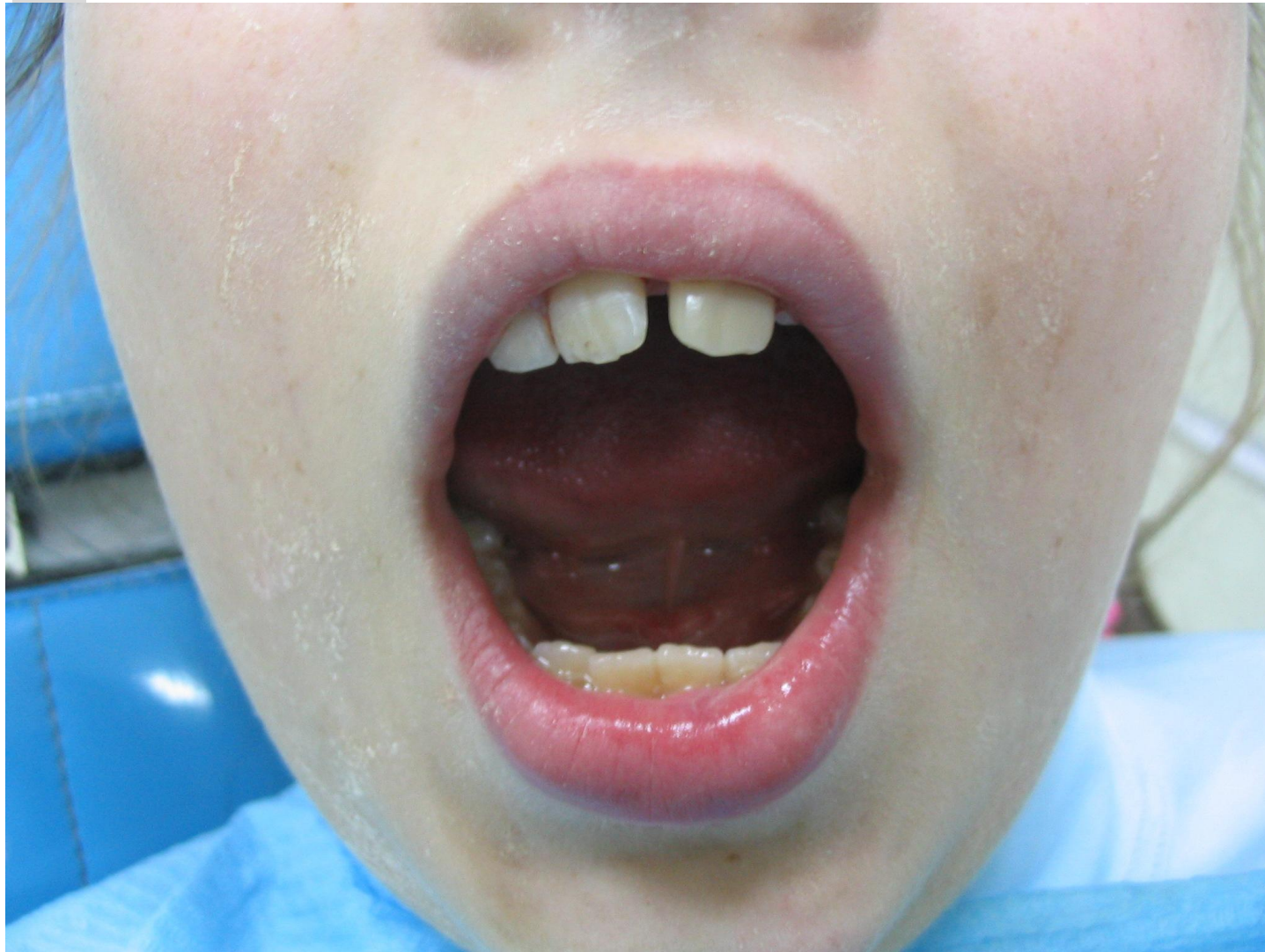


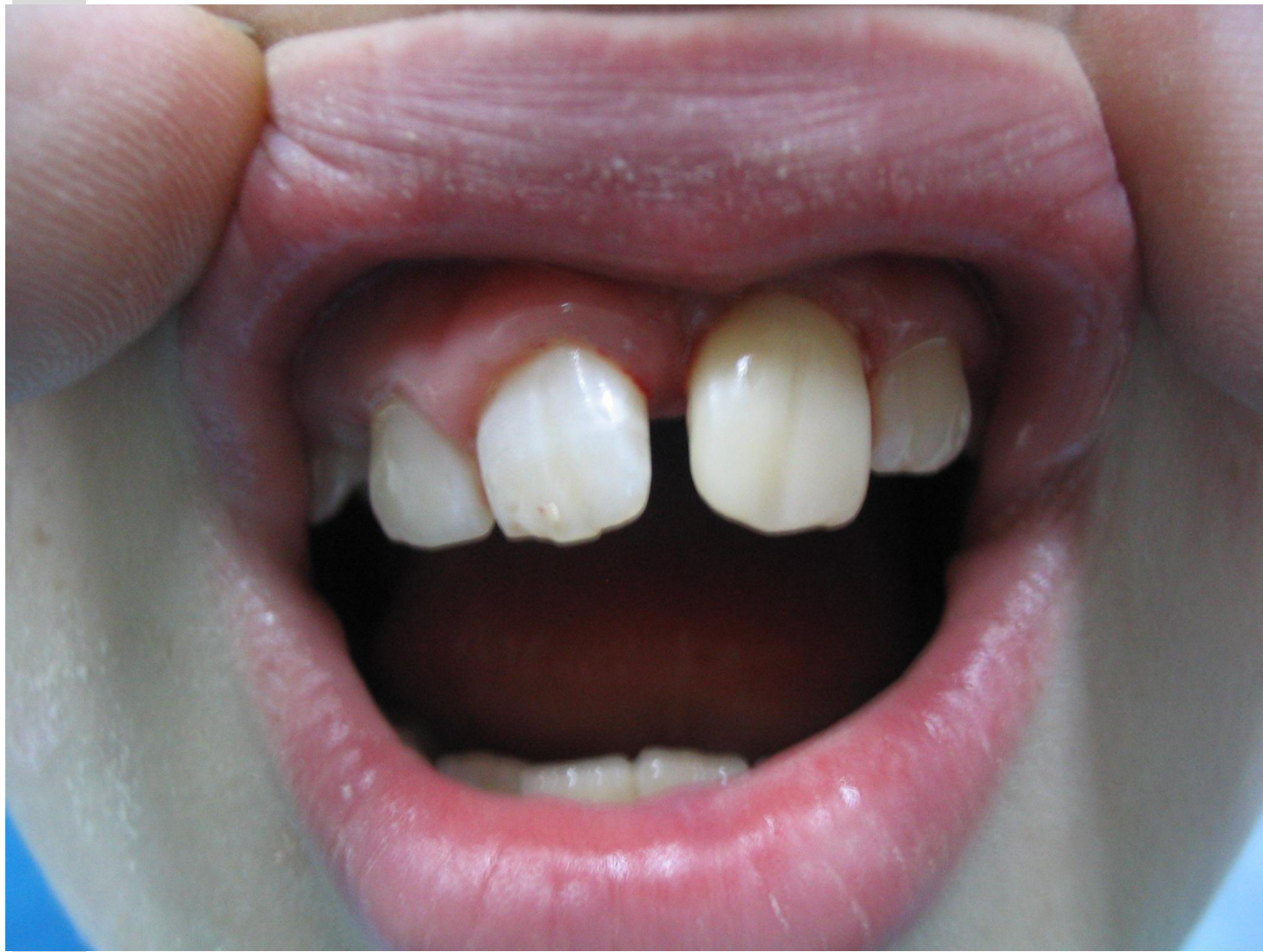




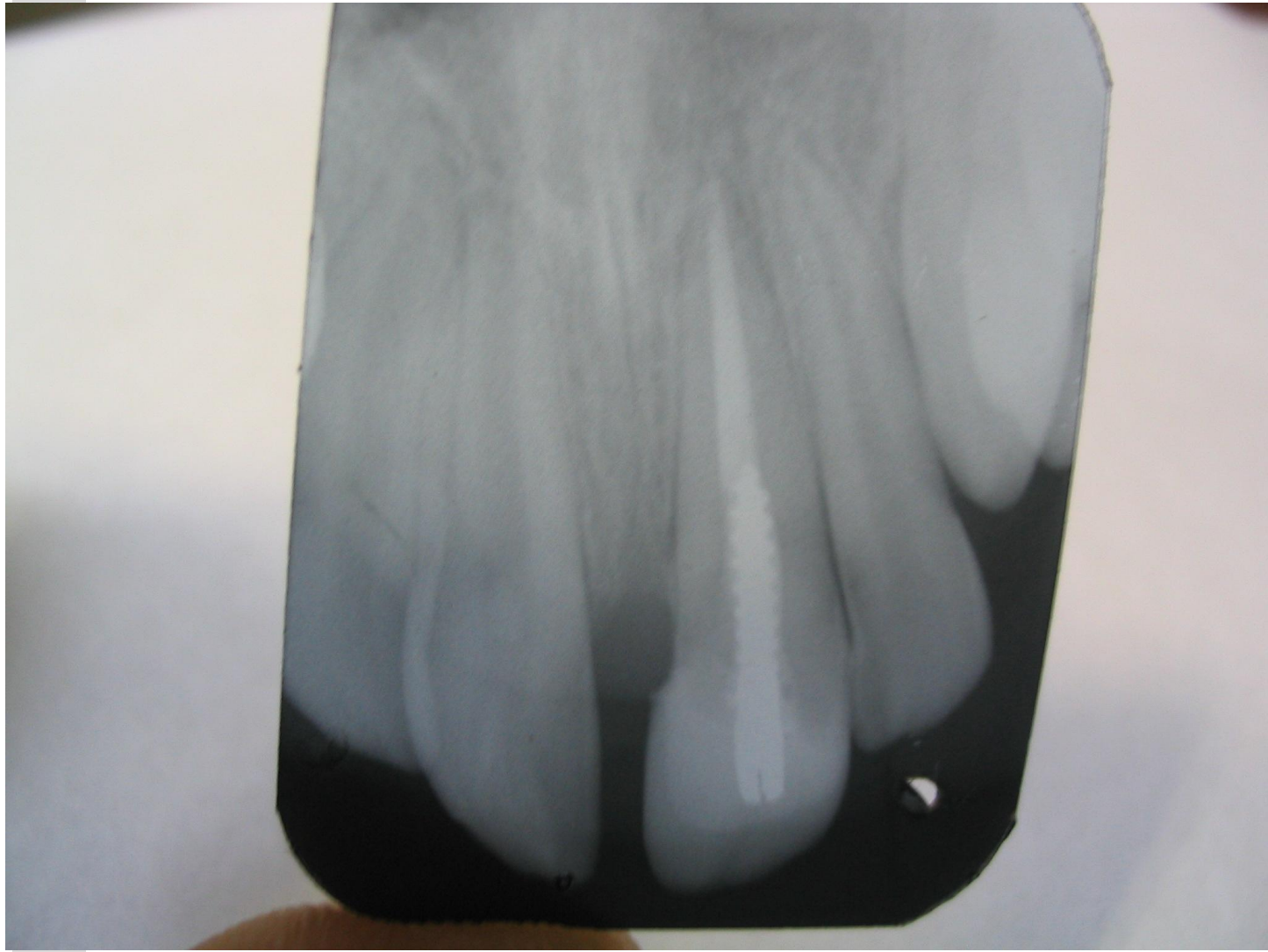
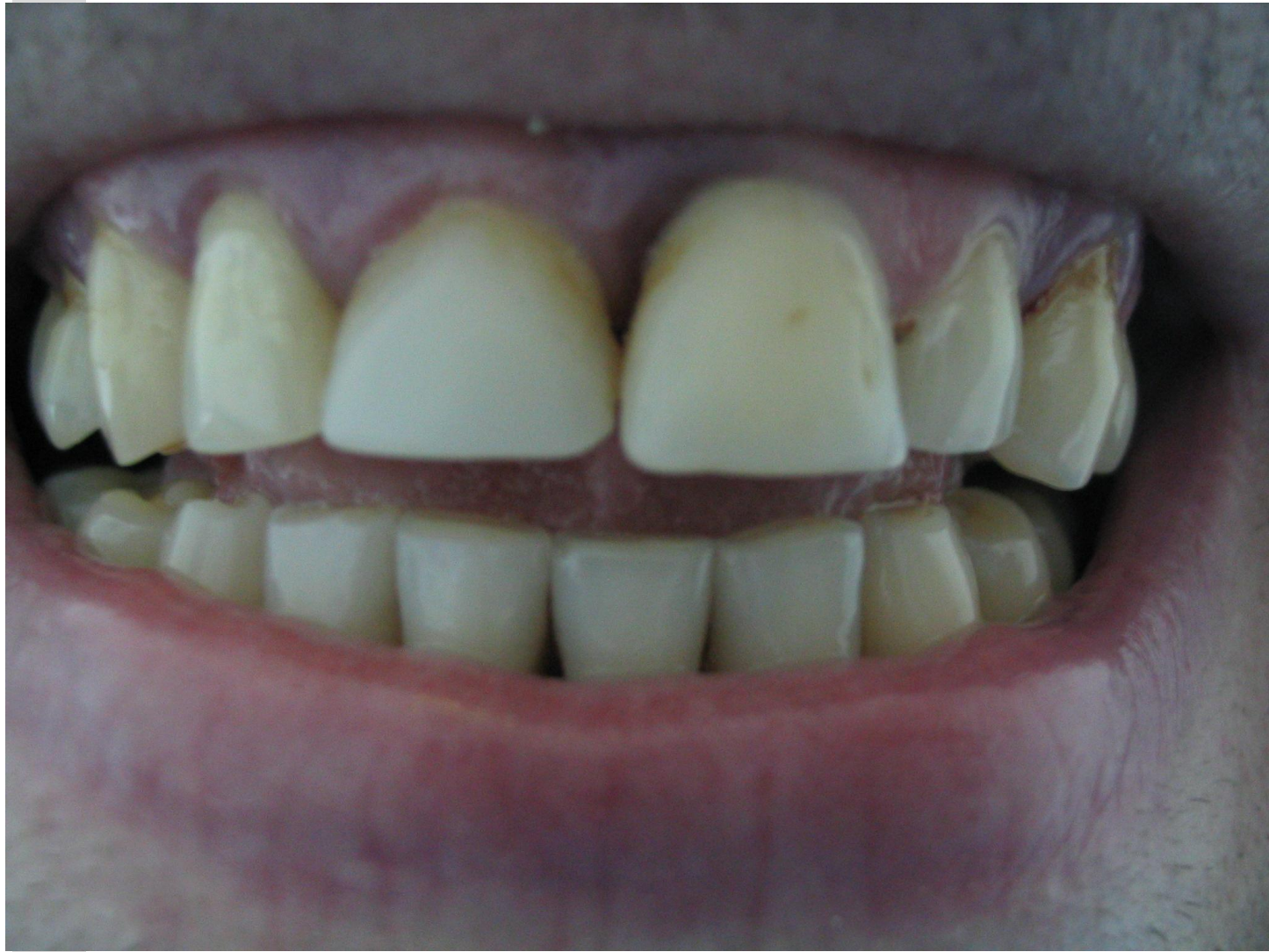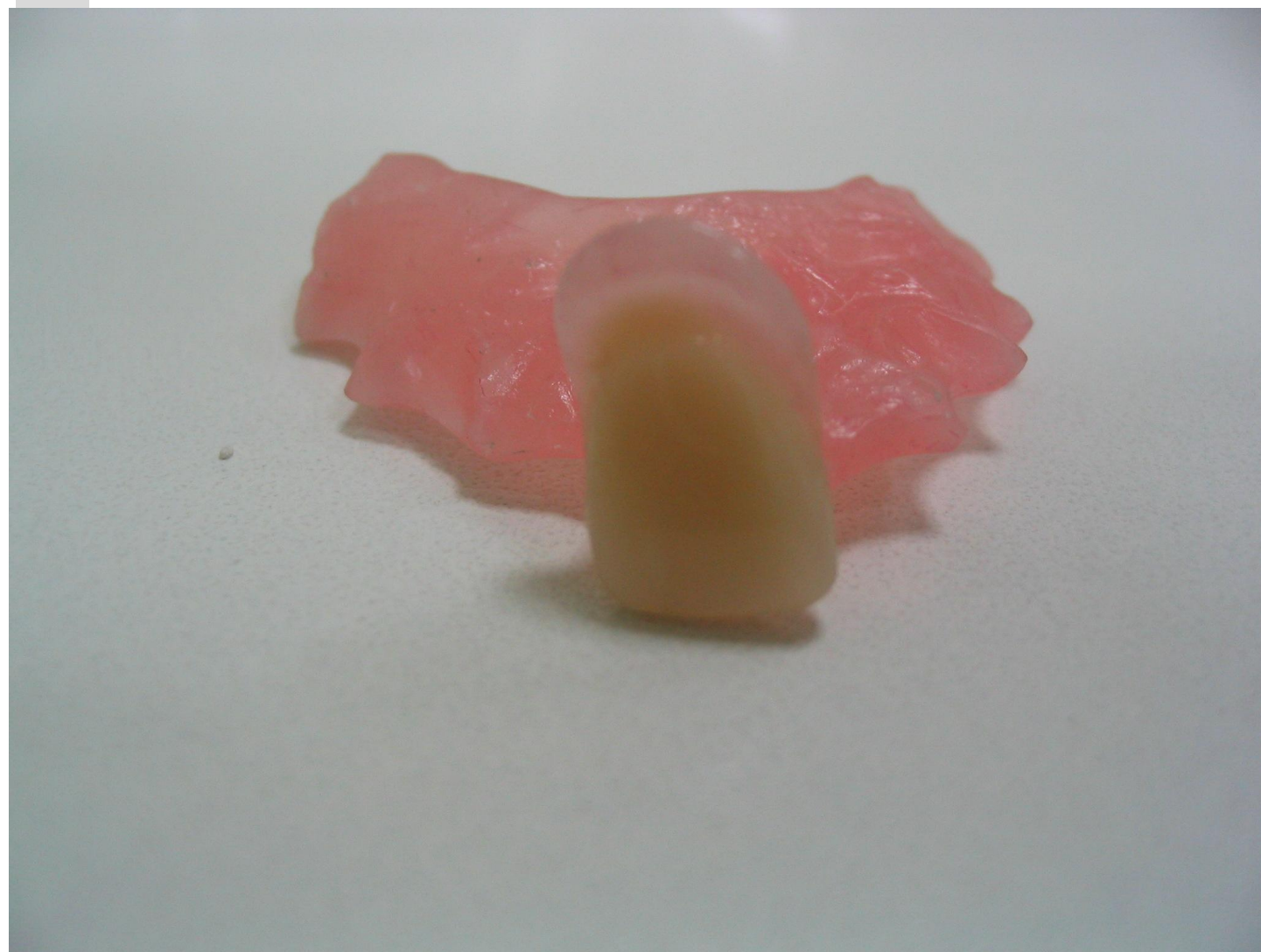









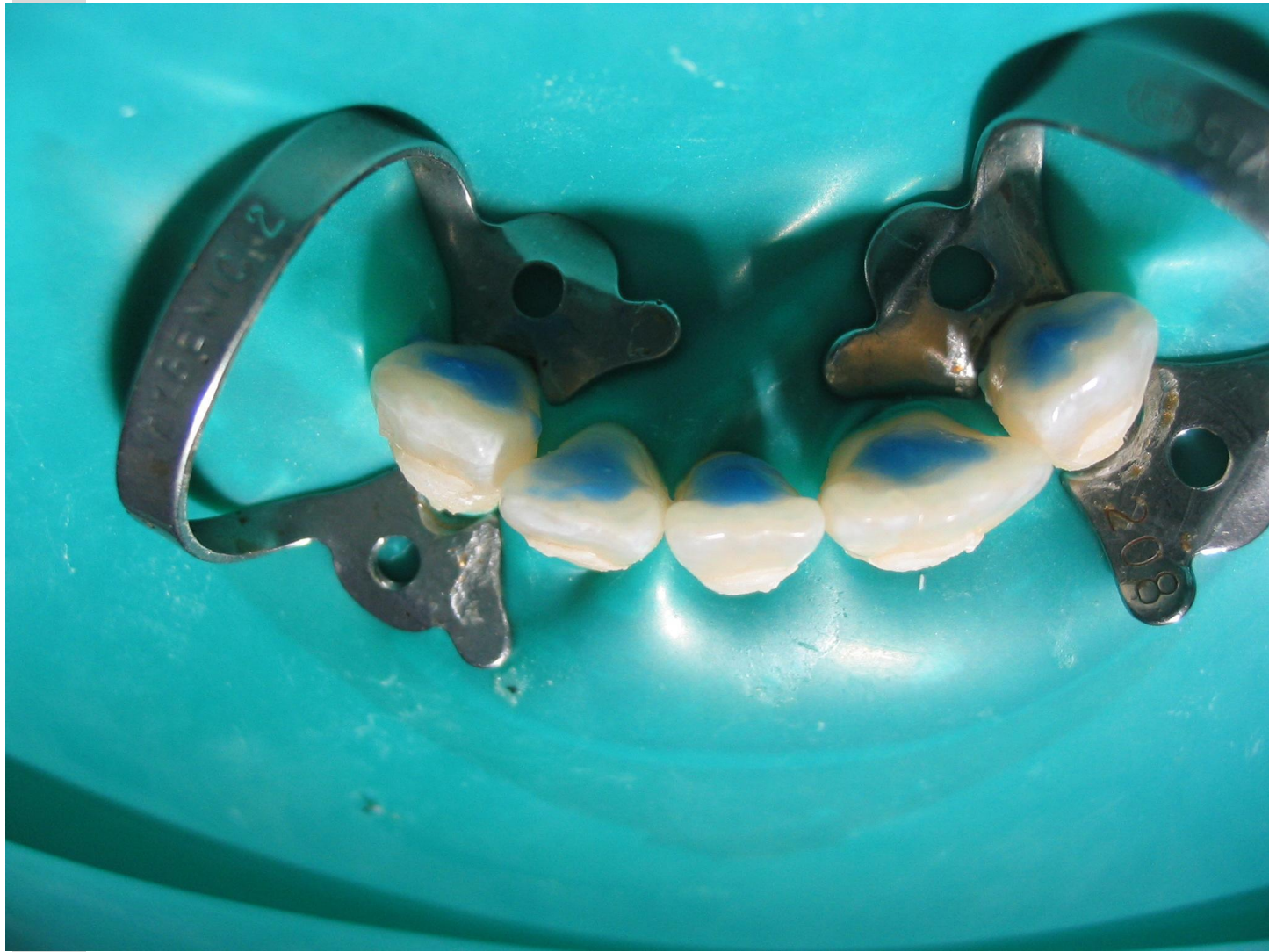


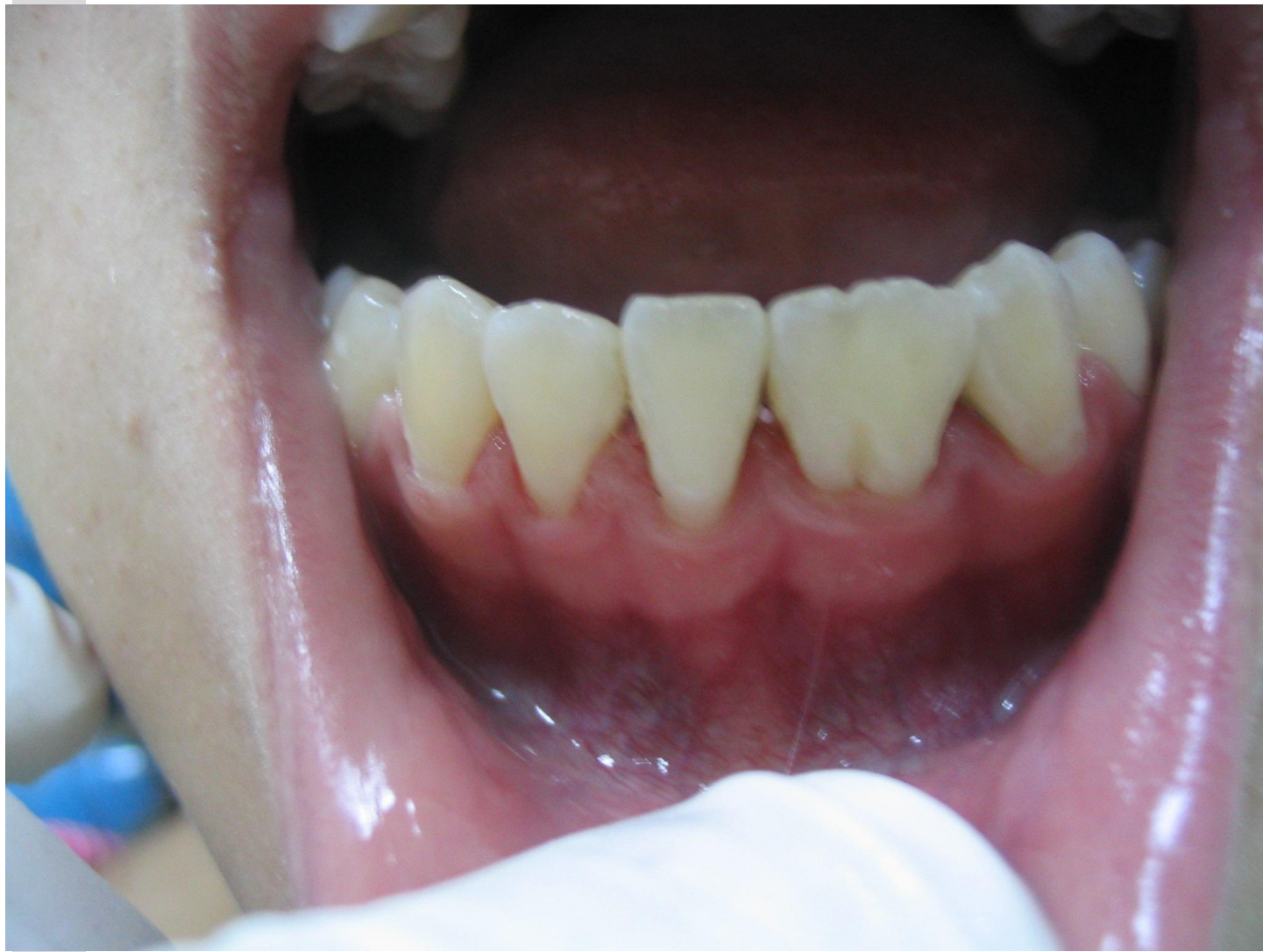


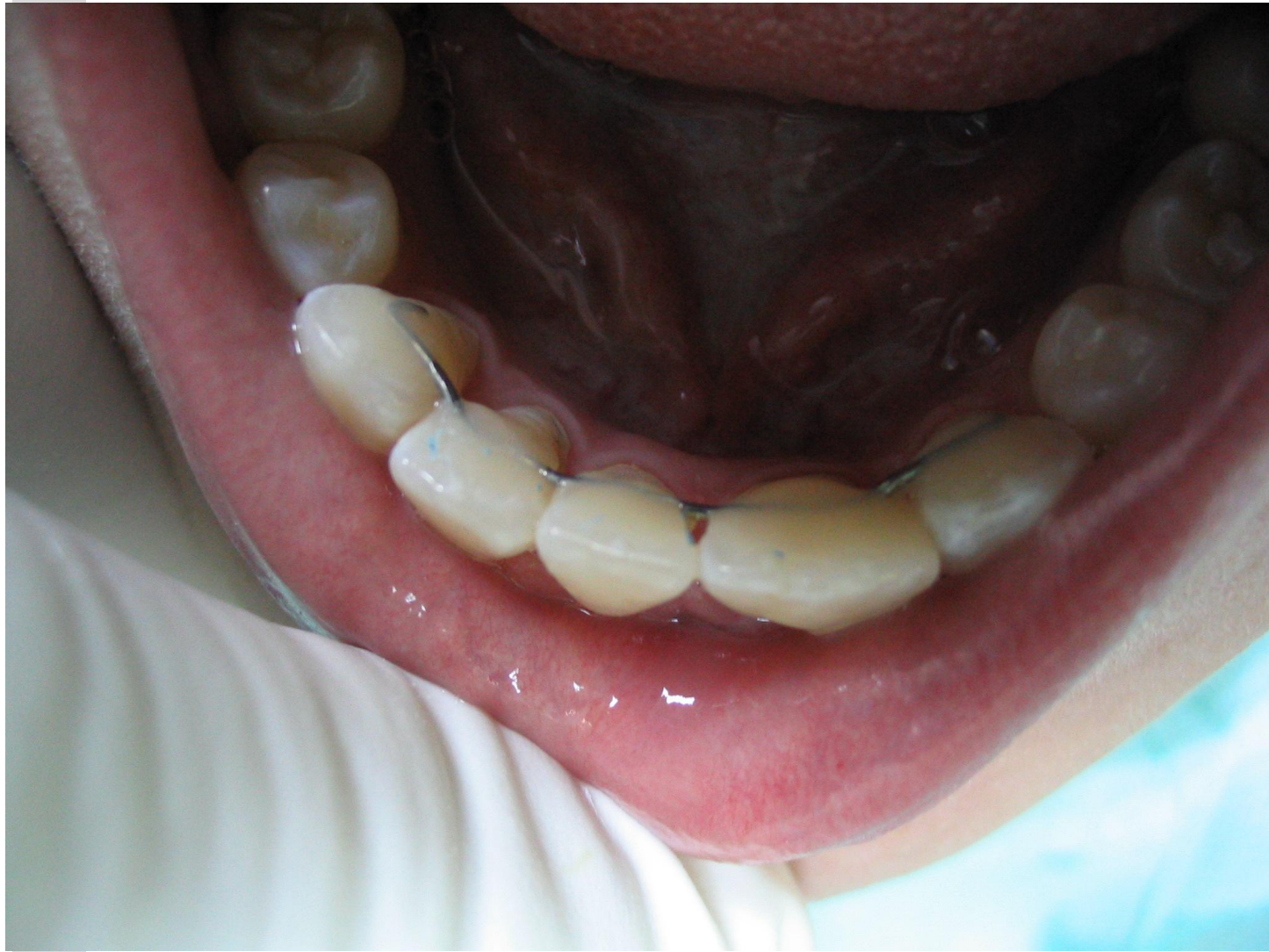


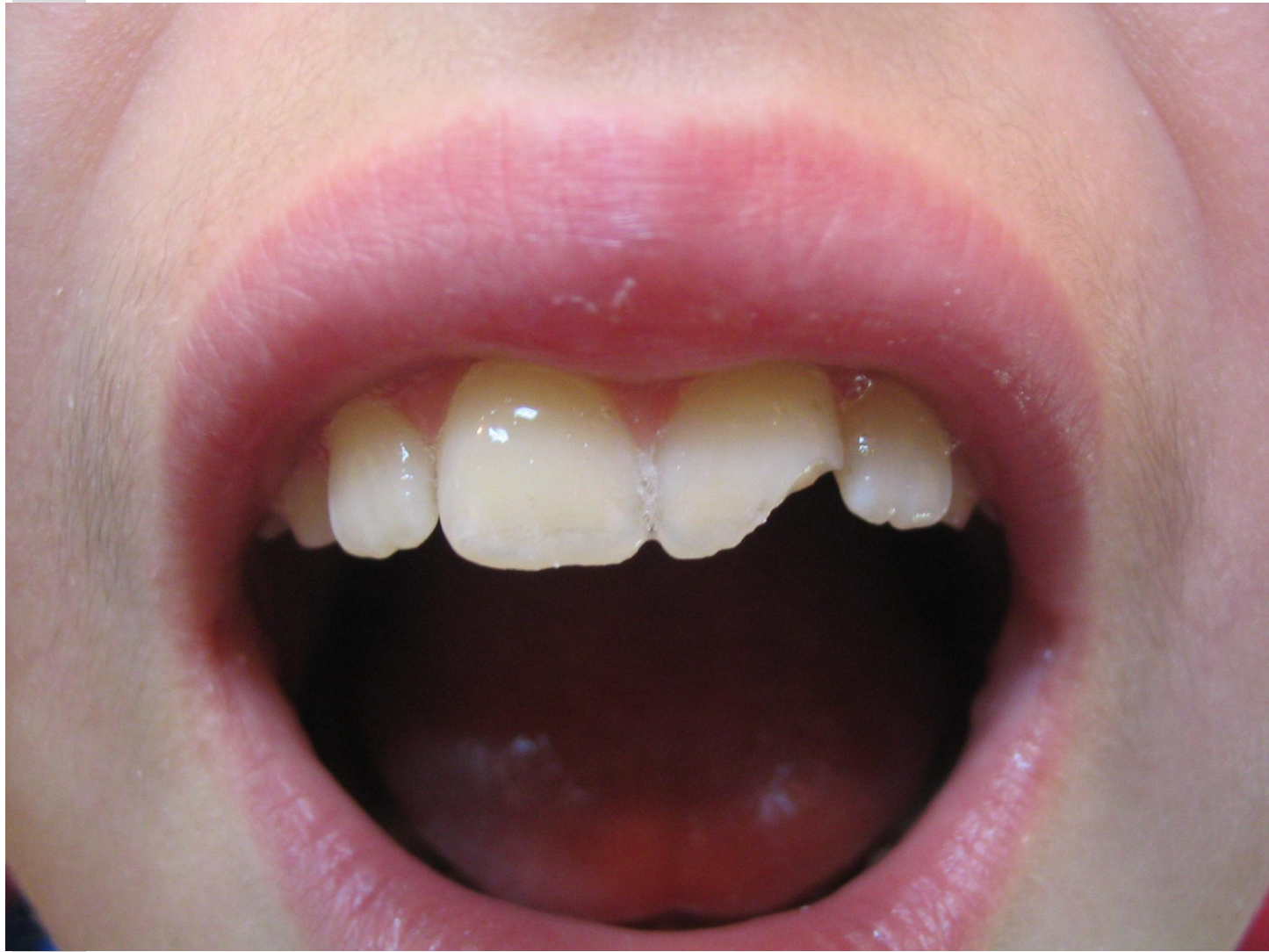






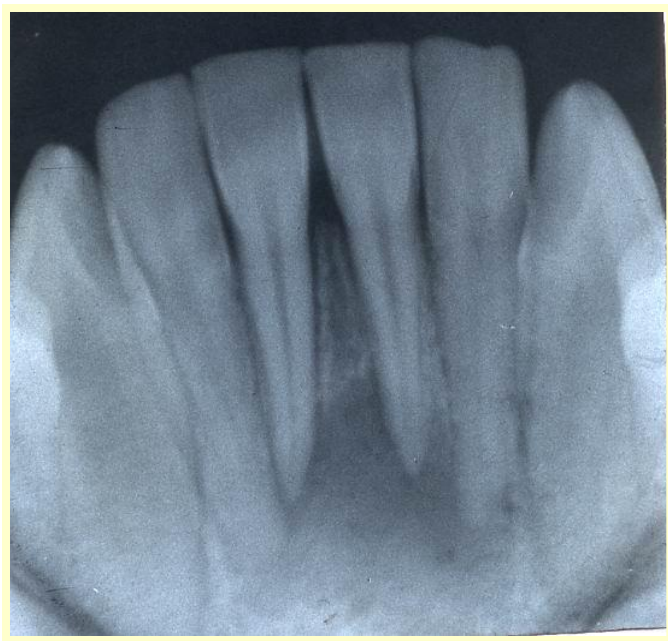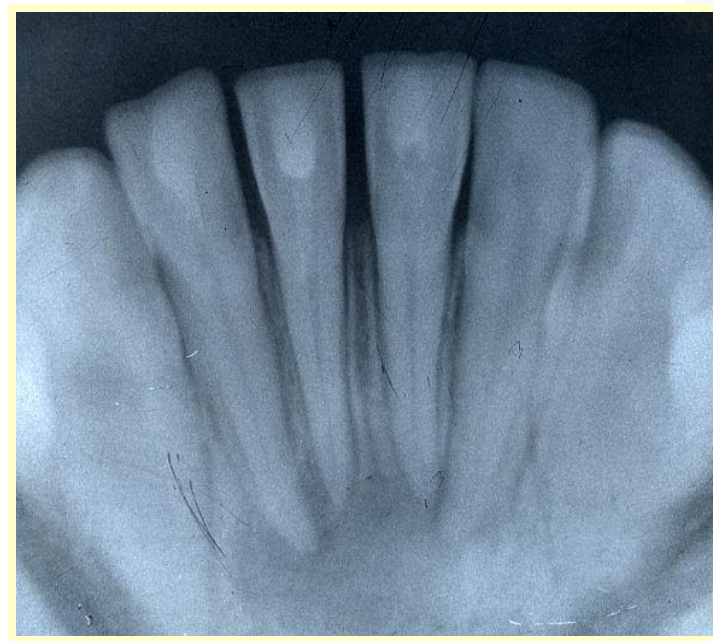## Результаты применения метода депореза гидроокиси меди-кальция



*до лечения*



*после лечения*

