Abdominal surgery

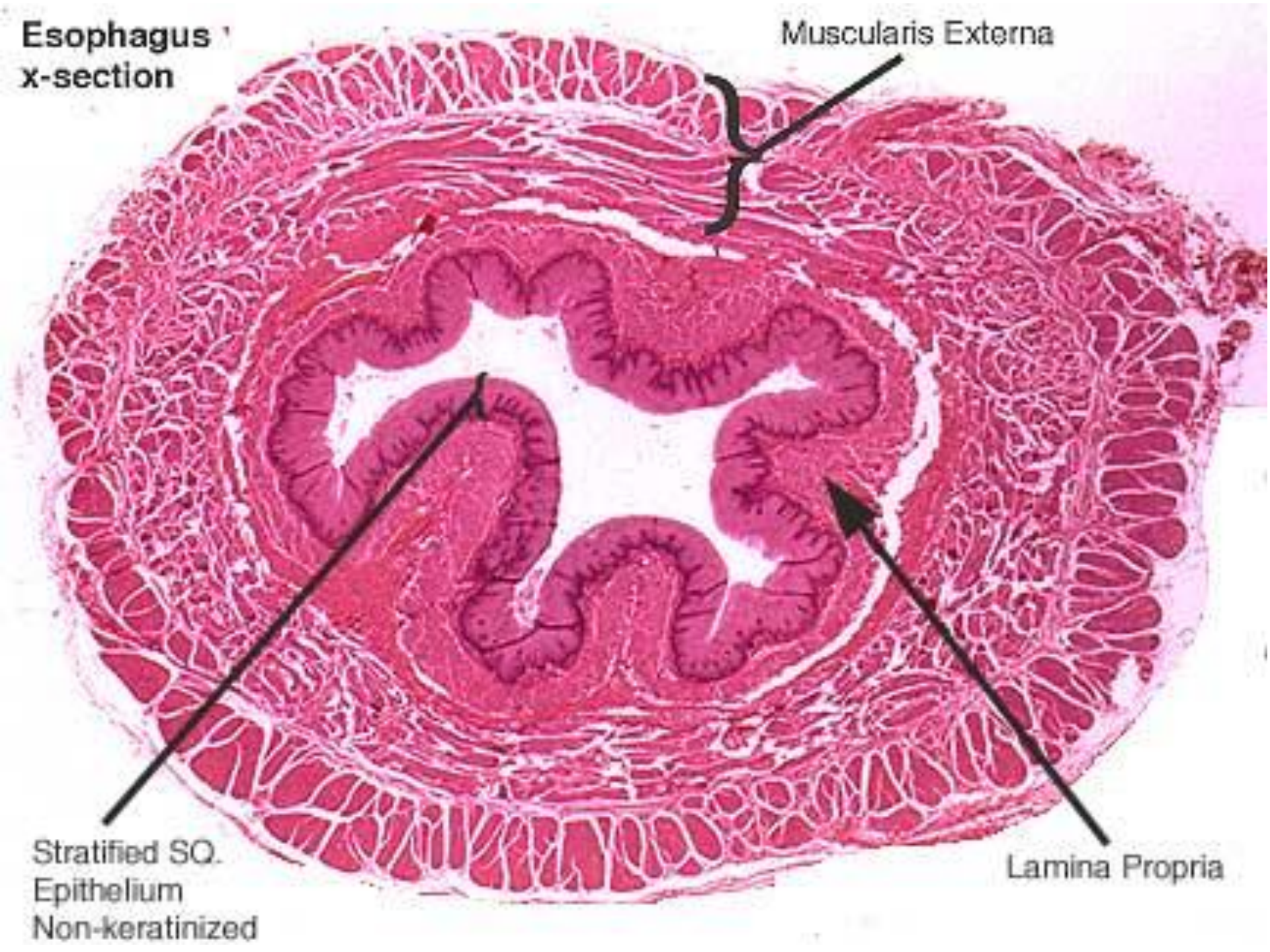
Esophagus
x-section
Muscularis Externa
Stratified SQ.
Epithelium
Non-keratinized
Lamina Propria

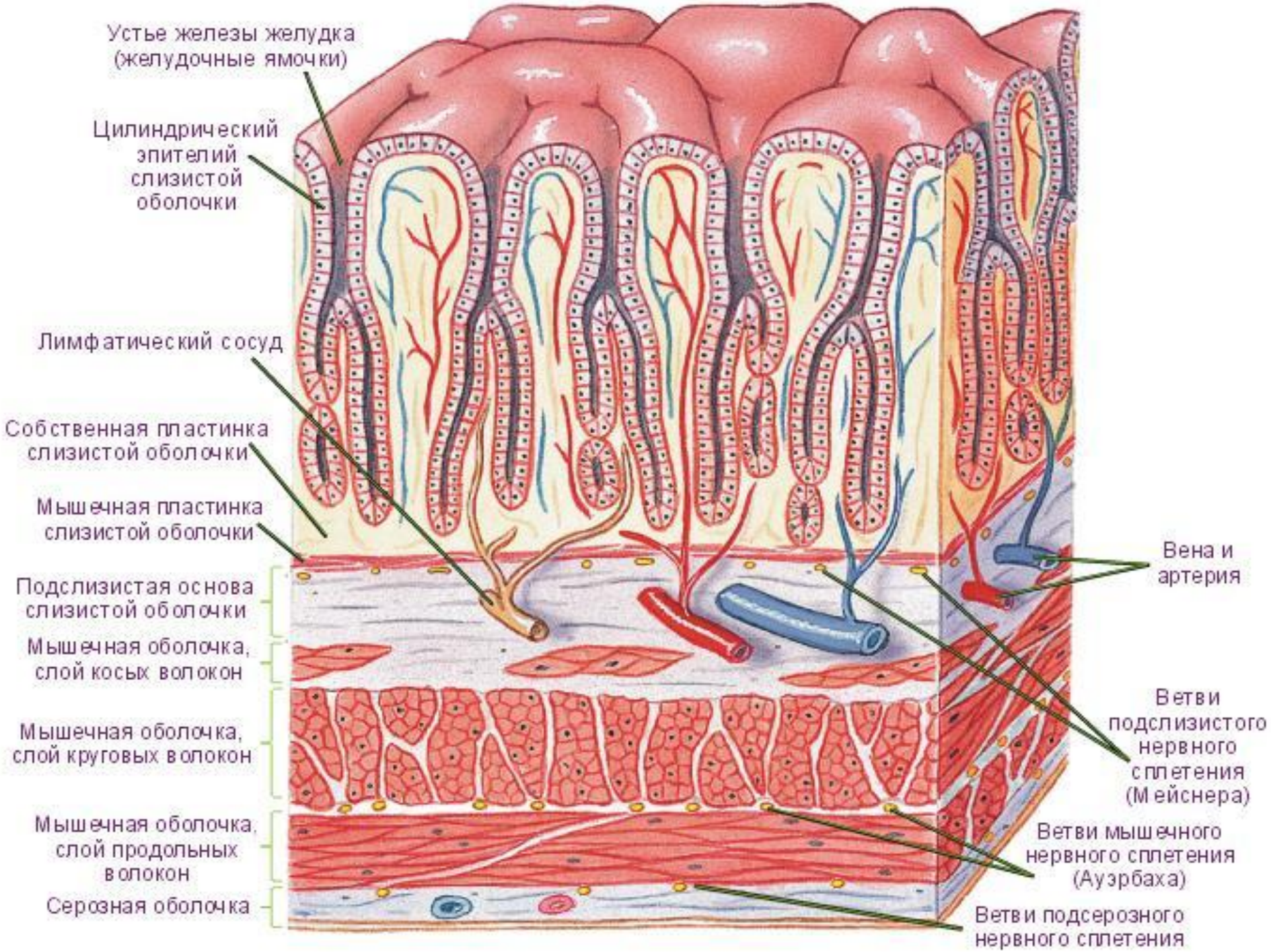
Устье железы желудка (желудочные ямочки)
Цилиндрический эпителий слизистой оболочки
Лимфатический сосуд
Собственная пластинка слизистой оболочки
Мышечная пластинка слизистой оболочки
Подслизистая основа слизистой оболочки
Мышечная оболочка, слой косых волокон
Мышечная оболочка, слой круговых волокон
Мышечная оболочка, слой продольных волокон
Серозная оболочка
Вена и артерия
Ветви подслизистого нервного сплетения (Мейснера)
Ветви мышечного нервного сплетения (Ауэрбаха)
Ветви подсерозного нервного сплетения

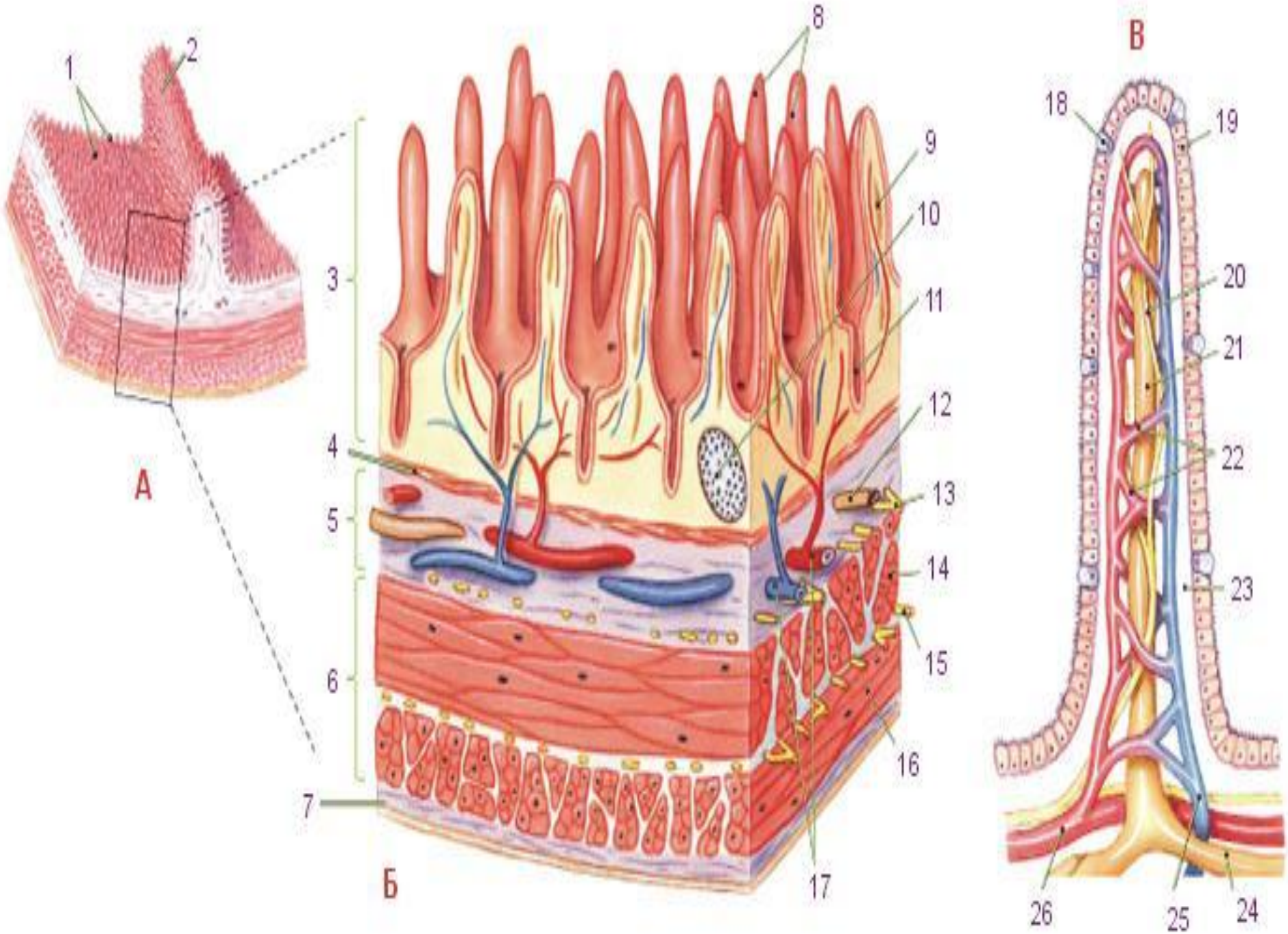
1
2
А
3
4
5
6
7
8
9
10
11
12
13
14
15
16
17
Б
В
18
19
20
21
22
23
24
25
26

Требования к кишечному шву

- *Механическая прочность;*
- *Герметичность*
- *Биологическая непроницаемость*
- *максимальная асептичность*
- *Гемостаз*

? *Свойства серозы*

- Прочное склеивание через 12-24 ч

  Сращение через 24-48 ч.

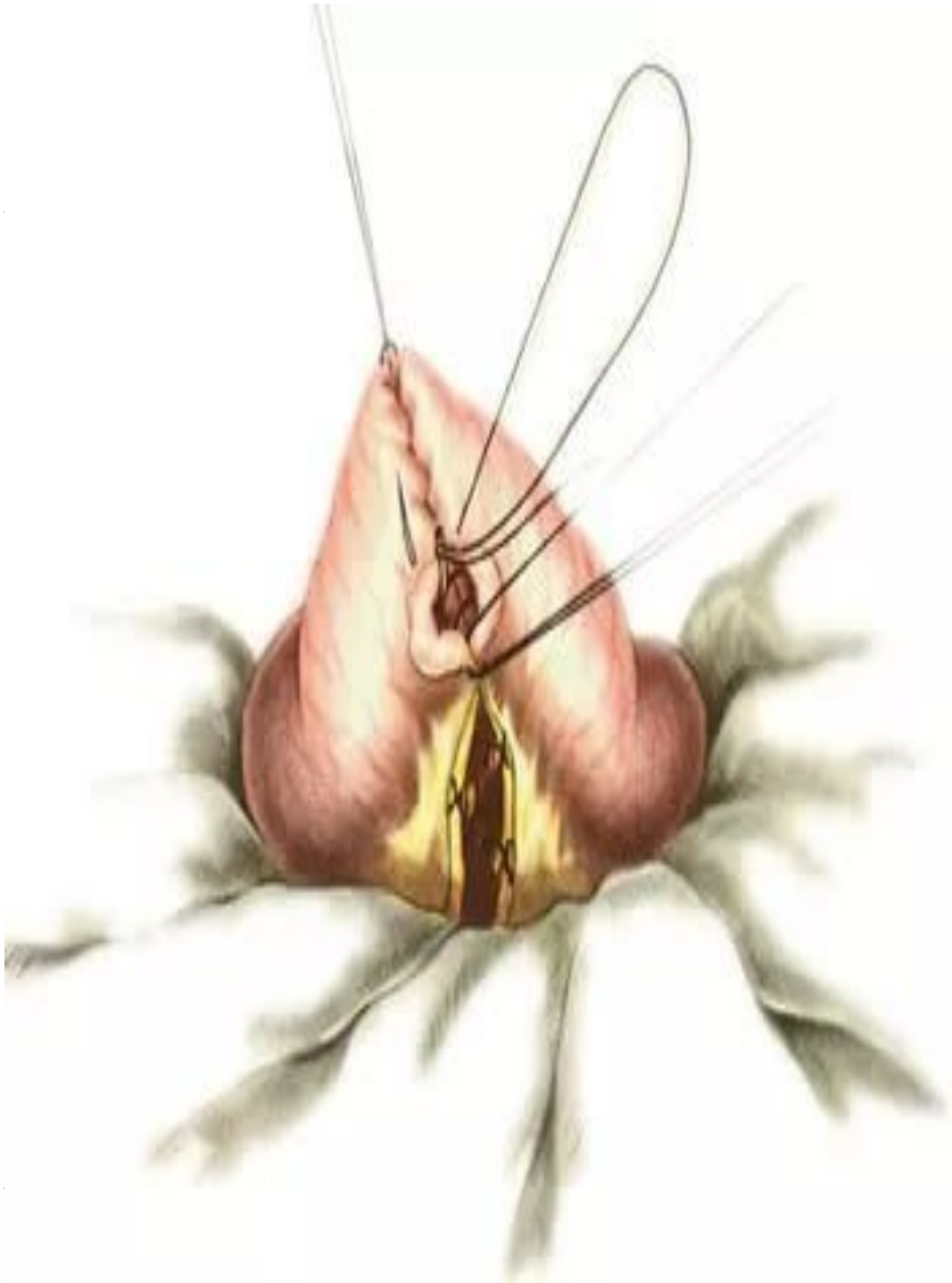

Мышечная оболочка

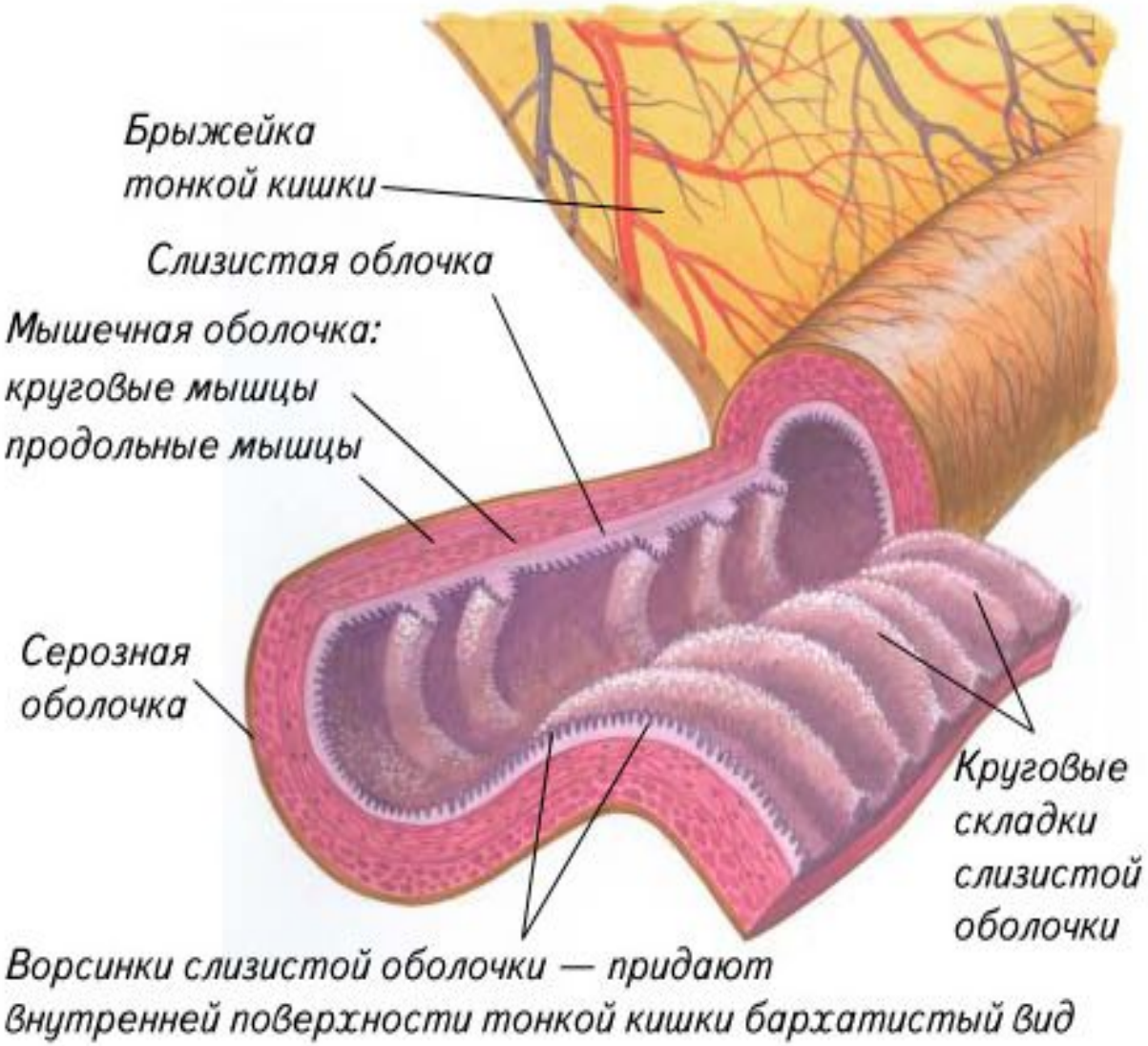

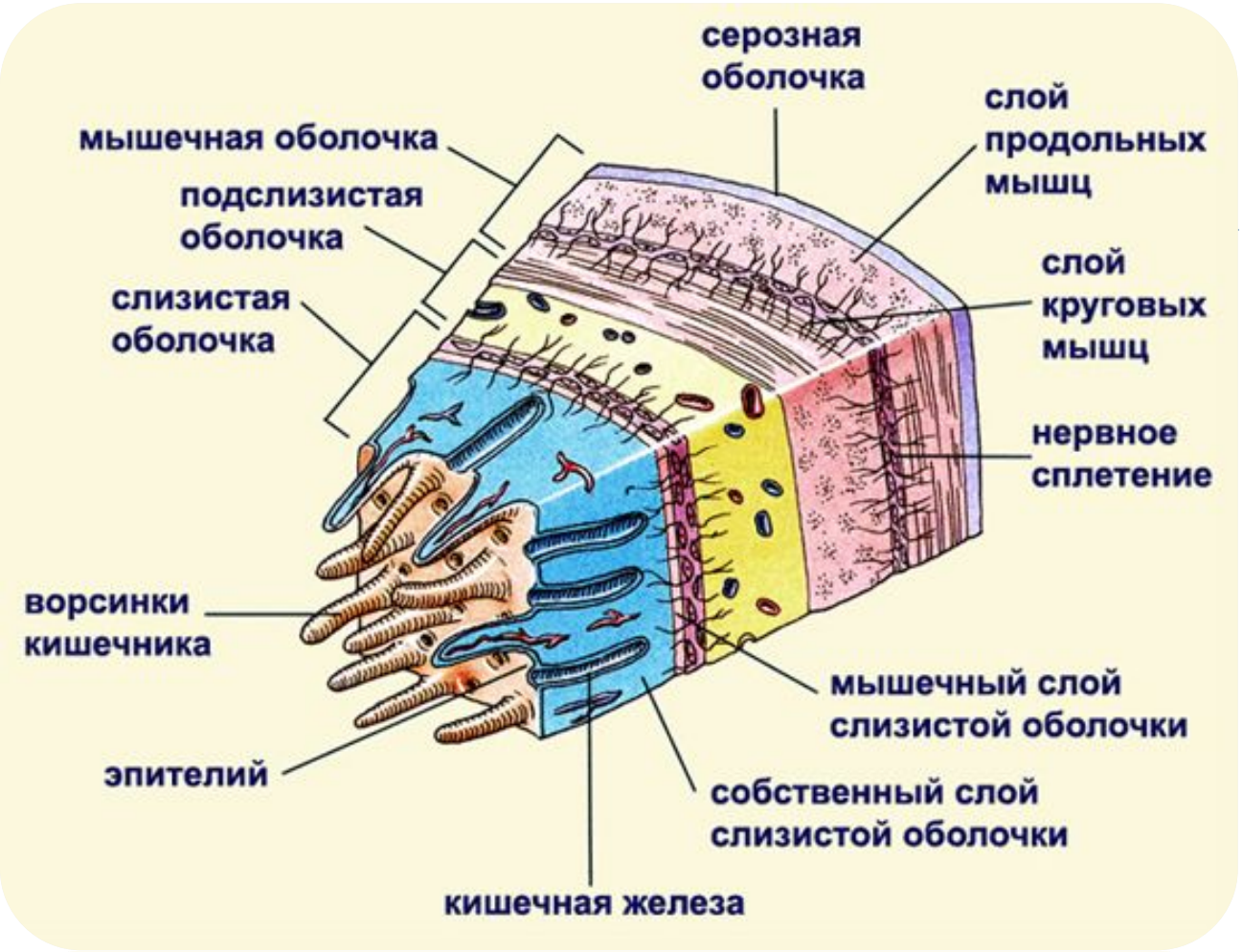

? *Подслизистый слой*

? *Слизистая оболочка*

Принцип футлярности

- Наружный- сероза и мышечная оболочка
- Внутренний- слизистая и подслизистый слой

Отличия различных отделов толстого и тонкого кишечника

Внешние

- Haustrae coli
- Appendices epiploicae
- Teniae coli
- Цвет
- Брыжейка

Внутренние

- Вирулентность микрофлоры
- Тонкая стенка
- Отсутствие продольного слоя мышечных волокон
- Наличие участков без серозного покрова

Шов Ламбера.

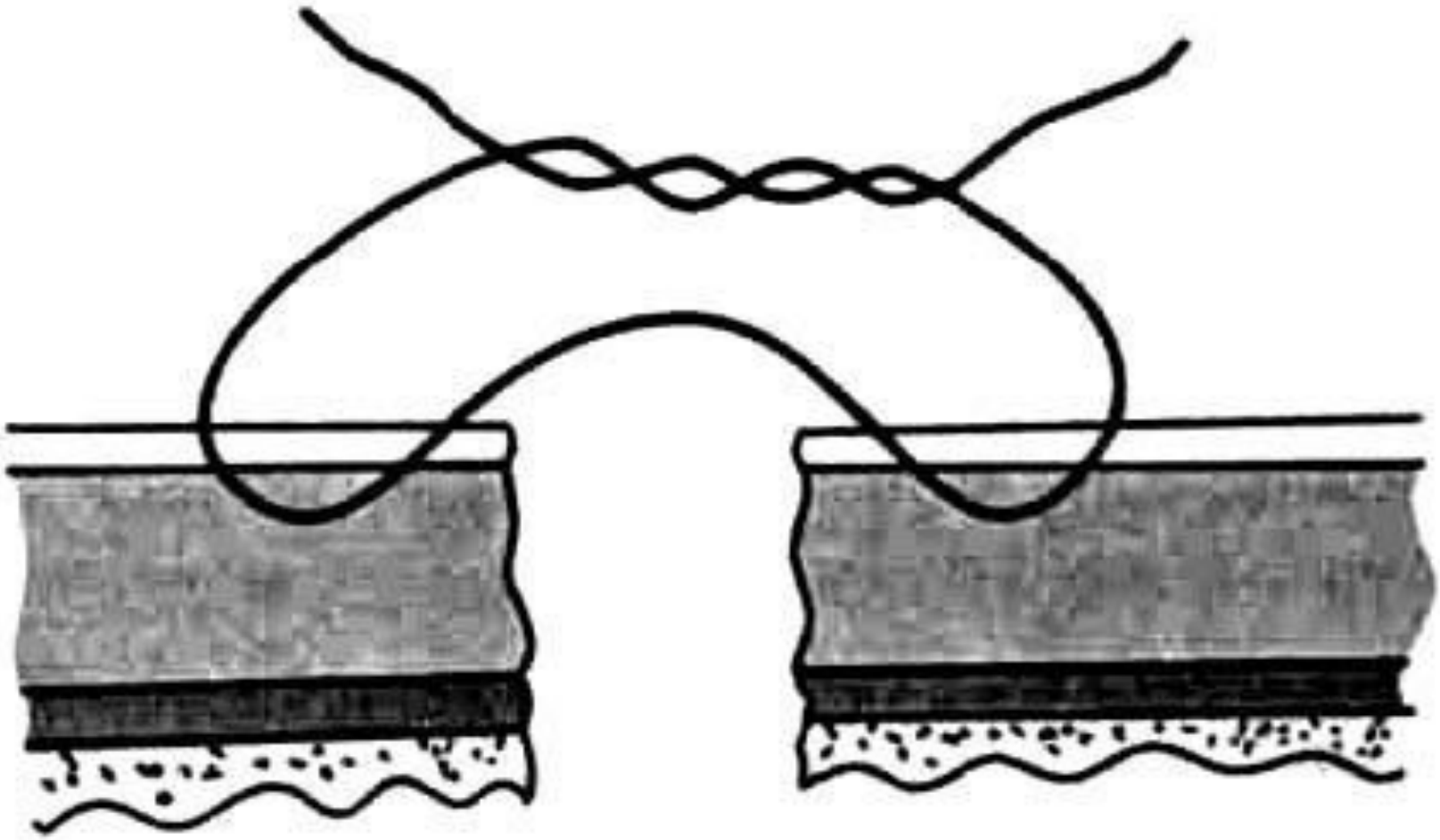

Шов Шмидена

Мультановского-Ревердена

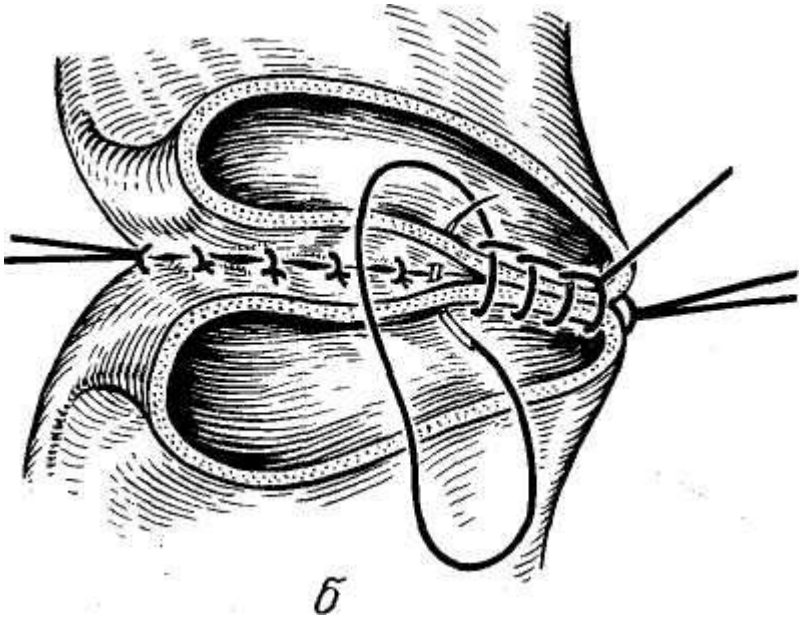

Шов Пирогова

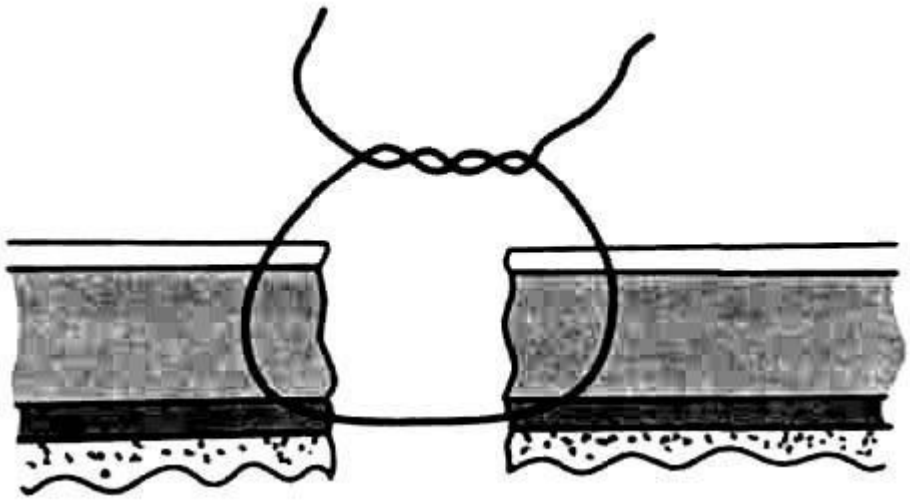

Шов Кушинга и Коннеля



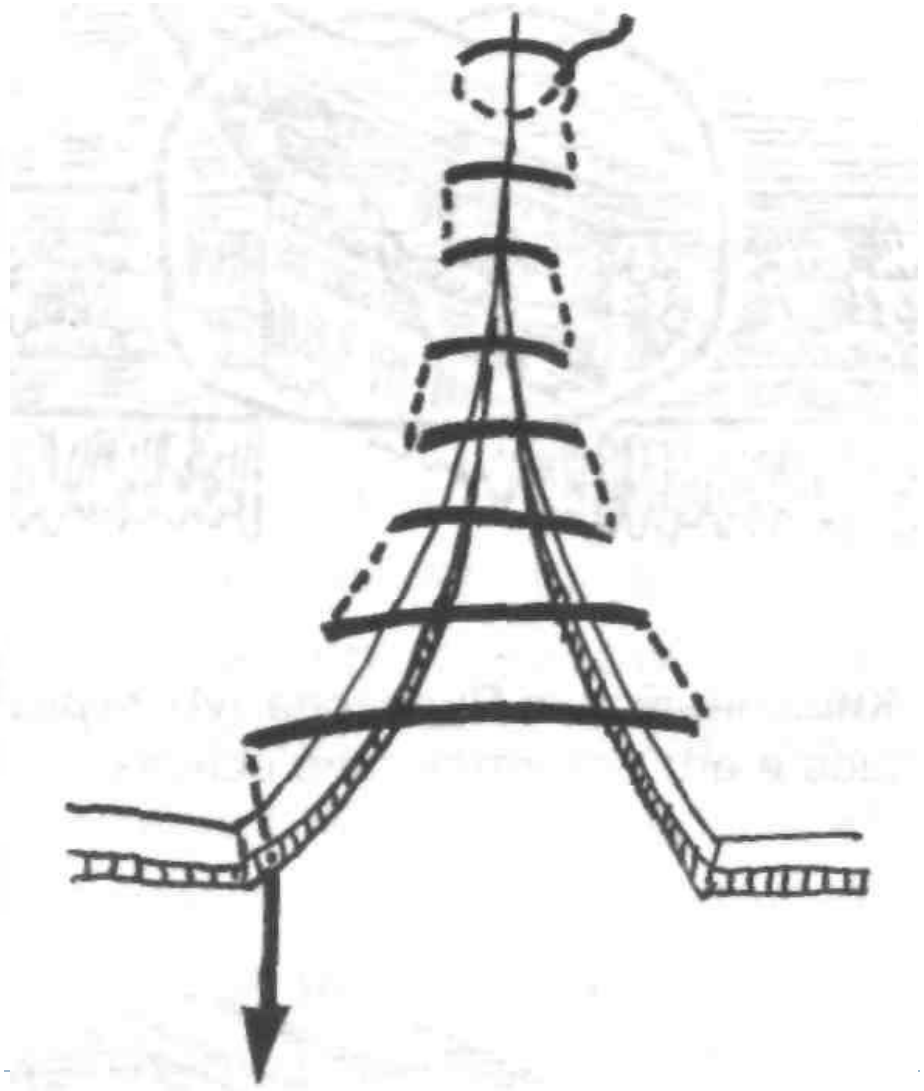

[redacted]

Шов Альберта

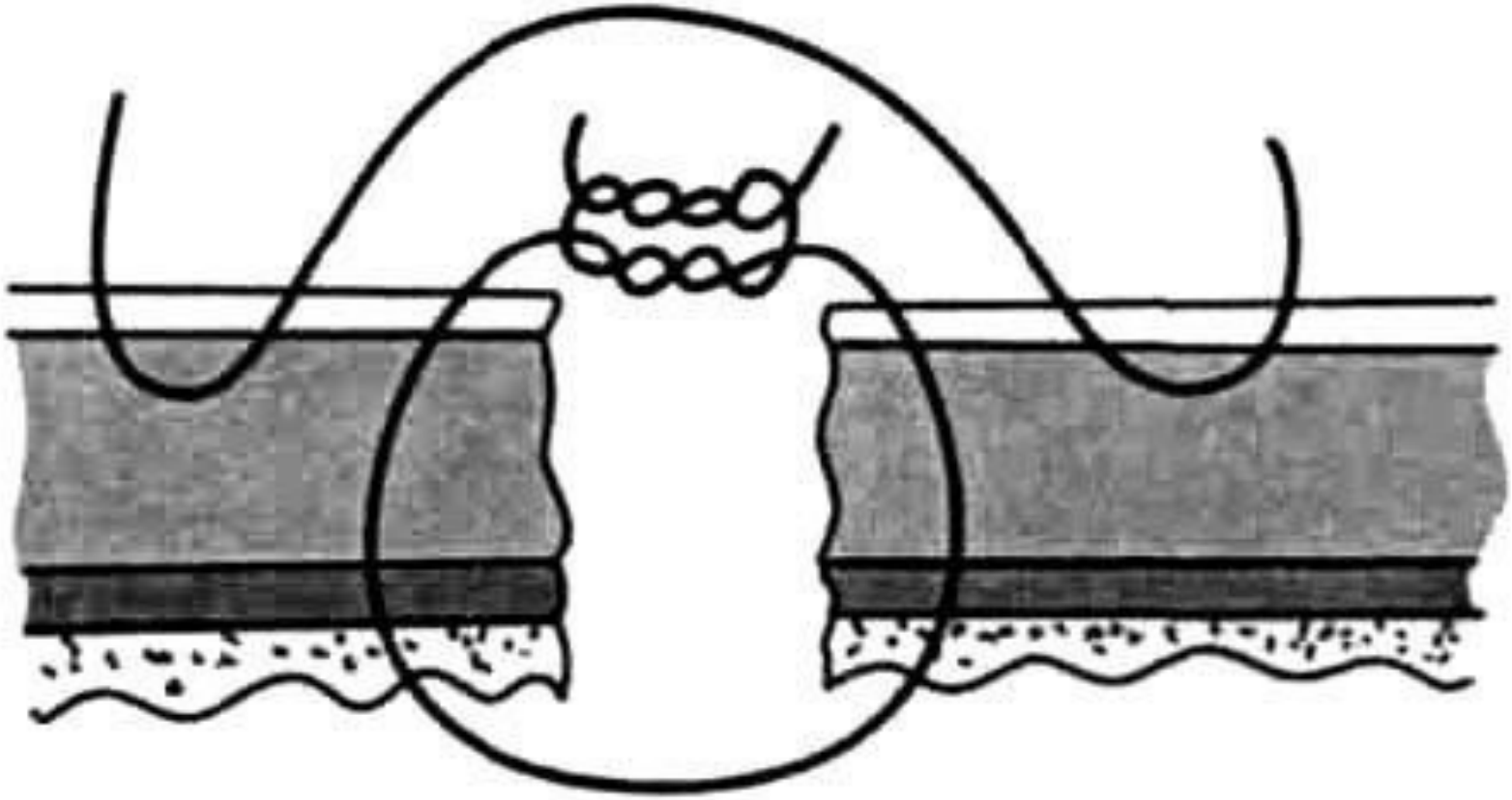

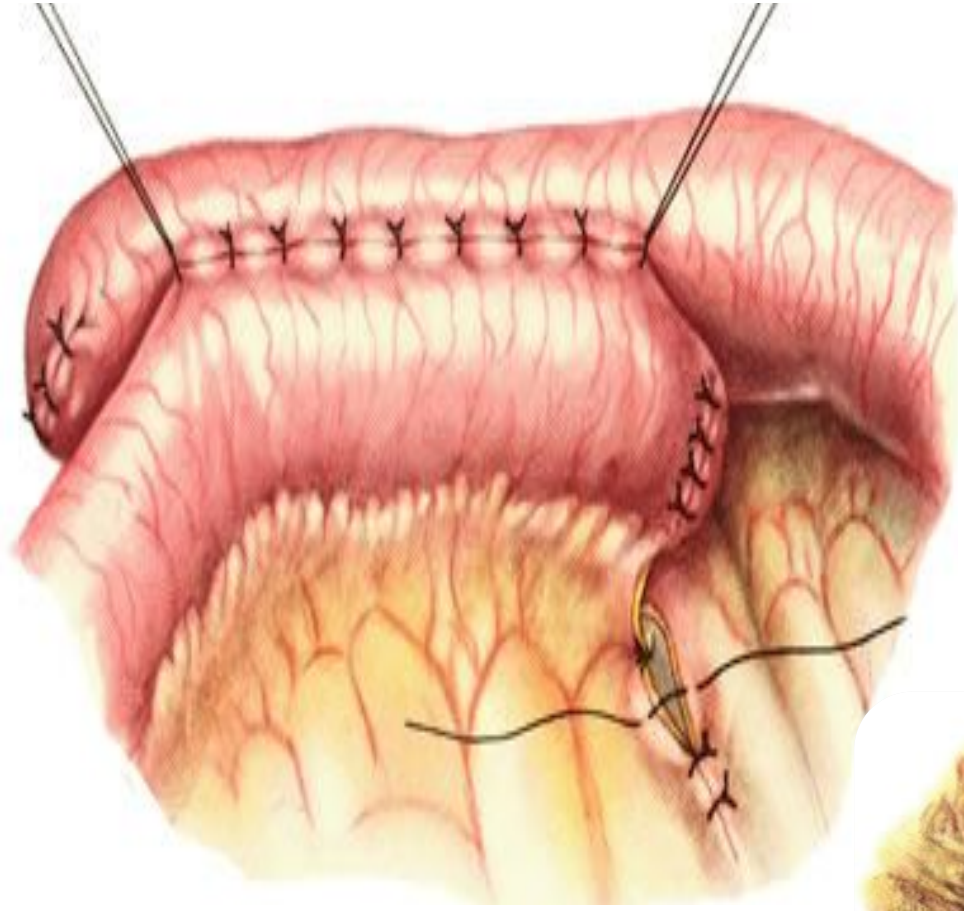

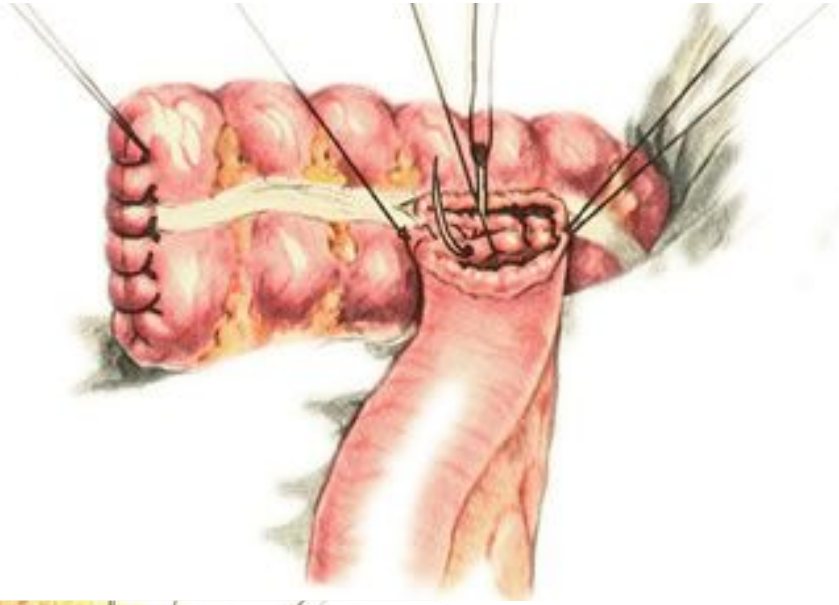

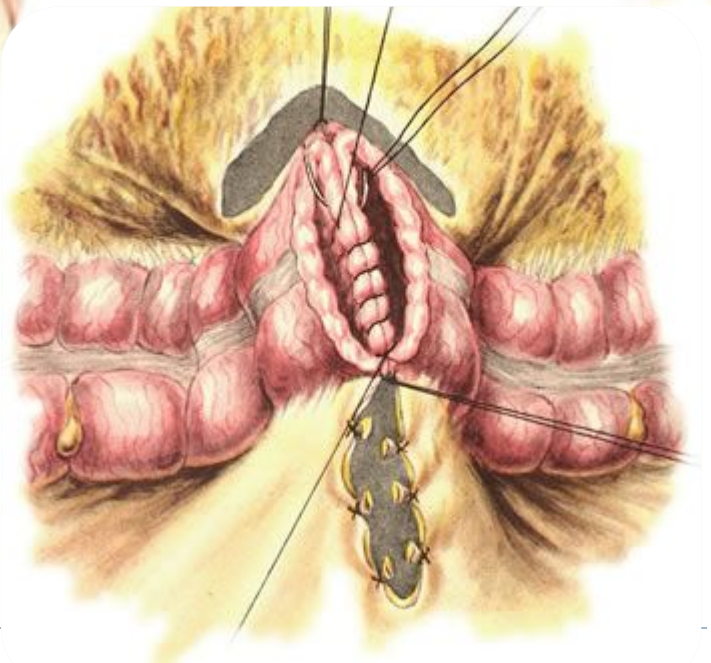

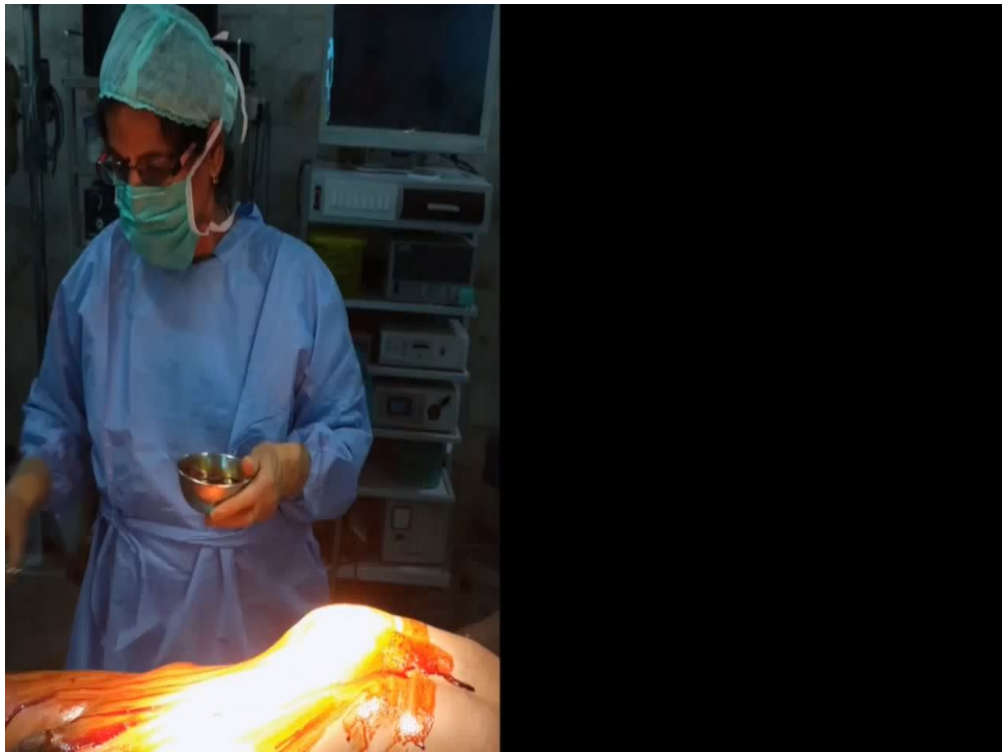

Спасибо за внимание!