

Федеральное государственное бюджетное образовательное учреждение высшего профессионального образования «Иркутский государственный медицинский университет» Министерства здравоохранения Российской Федерации.

**Кафедра акушерства и гинекологии с  
курсом гинекологии детей и  
подростков**

## **Диф.диагноз между серозной цистоаденомой и опухолевидными образованиями.**



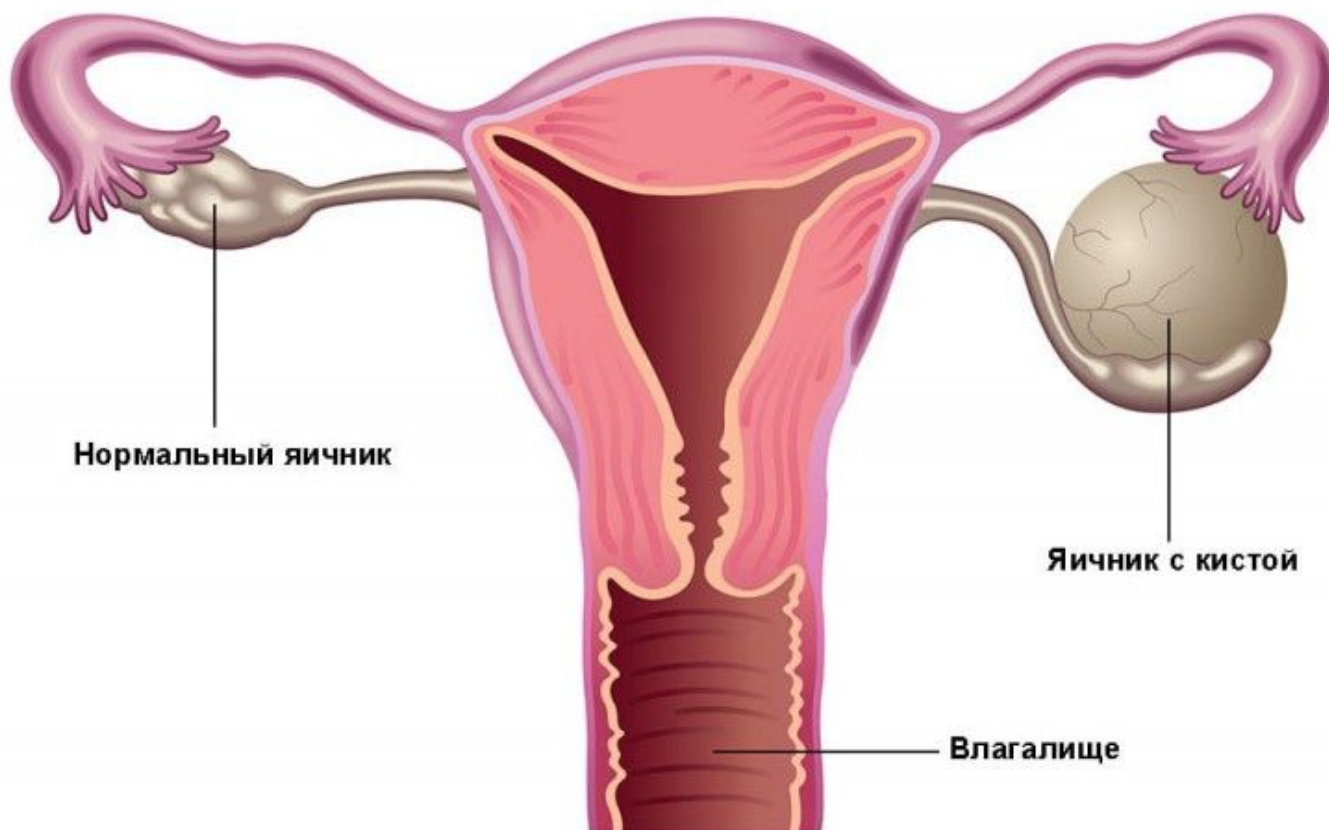
**Презентацию выполнила:**  
студентка 508 группы леч. ф-та  
Семёнова Ксения Викторовна

**Проверила:** к.м.н. ассистент  
кафедры акушерства и гинекологии  
с курсом гинекологии детей и  
подростков Бурдукова Наталья  
Владимировна

**Иркутск 2017**

- Серозная киста яичника – это одна из самых распространенных опухолей яичников, доля которых составляет примерно 70%. Цистаденома формируется из эпидермиса, поэтому относится к эпителиальным опухолям, ее полость выстлана эпителием.

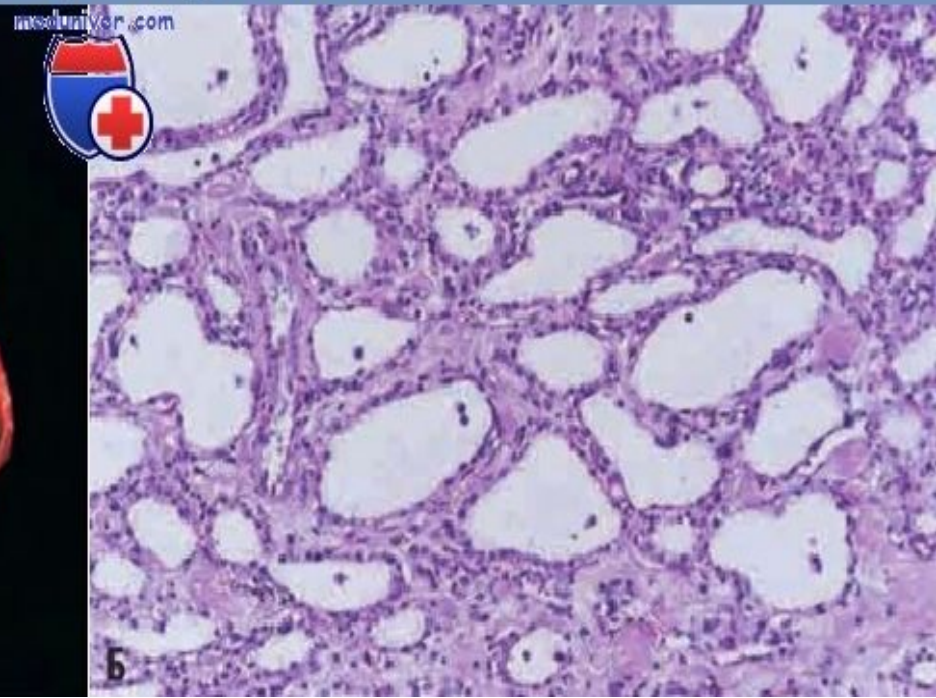
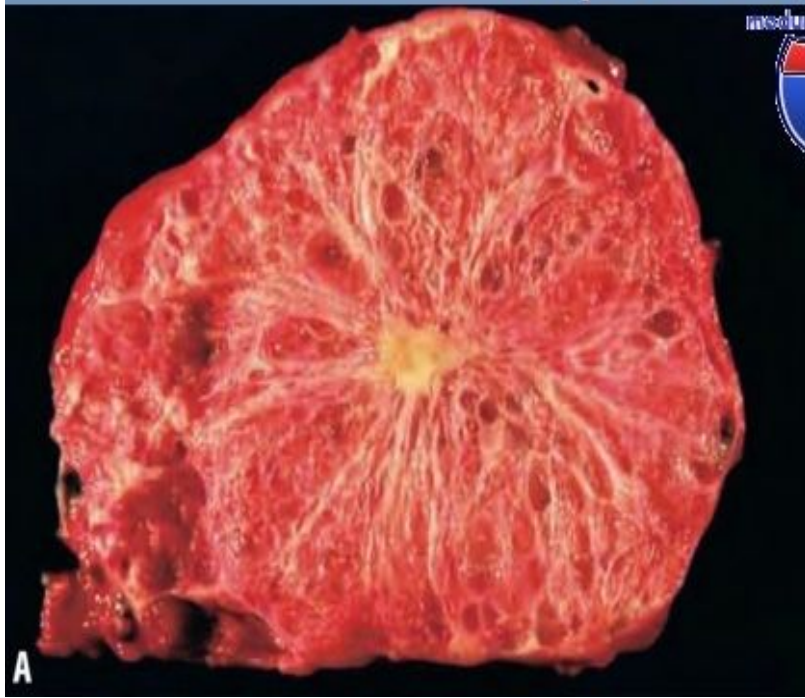## Цистаденома яичника



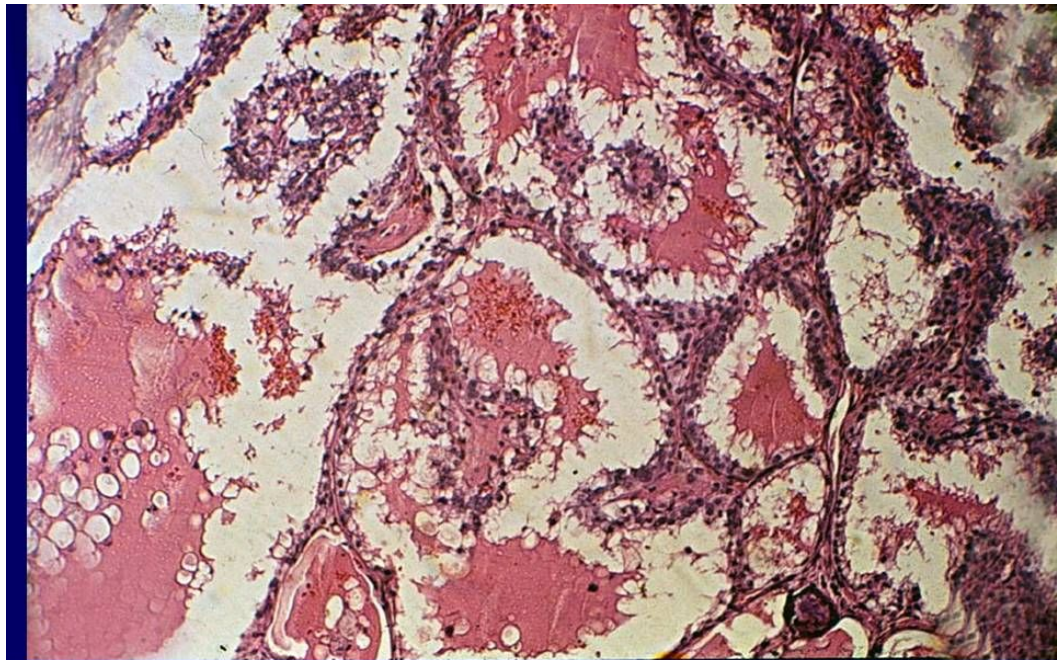
Образование относится к доброкачественным, и имеет ряд особенностей в строении и развитии:

- Не прорастает в соседние ткани, только раздвигает их или сдавливает.
- Ее клетки медленно растут.
- Не метастазирует.

### Серозная цистаденома




- **В зависимости от характера образования серозная цистаденома бывает:**
- Гладкостеночная (простая). Простая цистаденома яичника поражает в основном только один яичник и имеет одну камеру.. Размеры опухоли варьируются от 4 до 15 см. Простая серозная цистаденома наиболее часто диагностируется у пациенток в возрасте старше 50 лет. Она не препятствует нормальному вынашиванию ребенка, если не превышает 3 см.
- Папиллярная (сосочковая) или как ее иногда называют — грубососочковая цистаденома. Цистаденому папиллярную или сосочковую кисту считают следующей стадией заболевания, так как сосочки, появляются только через несколько лет после развития опухоли. Пограничная папиллярная киста характеризуется обильными и частыми сосочковыми образованиями с полями обширной дислокации. Сосочковая цистаденома может быть камерной и развивается в обоих яичниках. При эвертирующей папиллярной цистаденоме наросты располагаются снаружи капсулы. Инвертирующая характеризуется наличием сосочков в середине кисты. При смешанной форме сосочки располагаются внутри и снаружи.



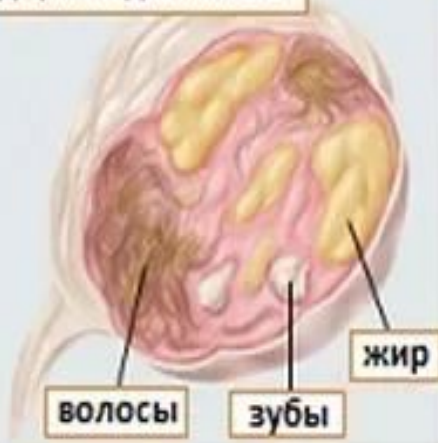173 – простая или с сосочками – папиллярная цистаденома в яичниках.

**Папиллярная (грубососочковая) серозная цистаденома** - морфологическая разновидность доброкачественных серозных цистаденом, наблюдается реже гладкостенных серозных цистаденом. Составляет 7-8% всех опухолей яичников и 35% всех цистаденом. В большинстве случаев размеры папиллярных цистаденом не превышают 10 см в диаметре.

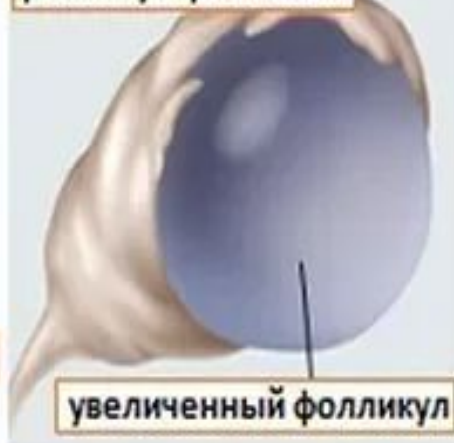Это одно- или многокамерное кистозное новообразование, на внутренней поверхности имеются единичные или многочисленные плотные сосочковые вегетации на широком основании, белесоватого цвета. Обладает высоким злокачественным потенциалом и *риском развития рака. Частота малигнизации может достигать 50%.*



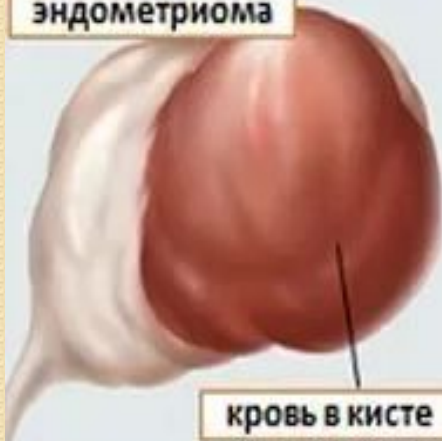дермоидная киста



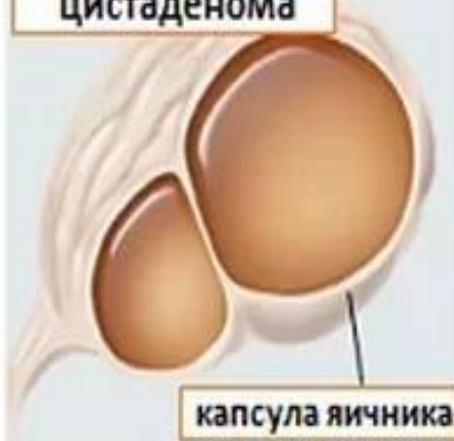фолликулярная киста



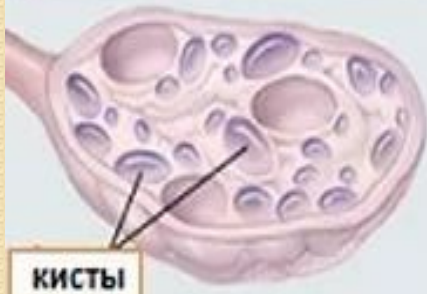эндометриома



цистаденома



синдром поликистоза



## Муцинозная цистаденома

яичника очень схожа со своей природой с серозной, но в отличие от последней, в составе полости имеет слизистую субстанцию. Опухоль покрыта клетками, схожими с выделяющими слизь клетками матки. Строение опухоли представляет собой полость с камерами и перегородками и легко диагностируется при помощи УЗИ. Как правило, это образование возникает одновременно как на правом яичнике, так и на левом. Опухоль может достигать больших размеров (до 30 см), поэтому подлежит хирургическому удалению.

## Типы КИСТ ЯИЧНИКОВ

# Диагностика

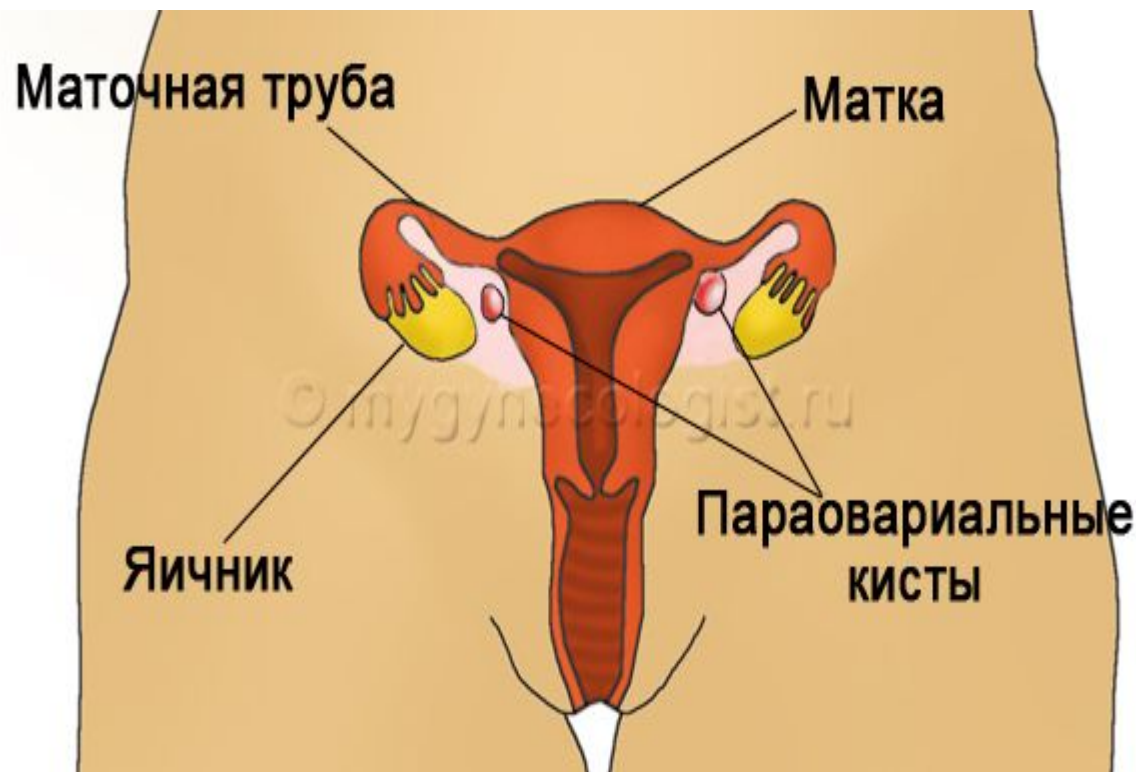- Гинекологический осмотр. При пальпации злокачественной опухоли яичников обнаруживают плотное либо кистозное и ограниченно смещаемое, либо неподвижное, чаще двустороннее образование. Злокачественным опухолям яичника практически всегда сопутствует асцит; ценным дополнением может быть повышенная концентрация опухолевых маркёров, особенно у женщин старше 50 лет.
- УЗИ. На экране УЗИ серозная киста яичника выглядит как пятно округлой формы с четко обозначенными контурами.
- Исследование крови на онкомаркеры. Особенностью папиллярной цистаденомы является ее злокачественное изменение, которое случается довольно часто. Поэтому пациенткам, у которых диагностировано это образование, перед удалением опухоли рекомендуется сдать кровь на наличие онкомаркеров. Их значение позволяет врачу выбрать правильную операцию.
- КТ или МРТ. Эти исследования необходимы для уточнения локализации и характера образования.
- Анализ крови. Для выявления или воспалительного процесса или кровопотери.
- Тест на беременность. Этот метод необходим для исключения внематочной беременности.

- Дифференциальный диагноз серозной цистаденомы необходимо проводить с паровариальной кистой, субсерозной миомой, гистеросальпингсом, др. доброкачественными (псевдомуцинозными, гормонпродуцирующими: феминизирующими и вирилизирующими, соединительнотканными, герминогенными) и злокачественными ( первичными и вторичными, в т.ч. с опухолью Крукенберга) новообразованиями яичников.

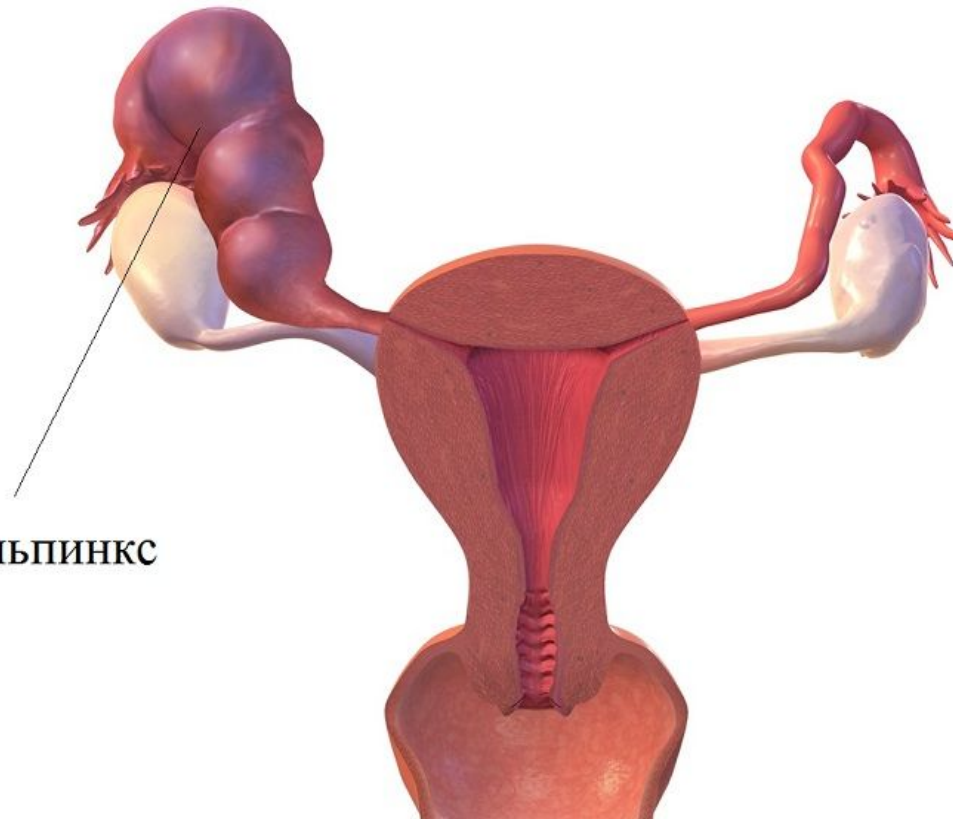
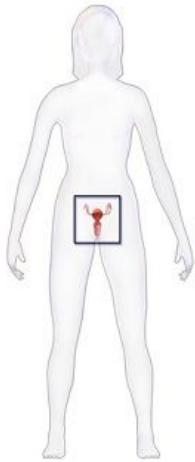



- Для паровариальной кисты свойственно расположение в листках мезосальпинкса. Стенка состоит из соединительной ткани, внутренняя поверхность кисты гладкая, выстлана однослойным цилиндрическим или плоским эпителием. Чаще однокамерные с очень тонкой стенкой. Содержимое прозрачное, светлое, бедное белком, не содержит муцина. Яичник, как правило в процесс не вовлекается (находится сбоку и снизу от кисты). Маточная труба распластана по поверхности кисты. Клинически, при малых размерах, характерно бессимптомное течение, при значительных увеличениях кисты появляются симптомы сдавления соседних органов ( дизурические расстройства), бимануально: кистозное образование, ограничено подвижное.



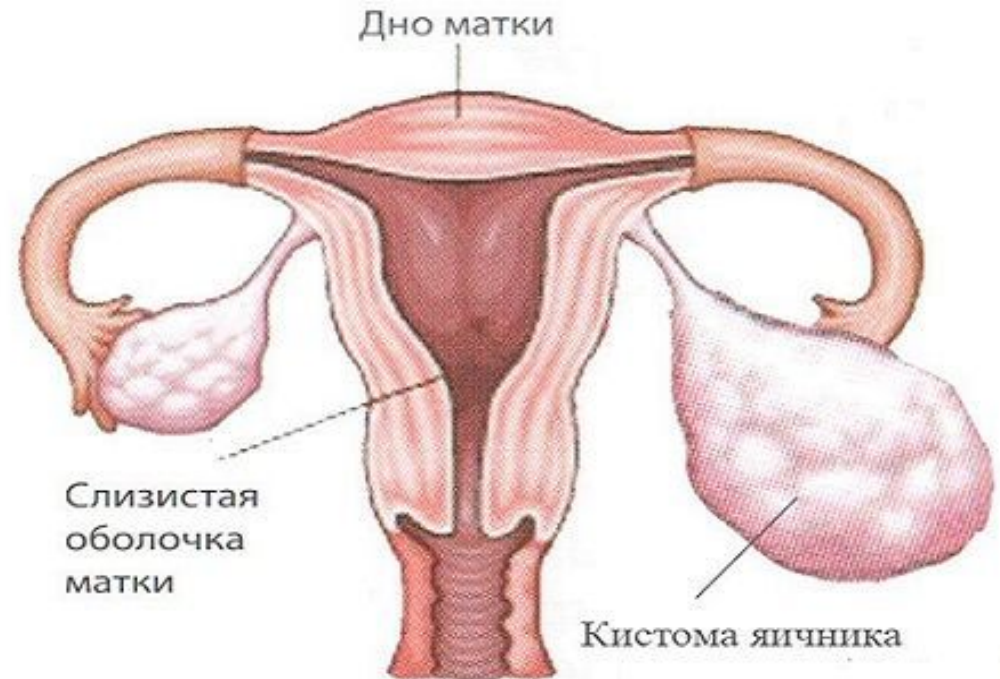- **Субсерозная миома:** Расположение под брюшиной на поверхности матки. Болевой синдром. Метроррагии. Симптомы сдавления соседних органов. Рост опухоли.
- **Гидросальпинкс:** боли внизу живота, усиление болей при смещении шейки матки, симптомы сдавления соседних органов, пальпаторно-определяется опухолевидное образование, болезненное с нечеткими контурами.



Гидросальпинкс

## Для псевдомуцинозной кистомы характерно:

- Овоидная или шаровидная форма, чаще с неровной дольчатой (за счет отдельных взбухающих камер) наружной поверхностью. Капсула опухоли гладкая, блестящая, серебристо – белого цвета или голубоватого цвета. Окраска опухоли будет зависеть от толщины стенок и содержимого: от зеленовато-желтой до коричневой (примесь крови, холестерина и др.). В большинстве случаев опухоль достигает значительных размеров.
- Гладкостенные муцинозные кистомы чаще поражают один яичник, имеют хорошо выраженную ножку. Редко располагаются между связками, сращения с соседними органами необширные. Асцит и перекрут ножки при данной форме встречаются редко.
- Папиллярные муцинозные опухоли имеют хорошо выраженную ножку, им часто сопутствует асцит, выраженная склонность к пролиферации.



## ● **Гормонпродуцирующие опухоли яичников:**

- Происходят из гормонально-активных структур «женской» и «мужской» части гонад, секретирующих соответственно эстрогены и андрогены. Клинически в период менопаузы проявляются исчезновением явлений возрастной атрофии наружных и внутренних гениталий, маточными кровотечениями, повышенным содержанием в крови эстрогенных гормонов.

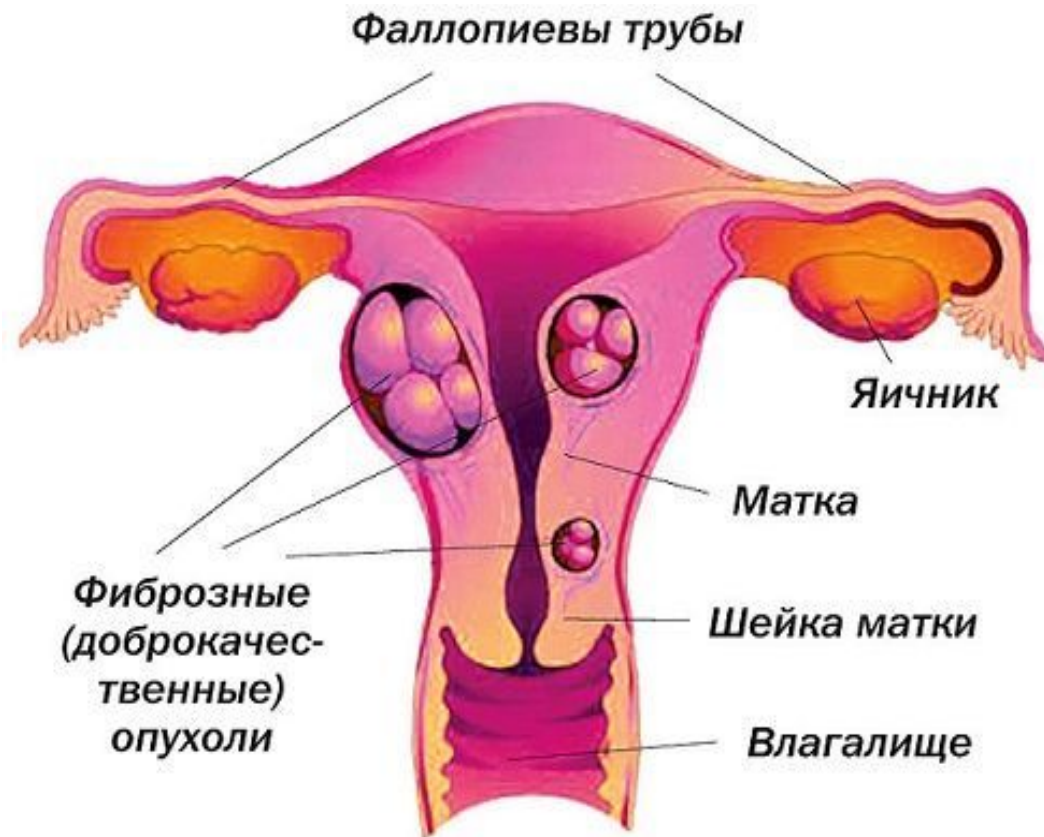## ● **К феминизирующим опухолям относят:**

- А) гранулезоклеточные, которые развиваются из клеток гранулезы атрезирующихся фолликулов. Часто возникают в постменопаузе.
- Б) текаклеточные опухоли из тека клеток яичника, обнаруживаются в возрасте постменопаузы. Имеют небольшие размеры, солидного строения, плотные на разрезе ярко- желтого цвета.
- Среди вирилизующих опухолей в постменопаузальном периоде может встречаться липоидоклеточная опухоль, состоящая из липоидсодержащих клеток, которые принадлежат к клеточным типам коры надпочечников, и клеток, напоминающих клетки Лейдига. Клинически при этих опухолях сначала происходит дефеминизация (аменорея, атрофия молочных желез, понижение либидо), а затем – маскулинизация ( рост усов и бороды, облысение, снижение тембра голоса).

## Соединительнотканые опухоли

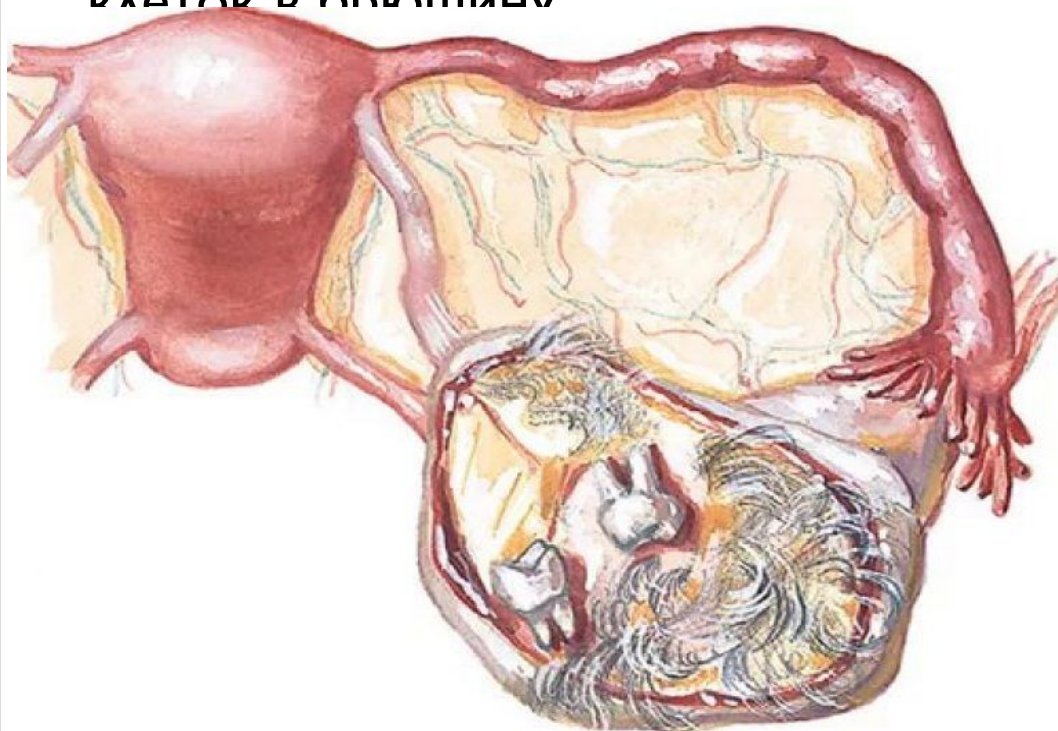
- Для фибромы яичника клинически будет соответствовать триада Мейгса:
- - опухоль яичников
- - асцит
- - гидроторакс.

Относится к опухолям стромы полового тяжа, округлой или овоидной формы, часто повторяет форму яичника. Консистенция плотная. Встречается в пожилом возрасте, растет медленно.



## Тератоидные опухоли:

- Чаще встречается зрелая тератома (дермоид), имеющая эктодермальное происхождение, высокодифференцированная. Опухоль может быть различного размера, имеет плотную гладкую капсулу, содержимое в виде жира, волос, зубов и т.д.
- Для злокачественных новообразований характерна плотная, неоднородная консистенция, двустороннее поражение, быстрый рост, прорастание в соседние органы, *sign* «шпоры или клюва» в дугласовом пространстве в результате имплантации опухолевых клеток в брюшину



- Цистаденокарцинома (вторичный рак яичников)  
Наиболее часто встречающаяся из злокачественных новообразований.

- **Виды:**

- -эндометриоидная цистаденокарцинома ( у молодых женщин с первичным бесплодием).
- -герминогенные опухоли: эмбриональная карцинома, хорионкарцинома, незрелая тератома и дисгерминома (опухоли из недифференцированных половых клеток - гоноцитов).

### **Метастатический рак яичников (опухоль Крукенберга):**

- Первичный очаг как правило располагается в ЖКТ, поджелудочной железе, млчной железе, матке. Метастазирование возможно лимфогенным, гематогенным или имплантационным путем. Опухоль округлой формы, плотной консистенции, при микроскопии структура как в первичном очаге.

**Спасибо за внимание**