

A stylized world map in shades of gray is centered on a solid red background. The map shows the outlines of continents and oceans.

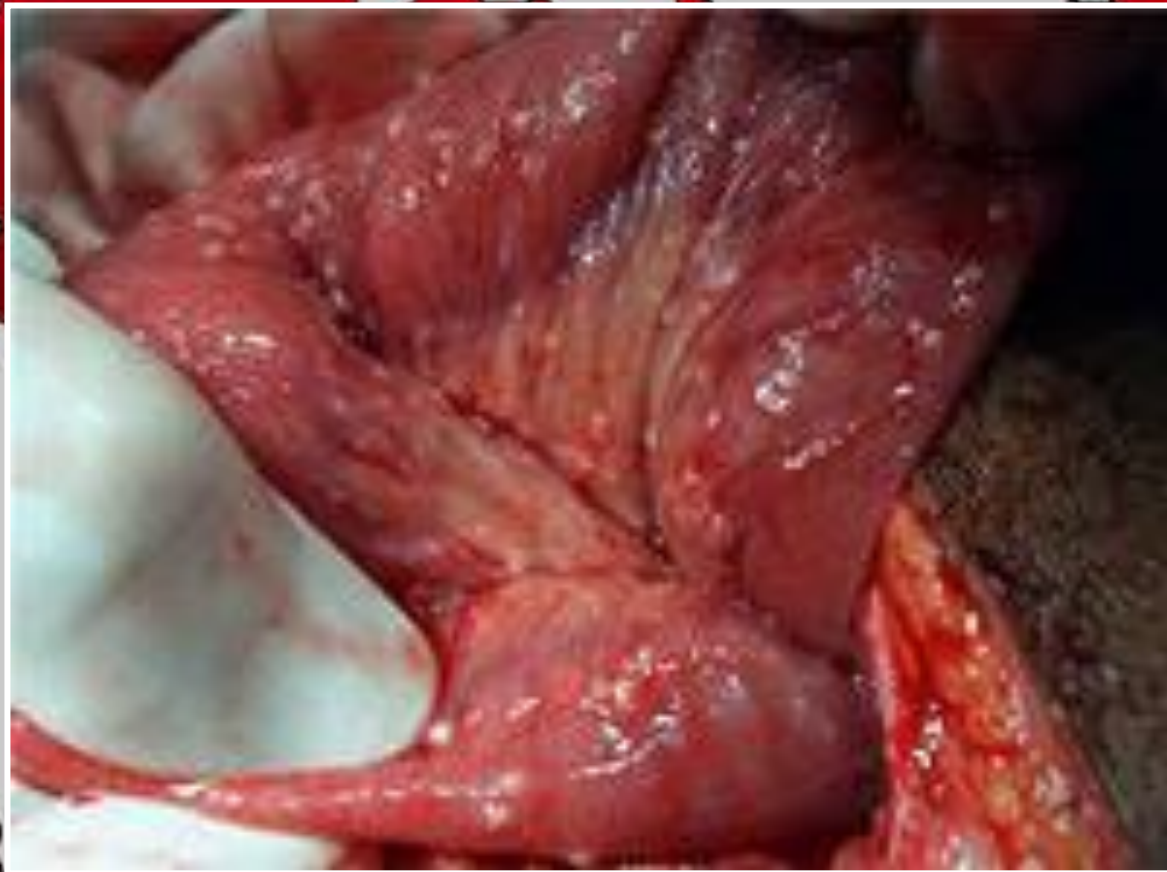Туберкулез кишечника, брюшины и брыжеечных лимфатических узлов.

**Выполнил:
студент 22 группы V курса
Лечебного факультета
Кривов Иван Александрович**

Коллеги!!!



Туберкулез кишечника



Различают 3 формы туберкулеза кишечника:

- 1) первичный;
- 2) вторичный;
- 3) гиперпластический подвздошно-слепокишечный туберкулез.


Первичный туберкулез кишечника


- Туберкулезная инфекция может проникнуть в кишечник тремя путями:**

**1) через молоко туберкулезных коров,
которое давалось ребенку
без предварительного кипячения;**



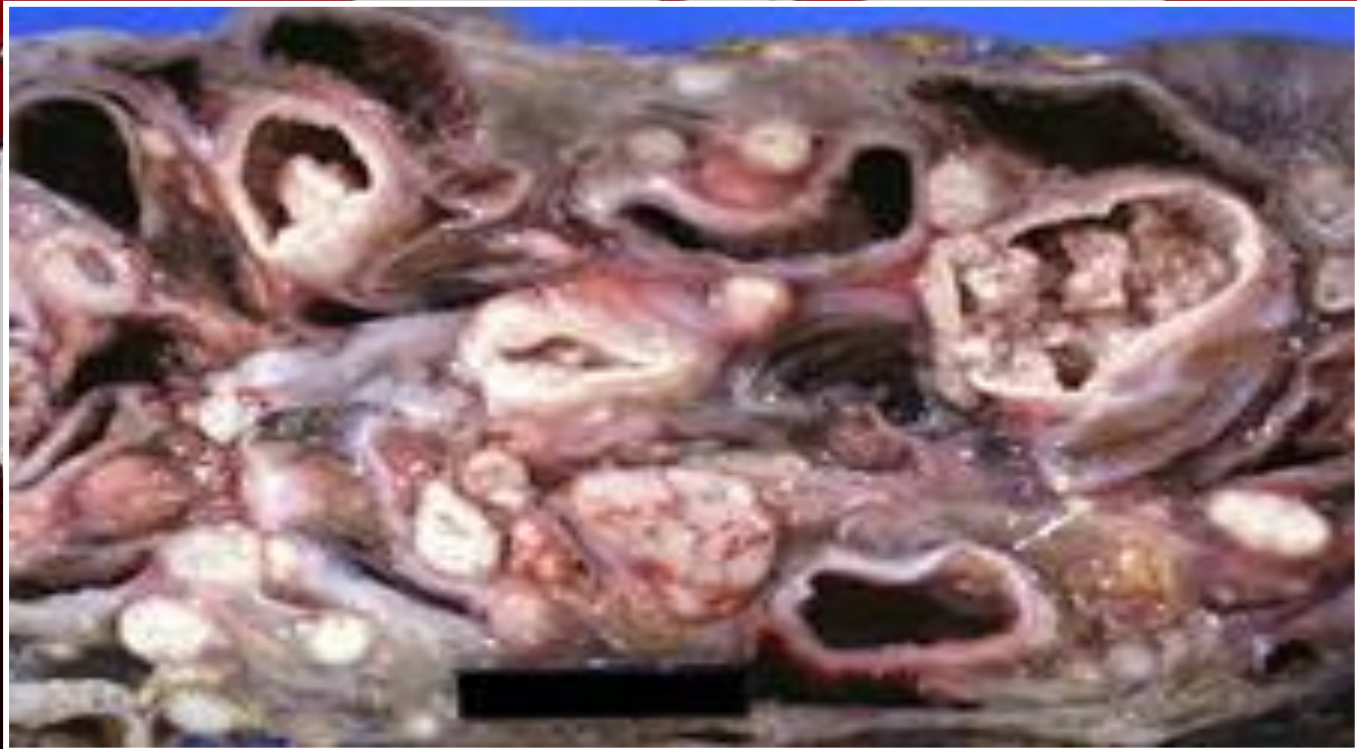
2) через пищевые продукты или жидкости, посуду, инфицированную МБТ и др., принадлежащие бактериальным больным, не соблюдающим личную гигиену;



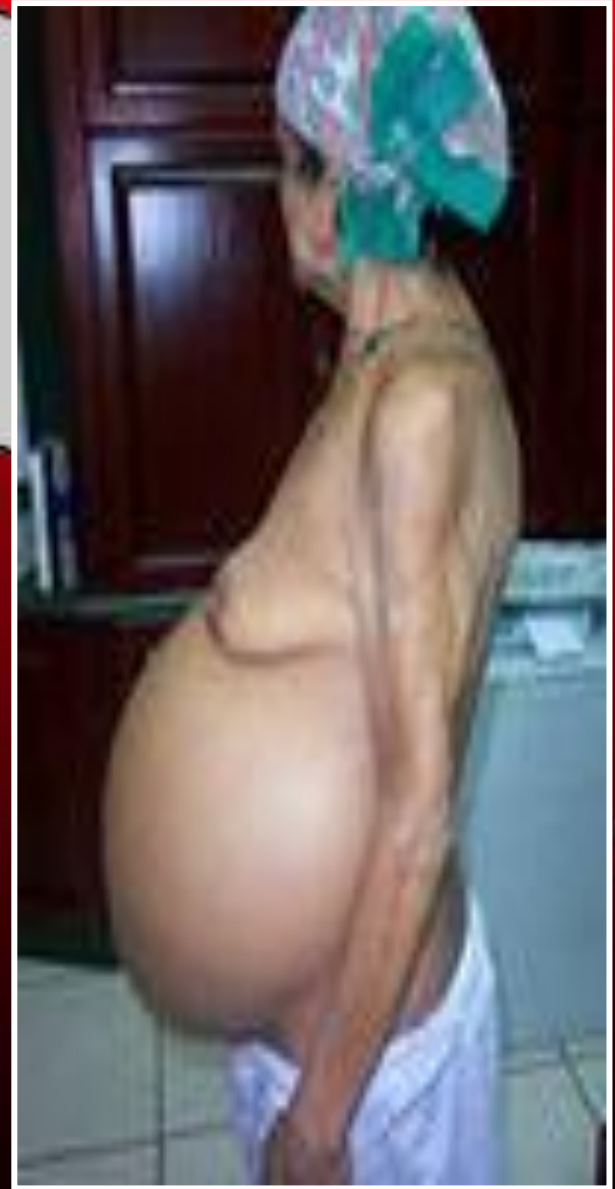A world map is shown in the background, with the continents rendered in a light gray color against a dark red background. The map is centered on the Atlantic Ocean.


**3) возможна гематогенная
диссеминация МБТ из
первичного
фокуса в легких, в
лимфоузлах.**

**Первичный туберкулезный фокус может
быть в лимфатическом
узле кишечника или брыжейке.**



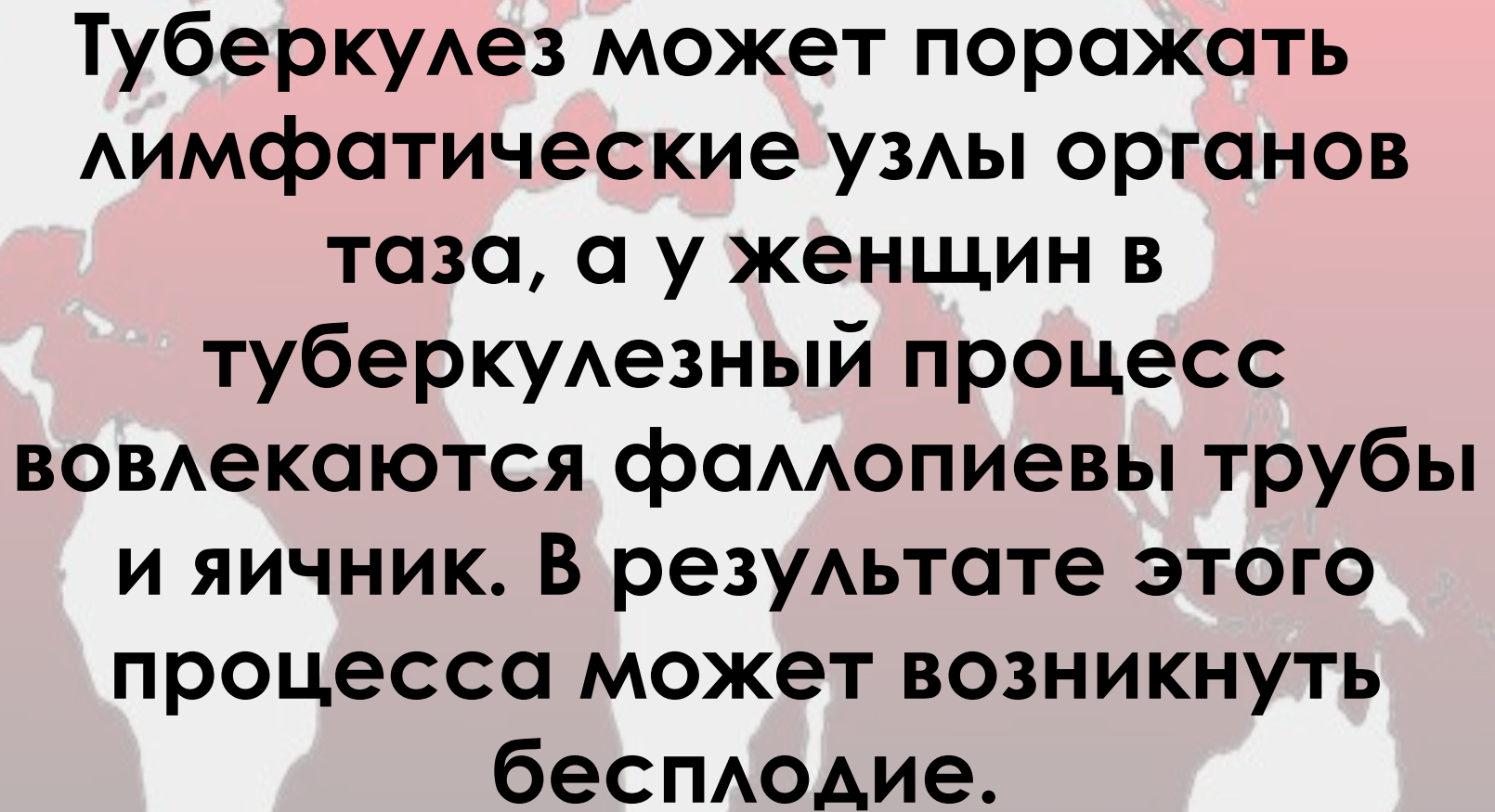
По мере развития заболевания узлы увеличиваются, становятся мягкими, и их содержимое может проникнуть в брюшную полость. В результате накапливается свободная жидкость (асцит) и возникает вздутие живота.





В других случаях узлы не разрушаются, а сливаются, вызывая слипание петель кишечника. Это может причинять боль и вызывать приступы непроходимости кишечника. Непроходимость кишечника может стать полной.

В результате слипания петель формируются массивные образования, которые можно прощупать через брюшную стенку.

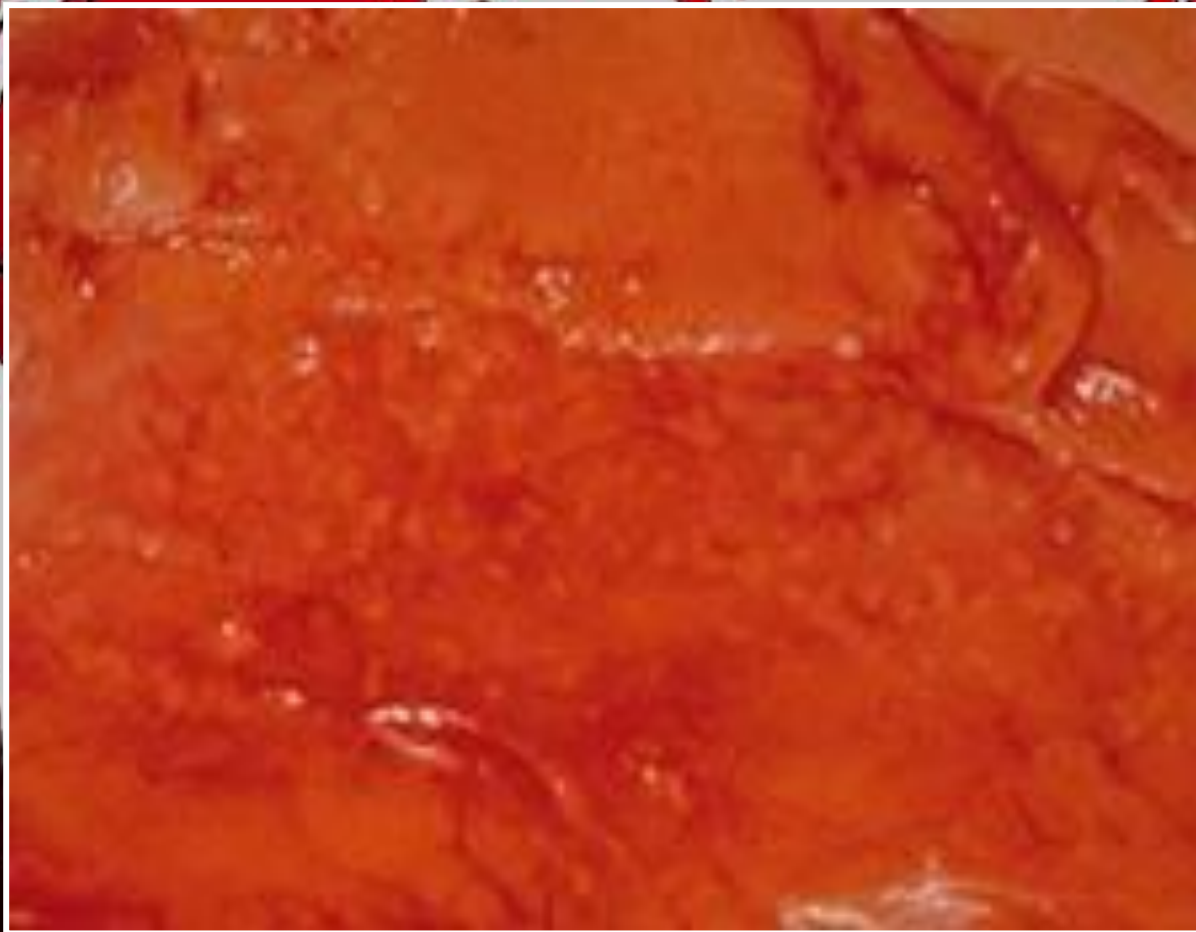
A stylized world map in shades of red and white, serving as a background for the text. The map is centered on the Atlantic Ocean, with the Americas on the left and Europe and Africa on the right.

Туберкулез может поражать лимфатические узлы органов таза, а у женщин в туберкулезный процесс вовлекаются фаллопиевы трубы и яичник. В результате этого процесса может возникнуть бесплодие.

Вторичный туберкулез кишечника

Вторичные формы абдоминального туберкулеза возникают в тех случаях, когда МБТ проникают в кишечник посредством заглатывания слюны и мокроты больными при поражении легких. МБТ инфицируют стенку кишечника, преимущественно подвздошную кишку, и вызывают изъязвления и свищи. Инфекция может распространяться в брюшную полость и стать причиной асцита.

Туберкулез брюшины



Этиология

- гематогенная диссеминации,
- осложнение локальных форм лимфаденита, туберкулеза других органов брюшной полости и таза.

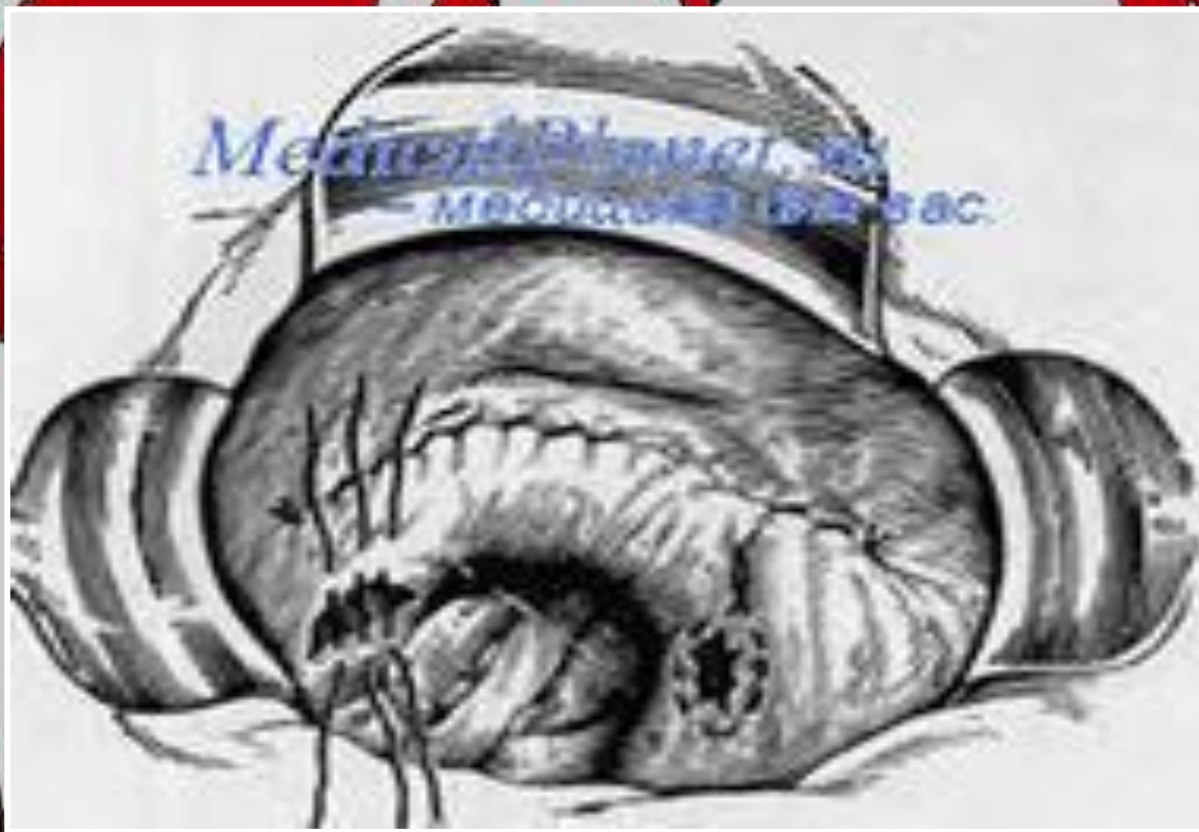Клиника

- **в начальном периоде не выражены, интоксикация отсутствует. В дальнейшем при появлении экссудата обнаруживаются признаки интоксикации, диспепсия, снижается масса тела.**

Выделяют;

- **Слипчивая (адгезивная) форма:**
- **Узловато-опухолевая форма:**

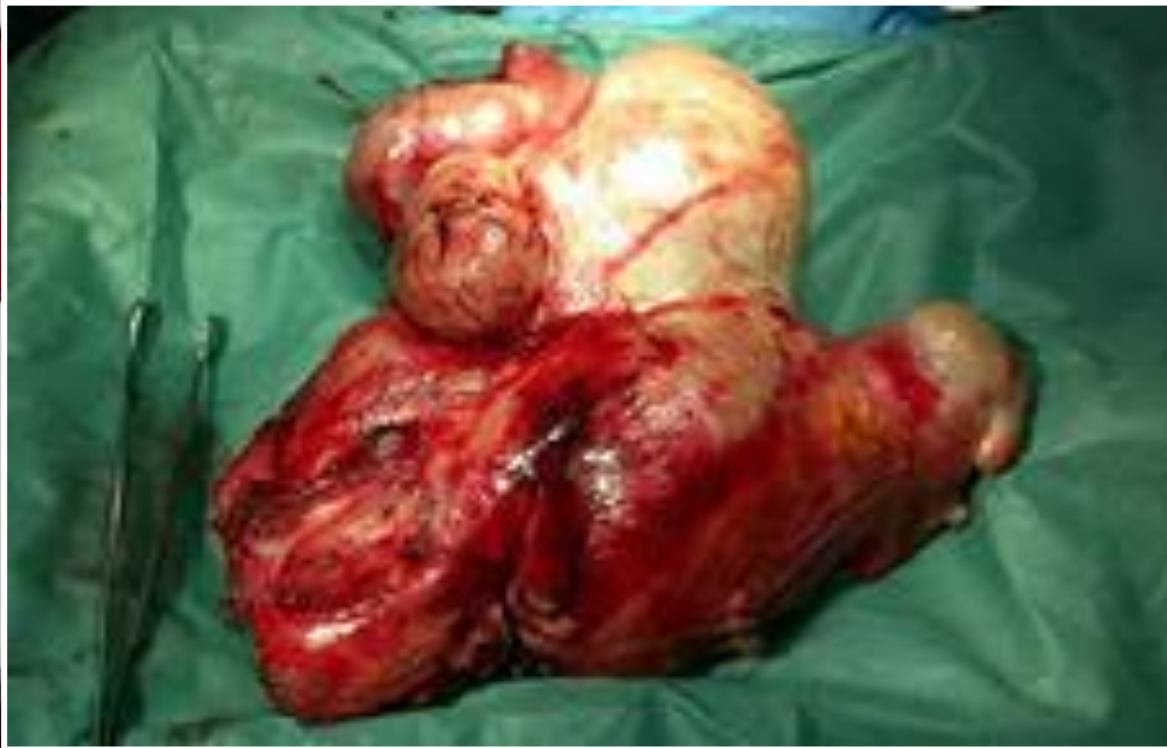Слипчивая (адгезивная) форма



Слипчивая (адгезивная) форма

- **Интоксикация:**
- **Диспепсия:**
- **Частичная кишечная непроходимость:**

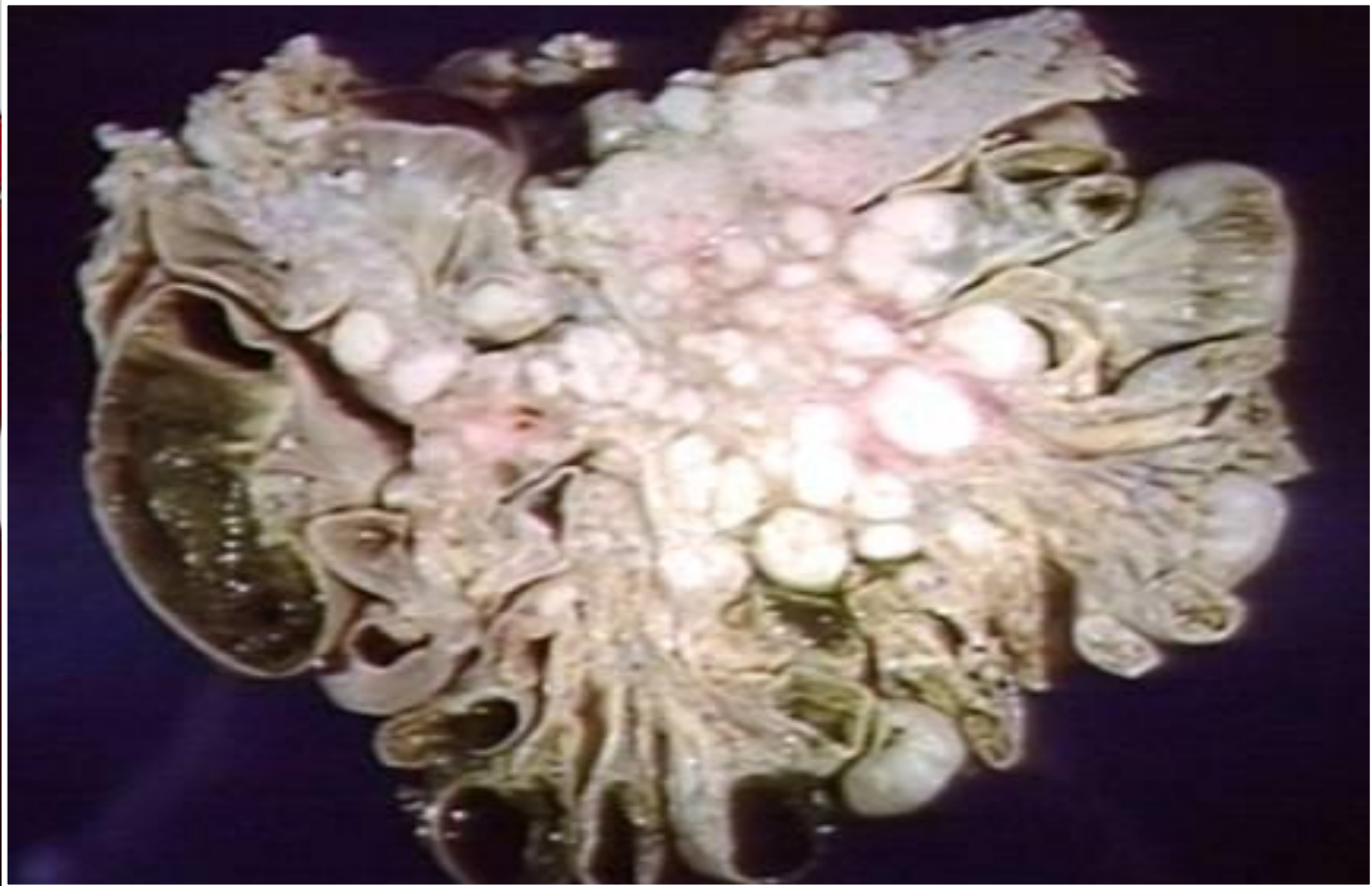Узловато-опухолевая форма:



Узловато-опухолевая форма:

- **Интоксикация:**
- **Формированием конгломератов в брюшной полости из спаянных петель кишок, сальника,**
- **осумкованный экссудат с симптомами частичной кишечной непроходимости.**

Туберкулез брыжеечных лимфатических узлов



Туберкулез брыжеечных лимфатических узлов

- **Течет в двух фазах:**
 - 1. Инфильтративная фаза:**
 - 2. Казеозно-некротическая фаза:**

Инфильтративная фаза

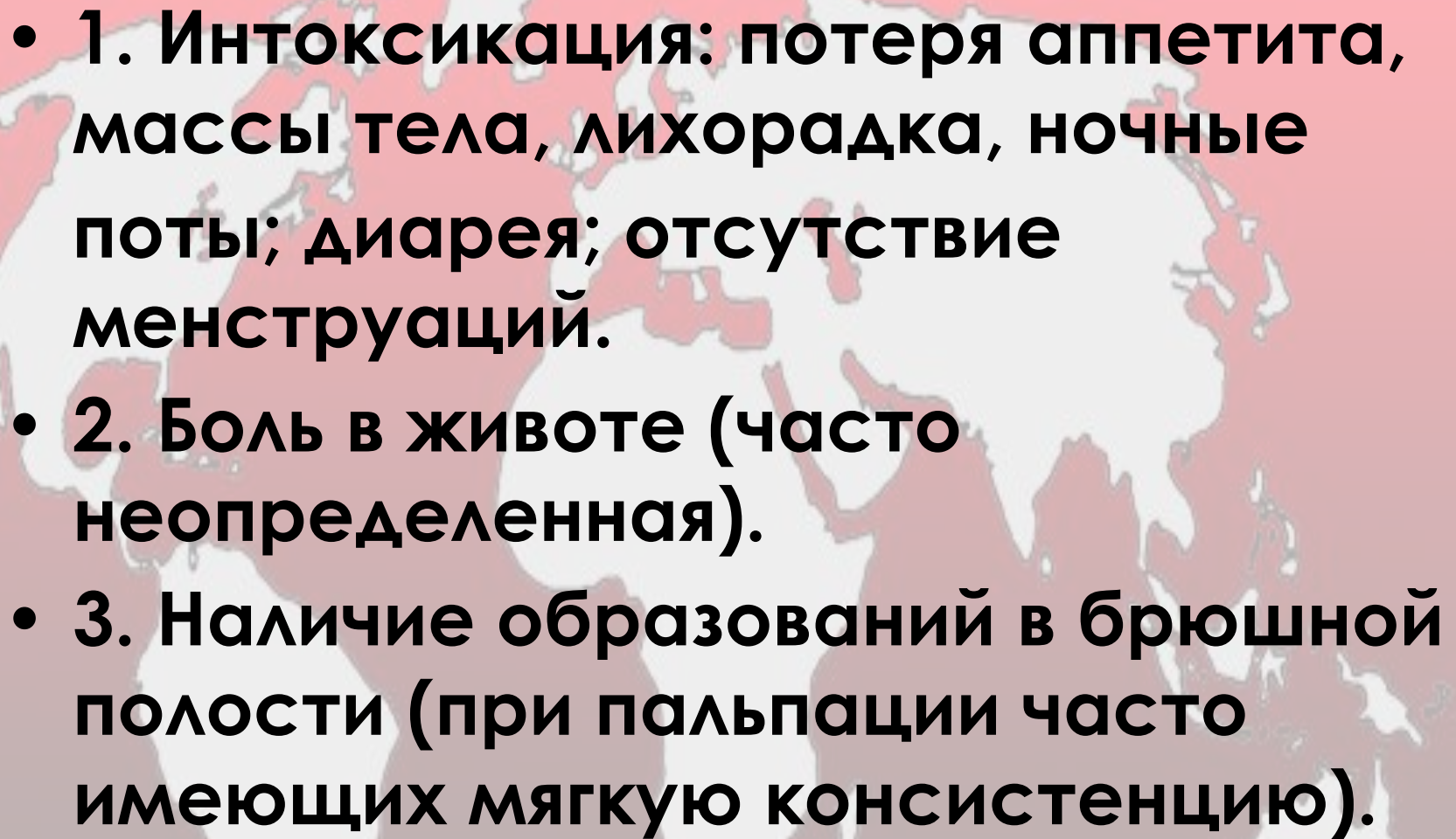
- **воспалительная инфильтрация в мезентериальных лимфатических узлах без выраженных перифокальных явлений и симптомов интоксикации:**

Казеозно-некротическая фаза

- увеличение лимфатических узлов;
- перифокальная реакция;
- вовлечение в процесс брюшины.

A world map is visible in the background, rendered in a light, semi-transparent style. The map shows the continents of North America, South America, Europe, Africa, and Asia. The text is overlaid on the map, centered horizontally and vertically.

**Общие клинические
симптомы туберкулеза
кишечника, брюши-
ны брыжеечных
лимфатических узлов:**

- 
- **1. Интоксикация: потеря аппетита, массы тела, лихорадка, ночные поты; диарея; отсутствие менструаций.**
 - **2. Боль в животе (часто неопределенная).**
 - **3. Наличие образований в брюшной полости (при пальпации часто имеющих мягкую консистенцию).**

- **4. Асцит в брюшной полости. Иногда жидкости настолько много, что нет возможности прощупать патологические образования в брюшной полости.**
- **5. Приступы кишечной непроходимости в сочетании с острой болью и растяжением живота.**
- **6. Кашель и мокрота, если абдоминальный туберкулез вызван заглатыванием инфицированной мокроты или слюны при вторичной форме туберкулеза легких.**

Гиперпластический илеоцекальный туберкулез:

- жалобы на боль;**
- при этом можно прощупать образование в правом нижнем отделе живота.**

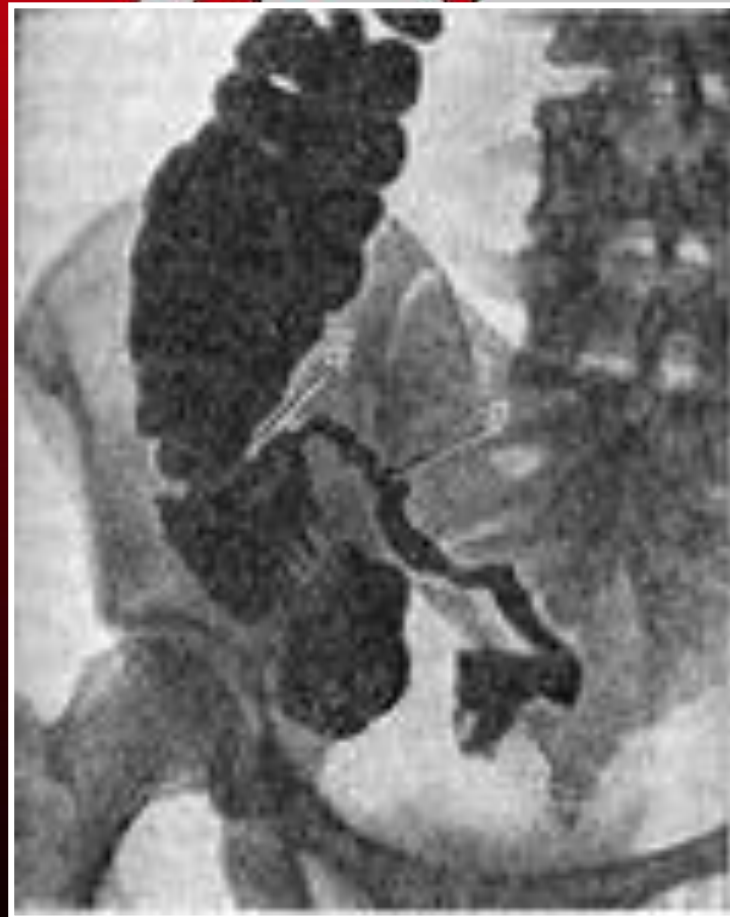A world map is centered on the page, rendered in a light gray color. The background of the entire slide is a gradient that transitions from a bright red at the top to a solid black at the bottom. A semi-transparent white horizontal bar is positioned across the middle of the map, containing the text.

Диагностика:

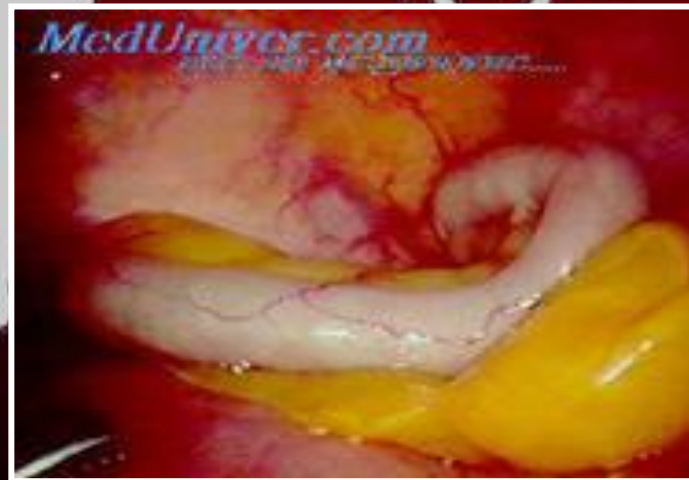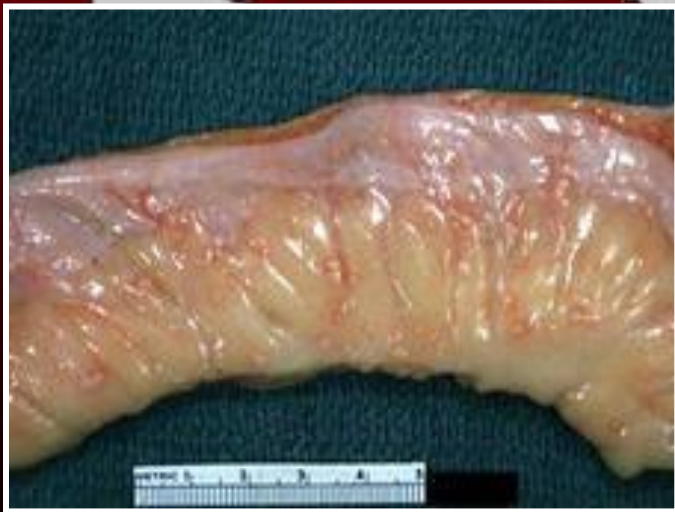Симптомы:

- **похудание,**
- **подъем температуры,**
- **боль в животе.**
- **наличие в брюшной полости
неясных образований или
жидкости.**

рентгенологическое обследование кишечника



биопсию во время операции, лапароскопии лимфатических узлов или брюшины



**посев
аспирационн
ого
материала,
полученного
из брюшной
ПОЛОСТИ**

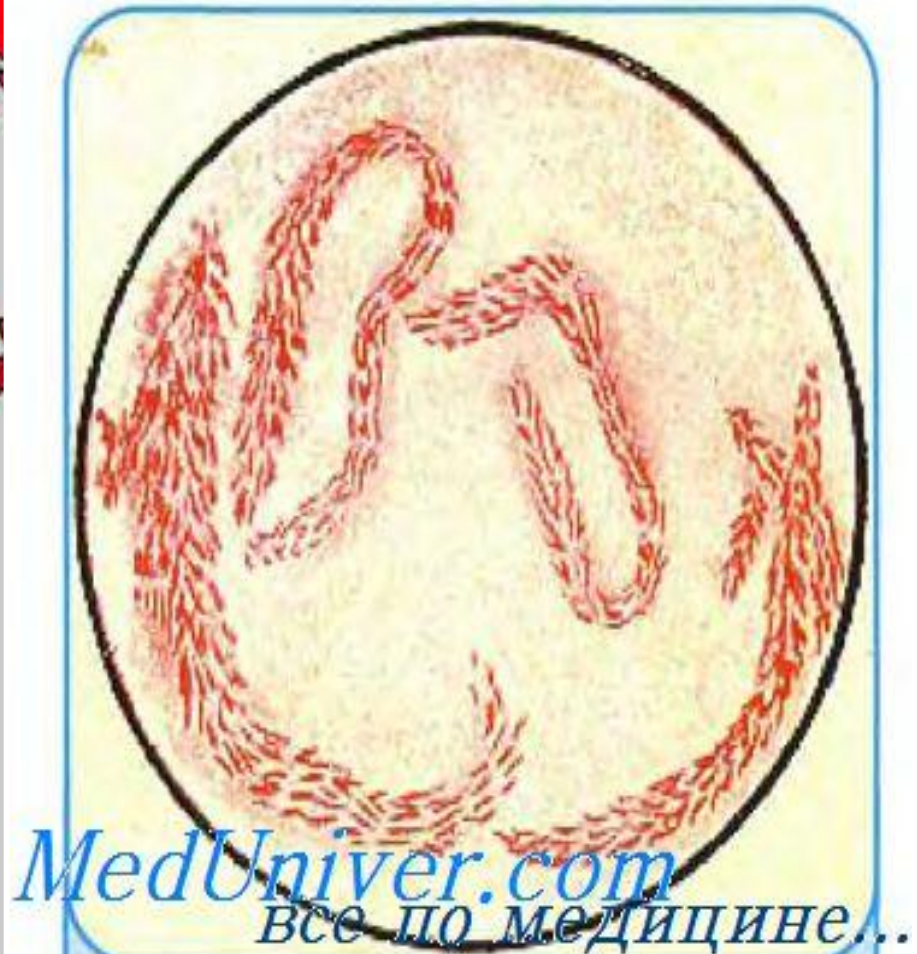

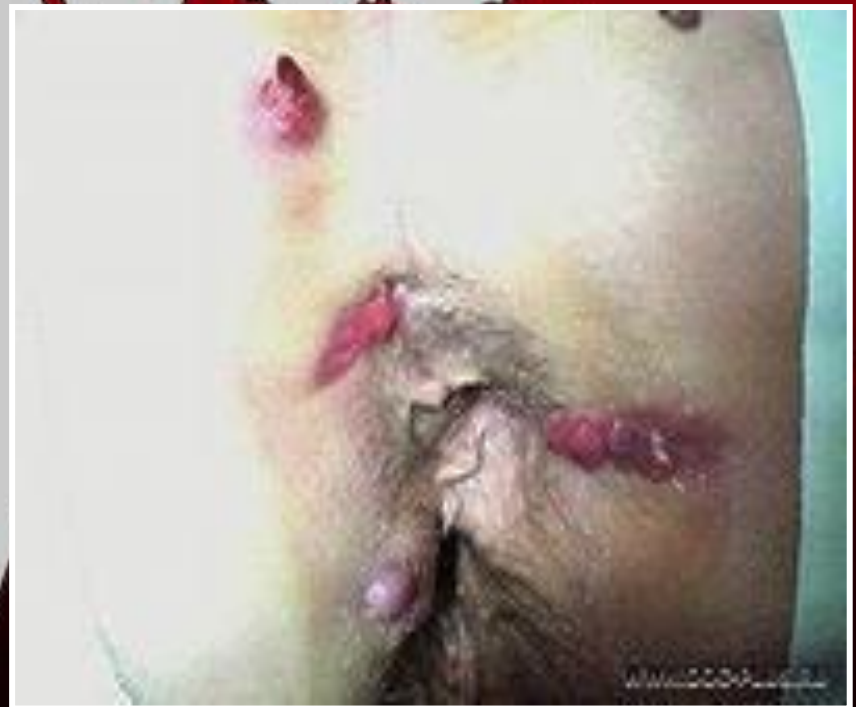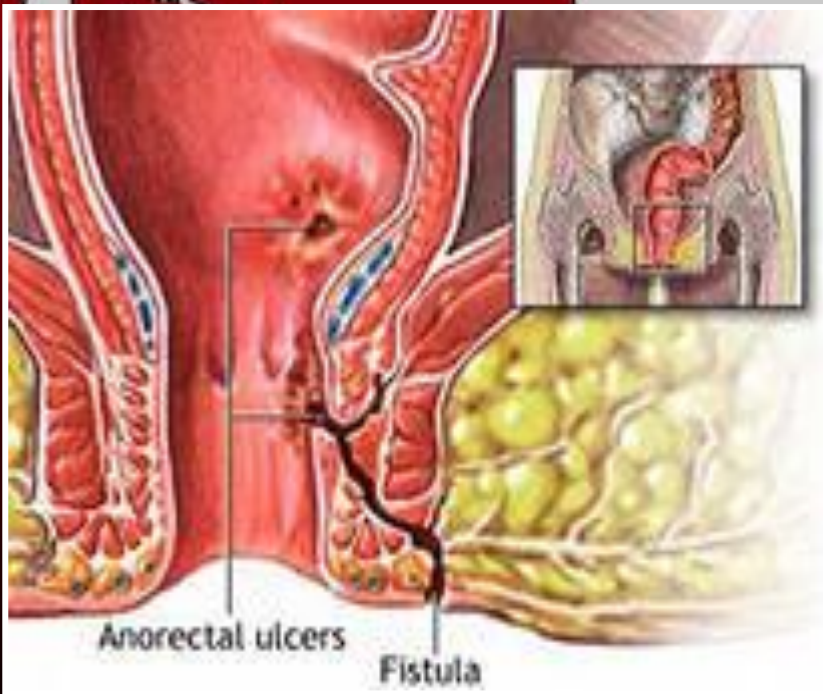
Рис. 3.92. Микроколонии (корд-фактор) *M. tuberculosis*: палочки, расположены в виде «косы», жгутов

A faint world map is visible in the background of the slide. The text is overlaid on this map.

Осложнение:

- **Анальный свищ, или натечник, образовавшийся в области заднего прохода.**

**Анальный свищ, или натечник, может
оказаться осложнением
абдоминального тубер-
кулеза или единственным
объективным его признаком**

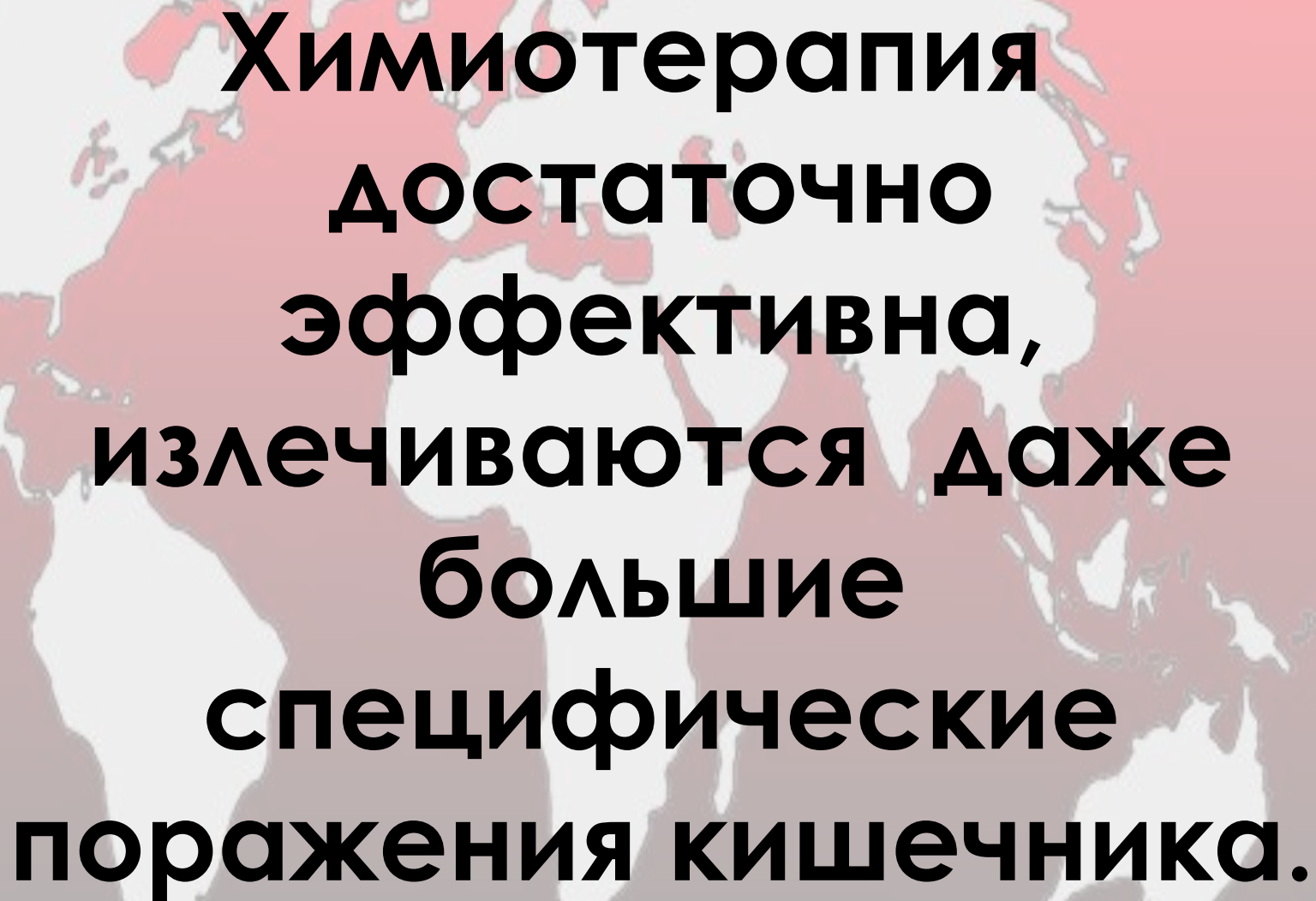


Нужно помнить

- **Анальный свищ может быть также при;**
- **язвенном колите,**
- **болезни Крона.**

A world map with a dark red background. The landmasses are shown in a light gray color. Several regions are highlighted in a darker red, including parts of North America, Europe, Africa, and Asia. A white horizontal bar with a thin black border is positioned across the center of the map.

ЛЕЧЕНИЕ.

A world map is visible in the background, rendered in a light gray color against a dark red background. The map shows the outlines of continents and oceans.

**Химиотерапия
достаточно
эффективна,
излечиваются даже
большие
специфические
поражения кишечника.**

Ваши вопросы, коллеги?



