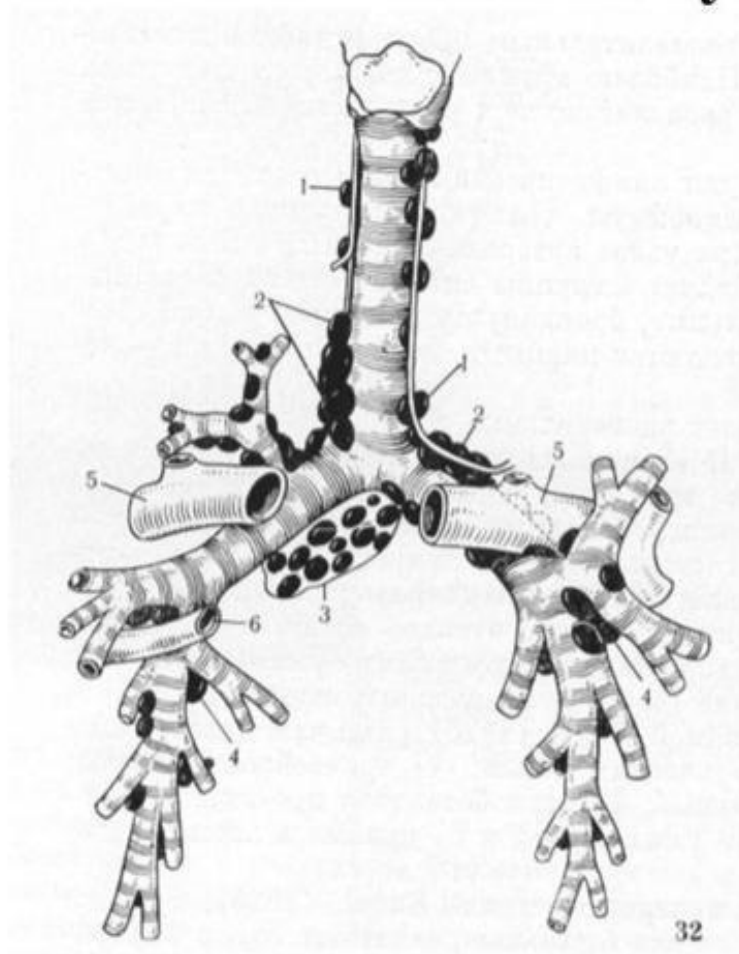


Туберкулез внутригрудных  
лимфатических узлов.

# Схема лимфатических узлов средостения по В.А.Сукенникову



1. Паратрахеальные узлы;
2. Трахеобронхиальные узлы;
3. Бифуркационные узлы;
4. Бронхопульмональные узлы;
5. Ветви легочной артерии;
6. Легочная вена.

# Формы туберкулеза ВГЛУ

- 1. Малая форма
- 2. инфильтративная форма
- 3. туморозная форма

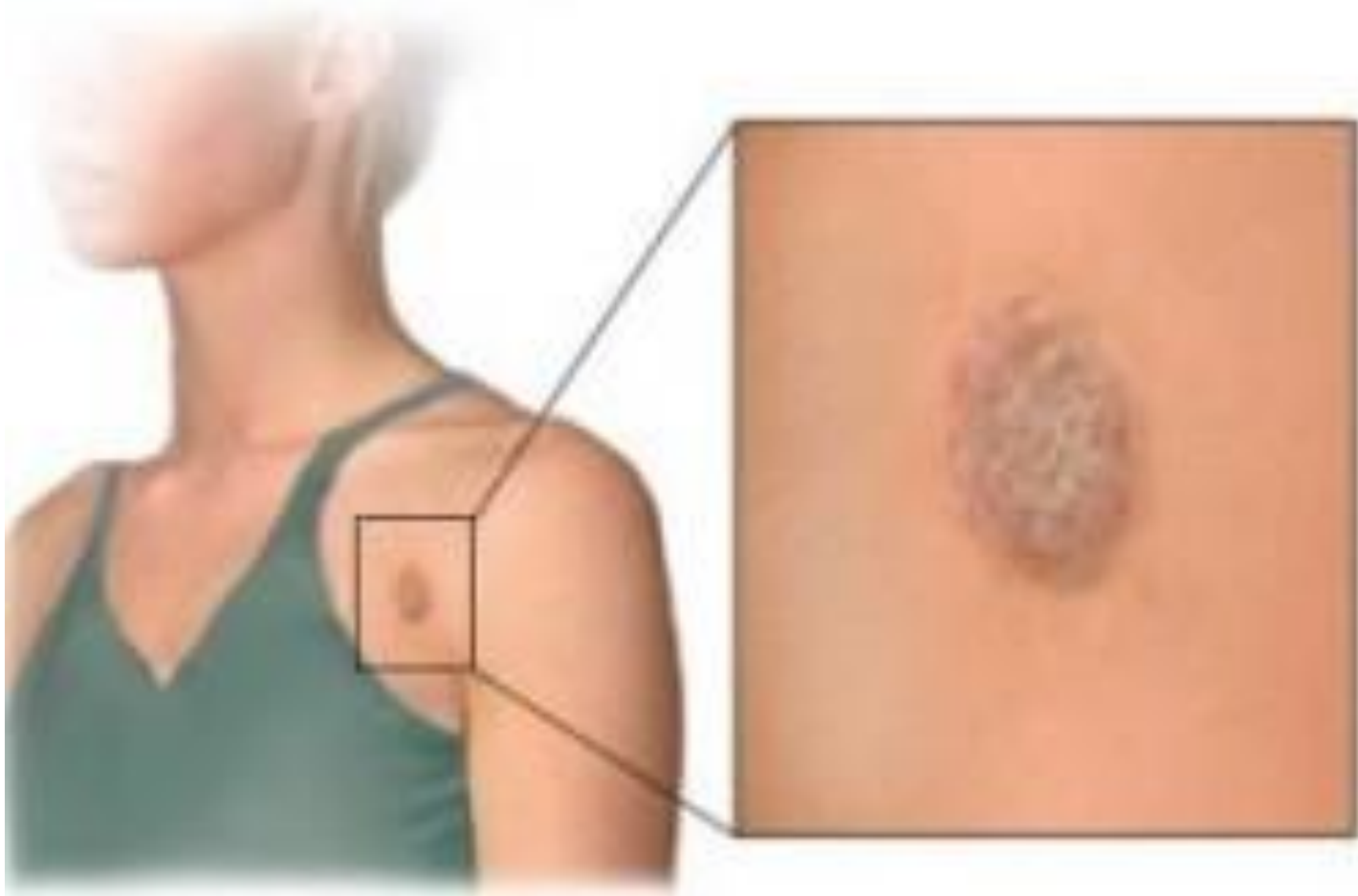# Варианты течения ТВГЛУ

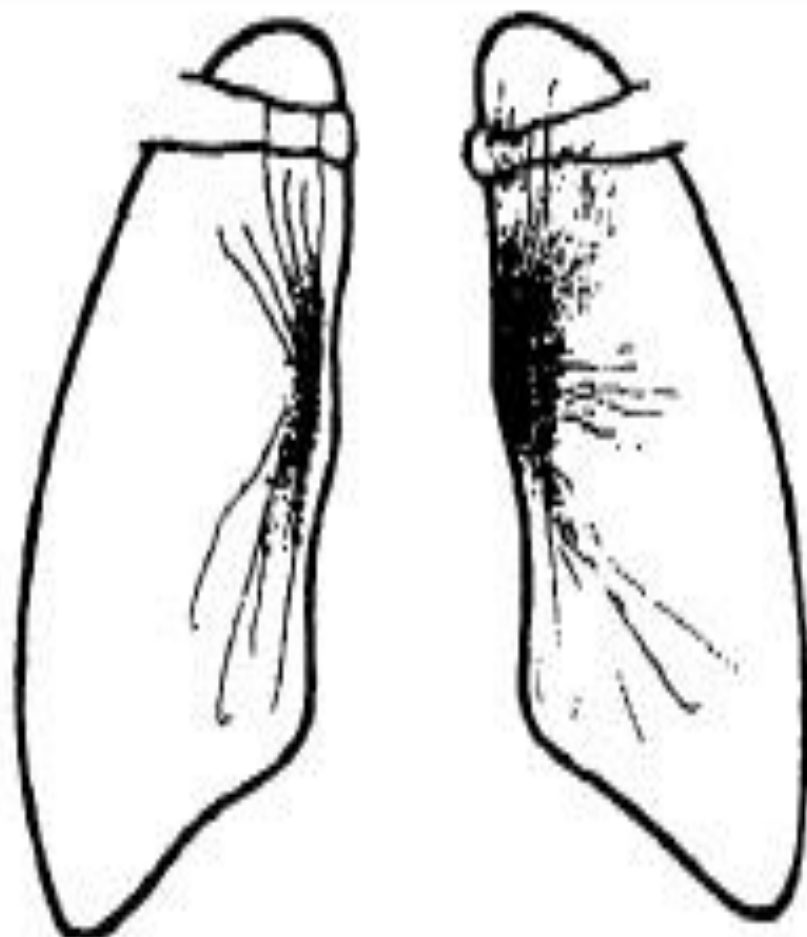
- 1) с неосложнённым течением, 2) с осложнённым течением.
- Клиническая картина *неосложнённого ТВЛУ* характеризуется симптомами интоксикации и наблюдается в современных условиях у 85% больных (В.А. Соколов). Рентгенологическая картина обусловлена изменениями корней лёгких, реже – средостения, при вовлечении в процесс нескольких групп ВЛУ.
  - Клиническая и рентгенологическая картина *осложнённого ТВЛУ*, характеризуется вовлечением в процесс бронхов, плевры, лёгких.

# Общий осмотр при ТВГЛУ

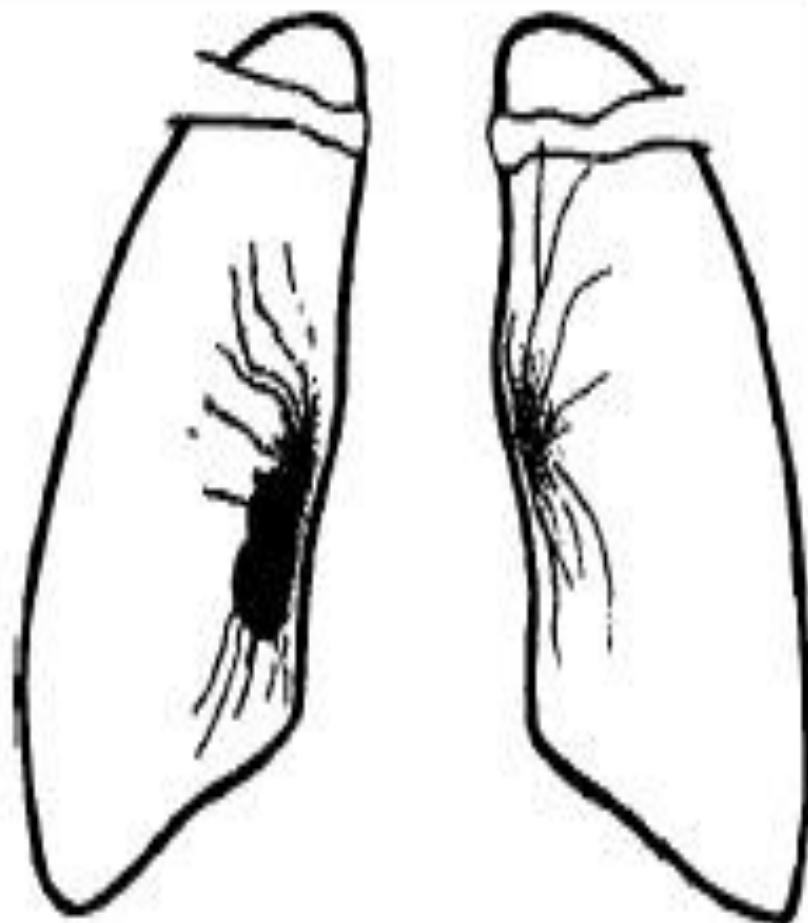
- При осмотре на коже грудной клетки у части пациентов можно заметить расширение периферической венозной сети. Выслушивание (аускультация) больного позволяет распознать специфический симптом Д'Эспина, иногда появляющийся при увеличении внутригрудных узлов.
- При пальпации лимфоузлов определяются безболезненные узелки веретенообразной формы. У зараженных МБТ детей определяется от 6-7 до 10 групп лимфоузлов увеличенного размера.

# Общий осмотр при ТВГЛУ

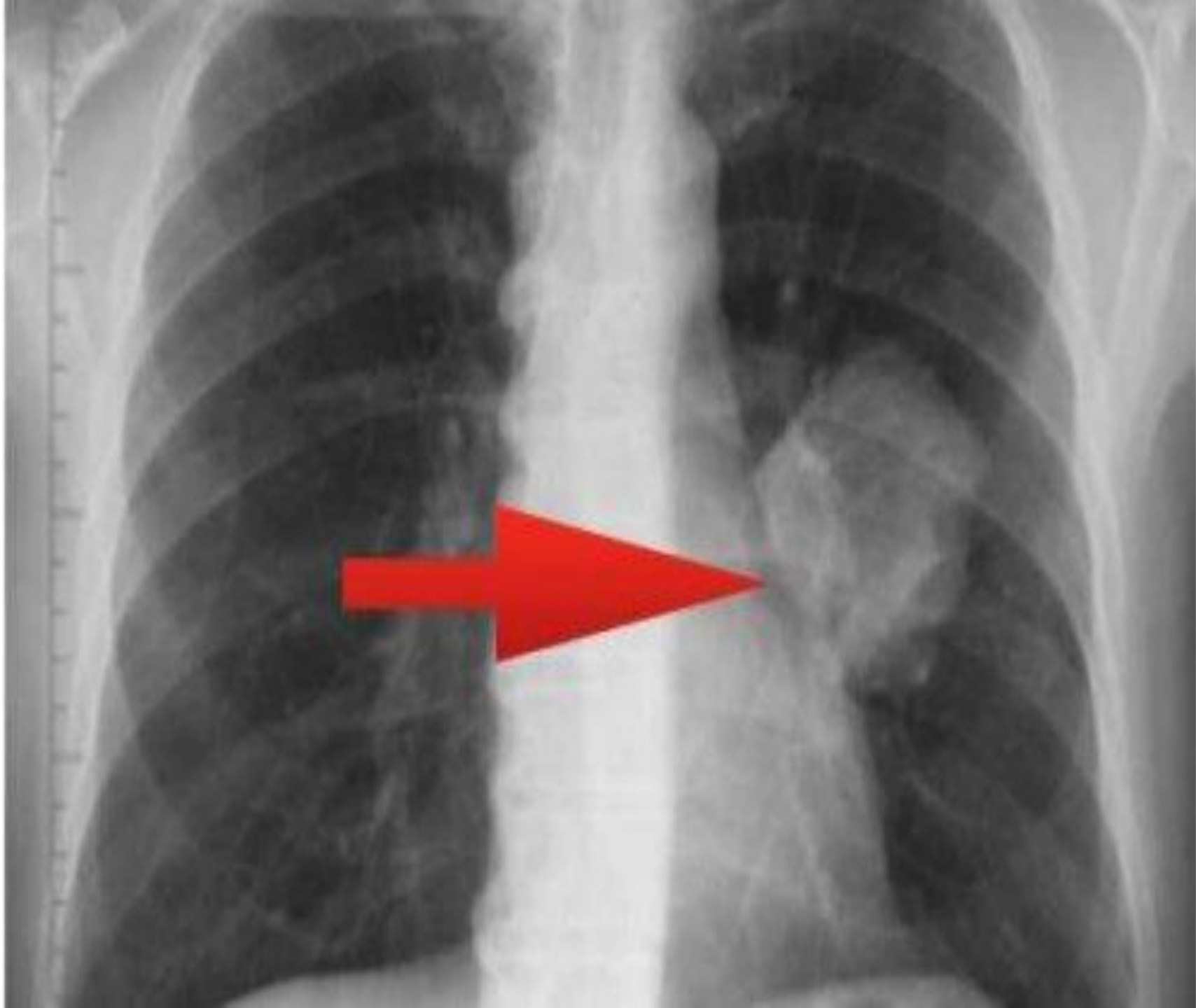



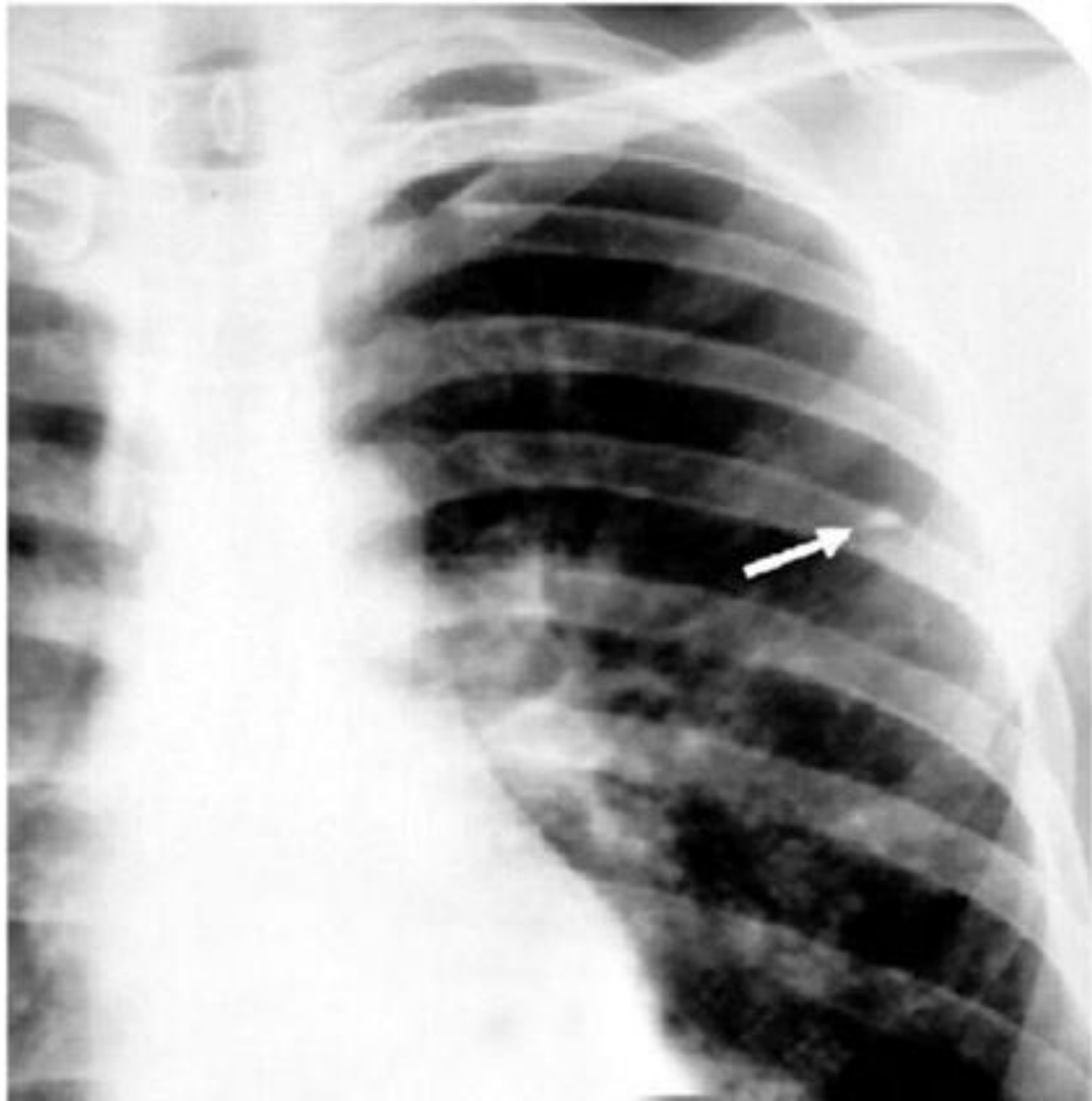
Инфильтративная форма  
туберкулеза внутригрудных лим-  
фоузлов слева

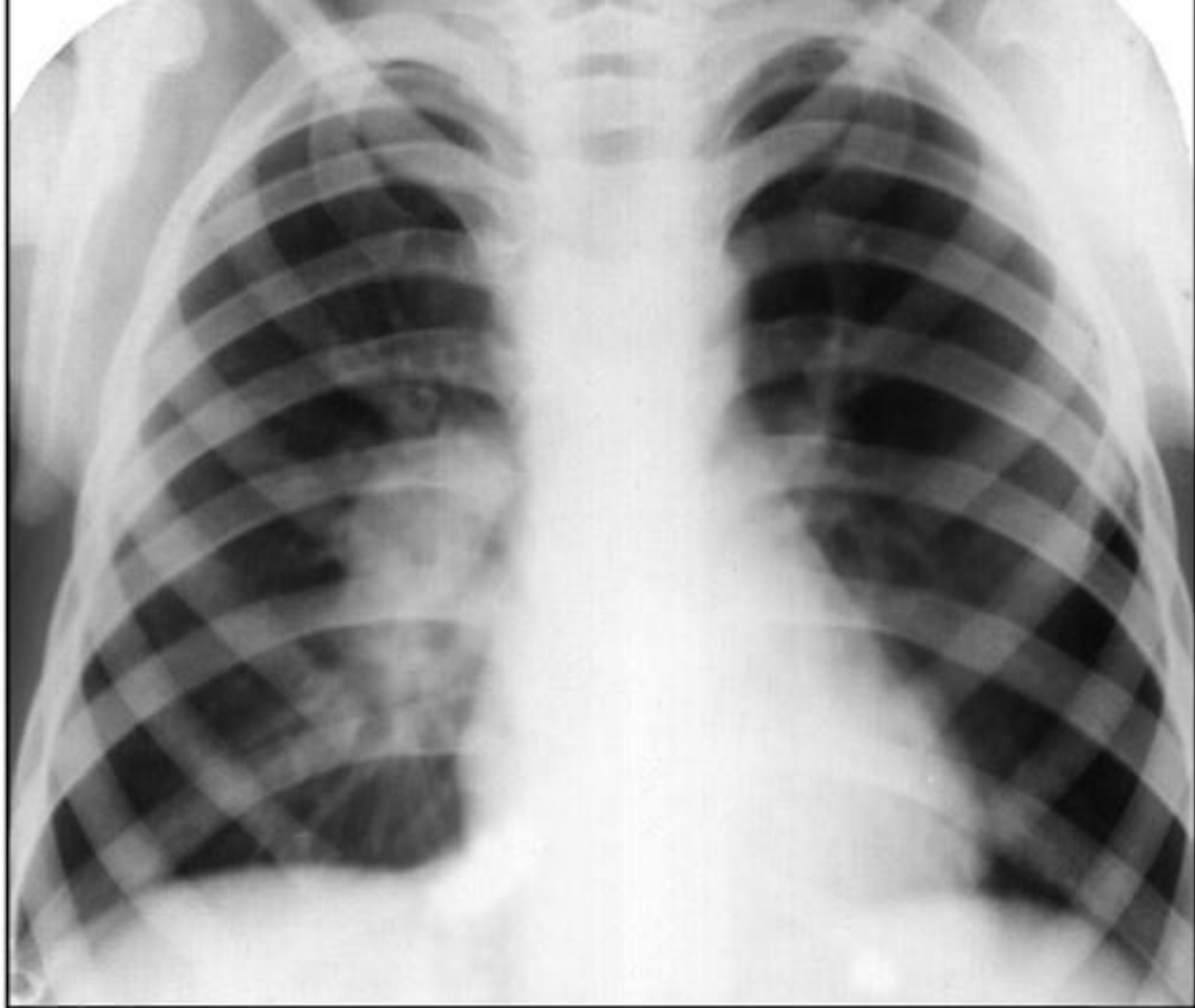


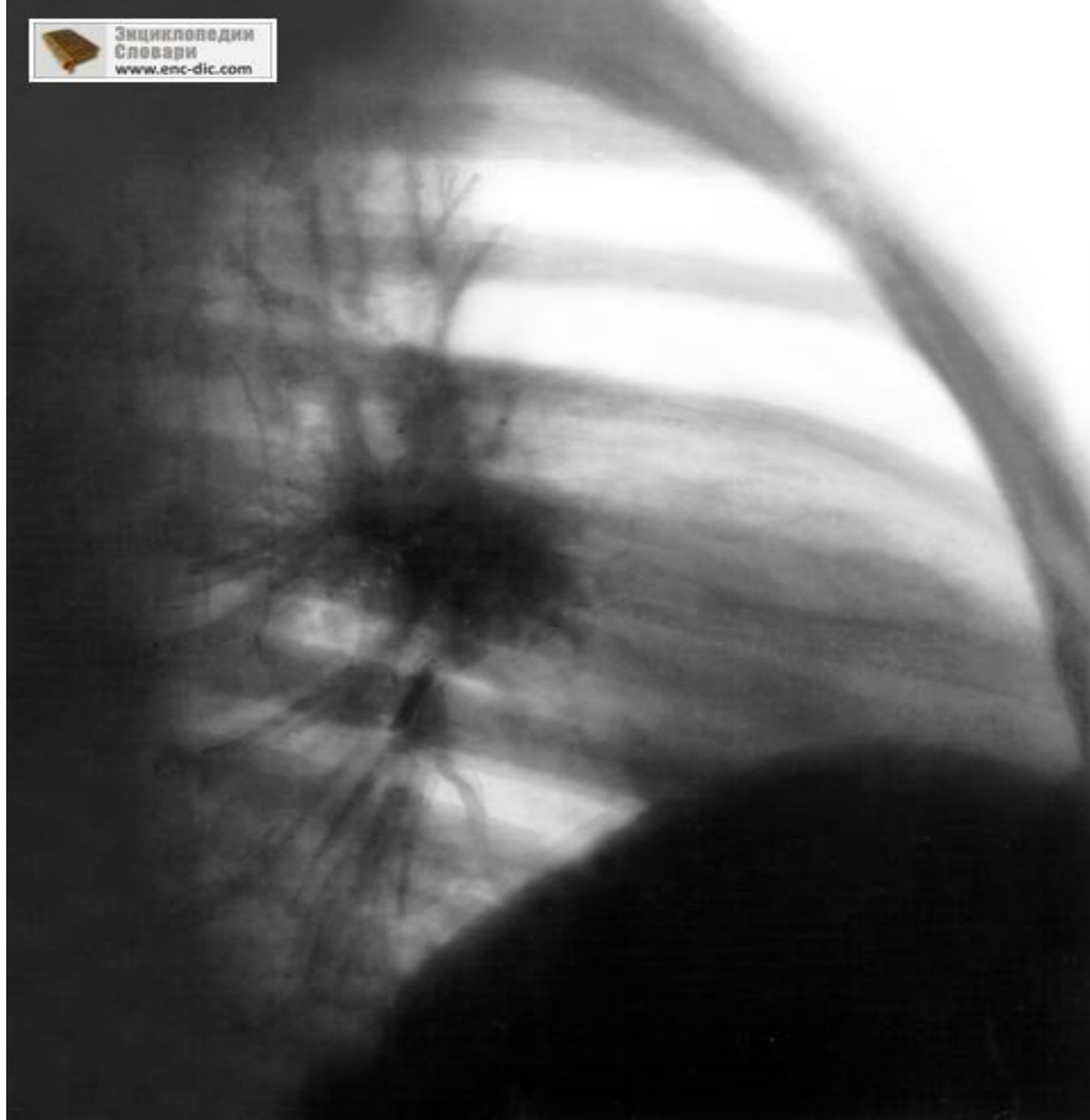
Опухолевидная форма  
туберкулеза внутригрудных  
лимфоузлов справа

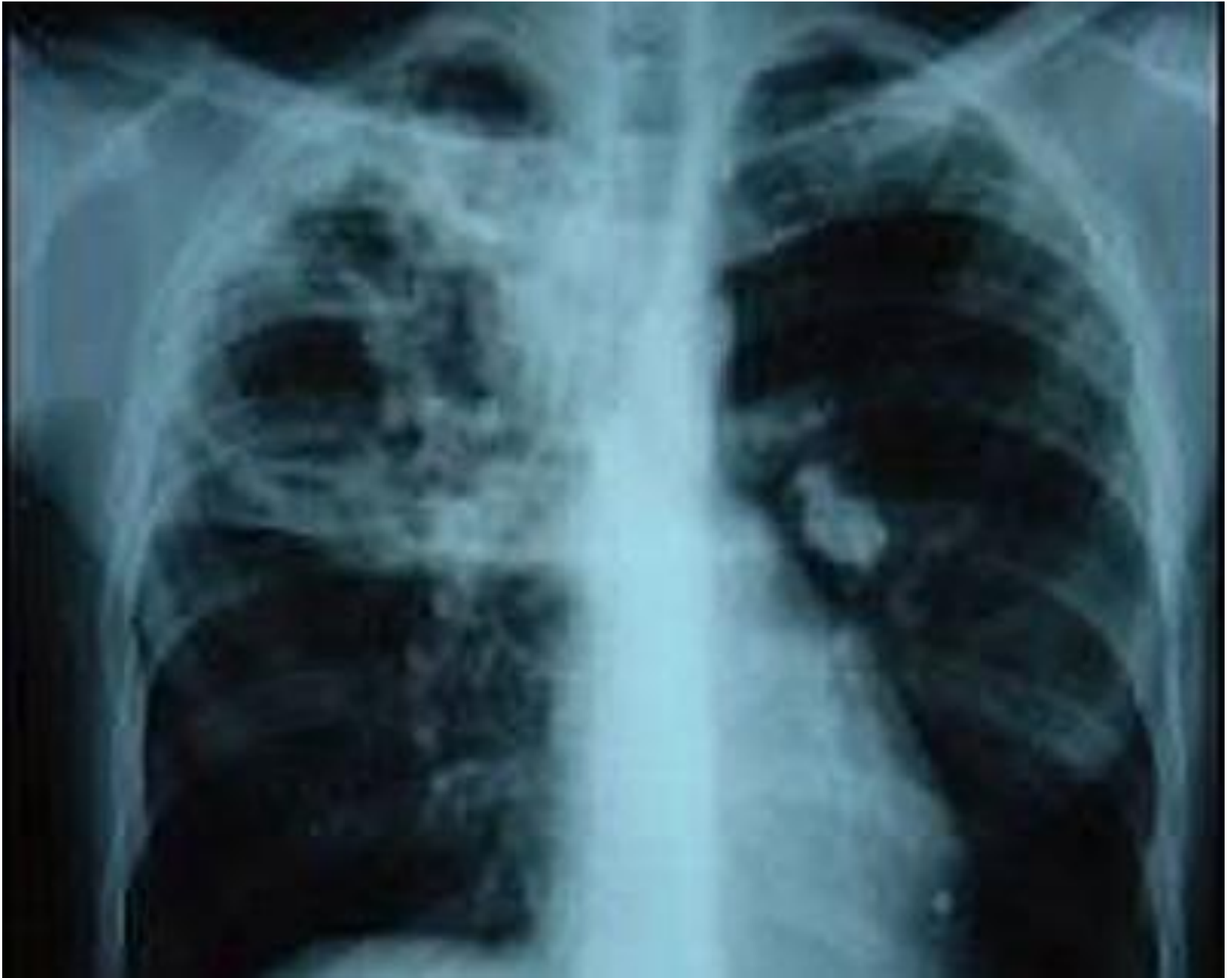

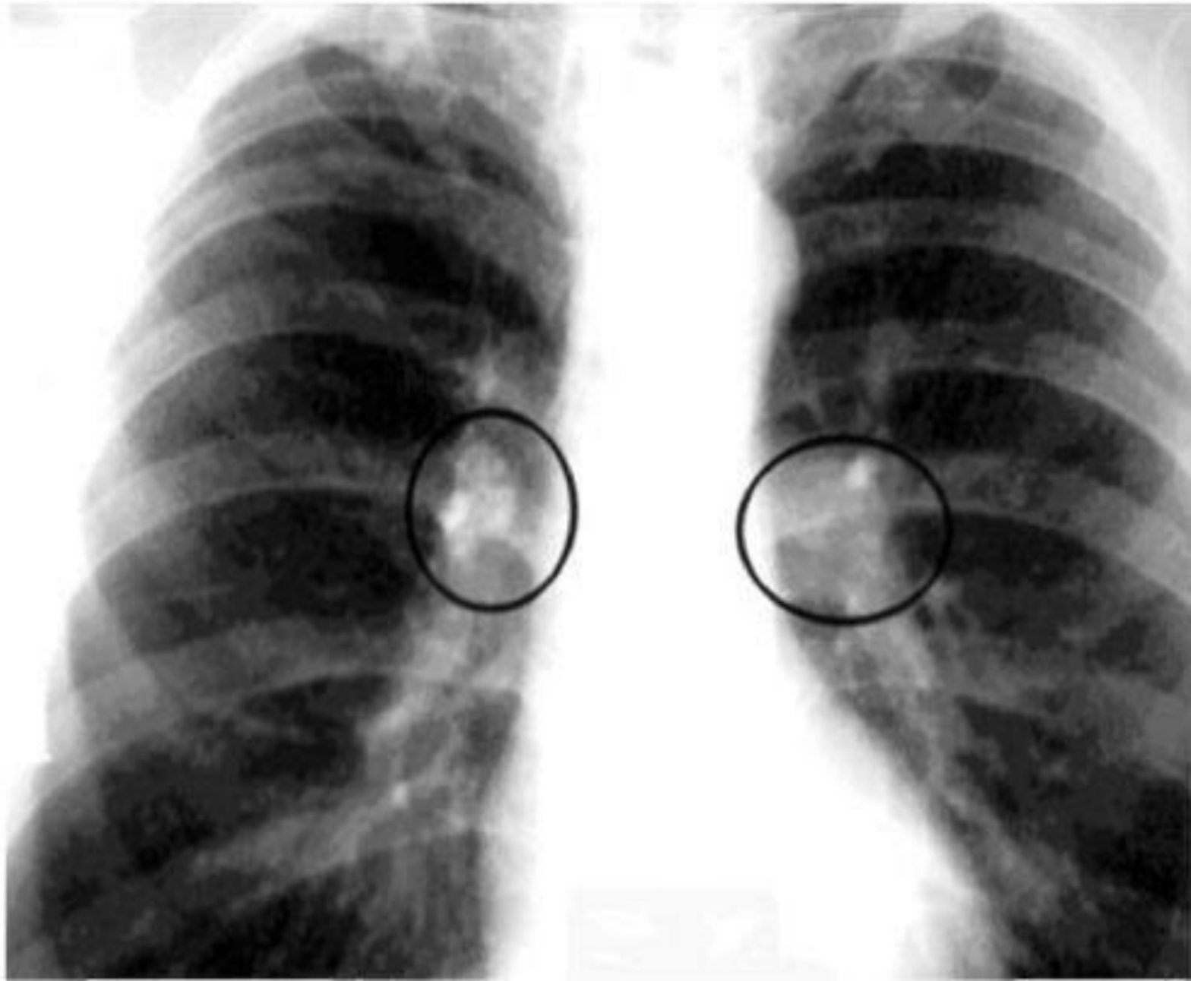


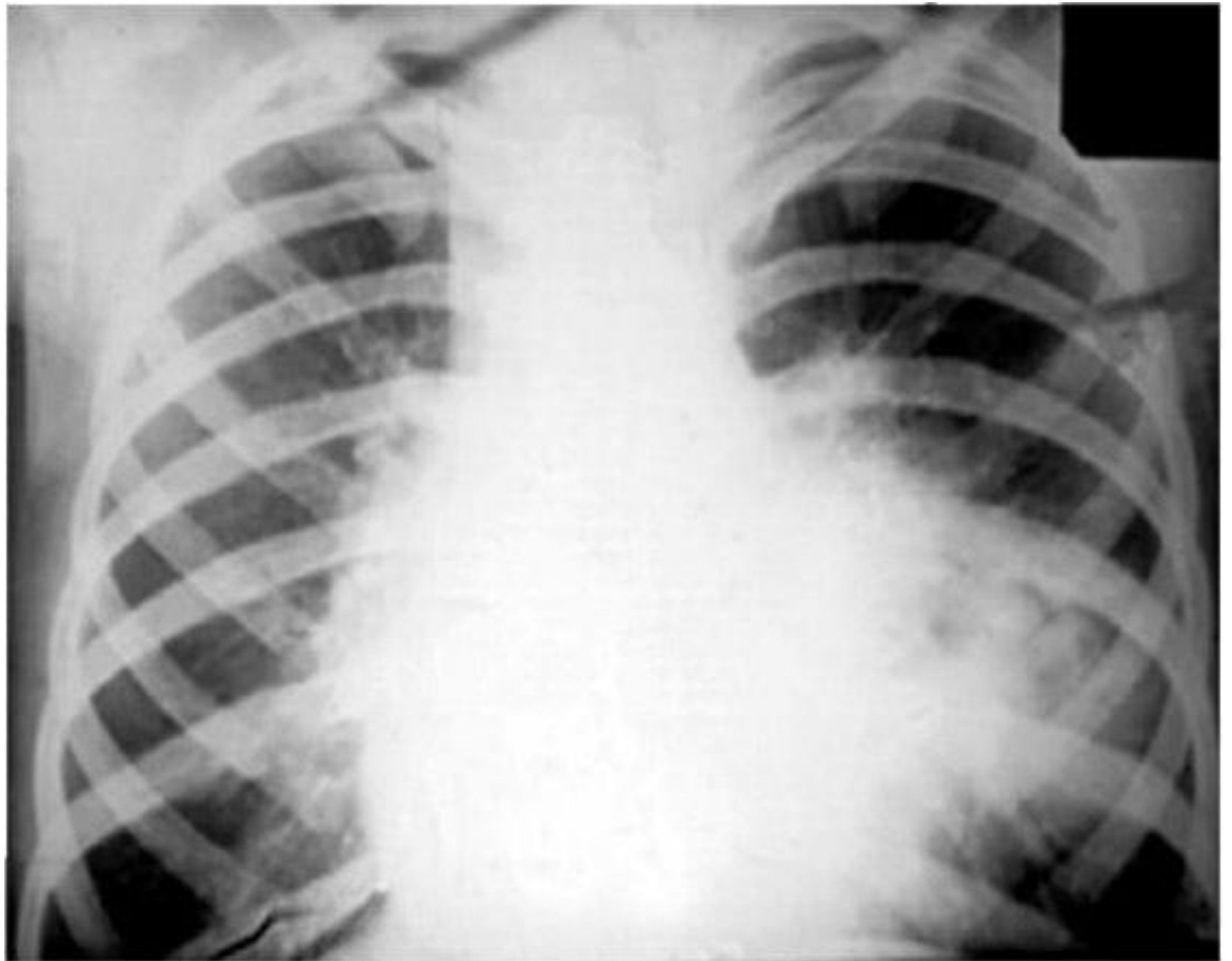












# Лечение ТВГЛУ

- Лечение бронхоаденита занимает в среднем от 10 до 18 месяцев. Из них пребывание в противотуберкулезном стационаре длится 2-3 месяца.
- Лечение проводится комплексно, включает применение препаратов против туберкулеза, витаминов, гепатопротекторов, иммуномодуляторов.
- В условиях стационара в первые 2-3 недели на фоне проведения химиотерапии в ряде случаев проводят процедуры для очищения организма от токсинов – плазмаферез или внутривенное лазерное облучение крови.
- Терапия туберкулеза внутригрудных лимфоузлов проводится в два этапа. Первый этап – интенсивного лечения – направлен на уничтожение МБТ, профилактику осложнений и восстановление поврежденных заболеванием тканей. На втором этапе – профилактика повторного заражения, восстановление всего организма.
- Высокобелковая диета
- Большинству больных показано лечение в местных санаториях, где продолжается химиотерапия, проводится физиотерапия) и фитотерапия (