



Фтизиопульмонология кафедрасы

КЛИНИКАЛЫҚ ЖАҒДАЙ “ТУБЕРКУЛЕЗДІ СПОНДИЛИТ”

Орындаған: ЖТД 601-1 топ

Қабылдаған: Макулбаева У.Т.

ЖОСПАР

1. Паспорттық бөлім
2. Түскен кездегі шағымдары
3. Өмір анамнезі
4. Ауру анамнезі
5. Зерттеу қорытындылары
6. Объективті көріністері
7. Операция
8. Қорытынды (операциядан кейінгі жағдайы)

ПАСПОРТТЫҚ БӨЛІМ

- **1.Науқастың тегі, аты, әкесінің аты (ФИО)-** Куделя Евгений Александрович
- **2.Туған күні (дата рождения)-** 30.10.1978г.р.
- **3.Үйінің мекенжайы (домашний адрес)-** СКО, г. Петропавловск, ул. Жумабаева, 116 –кв№17.
- **4.Жұмыс орны мен кәсібі (место работы и род занятий) –** Не работает.
- **5.Дата поступления:** 07.11.2017г. время: 15:25.
- **6. Диагнозы (диагноз): Основное заболевание:** А 18.0 Туберкулезный спондилит Th3-Th4, Th7-Th8, осложненный натечным абсцессом, нарушением функции тазовых органов и нижним парапарезом, распространено-деструктивная форма.
- **Қосалқы асқынулар (сопутствующие):** Хр.вирусный гепатит «С».

ЖАЛОБЫ ПРИ ПОСТУПЛЕНИИ:

на боли в грудном и поясничном отделах позвоночника, усиливающиеся при движении, без иррадиации, онемение и слабость в нижних конечностях (больше в правой ноге), отсутствие движений в нижних конечностях, боль в грудной клетке опоясывающего характера, нарушение функций тазовых органов (недержание мочи и самопроизвольное дефекация), общую слабость.

АНАМНЕЗ ЗАБОЛЕВАНИЯ:

- Туберкулезом не болел. Туб. контакт отрицает. Считает себя больным в течении 3-х месяцев, когда впервые появились боли в позвоночнике. Ухудшение состояние отмечает с 21.10.2017г, когда появились отеки на нижних конечностях. С 23.10.2017г поднялась температура тела до 38,8 С, принимал парацетамол, с временным улучшением. 26.10.2017г вызвал скорую помощь, доставлен в приемный покой 1 ГБ, госпитализирован в инфекционное отделение 1 ГБ с д/з: Рожистое воспаление левой н/конечности? Остеохондроз поясничного отдела позвоночника (ПОП). 27.10.2017г появилась острая боль в спине, после чего появились слабость онемение в ногах. Перестал самостоятельно передвигаться.
- 28.10.2017г. проведена МРТ пояснично-крестцового отдела позвоночника, Закл:МР-признаки сакроилеита справа, дегенеративно-дистрофических изменений в по ПКОП с нарушением статической функции(остеохондроз, спондилоартроз), грыж Шморля тела позвонков L3-L4, L4-L5, L5-S1.
- 04.11.2017г. прошел МРТ грудного отдела позвоночника(ГОП), Закл:МР-признаки спондилита тела Th7 позвонка, с признаками деструкции тела, с наличием патологического жидкостного содержимого, с распространением патологического процесса паравертебрально, парамедиастинально(натечный абсцесс), в позвоночный канал, с развитием вторичного стеноза вертебрального канала, осложненного блоком току ликвора на данном уровне, очагового жидкостного образования дозального синуса, слева, предпочтительно абсцесс, очаговых жидкостных образований паравертебрально, справа, на уровне Th3-Th4, нельзя исключить абсцессы, спондилодисцит межпозвоночного диска Th3-Th4, с распространением процесса под переднюю и заднюю продольную связки. Жидкость в плевральной полости слева, признаки инфильтрации в н/д левого легкого. 30.10.2017г переведен в неврологическое отделение 1 ГБ, на фоне лечения состояние без улучшения. После консультации фтизиостеолога от 07.11.2017г - больше данных за туберкулезную этиологию туб. спондилита, рекомендовано перевести в ОПТД. По согласованию на уровне администрации, пациент доставлен в приемный покой ОПТД, госпитализирован в ЛХО.

АНАМНЕЗ ЖИЗНИ:

Родился и по сей день живет в г. Петропавловске, СКО. Гражданство РК. С 2016 г. Живет с матерью. Не женат. В армии не служил. В МЛС не был. Материально - бытовые условия удовлетворительные. Официально не работает. Вредные привычки: курит сигареты. Венерические болезни, сахарный диабет, операции и травмы отрицает. Вирусный гепатит «С» с 2010г! Сахарный диабет, вен. заболевания, ВИЧ/СПИД: отрицает. В сентябре 2017г. проходил стационарное лечение в хирургическом отд. 1 ГБ с острой язвой желудка осложненного кровотечением (лечение консервативное).

Аллергологический анамнез:

Не отягощен.

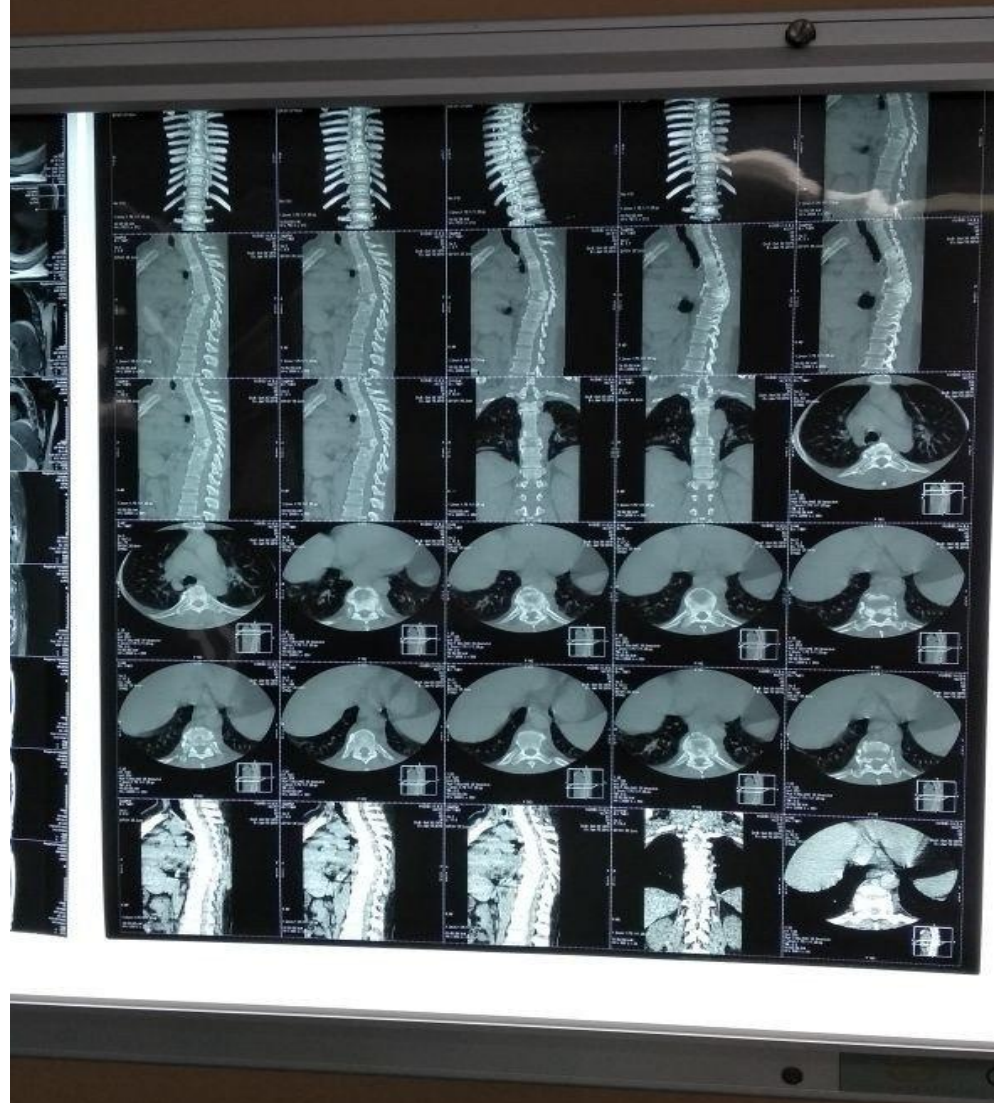
ОБЪЕКТИВНЫЕ ДАННЫЕ ПРИ ПОСТУПЛЕНИИ:

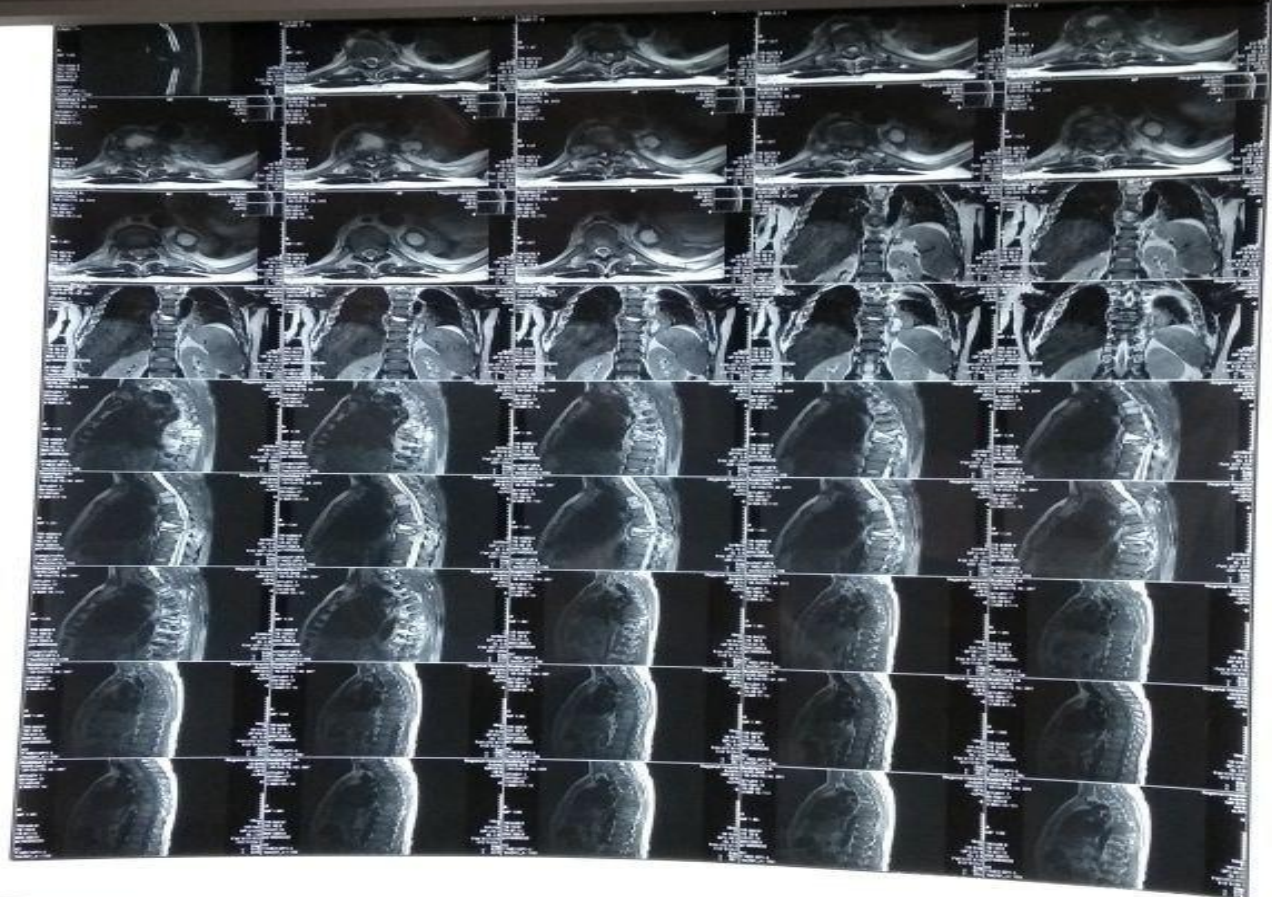- Состояние больного средней степени тяжести. Тяжесть обусловлена выраженной интоксикацией, выраженным болевым синдромом, нарушением ФТО, неврологической симптоматикой. В сознании, адекватен. Правильного телосложения, повышенного питания. Рост 182 см. Вес 90 кг. Кожные покровы и видимые слизистые бледной окраски. Периферические лимфоузлы не увеличены. T-36,7 С. В легких дыхание жесткое, слева в н/о сухие хрипы. ЧД 18 в мин. Сердечные тоны ритмичные, АД 135/84 мм рт ст. Язык влажный, чистый. Живот умеренно вздут, мягкий, безболезненный, перистальтика прослушивается. Печень у края реберной дуги. Газы отходят. Стул частый и жидкий. Мочеиспускание по катетеру, недержание мочи. Диурез достаточный.
- St localis: Отмечается напряжение мышц спины. Болезненность при перкуссии и пальпации по остистым отросткам, паравертебральным точкам на уровне Th3-Th4, Th7-Th8. Нарушение ФТО. Позвоночный столб не опороспособен. Отмечается нижний парапарез, больше справа, слева движения незначительно сохранены, чувствительность н/конечностей сохранена. Самостоятельно передвигаться не может.

○ Лабораторно-диагностические исследования

- **Общий анализ крови от 05.12.2017г:** Гемоглобин:125г/л, Лейкоциты: $9,2 \times 10^9$ /л, Эритроциты: $5,13 \times 10^{12}$ /л, СОЭ:35 мм/ч. Палочкоядерные нейтрофилы:1 %, Сегментоядерные нейтрофилы:61 %, Эозинофилы:3%, Моноциты:5 %, Лимфоциты:20%.
- **Общий анализ мочи от 05.12.2017г:** Цвет: желтый, Прозрачность: полная, Относит.плотность: 1025, Белок: 0,033 г/л, Реакция pH:5.0, Глюкоза: отр, Билирубин: отр, Кетоновые тела: отр, Лейкоциты: 3-4 в п/зр, Эритроциты неизмененные - 7-10 в п/зр: 10-12 в п/зр, Плоский эпителий:2-6 в п/зр, Слизь: +, Бактерии: +++.
- **Биохимический анализ крови от 05.12.2017г:**Общ.белок: 76 г/л, Общ. билирубин: 10,3 мкмоль/л, Мочевина: 5,5 ммоль/л, Креатинин: 85,4 ммоль/л, АЛТ: 52 Ед/л, АСТ: 60 Ед/л, Глюкоза крови: 6,8 ммоль/л.
- **Бак/скопия мочи на МБТ № 5774 от 8-9.11.2017г:** Отр, отр, отр.
- **Бак/скопия мокроты на МБТ № 5773 от 8-8-10.11.2017г:** Отр, отр, отр.
- **Gene-Xpert мокроты № 5773 от 09.11.2017г** - отр.
- **Проба Манту с 2ТЕ от 13.11.2017г** - 10 мм.
- **Диаскинтест от 13.11.2017г** - отр.
- **УЗИ плевральных полостей, ОБП и почек от 09.11.2017г** - Закл: ЭХО-признаки гепатомегалии за счет правой доли, повышения эхо-плотности паренхимы печени, деформации желчного пузыря; хронического холецистопанкреатита; спленомегалии; уплотнения почечных синусов обеих почек. Выпот в плевральных полостях четко не определяется.

- **Обз. Rn-гр. ОГК** в прямой проекции от 09.11.2017г - Синусы свободные, слева в 10 сегменте снижена прозрачность легкого за счет инфильтрации. Закл: Инфильтративный туберкулез н/доли левого легкого? Рекомендовано КТ ОГК для уточнения изменений в легких.
- **Rn-гр. грудного отдела позвоночника в боковой проекции** от 09.11.2017г - Закл: Туб. спондилит (Th-3-Th4?) Th7-Th8.
- **МРТ пояснично-крестцового отдела позвоночника** от 28.10.2017г. Закл: МР-признаки сакроилиита справа, дегенеративно-дистрофических изменений в по ПКОП с нарушением статической функции (остеохондроз, спондилоартроз), грыж Шморля тела позвонков L3-L4, L4-L5, L5-S1.
- **МРТ грудного отдела позвоночника** от 04.11.2017г. Закл: МР-признаки спондилита тела Th7 позвонка, с признаками деструкции тела, с наличием патологического жидкостного содержимого, с распространением патологического процесса паравертебрально, парамедиастинально (натечный абсцесс), в позвоночный канал, с развитием вторичного стеноза вертебрального канала, осложненного блоком тока ликвора на данном уровне, очагового жидкостного образования дозального синуса, слева, предпочтительно абсцесс, очаговых жидкостных образований паравертебрально, справа, на уровне Th3-Th4, нельзя исключить абсцессы 4 спондилодисцит межпозвоночного диска Th3-Th4, с распространением процесса под переднюю и заднюю продольную связки.
- **КТ ОГК** от 10.11.2017г. Закл: КТ-признаки туберкулезного спондилита Th3-Th4, Th7-Th8 позвонков с наличием натечников в паравертебральных мягких тканях, левостороннего гидроторакса, линейных фиброзных тяжей в нижней доле обоих легких.
- ***Дообследование:**
- **Консультация кардиолога** от 11.12.2017г, закл: Избыточная масса тела. Вегето-сосудистая дистония по гипертоническому типу.
- **ЭКГ** от 11.12.2017г. Закл: Ритм синусовый, тахикардия. ЭОС горизонтальная (нормальная ЭКГ).
- **Эхокардиография:** от 11.12.2017г, Закл: Аортальный клапан, трехстворчатый без изменений. Сократительная функция сохранена. ФВ=53%. НПВ коллатирует полностью.
- **ФГДС** от 11.12.2017г. Закл: Патологии не выявлено.





31.01.18г.

Операция №95.

12:15-15:05

Диагноз до операции: Туберкулезный спондилит Th7-8?

Торакотомия слева, некрэктомия тел Th7-8, передний спондилодез титановой сеткой - Меш на уровне тел Th7-8

В асептических условиях, под общим наркозом, положение больного на правом боку. После обработки операционного поля трижды раствором Повидоном и 96% раствором спирта произведен разрез кожи и подкожной жировой клетчатки размером 15см, прилегающие мышцы иссечены с гемостазом. По VI меж реберья произведена торакотомия. Легкое спаяно, острым и тупым путем легкое освобождена от спаек. На уровне тел Th7-8 произведена некрэктомия до спангиоза, удалены множество измененные костные ткани и секвестры, измененные диски и грануляционные ткани. С помощью долото сформирована ложа на теле Th7-8 для установления трансплантата меш. После предварительной мерки приготовлен трансплантат меш 4.0 см. Полость тщательно очищена и обработана раствором фурациллина и внедрен трансплантат между телами Th7-8 Легкое проверено на герметичность. Гемостаз сухо. Через VIII - межреберье оставлена дренажная трубка № 24. Блочные и послойные швы на рану, швы на кожу. Обработка кожи. Асептическая повязка. Полученный материал направлен на бак лабораторию 1 шт, гистология 2 шт, вторичную флору 1 шт.

Кровопотеря около 200мл.

- Хирург: Туткышбаев С.О.
- Анестезиолог: Абдрасулов Р.Б.

○ Проведенное лечение:

Симптоматическое и патогенетическое лечение:
Кеторолак 1,0 в/м при болях, Анальгин 50% 2,0 мл+ Димедрол 1% 1,0мл - в/м при температуре выше 37,0 С, Вит В 6 2.0 1 раз в день в/м, Вит В12 500мг 1.0 в/м, Цефтриаксон 1.0+0,9 Физ. р-р % 20.0 в/в стр, Гентамицин 80мг 3 р д в/м -10 дней, Канарекс 150 мг 1 капсулу 1 раз в день - 5 дн, Кеторолак 1,0мл при болях в/м, Омегаст 1 капсулу 2 р день, Алмагель 4 р в день за 30 минут до еды.

- **Объективные данные на данный момент:**
- Состояние больного средней степени тяжести, в динамике без ухудшения. В сознании, адекватен. Правильного телосложения, повышенного питания. Кожные покровы и видимые слизистые бледной окраски. Периферические лимфоузлы не увеличены. Т-36,7 С. В легких дыхание жесткое, слева в н/о сухие хрипы. ЧД 18 в мин. Сердечные тоны ритмичные, АД 130/80 мм рт ст. Язык влажный, чистый. Живот умеренно вздут, мягкий, безболезненный, перистальтика прослушивается. Печень у края реберной дуги. Газы отходят. Стул частый и жидкий. Мочеиспускание по катетеру, недержание мочи. Диурез достаточный.
- St. localis: Отмечается напряжение мышц спины. Болезненность при перкуссии и пальпации по остистым отросткам, паравертебральным точкам на уровне Th3-Th4, Th7-Th8. Нарушение ФТО. Позвоночный столб не опороспособен. Отмечается нижний параплегия, больше справа, слева движения незначительно сохранена, чувствительность н/конечностей сохранена. Самостоятельно передвигаться не может.

ИСХОД ЛЕЧЕНИЯ:

- Учитывая наличие интоксикационного, выраженного болевого синдромов, нарушением ФТО,
- неврологической симптоматики, данная выписка, фотографии и заключения Rn-исследований, МРТ и КТ -исследований, результаты дообследования, направляются на заочную консультацию в ННЦФ РК г. Алматы,
- зав. ОХВЛТ Туткышбаеву С.О. с целью уточнения диагноза, определения дальнейшей тактики лечения
- и возможного перевода больного в ННЦФ для оперативного лечения.