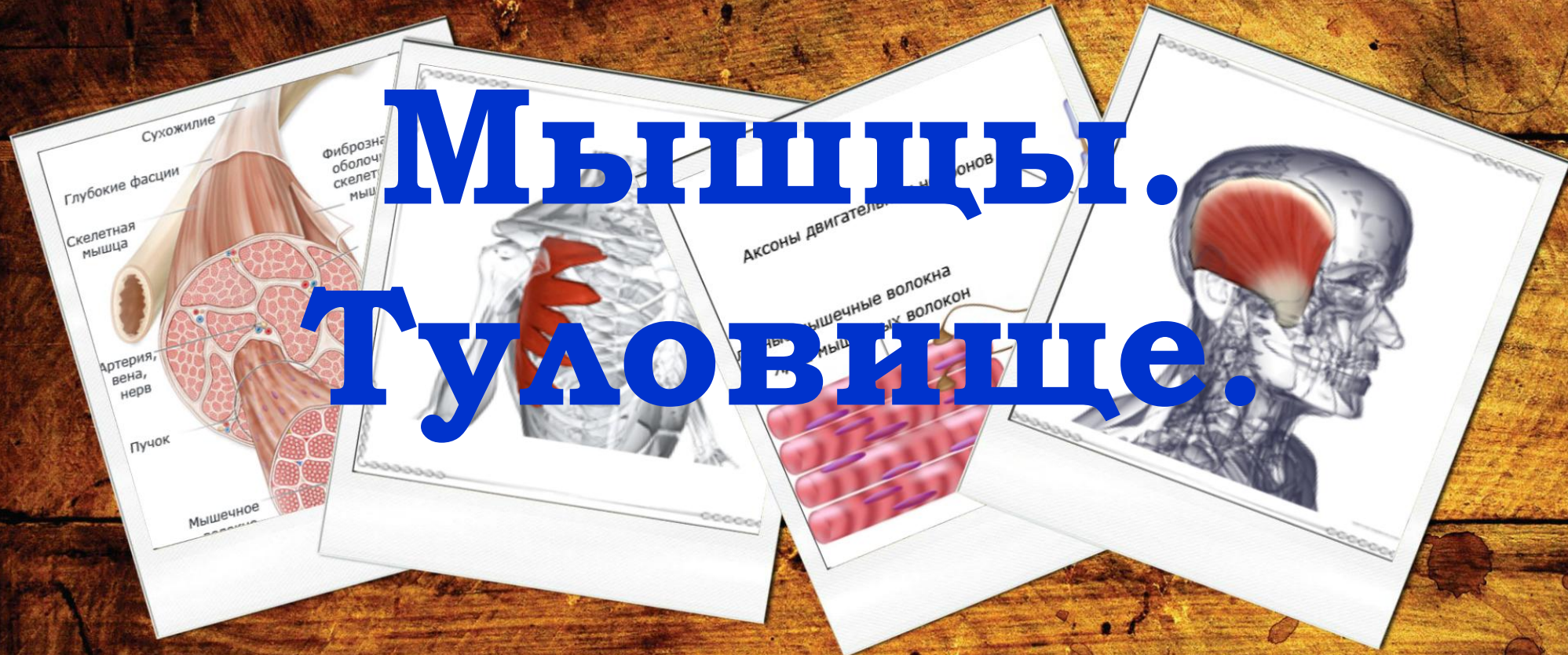

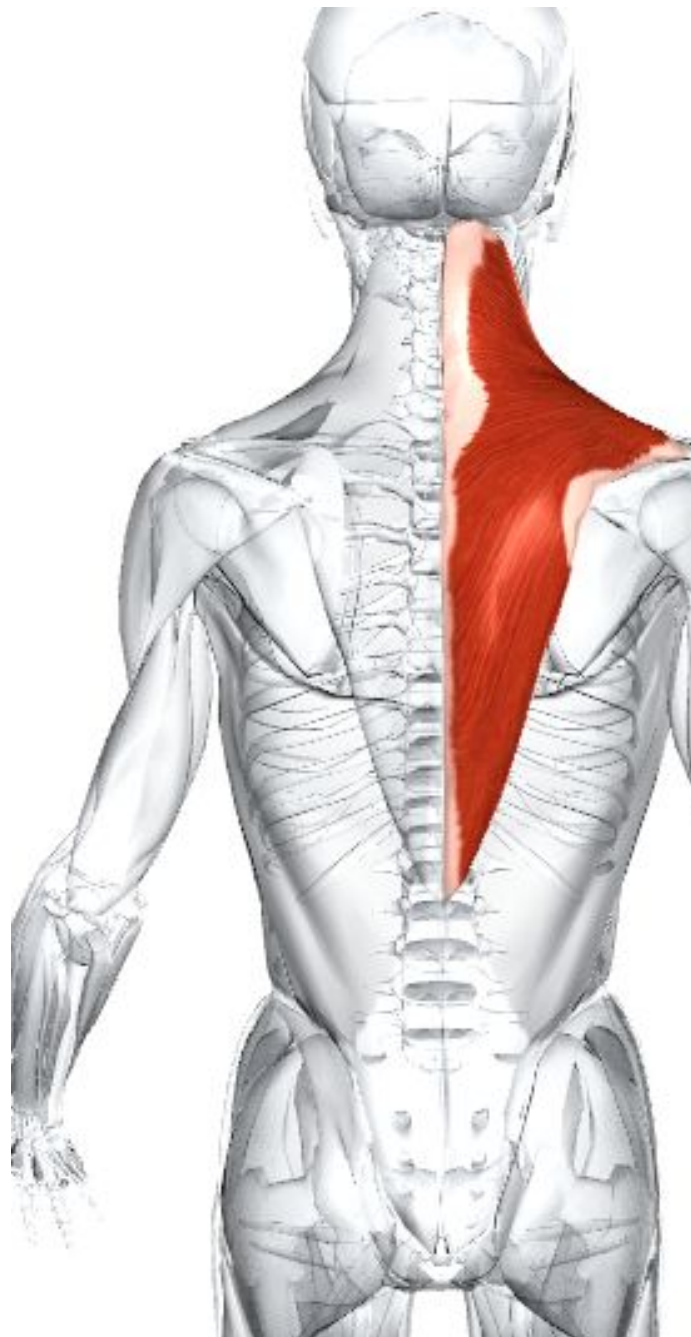ГАОУ СПО «Оренбургский  
областной медицинский колледж»



# Мышцы. Туловище.

2014 год

**1.Мышцы туловища.  
Мышцы, прикрепляющие  
верхнюю конечность к  
туловищу.**



## Трапециевидная мышца

**Латинское название:** trapezioides - трапециевидный. Левая и правая половины мышцы вместе образуют мышцу в форме трапеции.

**Место отхождения.** Медиальная треть верхней выйной линии затылочной кости. Наружная затылочная выпуклость. Выйная связка. Остистые отростки и надостистые связки седьмого шейного позвонка (С7) и всех грудных позвонков (Т1-Т12).

**Место прикрепления.** Задний край латеральной трети ключицы. Медиальный край акромиона. Верхний край гребня лопатки и бугорок на этом гребне.

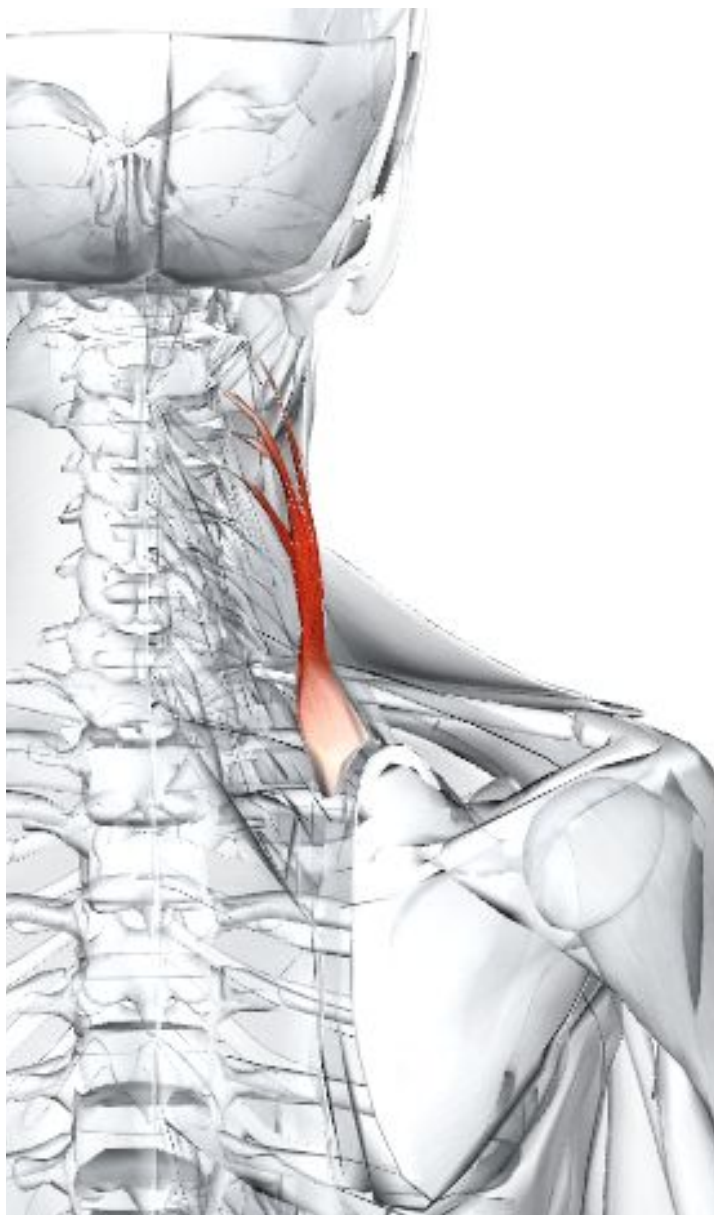
**Действие.** Верхние волокна тянут плечевой пояс вверх. Предотвращают опускание плечевого пояса при переноске на плече или в руке. Средние волокна: приводят лопатку. Нижние волокна: опускают лопатку при вставании со стула при помощи рук. Верхние и нижние волокна вместе вращают лопатку при подъеме руки выше головы.

**Иннервация.** Двигательная порция: дополнительный (XI) нерв. Чувствительная порция (проприоцепция): венральная часть шейных нервов С2, 3, 4.

**Кровоснабжение.** Поперечная шейная артерия (от подключичной артерии).

**Основное функциональное движение.** Пример (верхние и нижние волокна работают совместно):

рисование на потолке



## Поднимающая лопатку

**Латинское название:** levare - поднимать; scapulae - лопатка.

Поднимающая лопатку мышца располагается глубже грудино-ключично-сосцевидной и трапециевидной мышцы.

**Место отхождения.** Задние бугорки поперечных отростков первых трех или четырех шейных позвонков (С1-С4).

**Место прикрепления.** Медиальный (позвоночный) край лопатки между верхним углом и гребнем лопатки.

**Действие.** Поднимает лопатку. Помогает оттягивать лопатку. Помогает наклонять шею латерально.

**Иннервация.** Дорсальный лопаточный нерв С4, 5 и шейные нервы С3, 4.

**Кровоснабжение.** Дорсальная лопаточная артерия через глубокую ветвь поперечной шейной артерии (от подключичной артерии).

**Основное функциональное движение.** Пример: перенос тяжелой сумки.

# Малая ромбовидная мышца

**Греческое название:** rhomb - параллелограмм с косыми углами и равными противоположными сторонами; minor - малый.

Левая и правая половины мышцы вместе образуют мышцу в форме трапеции.

**Место отхождения.** Медиальная треть верхней выйной линии затылочной кости. Наружная затылочная выпуклость. Выйная связка. Остистые отростки и надостистые связки седьмого шейного позвонка (С7) и всех грудных позвонков (Т1-Т12).

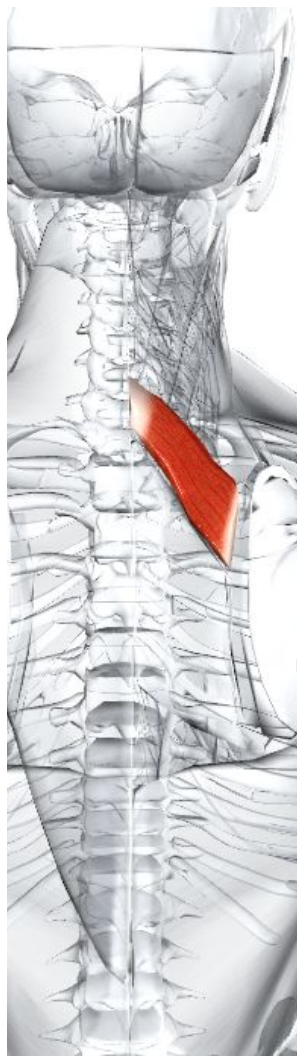
**Место прикрепления.** Задний край латеральной трети ключицы. Медиальный край акромиона. Верхний край гребня лопатки и бугорок на этом гребне.

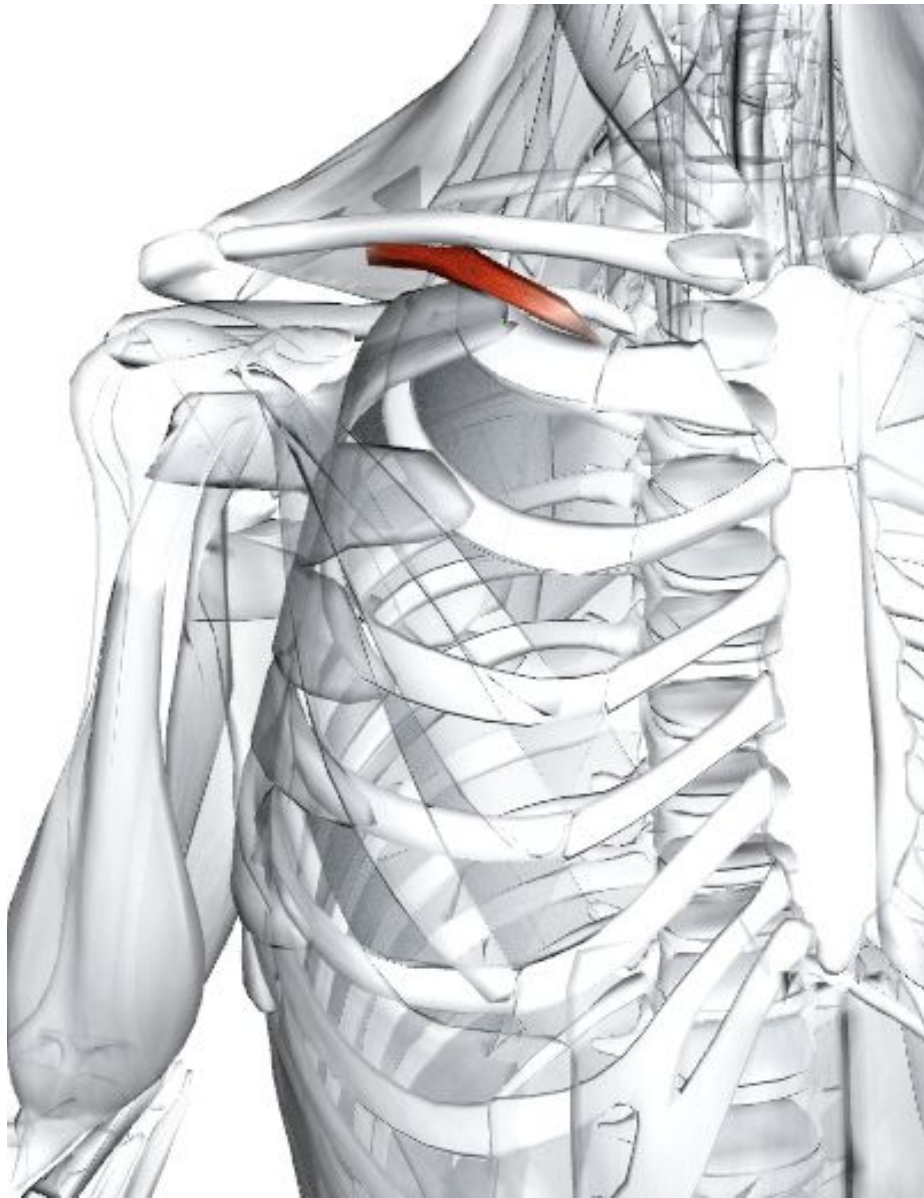
**Действие.** Верхние волокна тянут плечевой пояс вверх. Предотвращают опускание плечевого пояса при переноске на плече или в руке. Средние волокна: приводят лопатку. Нижние волокна: опускают лопатку при вставании со стула при помощи рук. Верхние и нижние волокна вместе вращают лопатку при подъеме руки выше головы.

**Иннервация.** Двигательная порция: дополнительный (XI) нерв. Чувствительная порция (проприоцепция): вентральная часть шейных нервов С2, 3, 4.

**Кровоснабжение.** Поперечная шейная артерия (от подключичной артерии).

**Основное функциональное движение.** Пример (верхние и нижние





## **Подключичная мышца**

**Латинское название:** sub - под; clavis - ключица.

Эта мышца располагается позади и скрывается ключицей и большой грудной мышцей. Паралич мышцы не приводит к каким-либо нарушениям.

**Место отхождения.** Соединение первого ребра и первого реберного хряща.

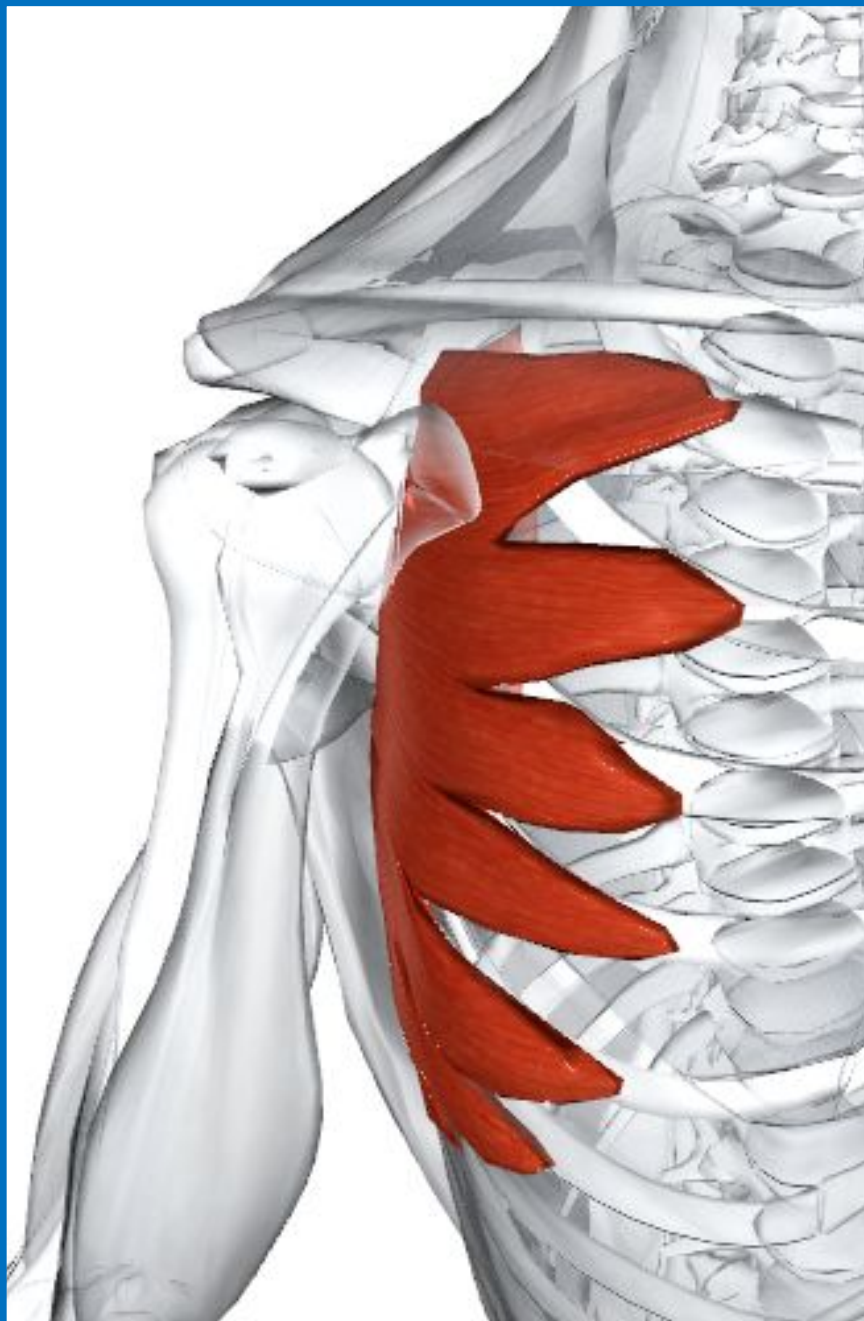
**Место прикрепления.** Дно углубления на нижней поверхности ключицы.

**Действие.** Опускает ключицу и притягивает ее к груди, таким образом стабилизируя ключицу при движениях плечевого пояса.

**Иннервация.** Подключичный нерв C5, 6.

**Кровоснабжение.** Ключичная ветвь грудозакромияльного ствола (от

подмышечной артерии)



## Передняя зубчатая мышца

**Латинское название:** serratus - зубчатый; anterior - передний.

Передняя зубчатая мышца образует медиальную стенку подмышечной впадины вместе с верхними пятью ребрами. Это большая мышца, состоящая из пальцевидных образований. Нижние выступы переплетаются с местом отхождения наружной косой мышцы.

**Место отхождения.** Наружные поверхности и верхние края верхних восьми или девяти ребер и фасция, покрывающая межреберные пространства.

**Место прикрепления** - Передняя (реберная) поверхность медиального края лопатки и нижнего угла лопатки.

**Действие.** Вращает лопатку при отведении и сгибании руки. Тянет лопатку (тянет ее вперед на стенке грудной клетки и приводит ее близко к стенке грудной клетки), облегчая толкающие движения, например отжимания или удары кулаком.

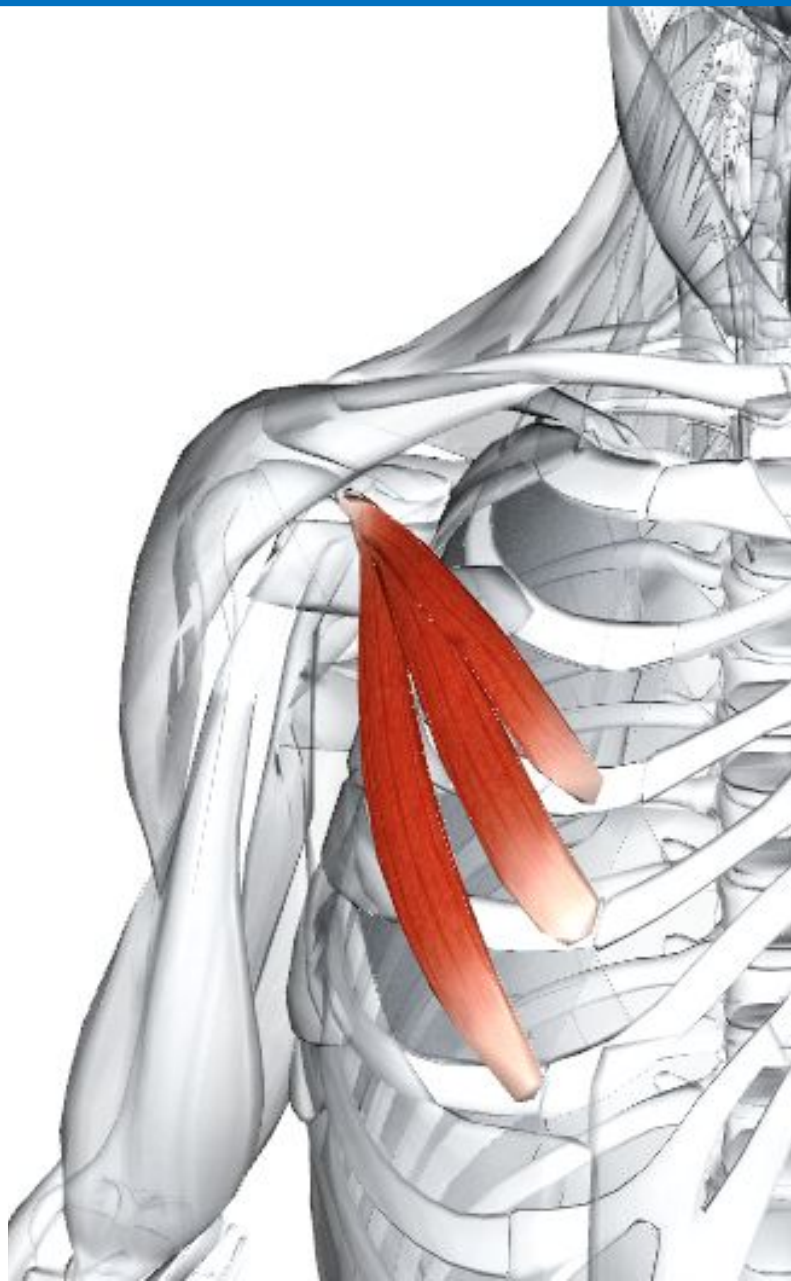
**Иннервация.** Длинный грудной нерв C5, 6, 7, 8.

**Кровоснабжение.** Латеральная грудная артерия (от подмышечной артерии).

**Основное функциональное движение.** Пример: достижение рукой чего-либо впереди, только в пределах досягаемости.

**Примечание.** Повреждение длинного грудного нерва приводит к тому, что медиальный край лопатки отходит от задней стенки грудной клетки; результатом этого является «крыловидная лопатка». Ослабление мышцы также приводит к «крыловидной лопатке», особенно при

удержании груза спереди туловища.



## Малая грудная мышца

**Латинское название:** pectoralis - грудной; minor - малый.

Малая грудная мышца является плоской треугольной мышцей, лежащей позади и покрывающейся большой грудной мышцей. Вместе с большой грудной эта мышца образует переднюю стенку подмышечной впадины.

**Место отхождения.** Наружные поверхности третьего, четвертого и пятого ребер и фасции соответствующих межреберных пространств.

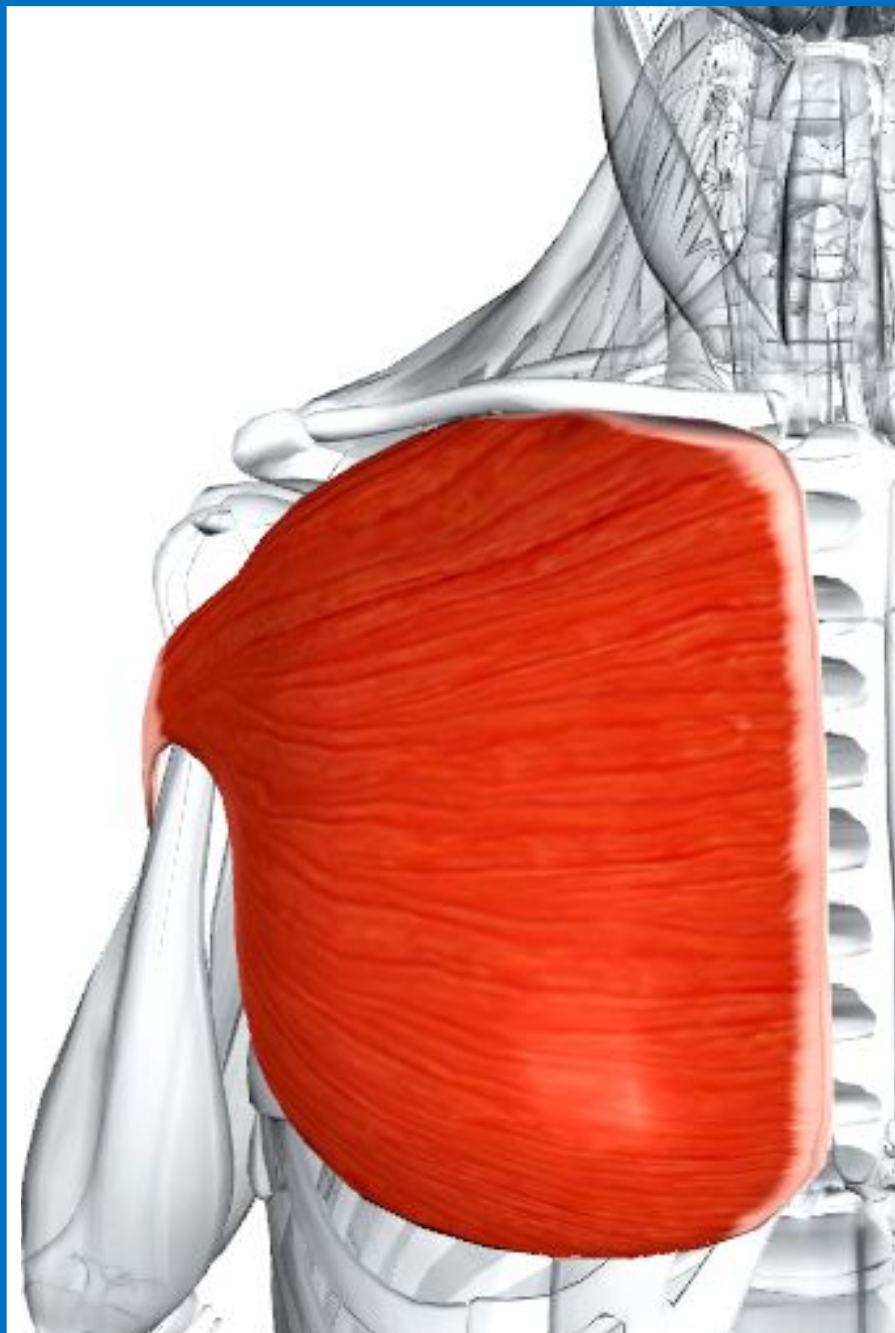
**Место прикрепления.** Клювовидный отросток лопатки.

**Действие.** Тянет лопатку вперед и вниз. Поднимает ребра во время усиленного вдоха (т. е. является дополнительной мышцей вдоха, если лопатка фиксирована ромбовидными мышцами и трапециевидной мышцей).

**Иннервация.** Медиальный грудной нерв с волокнами от соединяющей ветви латерального грудного нерва С(6), 7, 8, Т1.

**Кровоснабжение.** Грудная ветвь грудноакромиального ствола (от подмышечной артерии). Может также снабжаться латеральной грудной артерией.





## Большая грудная мышца

**Латинское название:** pectoralis - грудной; major - большой. Вместе с малой грудной мышцей большая грудная мышца образует переднюю стенку подмышечной впадины.

**Место отхождения.** Ключичная головка: медиальная половина или две трети передней части ключицы. Грудно-реберная часть: передняя часть рукоятки и тела грудины. Верхние шесть реберных хрящей. Влагалище прямой мышцы.

**Место прикрепления.** Гребень ниже большого бугорка плечевой кости. Боковая губа межбугорковой борозды (борозда двуглавой мышцы) плечевой кости.

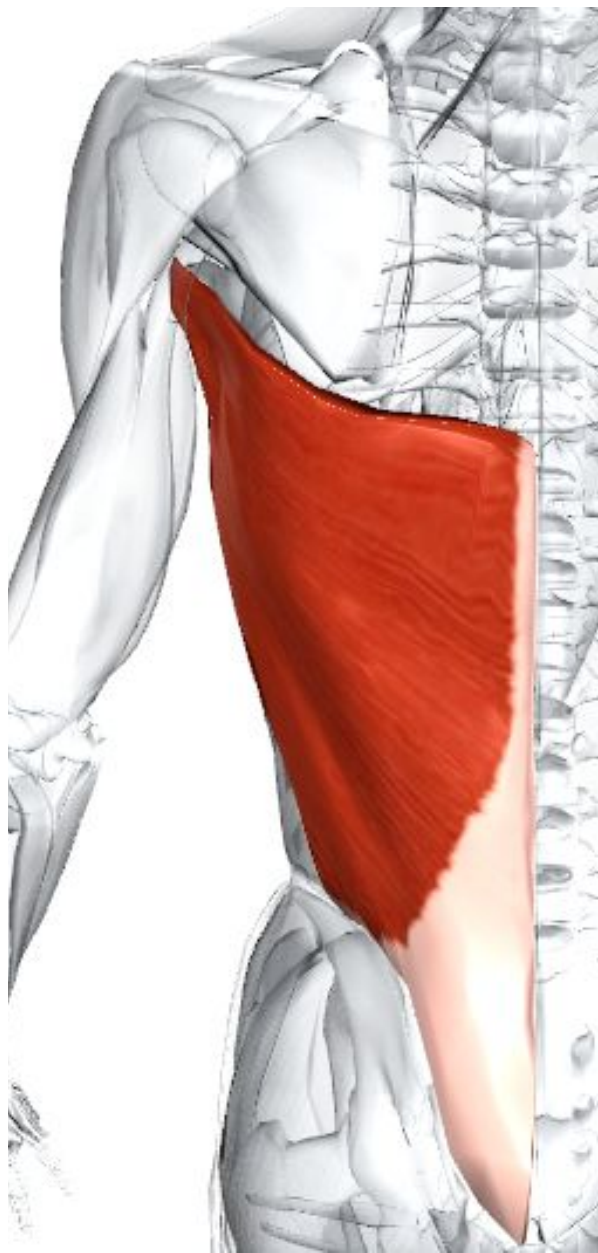**Действие.** Приводит и медиально вращает плечевую кость. Ключичная часть сгибает и медиально вращает плечевой сустав и горизонтально приводит плечевую кость к противоположному плечу. Грудно-реберная часть косо приводит плечевую кость к противоположному бедру. Большая грудная мышца является одной из основных поднимающих мышц, тянущих туловище к фиксированным рукам.

**Иннервация.** Иннервация верхних волокон: латеральный грудной нерв C5, 6, 7. Иннервация нижних волокон: латеральные и медиальные грудные нервы C6, 7, 8, T1.

**Кровоснабжение.** Грудная ветвь грудноакромиального ствола и латеральная грудная артерия (от подмышечной артерии).

**Основное функциональное движение.** Ключичная часть выносит руку вперед и поперек туловища, например

при применении дезодоранта в области противоположной подмышки. Грудно-реберная часть тянет что-либо



## Широчайшая мышца спины

**Латинское название:** latissimus - самый широкий; dorsi - спины.

Вместе с подлопаточной и большой круглой мышцей широчайшая мышца спины образует заднюю стенку подмышечной впадины.

**Место отхождения.** Пояснично-грудная фасция, которая прикрепляется к остистым отросткам нижних шести грудных позвонков, всех поясничных и крестцовых позвонков (T7-S5) и до внедрения надостистой связки. Задняя часть подвздошного гребня. Нижние три или четыре ребра. Нижний угол лопатки.

**Место прикрепления.** Дно межбугорковой борозды (борозда двуглавой мышцы) плечевой кости.

**Действие.** Разгибает согнутую руку. Приводит и медиально вращает плечевую кость. Эта мышца является одной из основных поднимающих мышц, т. к. тянет плечи вниз и назад и притягивает туловище к фиксированным рукам (активна при плавании кролем). Участвует в усиленном вдохе, поднимая нижние ребра.

**Иннервация.** Грудоспинальный нерв C6, 7, 8, от задней ветви плечевого сплетения.

**Кровоснабжение.** Грудоспинальная артерия через подлопаточную артерию (от подмышечной артерии).

Дорсальная лопаточная артерия через глубокую ветвь поперечной шейной артерии (от подключичной артерии).

## **Большая ромбовидная мышца**

**Латинское название:** rhomboideus major - мышца второго слоя.

Располагается под трапециевидной мышцей между лопатками и имеет вид плоской широкой ромбовидной пластины.

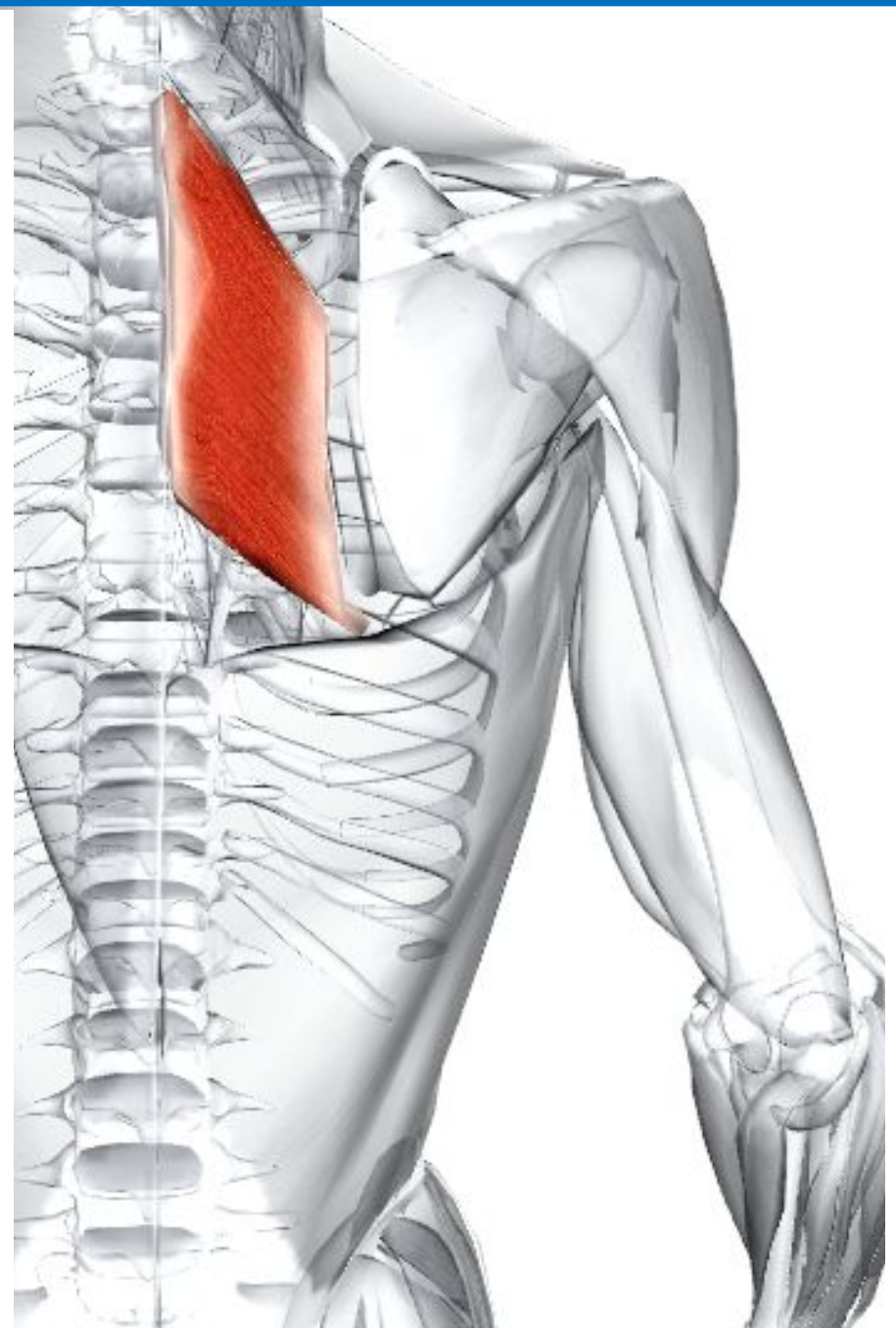
**Место отхождения.** Остистые отростки 4 верхних грудных позвонков.

**Место прикрепления.** Медиальный край лопатки книзу от ости лопатки.

**Действие.** Частично приподнимает лопатку, приводя её к срединной линии. Сокращение нижней части вращает лопатку нижним углом вовнутрь.

**Иннервация.** Дорсальный нерв лопатки (C4-C5).

**Кровоснабжение.** Поперечная артерия шеи, надлопаточная артерия, задние межреберные артерии.



# **2. Позвоночные мышцы**

## Поясничная подвздошно-реберная мышца

**Латинское название** iliocostalis: от подвздошной кости до ребра; lumbar - поясничный.

Подвздошно-реберная является самой латеральной частью выпрямляющей мышцы спины. Она разделяется на поясничную, грудную и шейную части. Целиком подвздошно-реберная мышца иннервируется дорсальными ветвями спинномозговых нервов C4-S5.

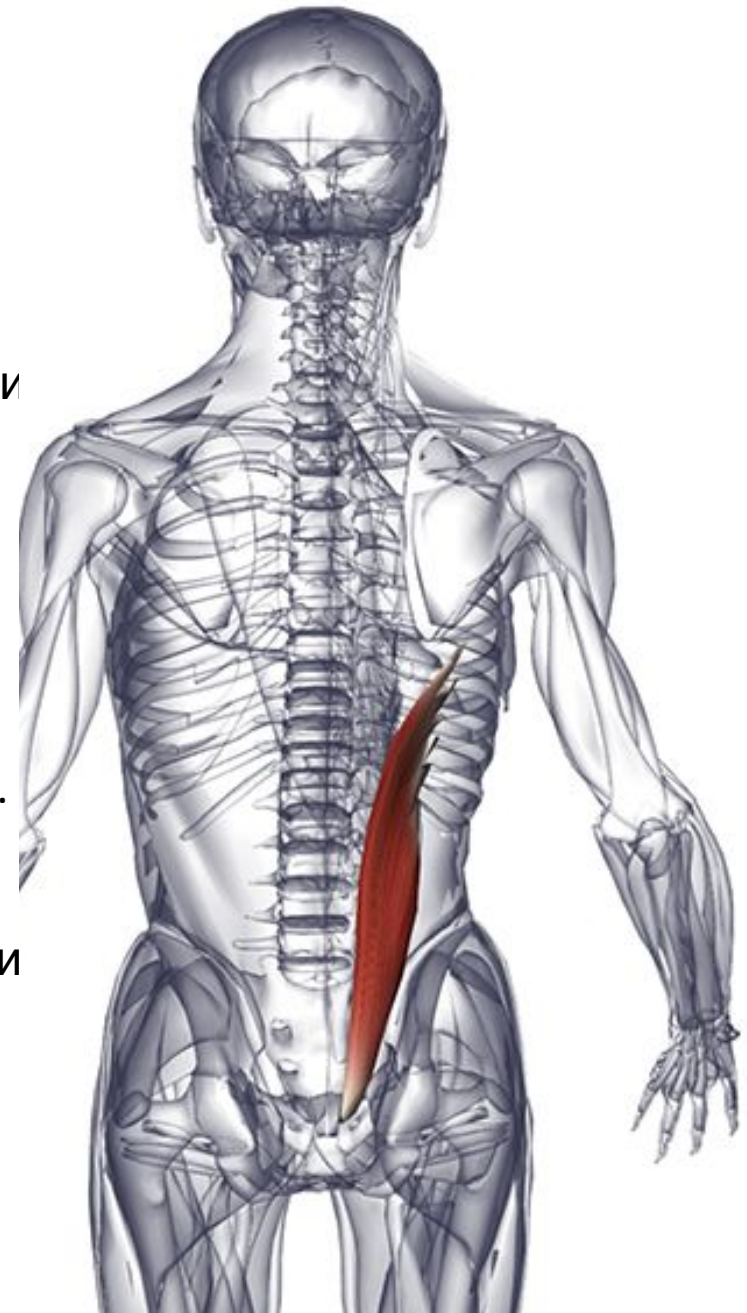
**Место отхождения.** Латеральные и медиальные крестцовые гребни. Медиальная часть подвздошных гребней.

**Место прикрепления.** Углы нижних шести ребер.

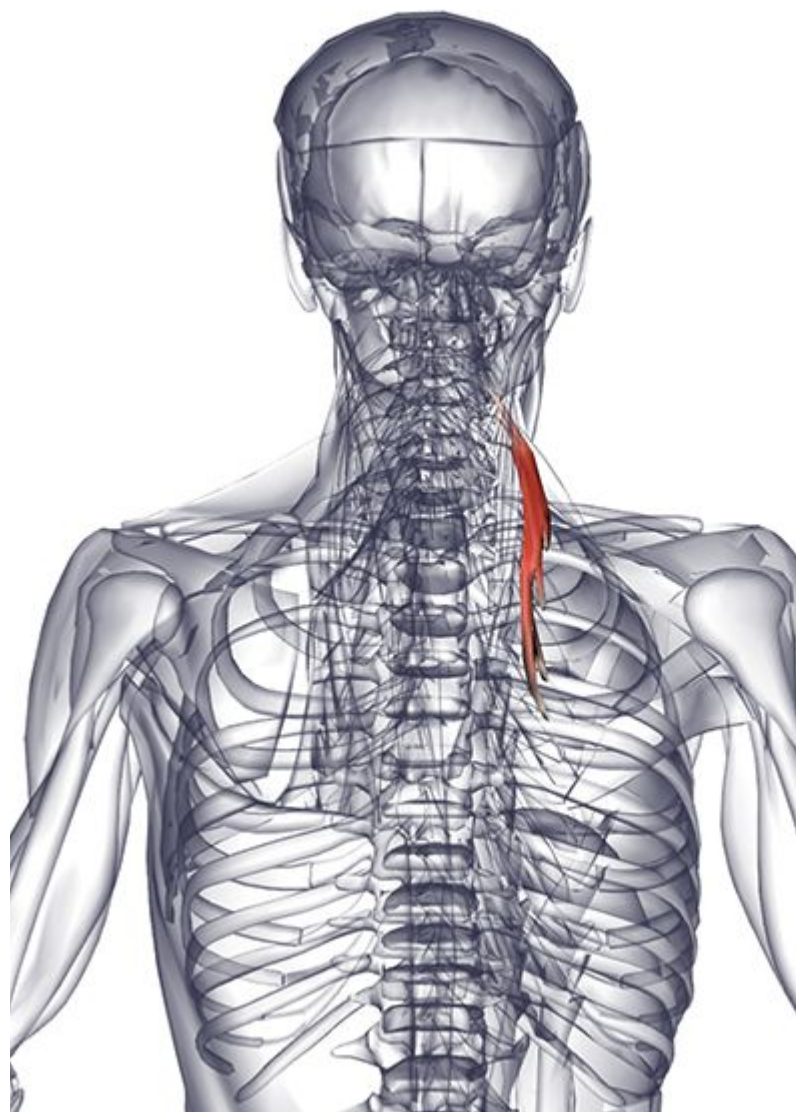
**Действие.** Разгибает и латерально сгибает позвоночный столб. Помогает поддерживать правильный изгиб позвоночника в вертикальном и сидячем положениях тела. Стабилизирует позвоночный столб по отношению к тазу во время ходьбы.

**Иннервация.** Дорсальные ветви поясничных нервов.

**Кровоснабжение.** Поясничные артерии (от



брюшной аорты). Подреберные артерии (от грудной



## Шейная подвздошно-реберная мышца

**Латинское название:** iliocostalis - от подвздошной кости до ребра; cervix - шея.

**Место отхождения.** Углы 3-6 ребер.

**Место прикрепления.** Поперечные отростки четвертого, пятого и шестого шейных позвонков (С4-С6).

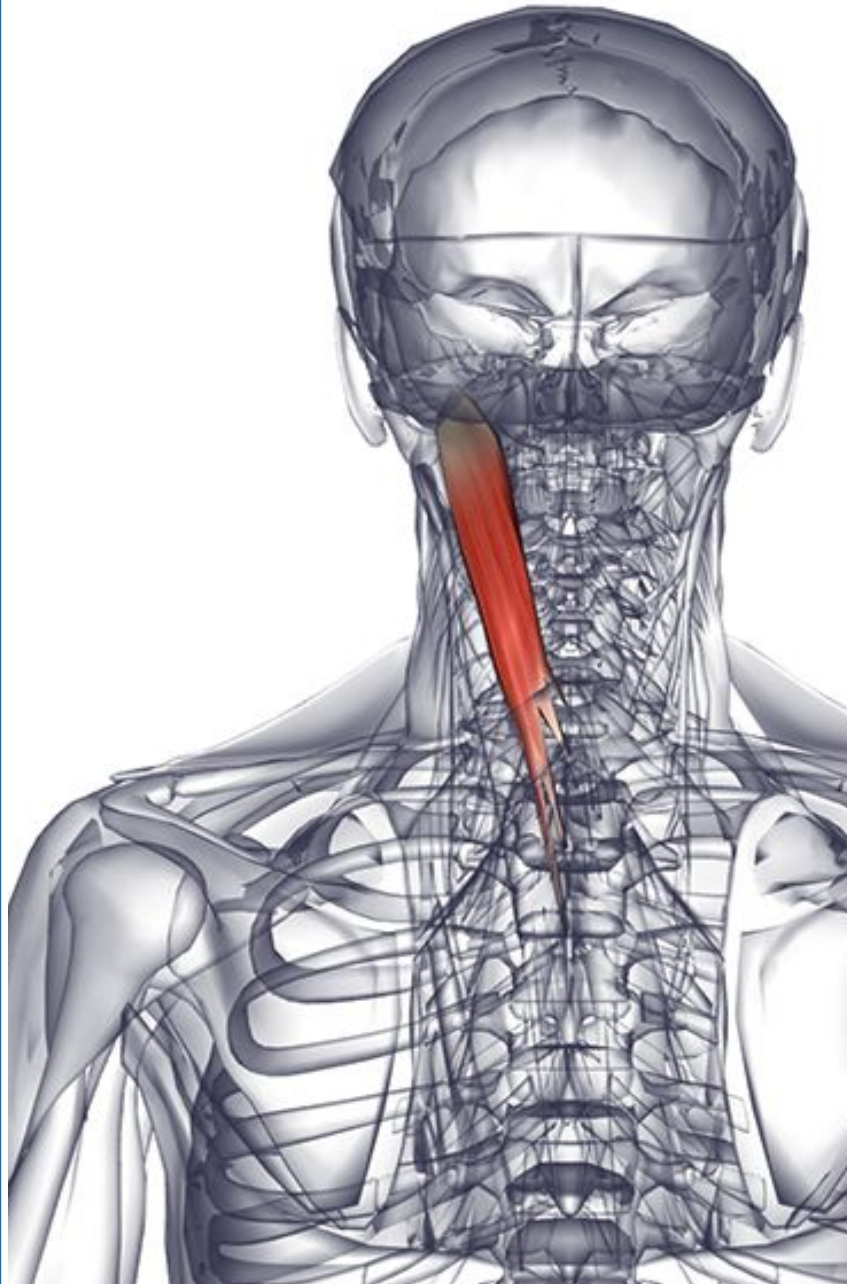
**Действие.** Разгибает и латерально сгибает позвоночный столб.

Поддерживает правильные изгибы позвоночника в вертикальном и сидячем положении.

**Иннервация.** Дорсальные ветви шейных нервов.

**Кровоснабжение.** Глубокая шейная артерия реберно-шейного ствола (от подключичной артерии).

**Основное функциональное движение.** Удерживает спину прямой (с правильными изгибами)



## Длиннейшая шейная мышца

**Латинское название:** iliocostalis-longissimus - самый длинный; cervix - шея.

Длиннейшая мышца является промежуточной частью выпрямляющей мышцы спины. Она разделяется на грудную, шейную и головную части. В целом длиннейшая мышца иннервируется через дорсальные ветви спинномозговых нервов C1-S1.

**Место отхождения.** Поперечные отростки верхних четырех или пяти грудных позвонков (T1-T5).

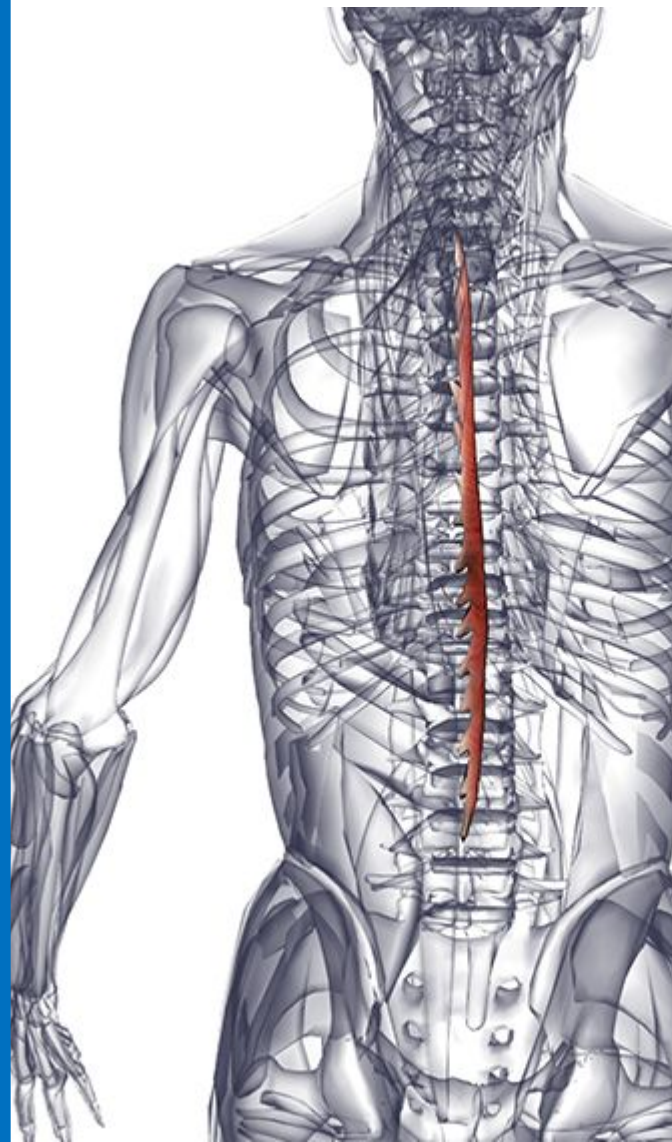
**Место прикрепления.** Поперечные отростки со второго по шестой шейные позвонки (C2-C6).

**Действие.** Разгибает и латерально сгибает верхнюю часть позвоночного столба. Поддерживает правильные изгибы позвоночника в вертикальном и сидячем положении.

**Иннервация.** Дорсальные ветви спинномозговых нервов.

**Кровоснабжение.** Снабжается сегментарно глубокой шейной артерией реберно-шейного ствола (от подключичной артерии). Задние межреберные артерии и подреберные артерии (от грудной аорты).

**Основное функциональное движение.** Удерживает спину прямой (с правильными изгибами).



## Грудная остистая мышца

**Латинское название:** spinalis - остистый; thoracicus - грудной.

Остистая мышца является наиболее медиальной частью выпрямляющей мышцы спины. Она разделяется на грудную, шейную и головную части. В целом остистая мышца иннервируется через дорсальные ветви спинномозговых нервов C2-L3.

**Место отхождения.** Остистые отростки нижних двух грудных (T11-T12) и верхних двух поясничных (L1-L2) позвонков.

**Место прикрепления.** Остистые отростки верхних восьми грудных позвонков (T1-T8).

**Действие.** Разгибает позвоночный столб.

Поддерживает правильные изгибы позвоночника в вертикальном и сидячем положении.

**Иннервация.** Дорсальные ветви спинномозговых нервов.

**Кровоснабжение.** Снабжается сегментарно задними межреберными и подреберными артериями (от грудной аорты). Поясничные артерии (от брюшной аорты).

**Основное функциональное движение.** Удерживает



## Ременная мышца головы

**греческое название:** splenion - ремень; латинское название capitis - головы.

**Место отхождения.** Нижняя часть вийной связки. Остистые отростки седьмого шейного позвонка (С7) и верхних трех или четырех грудных позвонков (Т1-Т4).

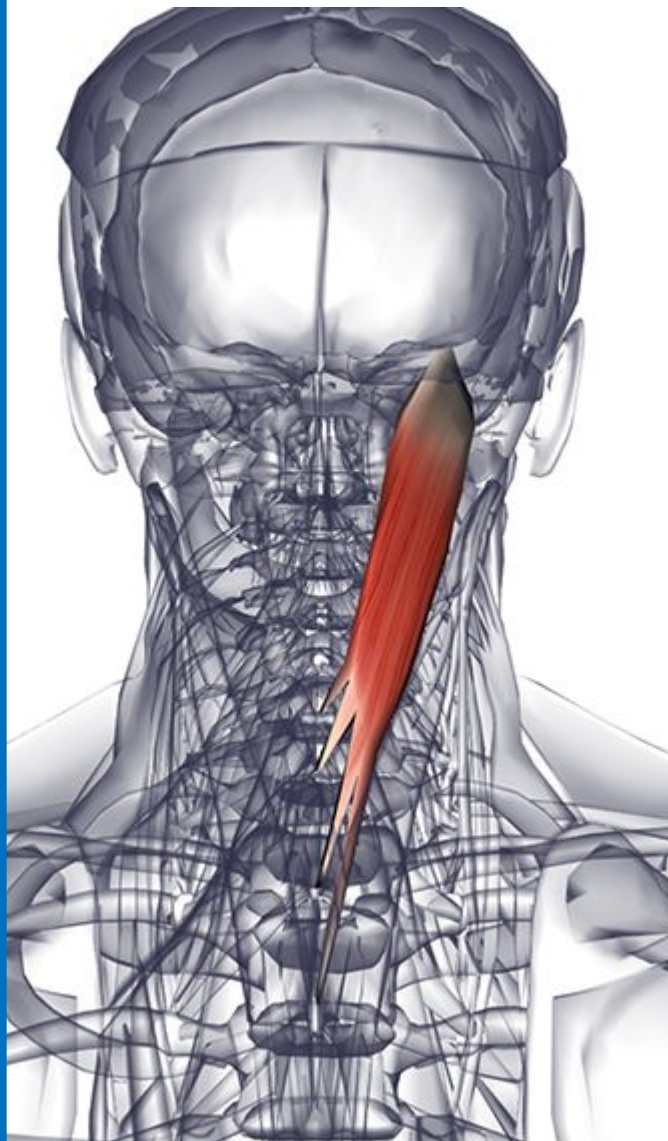
**Место прикрепления.** Задняя сторона сосцевидного отростка височной кости. Латеральная часть верхней вийной линии, располагающейся глубже прикрепления грудиноключично-сосцевидной мышцы.

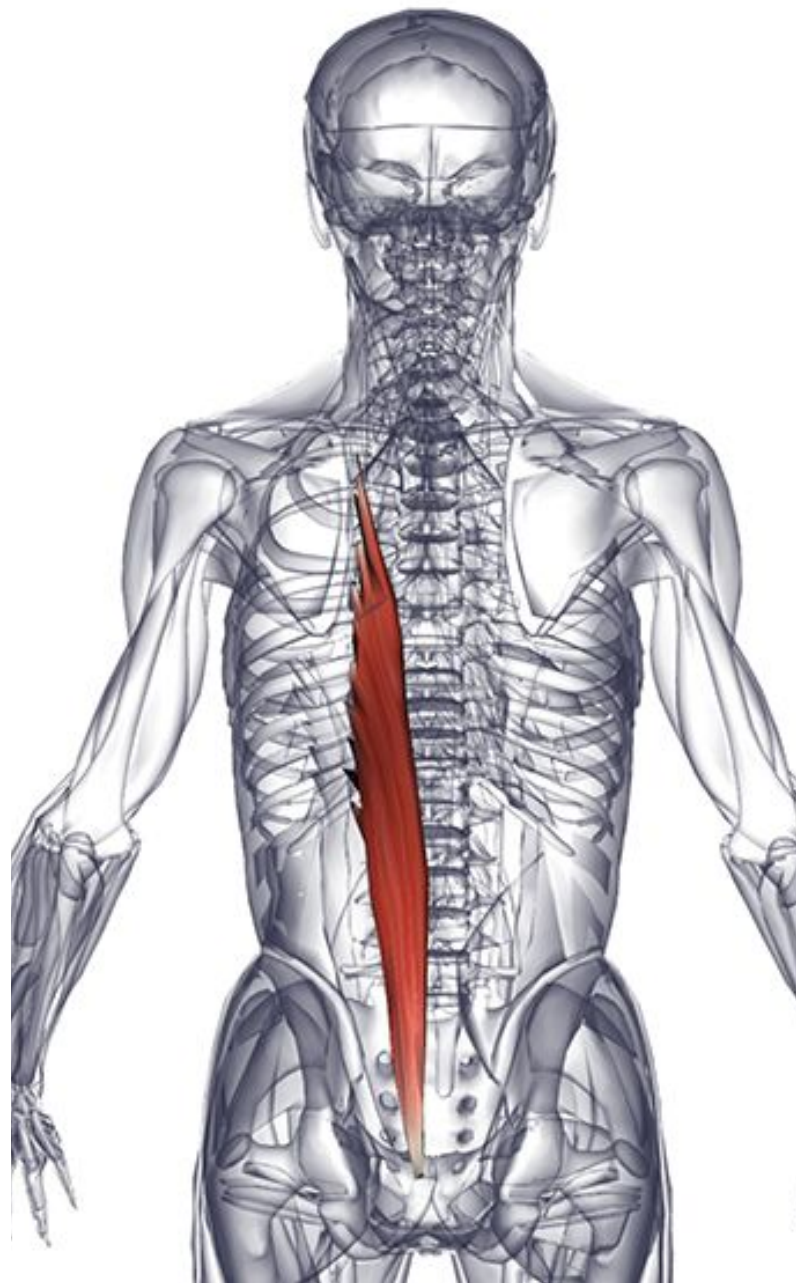
**Действие.** Совместное действие: разгибает голову и шею. Индивидуальное действие: латерально сгибает шею. Поворачивает лицо в сторону на которой сокращается мышца.

**Иннервация.** Дорсальные ветви средних и нижних шейных нервов.

**Кровоснабжение.** Снабжается сегментарно глубокой шейной артерией реберно-шейного ствола (от подключичной артерии). Задние межреберные артерии и подреберные артерии (от грудной аорты).

**Основное функциональное движение.** Пример: взгляд вверх и вращение головой при взгляде назад.





## Грудная подвздошно-реберная мышца

**Латинское название:** iliocostalis - от подвздошной кости до ребра; thoracicus - грудной.

**Место отхождения.** Углы нижних шести ребер, медиально поясничной подвздошно-реберной мышцы.

**Место прикрепления.** Углы верхних шести ребер и поперечный отросток седьмого шейного позвонка (С7).

**Действие.** Разгибает и латерально сгибает позвоночный столб. Поддерживает правильные изгибы позвоночника в вертикальном и сидячем положении. Вращает ребра при усиленном вдохе.

**Иннервация.** Дорсальные ветви грудных (межреберных) нервов.

**Кровоснабжение.** Задние межреберные и подреберные артерии (от грудной аорты).

**Основное функциональное движение.** Удерживает спину прямой (с правильными изгибами).

## Длиннейшая мышца груди

**Латинское название:** iliocostalis - от подвздошной кости до ребра; thoracicus - грудной.

**Место отхождения.** Углы нижних шести ребер, медиально поясничной подвздошно-реберной мышцы.

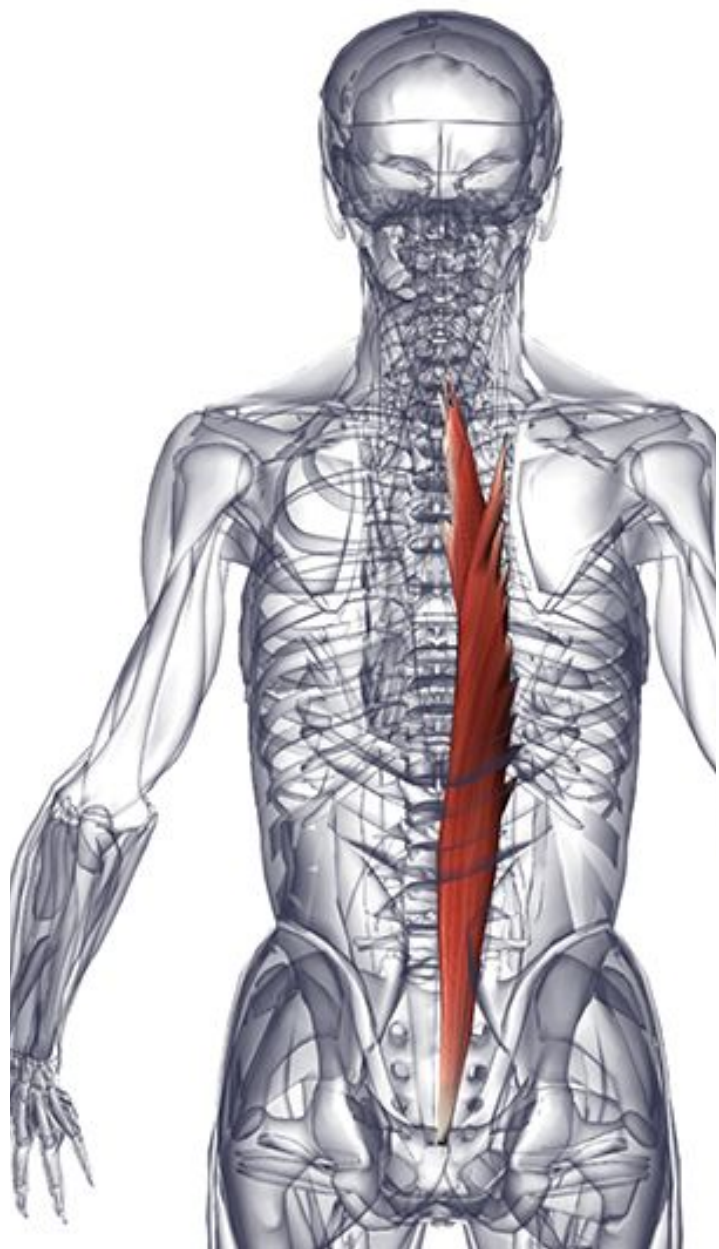
**Место прикрепления.** Углы верхних шести ребер и поперечный отросток седьмого шейного позвонка (С7).

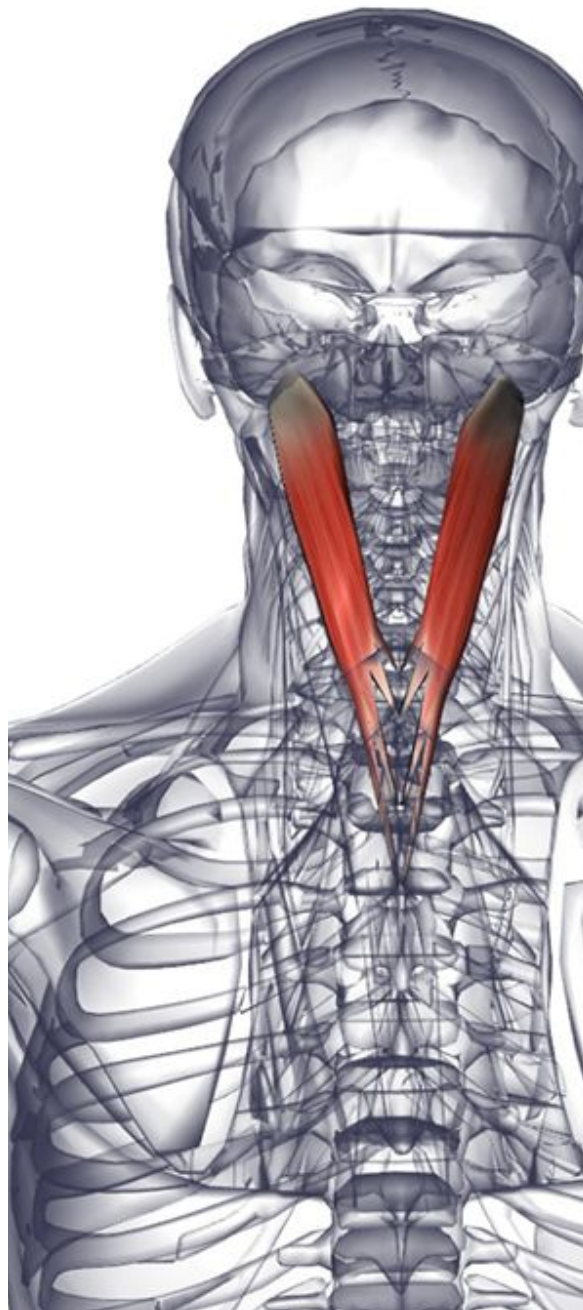
**Действие.** Разгибает и латерально сгибает позвоночный столб. Поддерживает правильные изгибы позвоночника в вертикальном и сидячем положении. Вращает ребра при усиленном вдохе.

**Иннервация.** Дорсальные ветви грудных (межреберных) нервов.

**Кровоснабжение.**- Задние межреберные и подреберные артерии (от грудной аорты).

**Основное функциональное движение.** Удерживает спину прямой (с





## Длиннейшая мышца головы

**латинское название:** longissimus - самый длинный; capitis - головы.

Длиннейшая мышца является промежуточной частью выпрямляющей мышцы спины. Она разделяется на грудную, шейную и головную части. В целом длиннейшая мышца иннервируется через дорсальные ветви спинномозговых нервов C1-S1.

**Место отхождения.** Поперечные отростки верхних пяти грудных позвонков (Т1-Т5). Суставные отростки трех нижних шейных позвонков (С5-С7).

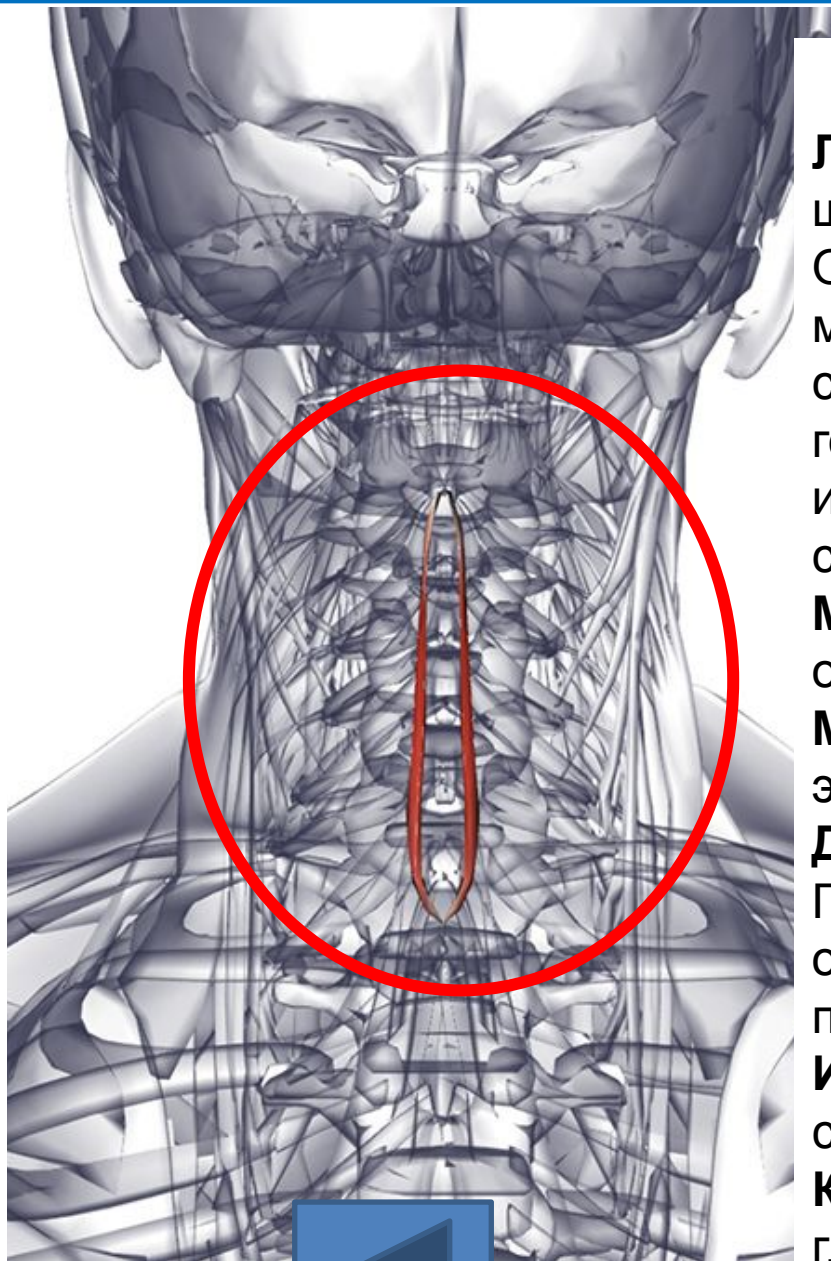
**Место прикрепления.** Задняя часть сосцевидного отростка височной кости.

**Действие.** Отклоняет голову назад и вращает голову. Поддерживает правильные изгибы грудного и шейного отдела позвоночника в вертикальном и сидячем положении.

**Иннервация.** Дорсальные ветви средних и нижних шейных нервов.

**Кровоснабжение.** Снабжается сегментарно глубокой шейной артерией реберно-шейного ствола (от подключичной артерии). Задние межреберные артерии и подреберные артерии (от грудной аорты).

**Основное функциональное движение.** Удерживает верхнюю часть спины прямой (с правильными изгибами).



## Остистая мышца шеи

**Латинское название:** spinalis - остистый; cervix - шея.

Остистая мышца является наиболее медиальной частью выпрямляющей мышцы спины. Она разделяется на грудную, шейную и головную части. В целом остистая мышца иннервируется через дорсальные ветви спинномозговых нервов C2-L3.

**Место отхождения.** Выйная связка. Остистый отросток седьмого шейного позвонка (C7).

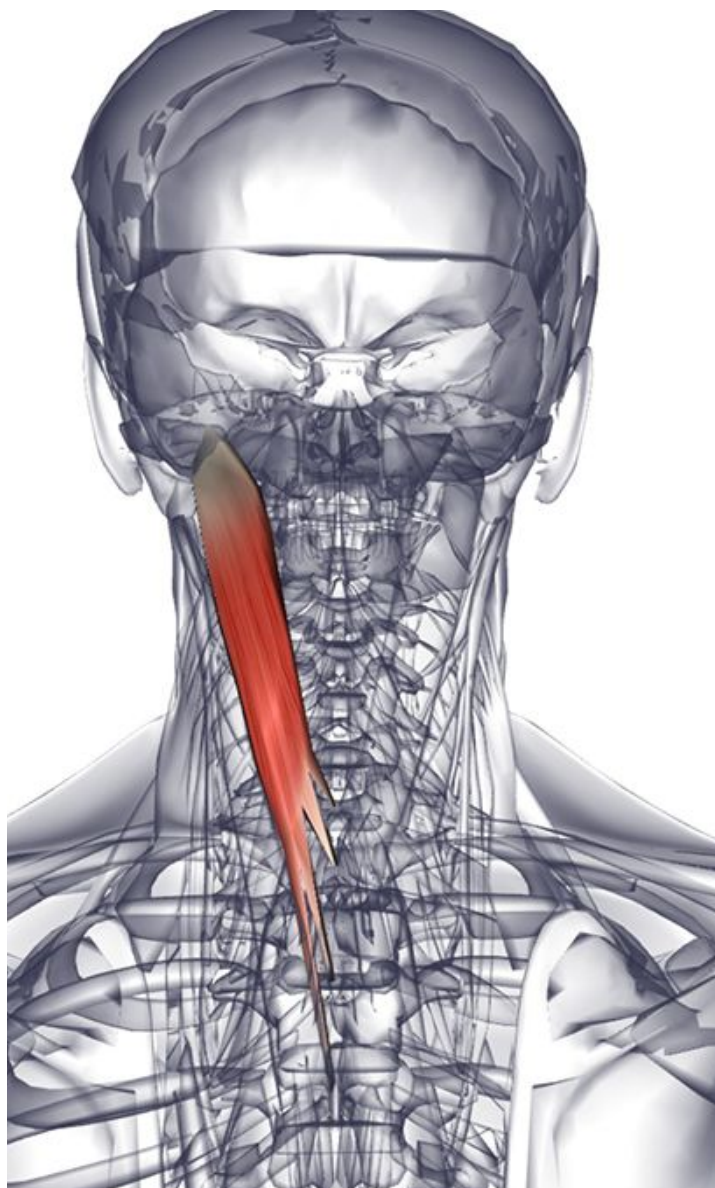
**Место прикрепления.** Остистый отросток эпистрофея.

**Действие.** Разгибает позвоночный столб. Поддерживает правильные изгибы шейного отдела позвоночника в вертикальном и сидячем положении.

**Иннервация.** Дорсальные ветви спинномозговых нервов.

**Кровоснабжение.** Снабжается сегментарно глубокой шейной артерией реберно-шейного ствола (от подключичной артерии).

**Основное функциональное**



## Ременная мышца шеи

**Латинское название:** splenion - ремень; латинское название cervix - шея.

Длиннейшая мышца является промежуточной частью выпрямляющей мышцы спины. Она разделяется на грудную, шейную и головную части. В целом длиннейшая мышца иннервируется через дорсальные ветви спинномозговых нервов C1-S1.

**Место отхождения.** Остистые отростки с третьего по шестой грудные позвонки (Т3-Т6).

**Место прикрепления.** Задние бугорки поперечных отростков верхних двух или трех шейных позвонков (С1-С3).

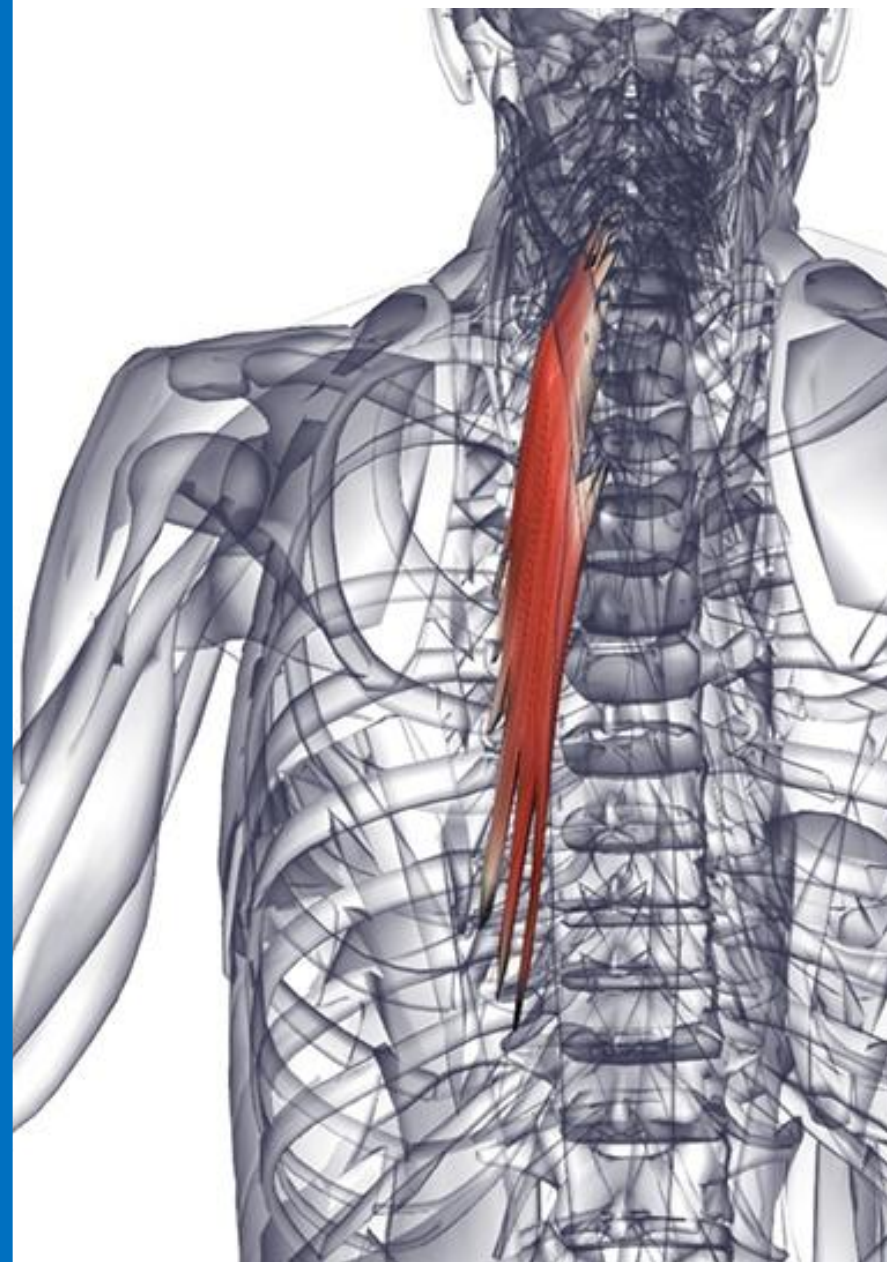**Действие.** Совместное действие: разгибает голову и шею. Индивидуальное действие: латерально сгибает шею. Поворачивает лицо в сторону, на которой сокращается мышца.

**Иннервация.** Дорсальные ветви средних и нижних шейных нервов.

**Кровоснабжение.** Снабжается сегментарно глубокой шейной артерией реберно-шейного ствола (от подключичной артерии). Задние межреберные артерии и подреберные артерии (от грудной аорты).

**Основное функциональное движение.** Пример: взгляд вверх и вращение головой, чтобы посмотреть назад.

# **3. Поперечно- остистые мышцы**



## Полуостистая мышца груди

**Латинское название** semispinalis - полуостистый; thoracicus - грудной.

**Место отхождения** - Поперечные отростки с шестого по десятый грудные позвонки (Т6-Т10).

**Место прикрепления** - Остистые отростки нижних двух шейных и верхних четырех грудных позвонков (С6-Т4).

**Действие** - Разгибает грудной и шейный отдел позвоночного столба. Участвует во вращении грудного и шейного отдела позвоночника.

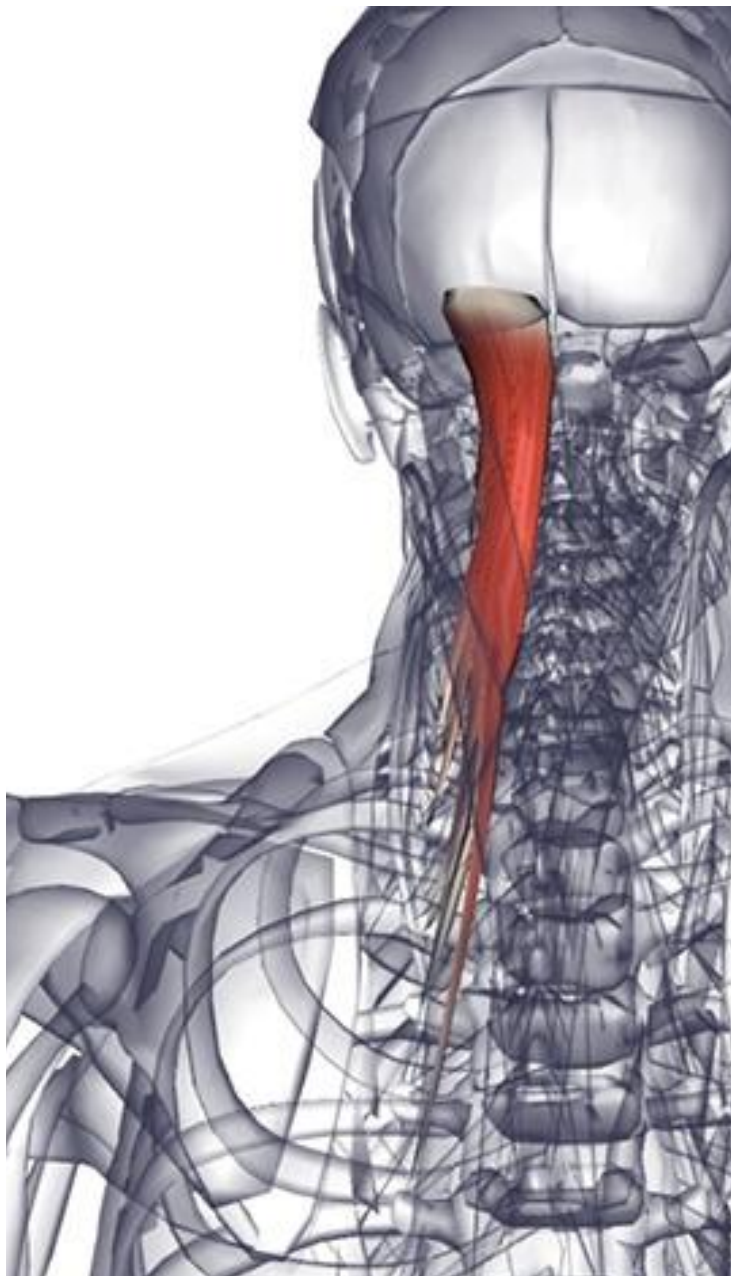**Иннервация** - Дорсальные ветви грудных и шейных спинномозговых нервов.

**Кровоснабжение** - Снабжается сегментарно глубокой шейной артерией реберно-шейного ствола (от подключичной артерии).

**Основное функциональное движение**

- Пример: взгляд вверх и вращение головой, чтобы посмотреть назад.





# Полуостистая мышца ГОЛОВЫ

**Латинское название** semispinalis - полуостистый; capitis - головы.

Является медиальной частью остистой мышцы головы.

**Место отхождения** - Поперечные отростки нижних четырех шейных и верхних шестого или седьмого грудных позвонков (С4-Т7).

**Место прикрепления** - Между верхней и нижней выйной линиями затылочной кости.

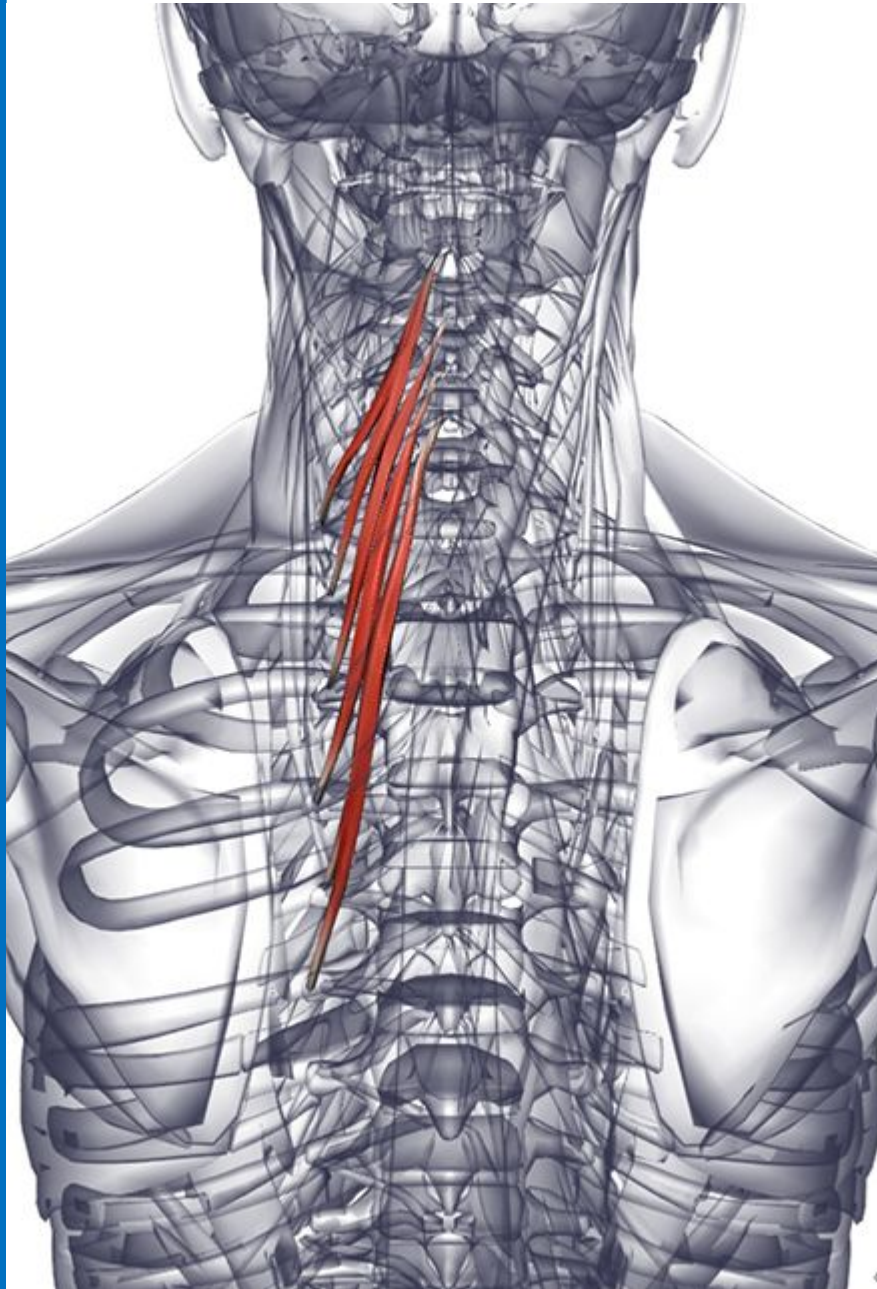
**Действие** - Самая мощная разгибающая мышца головы. Участвует во вращении головой.

**Иннервация** - Дорсальные ветви шейных нервов.

**Кровоснабжение** - Снабжается сегментарно глубокой шейной артерией реберно-шейного ствола (от подключичной артерии). Задние межреберные артерии и подреберные артерии (от грудной аорты).

**Основное функциональное движение**

- Пример: взгляд вверх и вращение головой, чтобы посмотреть назад.



## Полуостистая мышца шеи

**Латинское название** semispinalis - полуостистый; cervix - шея.

**Место отхождения** - Поперечные отростки верхних пятого или шестого грудных позвонков (Т1-Т6).

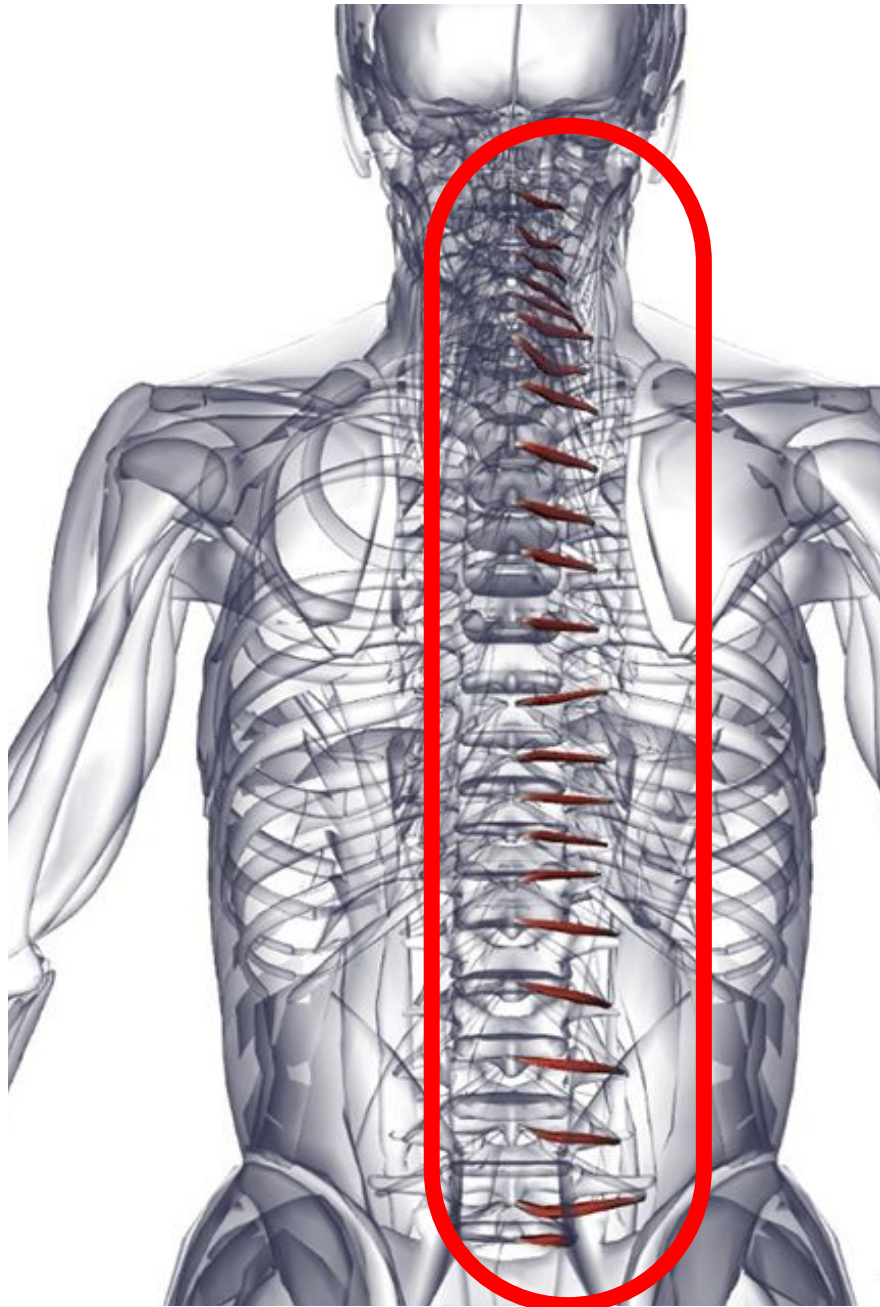
**Место прикрепления** - Остистый отросток со второго по пятый шейные позвонки (С2-С5).

**Действие** - Разгибает грудной и шейный отдел позвоночного столба. Участвует во вращении грудного и шейного отдела позвоночника.

**Иннервация** - Дорсальные ветви грудных и шейных спинномозговых нервов.

**Кровоснабжение** - Снабжается сегментарно глубокой шейной артерией реберно-шейного ствола (от грудной аорты).

**Основное функциональное движение** - Пример: взгляд вверх и вращение головой, чтобы посмотреть назад.



# Мышцы вращатели

**Латинское название** rot - колесо.

Эти небольшие мышцы являются самым глубоким слоем мышц поперечно-остистой группы.

**Место отхождения** - Поперечный отросток каждого позвонка.

**Место прикрепления** - Основа остистого отростка вышележащего позвонка.

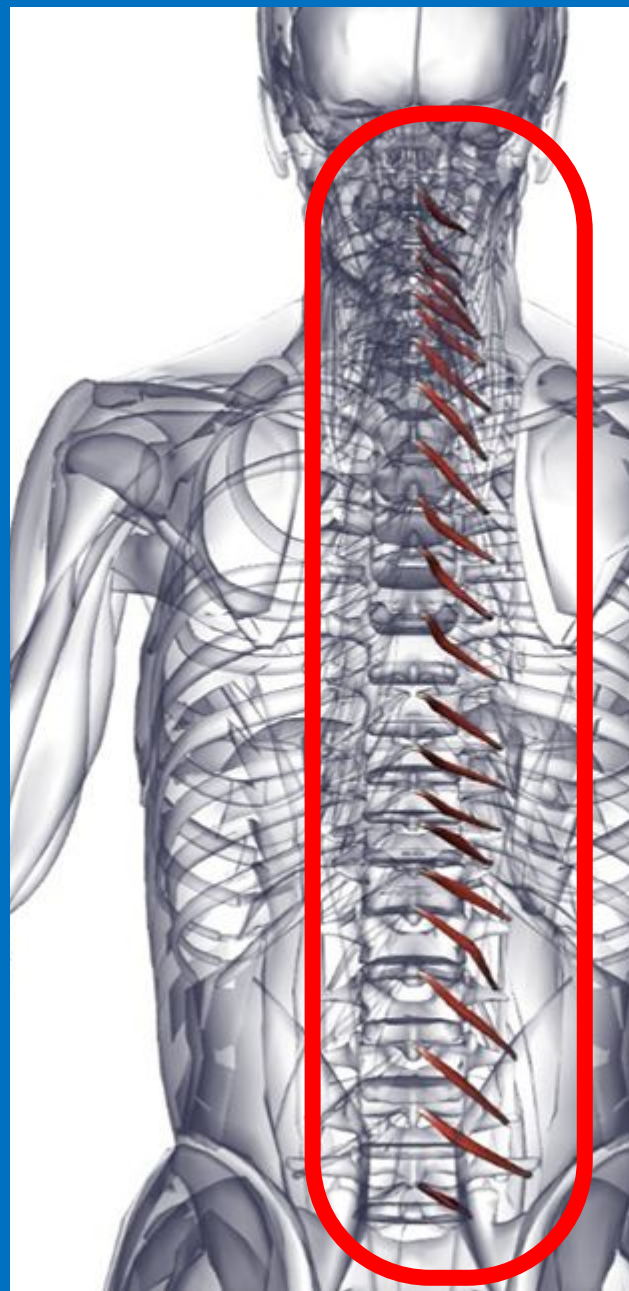
**Действие** - Вращает и участвует в разгибании позвоночного столба.

**Иннервация** - Дорсальные ветви спинномозговых нервов.

**Кровоснабжение** - Снабжается сегментарно глубокой шейной артерией реберно-шейного ствола (от подключичной артерии).

**Основное функциональное движение**

- Поддерживает правильную осанку и устойчивость спины во время вставания, сидения и всех движений.



## **Многораздельные мышцы**

**Латинское название** multi - многие; findere - разделять.

Эта мышца является частью поперечно-остистой группы, которая находится в борозде между остистыми и поперечными отростками позвонков. Они находятся глубже по отношению к полуостистым мышцам и выпрямляющей мышце спины.

**Место отхождения** - Задняя поверхность крестца, между крестцовыми отверстиями и задней верхней подвздошной остью. Мамиллярные отростки (задние края верхних суставных отростков) всех поясничных позвонков. Поперечные отростки всех грудных позвонков. Суставные отростки нижних четырех шейных позвонков.

**Место прикрепления** - Части волокон внедряются в остистый отросток двух-четырёх позвонков, выше места отхождения, включая остистые отростки всех позвонков от пятого поясничного до эпистрофея (L5-C2).

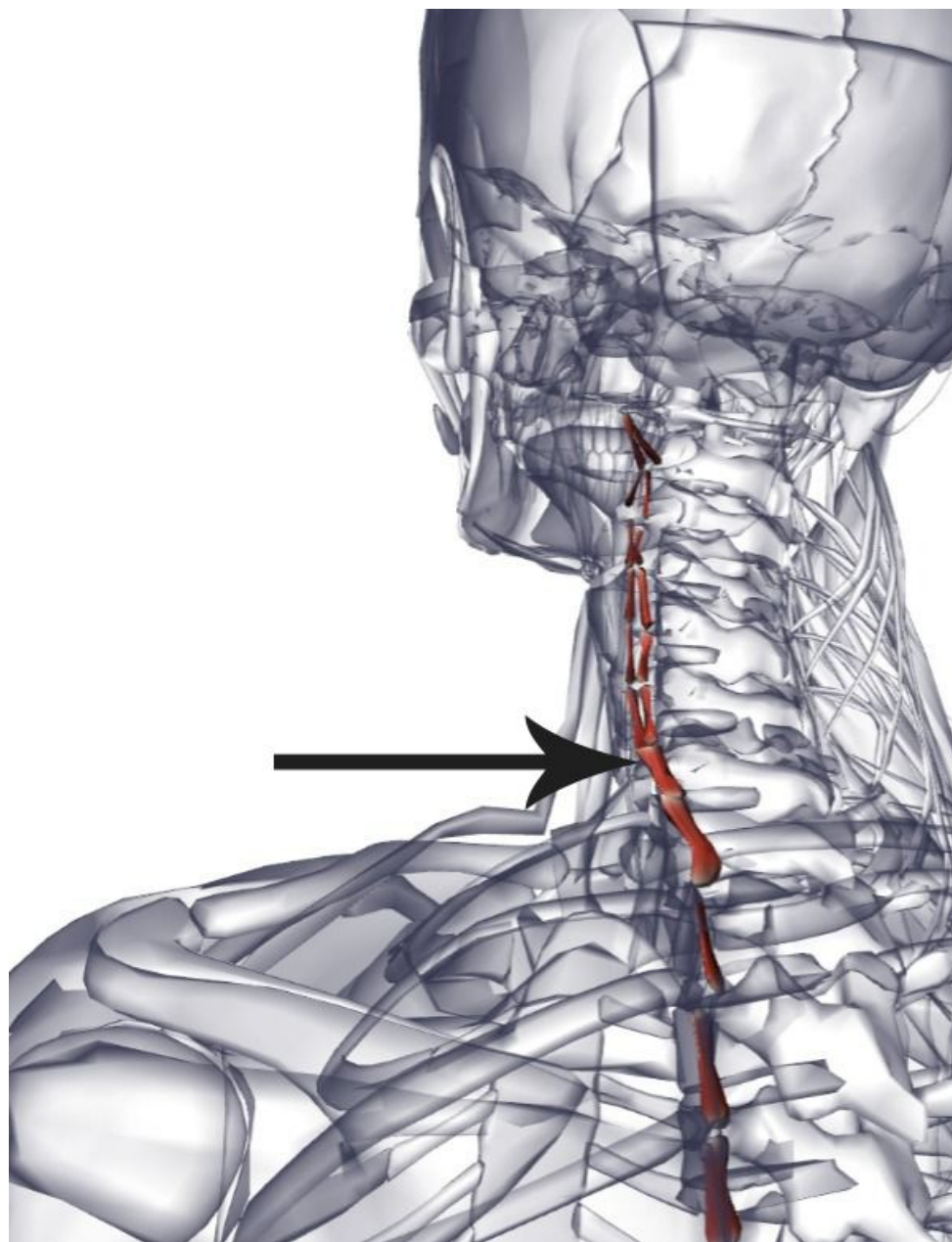
**Действие** - Защищает позвоночные суставы от движений, вызванных более мощными поверхностными «генераторными» мышцами. Разгибание, латеральное сгибание и вращение позвоночного столба.

**Иннервация** - Дорсальные ветви спинномозговых нервов.

**Кровоснабжение** - Снабжается сегментарно глубокой шейной артерией реберно-шейного ствола (от подключичной артерии).

**Основное функциональное движение** - Поддерживает правильную осанку и устойчивость спины во время вставания, сидения и всех движений.

# 4. Межпоясничные МЫШЦЫ



## Межпоперечные передние мышцы

**Латинское название** inter - между; transverse - поперечный; anterior - передний.

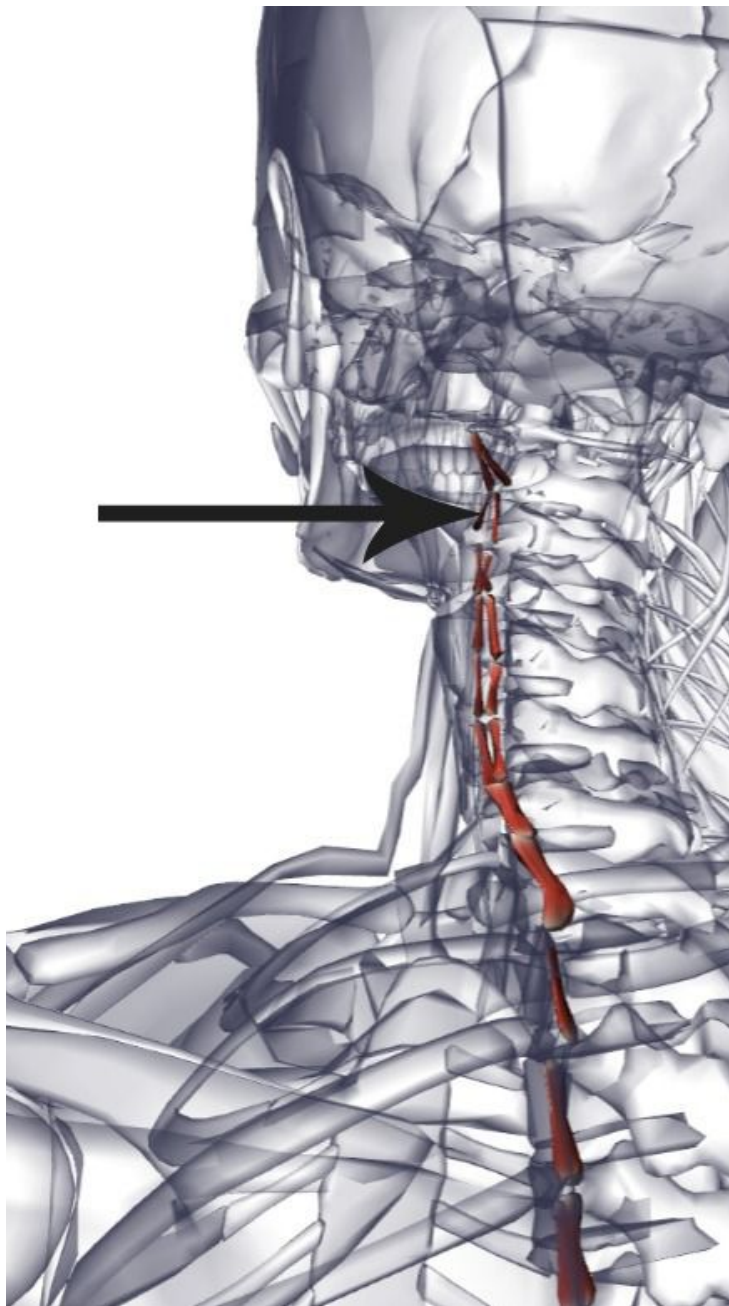
**Место отхождения** - Передний бугорок поперечных отростков позвонков от первого грудного до эпистрофея (Т1-С2).

**Место прикрепления** - Передний бугорок вышележащего позвонка.

**Действие** - Слегка участвует в латеральном сгибании шейного отдела позвоночника. Действует как сверхрастяжимая связка.

**Иннервация** - Вентральные ветви спинномозговых нервов.

**Кровоснабжение** - Снабжается сегментарно глубокой шейной артерией реберно-шейного ствола (от подключичной артерии).



## Межпоперечные задние мышцы

**Латинское название** inter - между; transverse - поперечный; posterior - задний.

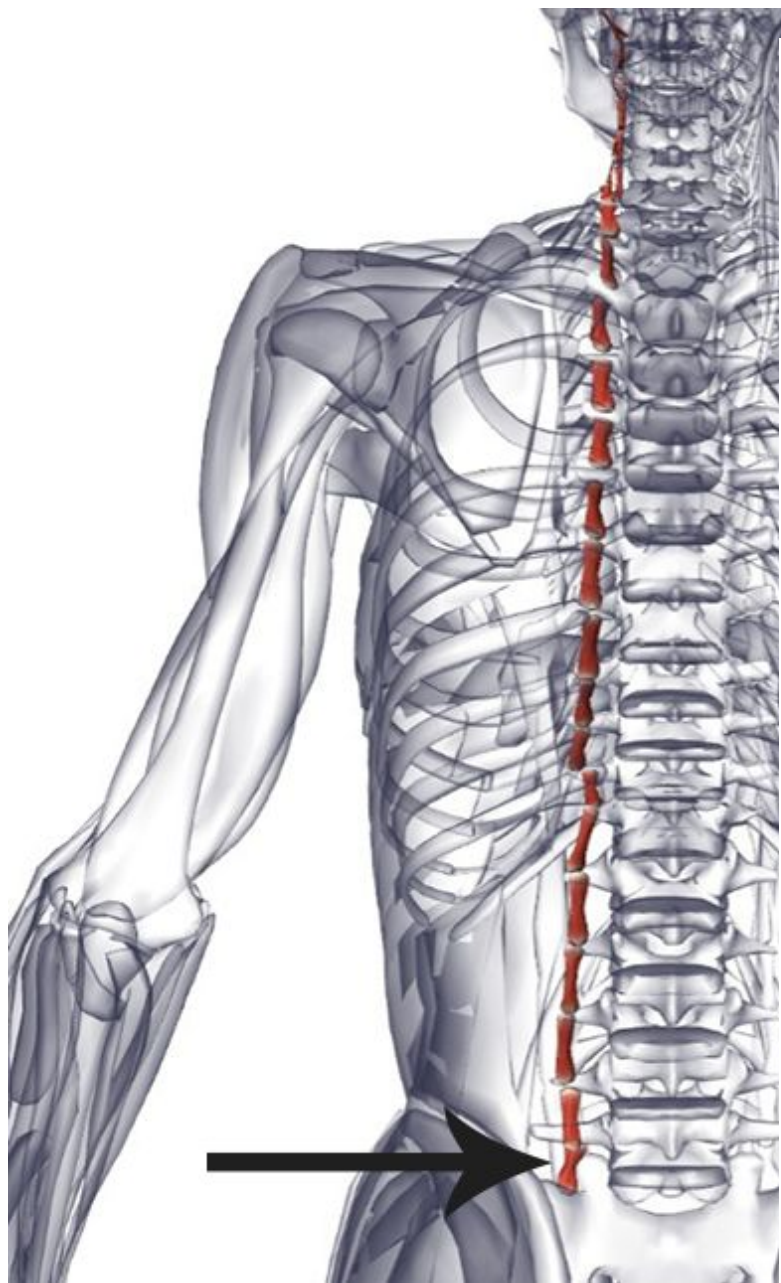
**Место отхождения** - Задний бугорок поперечных отростков позвоночника от первого грудного до эпистрофея (Т1-С2). Поперечные отростки от первого поясничного до одиннадцатого грудного позвонка (L1-Т11).

**Место прикрепления** - Поперечный отросток вышележащего позвонка (задний бугорок в шейном отделе).

**Действие** - В шейном отделе слегка участвуют в латеральном сгибании шейного отдела позвоночника. Действуют как сверхрастяжимые связки.

**Иннервация** - Вентральные ветви спинномозговых нервов.

**Кровоснабжение** - Снабжается сегментарно глубокой шейной артерией реберно-шейного ствола (от подключичной артерии). Задние межреберные артерии и подреберные артерии (от грудной аорты)



## Межпоперечные латеральные мышцы

**Латинское название** inter - между;  
tranverse - поперечный; lateris - боковой.

**Место отхождения** - Поперечные отростки  
поясничного отдела позвоночника.

**Место прикрепления** - Поперечный  
отросток вышележащего позвонка.

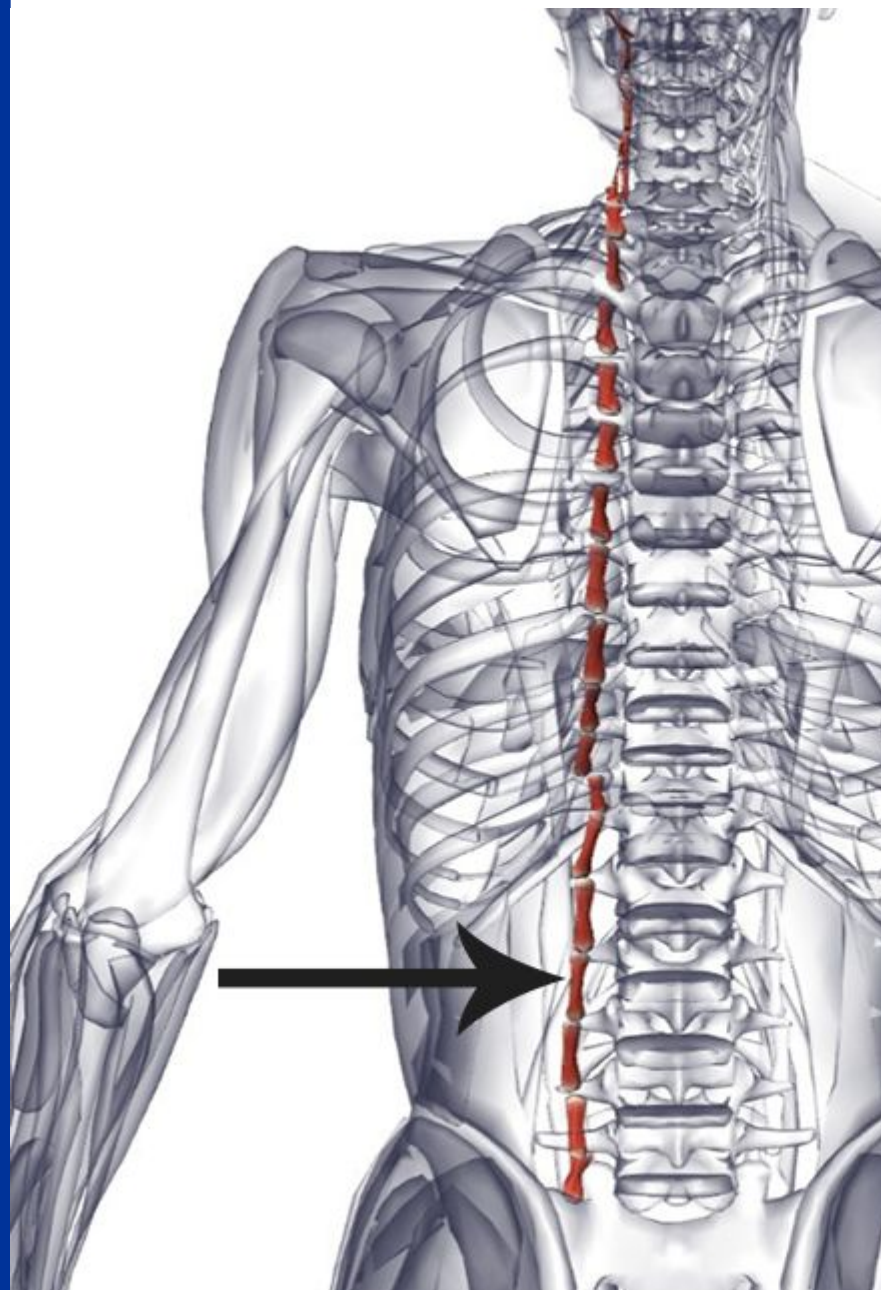
**Действие** - Слегка участвуют в  
латеральном сгибании поясничных  
позвонков. Действуют как  
сверхрастяжимые связки.

**Иннервация** - Вентральные ветви  
спинномозговых нервов.

**Кровоснабжение** - Снабжаются  
сегментарно поясничными артериями

**Основное функциональное движение**  
- Пример: взгляд вверх и вращение  
головой, чтобы посмотреть назад. (от





## Межпоперечные медиальные мышцы

**Латинское название** inter - между;  
transverse - поперечный; medial - средний.

**Место отхождения** - Мамиллярный отросток (задний край верхнего суставного отростка) каждого поясничного позвонка.

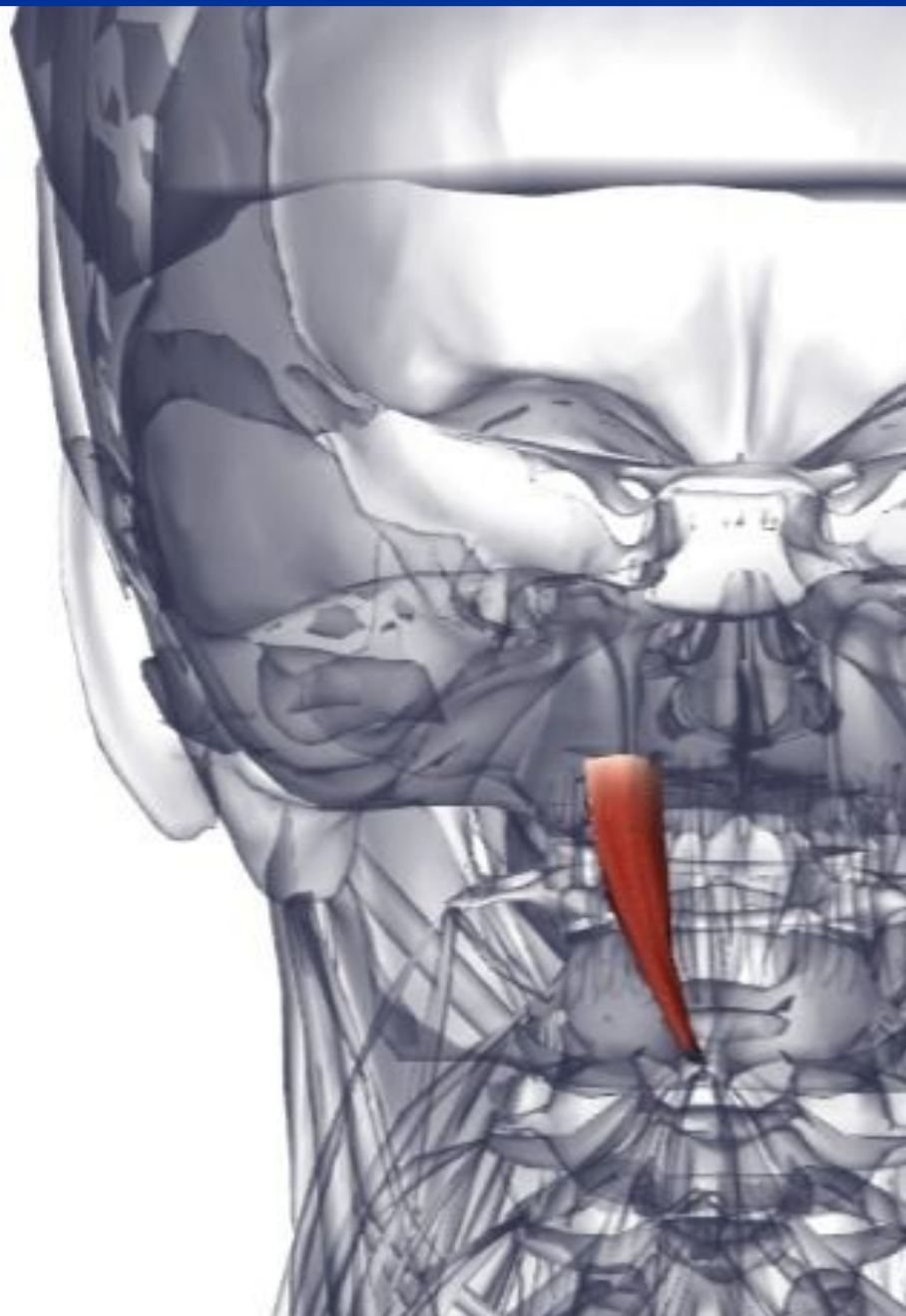
**Место прикрепления** - Дополнительный отросток вышележащего поясничного позвонка.

**Действие** - Слегка сгибают в латеральном направлении поясничные позвонки. Действуют как сверхрастяжимые связки.

**Иннервация** - Дорсальные ветви спинномозговых нервов.

**Кровоснабжение** - Снабжаются сегментарно поясничными артериями (от брюшной аорты)

# **5. Позадипозвоночные мышцы (подзатылочная группа)**



## **Большая задняя**

### **прямая мышца головы**

**Латинское название** rectum - прямой; capitis - головы; posterior - задний; major - большой.

**Место отхождения** - Остистый отросток эпистрофея.

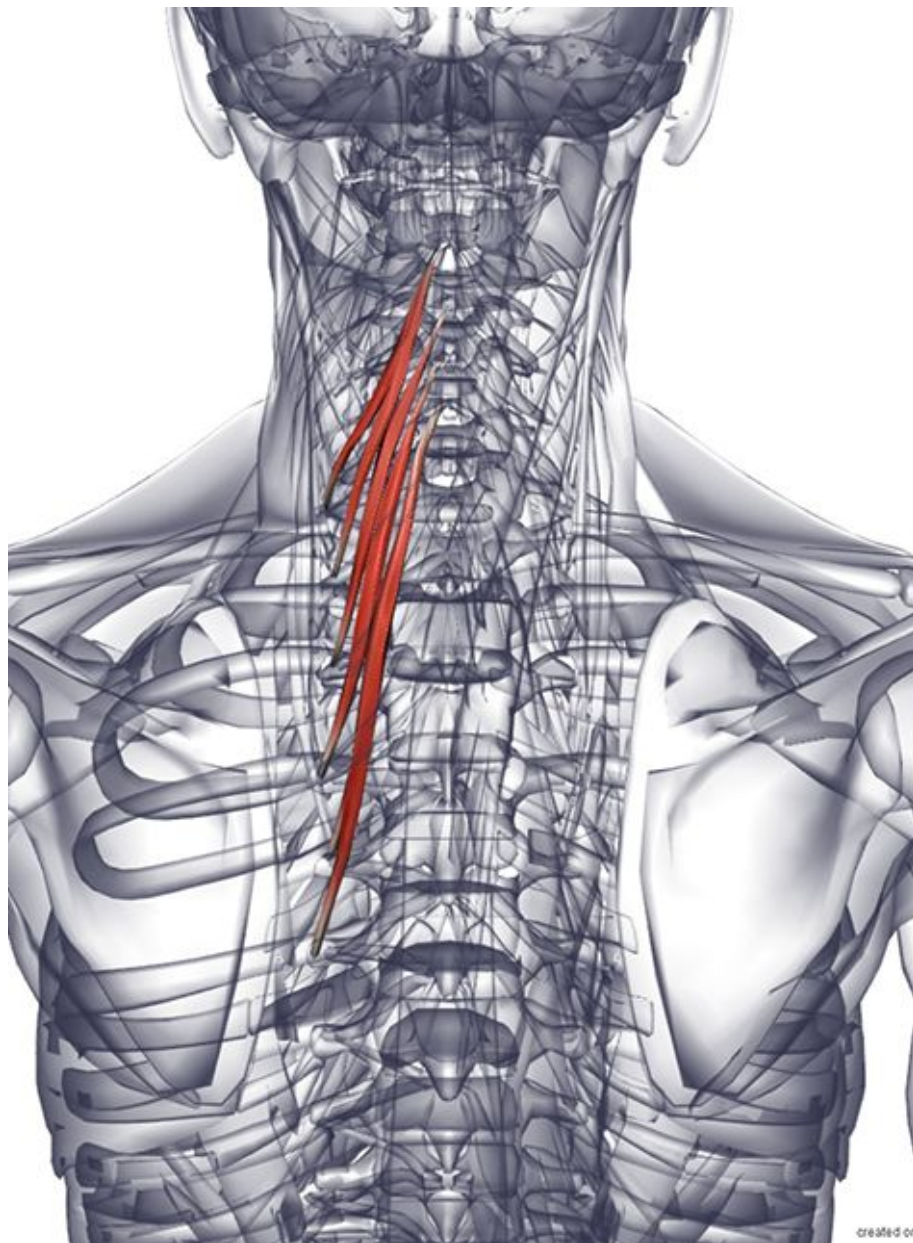
**Место прикрепления** - Ниже латеральной части нижней выйной линии затылочной кости.

**Действие** - Разгибает голову. Вращает голову в ту же сторону.

**Иннервация** - Подзатылочный нерв (дорсальная ветвь первого шейного нерва C1).

**Кровоснабжение** - Затылочная артерия (от наружной сонной артерии). Мышечные ветви позвоночной артерии (от подключичной артерии).

**Основное функциональное движение** - Сглаживает и стабилизирует движения головы при взгляде вверх и назад на плечо.



## Полуостистая мышца шеи

**Латинское название** semispinalis - полуостистый; cervix - шея.

**Место отхождения** - Поперечные отростки верхних пятого или шестого грудных позвонков (Т1-Т6).

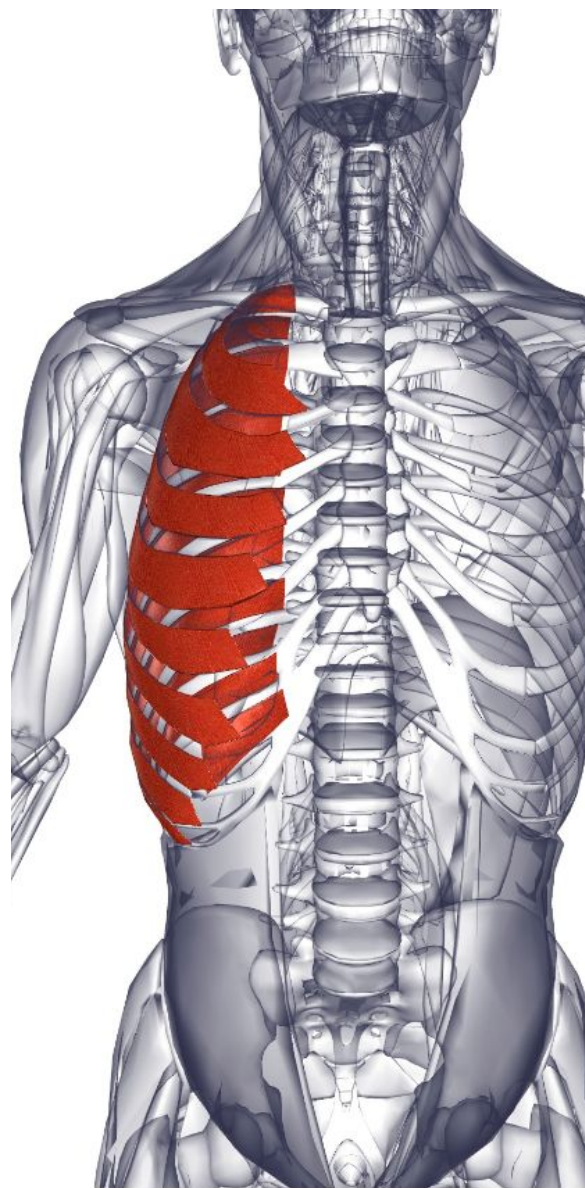
**Место прикрепления** - Остистый отросток со второго по пятый шейные позвонки (С2-С5).

**Действие** - Разгибает грудной и шейный отдел позвоночного столба. Участвует во вращении грудного и шейного отдела позвоночника.

**Иннервация** - Дорсальные ветви грудных и шейных спинномозговых нервов.

**Кровоснабжение** - Снабжается сегментарно глубокой шейной артерией реберно-шейного ствола (от грудной аорты).

**Основное функциональное движение**  
- Пример: взгляд вверх и вращение



## **Наружные межреберные мышцы**

**Латинское название** inter - между; costal - реберный; externi - наружный.

Нижние наружные межреберные мышцы смешиваются с волокнами наружной косой, которые накладываются на них, таким образом эффективно образуя одну непрерывную пластинку мышцы, с наружными межреберными волокнами, переплетенными между ребрами. Существует 11 наружных межреберных соединений на каждой стороне реберного каркаса.

**Место отхождения** - Нижний край ребра.

**Место прикрепления** - Верхняя граница нижерасположенных ребер (волокна, которые проходят косо вперед и вниз).

**Действие** - Мышцы сокращаются для стабилизации реберного каркаса при различных движениях туловища. Могут поднимать ребра во время вдоха, увеличивая объем грудной полости. Препятствуют выпячиванию межреберной области или спадению грудной клетки во время дыхательных движений.

**Иннервация** - Соответствующие межреберные нервы.

**Кровоснабжение** - Межреберные артерии (от реберно-шейного ствола подключичной артерии и грудной аорты)

## **Внутренние межреберные мышцы**

**Латинское название** inter - между; costal - ребро; interni - внутренний.

Внутренние межреберные волокна лежат глубоко и проходят косо поперек наружных межреберных. Имеется 11 внутренних межреберных мышц на каждой стороне реберной дуги.

**Место отхождения** - Верхний край ребра и реберного хряща.

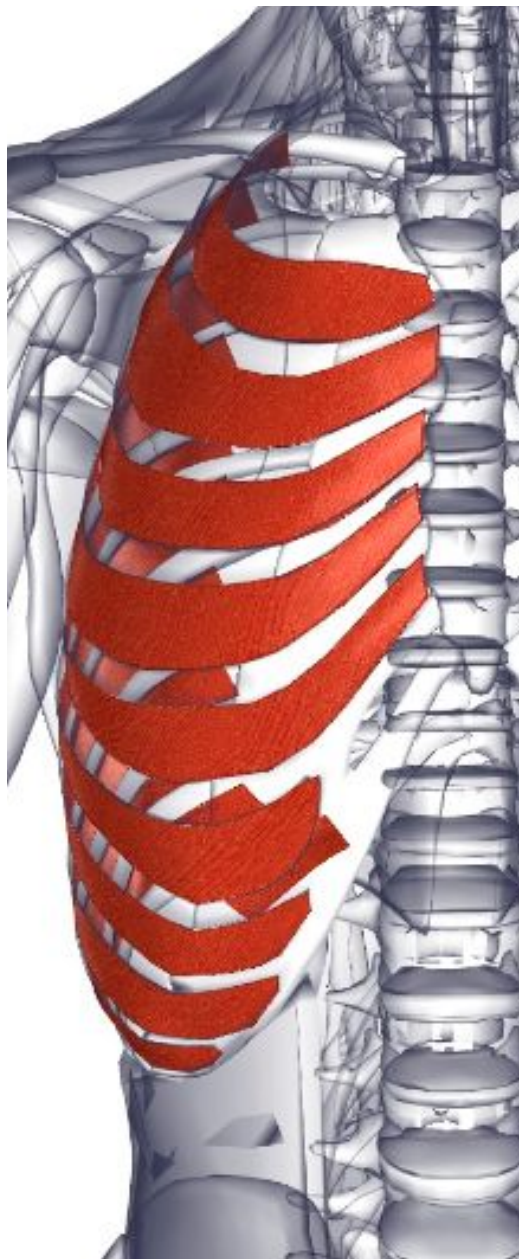**Место прикрепления** - Нижний край вышерасположенного ребра (волокна проходят косо вперед и вверх к реберному хрящу).

**Действие** - Сокращения мышц стабилизируют реберный каркас во время различных движений туловища. Могут подтягивать соседние ребра во время усиленного вдоха, уменьшая объем грудной полости. Сокращают межреберное пространство при акте дыхания.

**Иннервация** - Соответствующие межреберные нервы.

**Кровоснабжение** - Межреберные артерии (от реберно-шейного ствола подключичной артерии и грудной аорты).

Эти мышцы являются пучками волокон, которые проходят в том же направлении, но глубже, чем внутренние межреберные мышцы. Они отделяются от внутренних межреберных мышц межреберными нервами и сосудами.



## **Подреберные мышцы грудной клетки**

**Латинское название** sub - под; costal - реберный.

Располагающиеся глубже нижней внутренней межреберной мышцы, подреберные волокна проходят в тех же направлениях, что и самые внутренние межреберные мышцы, и связываются с ними. Подреберные, поперечные грудные и внутренние межреберные мышцы составляют самый глубокий межреберный слой мышц.

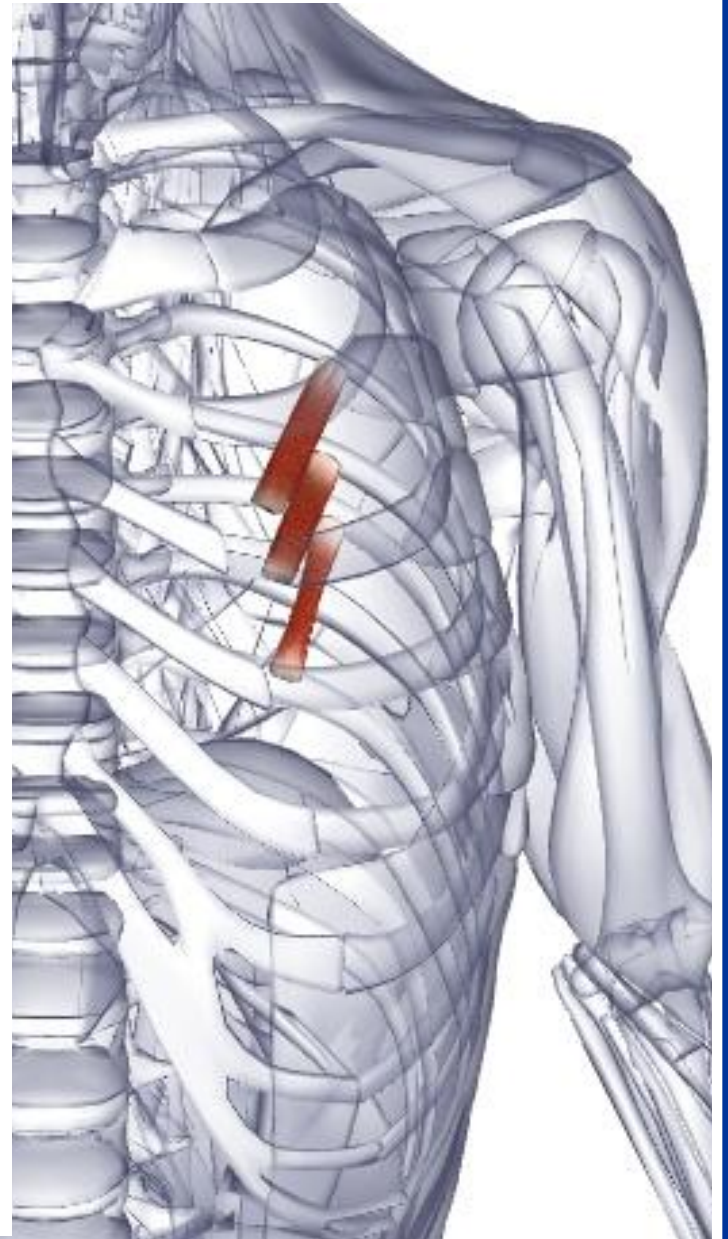
**Место отхождения** - Внутренняя поверхность нижней области каждого ребра около его угла.

**Место прикрепления** - Волокна проходят наискосок, медиально к внутренней поверхности второго или третьего ребра, лежащего ниже.

**Действие** - Сокращение мышц стабилизирует реберный каркас во время различных движений туловища. Могут поднимать (тянуть) соседние ребра во время активного дыхания, уменьшая объем грудной полости.

**Иннервация** - Соответствующие межреберные нервы.

**Кровоснабжение** - Межреберные артерии (от реберно-шейного ствола подключичной артерии и



# Поперечные мышцы

## груди

**Латинское название** transversus - поперечный, крестообразный; thoracicus - грудной.

Мышца располагается глубже внутренних межреберных мышц.

**Место отхождения** - Задняя поверхность мечевидного отростка и тела грудины.

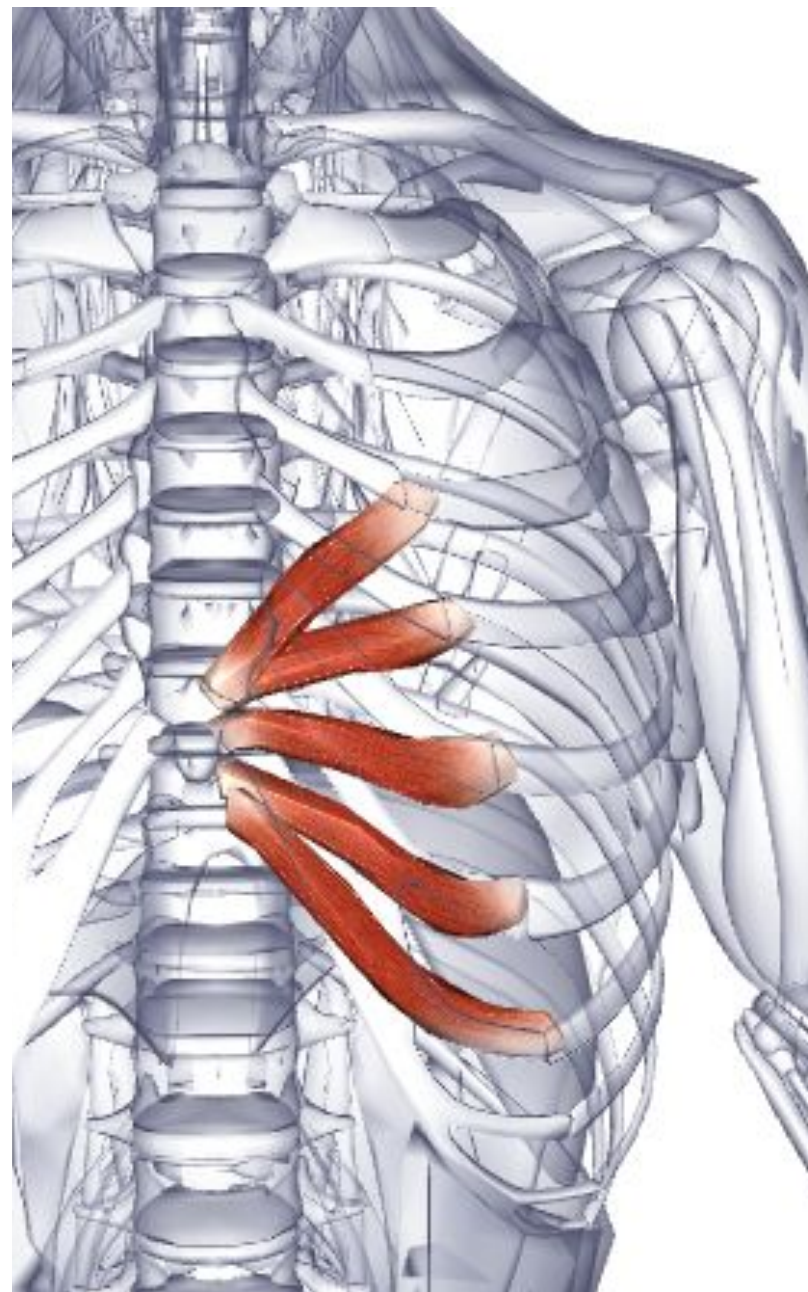
**Место прикрепления** - Внутренние поверхности реберных хрящей от второго до шестого ребер.

**Действие** - Тянут реберные хрящи вниз, участвуя в усиленном вдохе.

**Иннервация** - Соответствующие межреберные нервы.

**Кровоснабжение** - Внутренняя грудная артерия (от подключичной артерии).

**Основное функциональное движение** - Отворачивание от яркого света.







## Диафрагма

Греческое название diaphragm - разделение, стена.

Место отхождения - Стернальная часть: задняя часть мечевидного отростка.

Реберная часть: внутренние поверхности нижних шести ребер и их реберных хрящей. Поясничная часть: верхние два или три поясничных позвонка (L1-L3).

Медиальные и латеральные арки (называются медиальные и латеральные дугообразные связки).

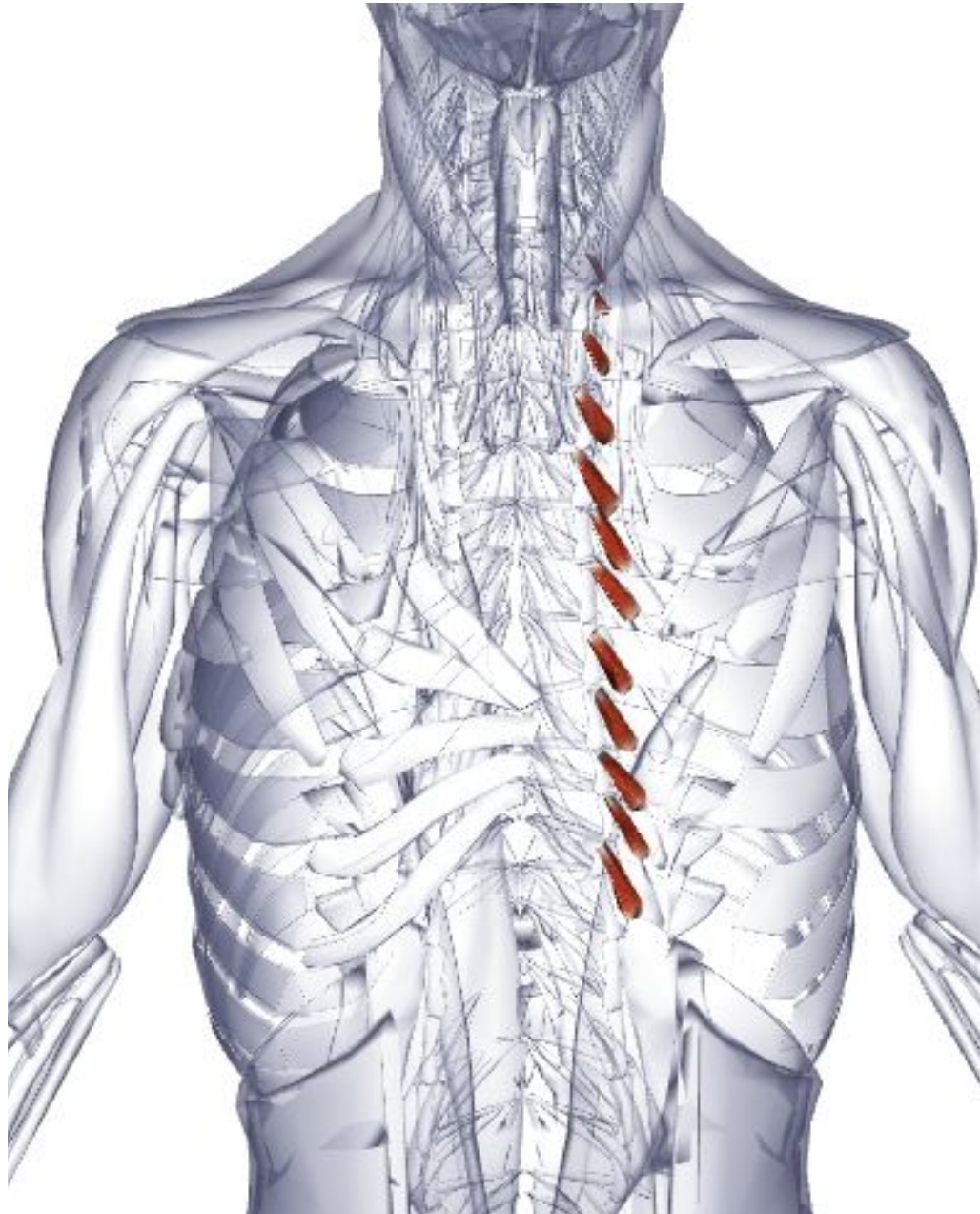
Место прикрепления - Все волокна сходятся и прикрепляются к центральному сухожилию; т. е. эта мышца прикрепляет саму себя.

Действие - Образует дно грудной полости. Тянет центральное сухожилие вниз во время вдоха, таким образом увеличивая объем грудной полости.

Иннервация - Диафрагмальный нерв (вентральные ветви) С3, 4, 5.

Кровоснабжение - Мышечно-диафрагмальная артерия через внутреннюю грудную артерию (от подключичной артерии). Верхняя диафрагмальная артерия (от грудной аорты). Нижняя диафрагмальная артерия (от брюшной аорты).

Основное функциональное движение - Обеспечивает приблизительно 60%



## **Мышцы, поднимающие ребра**

**Латинское название** levare -

поднимать; costarum - ребра.

Небольшие, относительно незначащие мышцы.

**Место отхождения** - Поперечные отростки с седьмого шейного по одиннадцатый грудной позвонок включительно (С7-Т11).

**Место прикрепления** - Латерально снизу к наружной поверхности нижележащего ребра, между бугорком и углом.

**Действие** - Поднимают ребра. Могут слегка участвовать в латеральном сгибании и вращении позвоночного столба.

**Иннервация** - Вентральные ветви грудных спинномозговых нервов.

**Кровоснабжение** - Глубокая шейная артерия реберно-шейного ствола (от подключичной артерии).

## **Верхняя задняя зубчатая мышца**

**Латинское название** serratus - зубчатый; posterior- задний; superior - верхний.

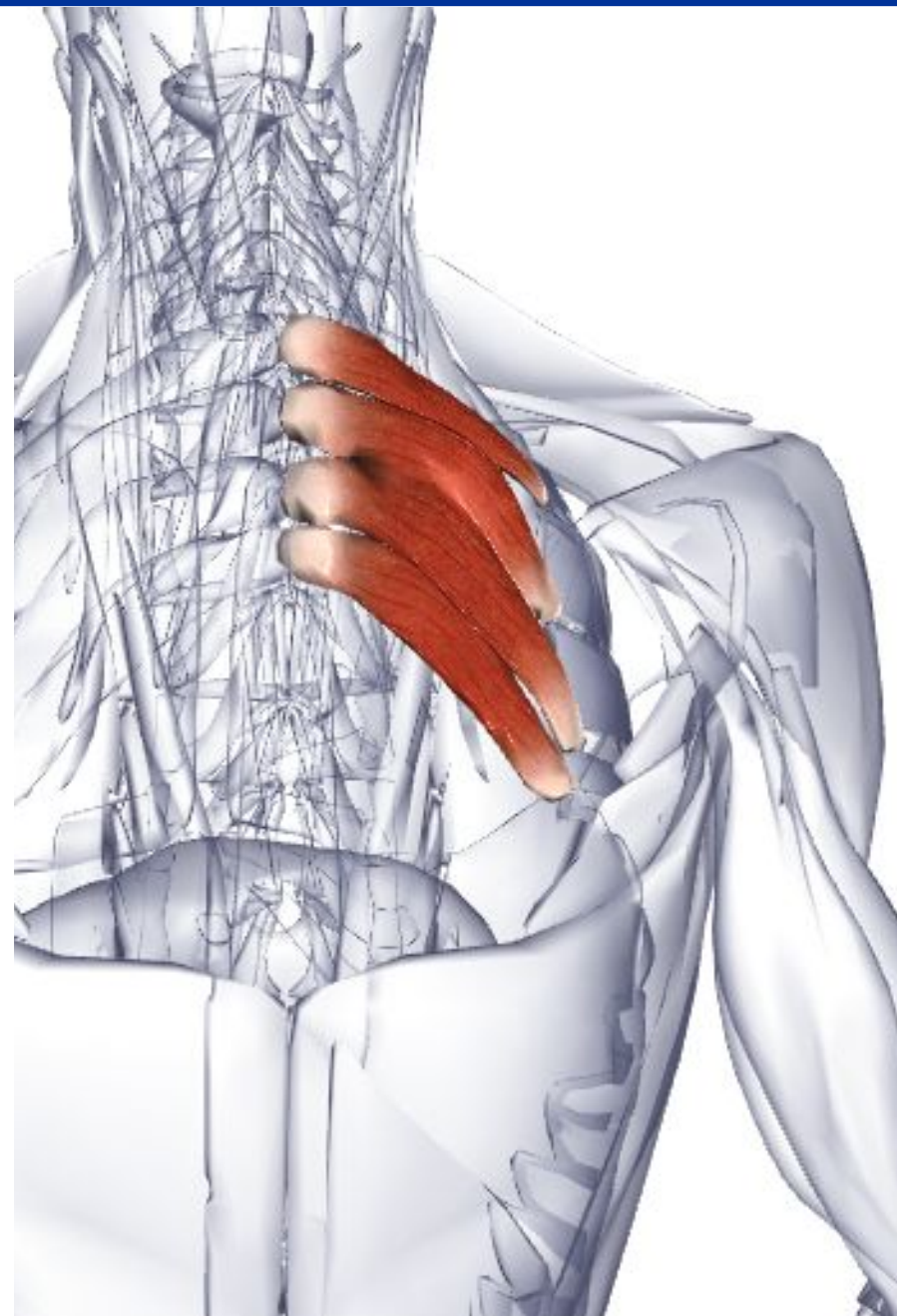
**Место отхождения** - Нижняя часть вейной связки. Остистые отростки седьмого шейного позвонка (С7) и верхние три или четыре грудных позвонка (Т1-Т4).

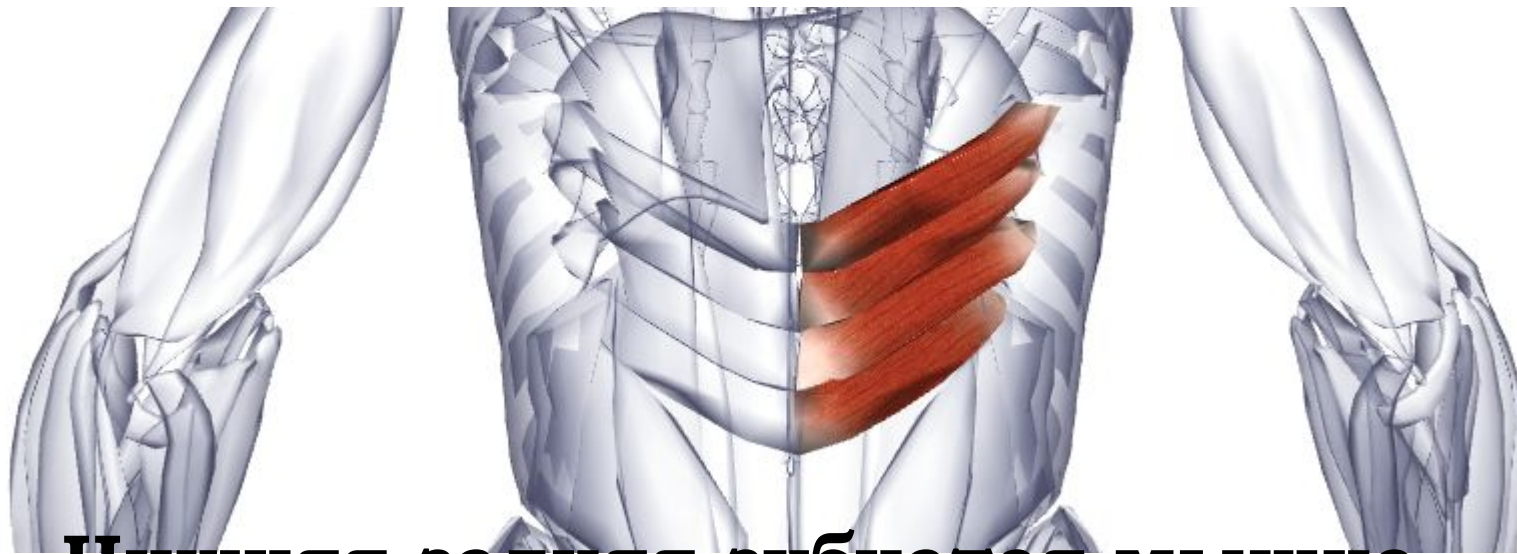
**Место прикрепления** - Верхние края со второго по пятое ребра, латерально к их углам.

**Действие** - Поднимает верхние ребра (вероятно, во время усиленного вдоха).

**Иннервация** - Межреберные нервы Т2, 3, 4

**Кровоснабжение** - Межреберные артерии (от реберно-шейного ствола подключичной артерии и грудной





## **Нижняя задняя зубчатая мышца**

**Латинское название** serratus - зубчатый; posterior - задний; inferior - нижний.

**Место отхождения** - Пояснично-грудная фасция в месте ее прикрепления к остистым отросткам двух нижних грудных (Т11-Т12) и двух верхних поясничных позвонков (L1-L3).

**Место прикрепления** - Нижние края последних четырех ребер.

**Действие** - Тянет нижние ребра вниз и назад, сопротивляясь напряжению диафрагмы.

**Иннервация** - Межреберные нервы Т9, 10, 11.

**Кровоснабжение** - Межреберные артерии (от грудной аорты)

# **6. Мышцы передней брюшной стенки**

# Наружная косая мышца живота

**Латинское название** obliquus - наклонный, косой; extemus - наружный; abdominis - живот.

Задние волокна наружной косой мышцы обычно перекрываются широчайшей мышцей спины, но в некоторых случаях между этими двумя мышцами имеется пространство, которое называется поясничным треугольником, расположенным несколько выше подвздошного гребня.

**Место отхождения** - Передние волокна: наружные поверхности с пятого по восьмое ребро, переплетаются с передней зубчатой мышцей. Боковые волокна: наружная поверхность девятого ребра, переплетаются с передней зубчатой мышцей; и наружные поверхности десятого, одиннадцатого и двенадцатого ребер, переплетаются с широчайшей мышцей спины.

**Место прикрепления** - Передних волокон: широкий, плоский брюшной апоневроз, который заканчивается сухожильным швом, проходящим от мечевидного отростка. Боковых волокон: паховая связка, передняя верхняя подвздошная ость и лобковый бугорок и губа передней половины подвздошного гребня.

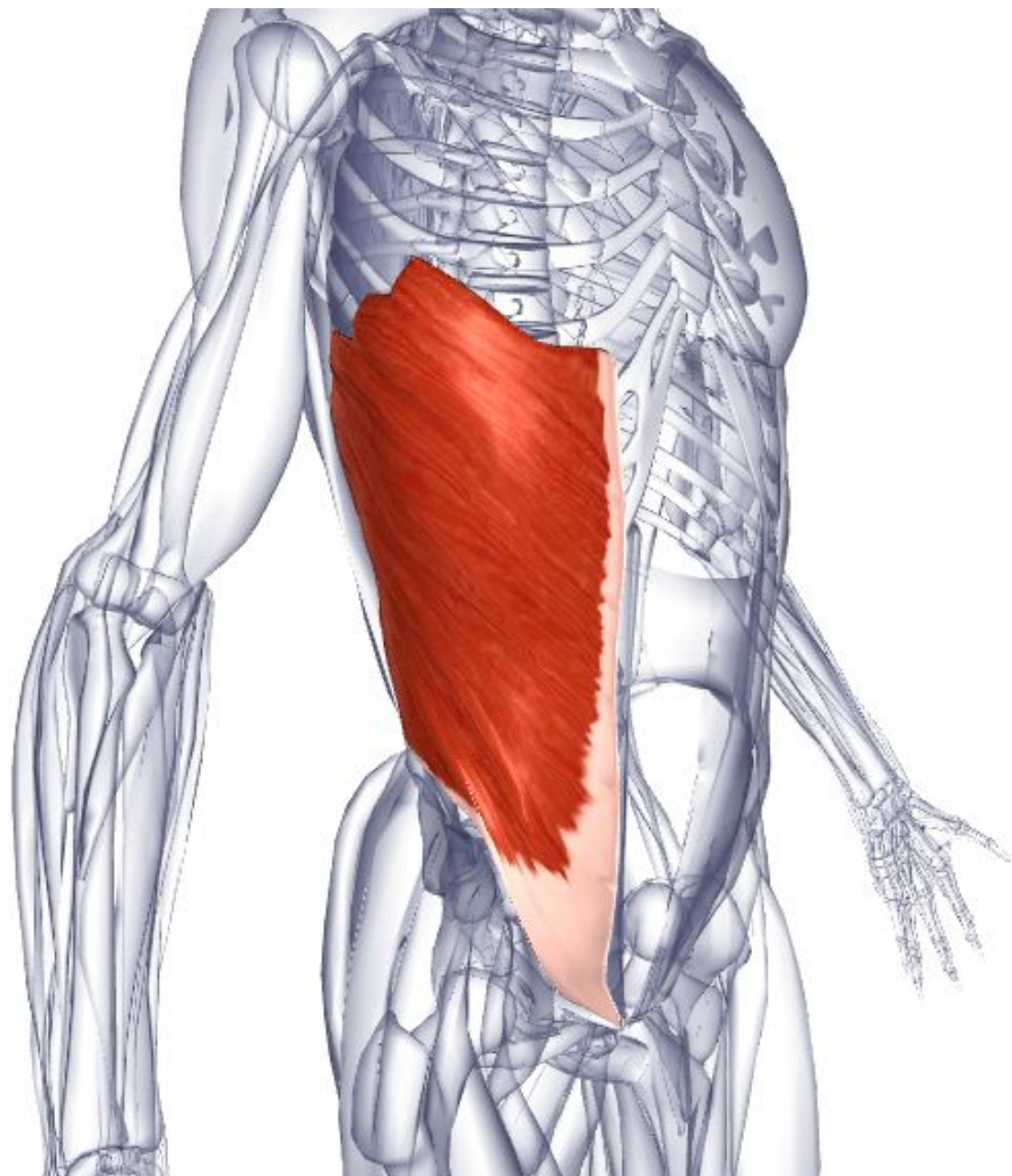
**Действие** - Уплощают стенку живота, помогая поддерживать внутренние органы брюшной полости, противодействуя гравитации. Сокращение на одной стороне изгибает туловище латерально в ту же сторону и вращает его в противоположном направлении.

**Иннервация** - Вентральные ветви грудных нервов T5-T12.

**Кровоснабжение** - Мышечно-диафрагмальная артерия и верхняя подложечная артерия (через внутреннюю грудную артерию от подключичной артерии). Межреберные артерии 7-11 и подреберная артерия (от грудной аорты). Поясничные артерии (от брюшной аорты).

Поверхностная огибающая артерия, поверхностная подложечная артерия и поверхностная наружная срамная артерия (от бедренной артерии). Глубокая и низшая подложечная артерия (от наружной подвздошной артерии).

**Основное функциональное движение** - Пример: копание лопатой.



# **Внутренняя косая мышца живота**

**Латинское название** obliquus - наклонный, косой; internus - внутренний; abdominis - живот.

**Место отхождения** - Подвздошный гребень. Латеральные две трети паховой связки. Пояснично-грудная фасция.

**Место прикрепления** - Нижние края оснований трех или четырех ребер. Белая линия через брюшной апоневроз. Гребень лобковой кости (вместе с поперечной мышцей живота).

**Действие** - Уплощают стенку живота, помогая поддерживать внутренние органы брюшной полости, противодействуя гравитации. Сокращение на одной стороне приводит к сгибанию и вращению туловища.

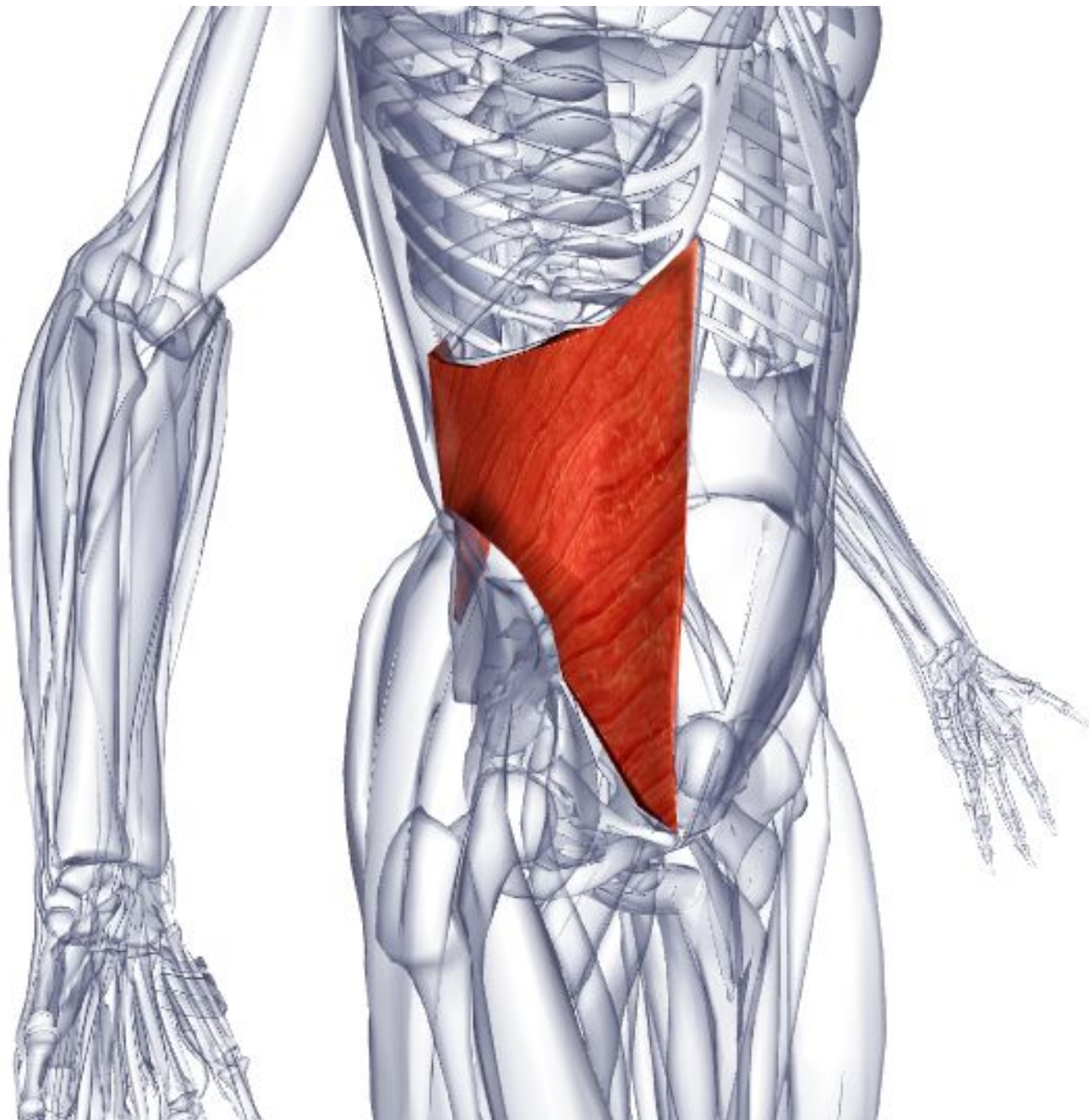
**Иннервация** - Вентральные ветви грудных нервов T7-T12, подвздошно-паховый нерв и подвздошно-подчревный нерв.

**Кровоснабжение** - Мышечно-диафрагмальная артерия и верхняя подложечная артерия (через внутреннюю грудную артерию от подключичной артерии). Межреберные артерии 7-11 и подреберная артерия (от грудной аорты). Поясничные артерии (от брюшной аорты). Поверхностная огибающая артерия, поверхностная подложечная артерия и поверхностная наружная срамная артерия (от бедренной артерии). Глубокая огибающая подвздошная артерия и низшая подложечная артерия (от наружной подвздошной артерии).

**Основное функциональное движение** - Пример: сгребание (например, граблями).







# Поперечная мышца живота

**Латинское название** transversus - поперечный, крестообразный; abdominis - живот.

**Место отхождения** - Передние две трети подвздошного гребня. Латеральная треть паховой связки. Пояснично-грудная фасция. Реберные хрящи нижних шести ребер. Фасция, покрывающая подвздошно-поясничную мышцу.

**Место прикрепления** - Мечевидный отросток и белая линия живота через брюшной апоневроз, нижние волокна которого прикрепляются к лобковому гребню и гребню лобковой кости через общее сухожилие.

**Действие** - Уплощает стенку живота, помогая поддерживать внутренние органы брюшной полости, противодействуя гравитации.

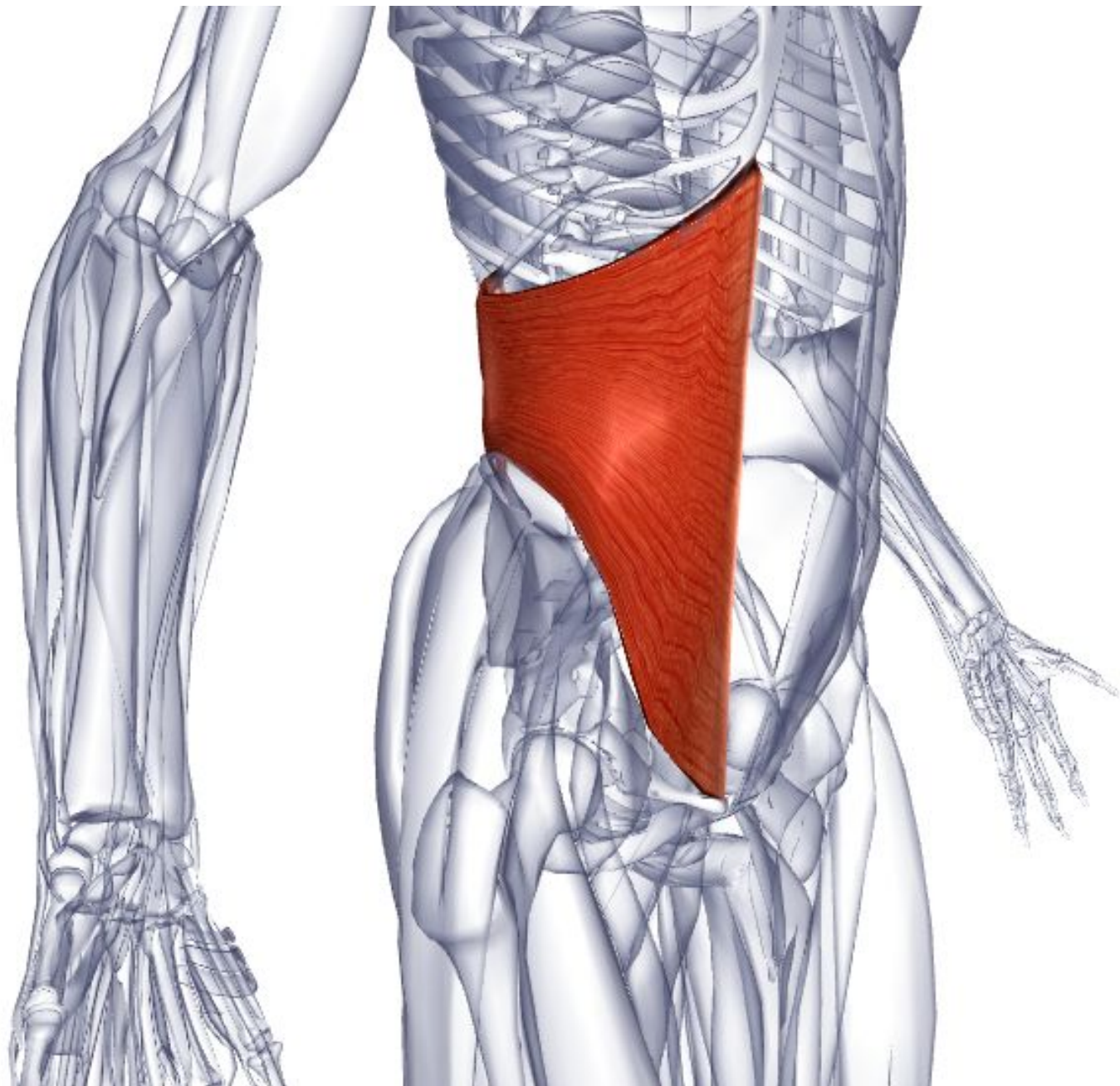
**Иннервация** - Вентральные ветви грудных нервов T7-T12, подвздошно-паховый нерв и подвздошно-подчревный нерв.

**Кровоснабжение** - Мышечно-диафрагмальная артерия и верхняя подложечная артерия (через внутреннюю грудную артерию от подключичной артерии).

Межреберные артерии 7-11 и подреберная артерия (от грудной аорты).

Поясничные артерии (от брюшной аорты). Поверхностная огибающая артерия, поверхностная подложечная артерия и поверхностная наружная срамная артерия (от бедренной артерии). Глубокая огибающая подвздошная артерия и низшая подложечная артерия (от наружной подвздошной артерии).

**Основное функциональное движение** - Необходима во время глубокого вдоха, чихания и кашля. Участвует в поддержании правильной осанки.



# Прямая мышца живота

**Латинское название** rectum - прямой; abdominis - живот.

Прямая мышца живота разделяется на 3-4 мышечные полоски, каждая из которых покрыта апоневротическими волокнами латеральных брюшных мышц. Эти волокна сходятся центрально, образуя белую линию живота. Мышца, расположенная спереди нижней части прямой мышцы живота, называется пирамидальной, проходит от лобкового гребня и прикрепляется к белой линии живота. Она является часто отсутствующей мышцей и тянет белую линию по неизвестным причинам.

**Место отхождения** - Лобковый гребень и лобковый симфиз.

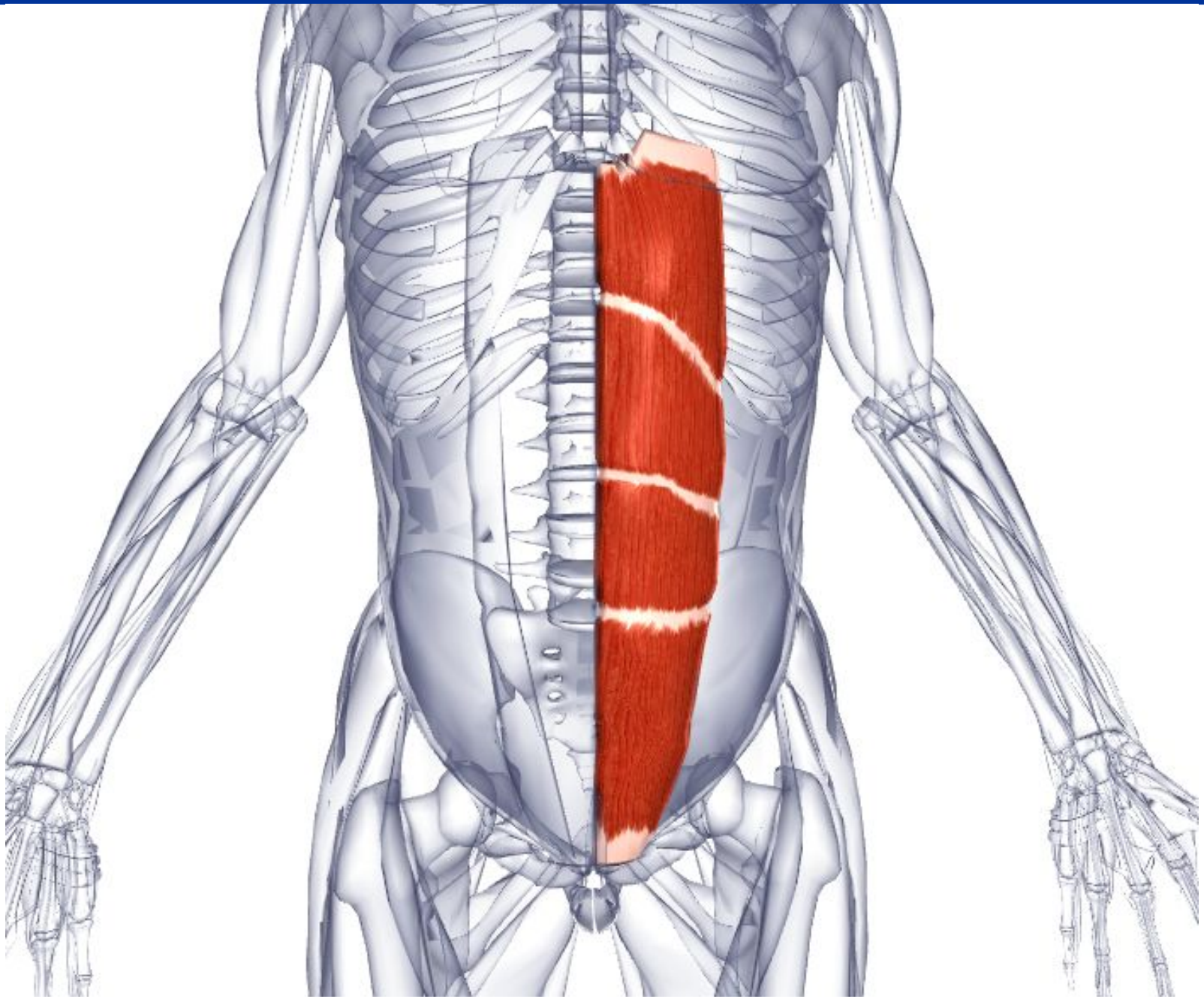
**Место прикрепления** - Передняя поверхность мечевидного отростка. Пятый, шестой и седьмой реберные хрящи.

**Действие** - Сгибает спину в поясничном отделе. Опускает реберный каркас. Стабилизирует таз во время ходьбы.

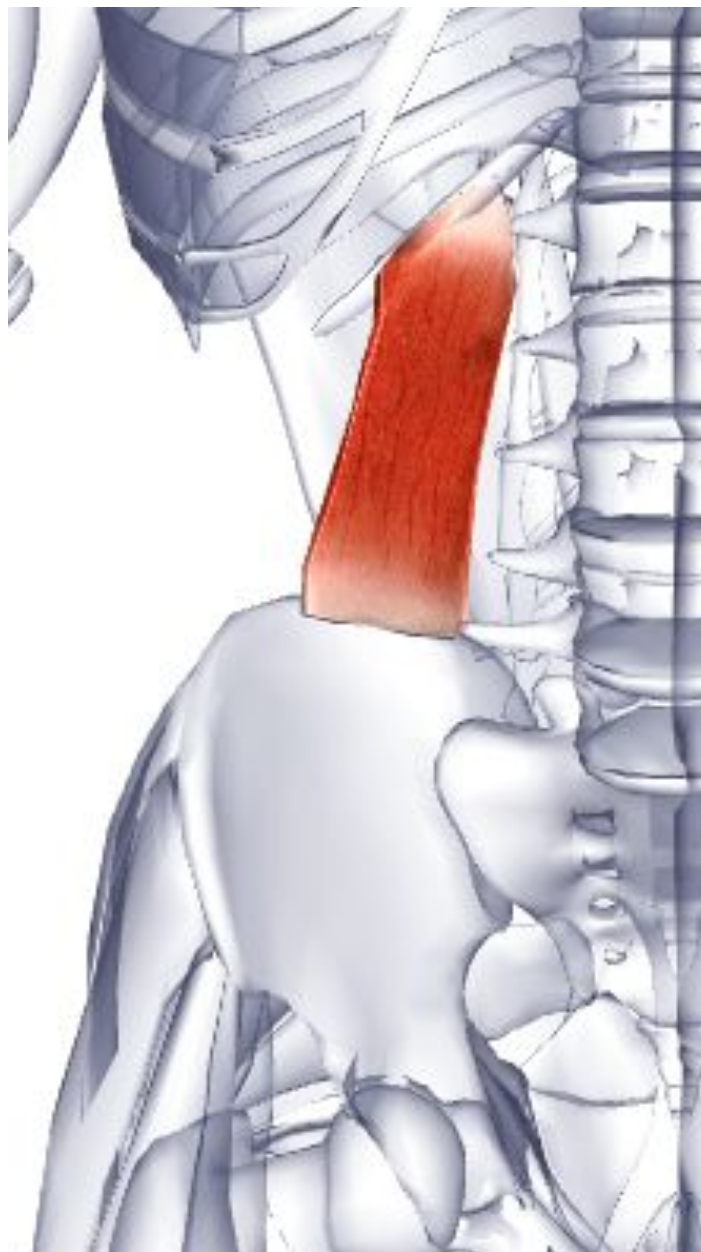
**Иннервация** - Вентральные ветви грудных нервов T5-12.

**Кровоснабжение** - Верхняя подложечная артерия через внутреннюю грудную артерию (от подключичной артерии). Межреберные артерии и подреберная артерия (от грудной аорты). Нижняя подложечная артерия (от внешней подвздошной артерии).

**Основное функционал**   с низкого стула.



# 7. Мышцы задней брюшной стенки.



## Квадратная мышца поясницы

**Латинское название** quadratus - квадратный; lumbar - поясничный.

**Место отхождения** - Задняя часть подвздошного гребня. Подвздошно-поясничная связка.

**Место прикрепления** - Медиальная часть нижнего края двенадцатого ребра. Поперечные отростки верхних четырех поясничных позвонков (L1-L4).

**Действие** - Латерально сгибает позвоночный столб. Фиксирует двенадцатое ребро во время глубокого дыхания (например, стабилизирует диафрагму у певцов). Разгибает поясничный отдел позвоночного столба и придает ему латеральную устойчивость.

**Иннервация** - Вентральные ветви подреберного нерва и верхние три или четыре поясничных нервов T12, L1, 2, 3.

**Кровоснабжение** - Подреберная артерия (от грудной аорты). Поясничные артерии (от брюшной аорты).

**Основное функциональное движение** - Пример: наклон вбок при сидячем положении, чтобы поднять предмет с пола

## **Большая поясничная мышца**

**Греческое название** - psoas - мускул поясницы; major - большой.

Большая поясничная мышца и подвздошная мышца считаются частью задней брюшной стенки вследствие их положения и амортизационной поддержки внутренних органов. Необходимо отметить, что некоторые верхние волокна большой поясничной мышцы могут прикрепляться длинным сухожилием к подвздошно-лобковому возвышению для образования малой поясничной мышцы, которая имеет незначительную функцию и отсутствует приблизительно у 40% людей. Двустороннее сокращение этой мышцы увеличит поясничный лордоз (прогиб позвоночника).

**Место отхождения** - Основания поперечных отростков всех поясничных позвонков (L1-L5). Тела двенадцатого грудного и всех поясничных позвонков (T12-L5).

Межпозвоночные диски выше каждого поясничного позвонка.

**Место прикрепления** - Малый вертел бедренной кости.

**Действие** - Главная сгибающая мышца бедренного сустава вместе с подвздошной мышцей (сгибает и латерально вращает бедро, как при ударе ногой в футболе).

Действуя в местах прикрепления, сгибает туловище, например принятие сидячего положения из лежачего положения.

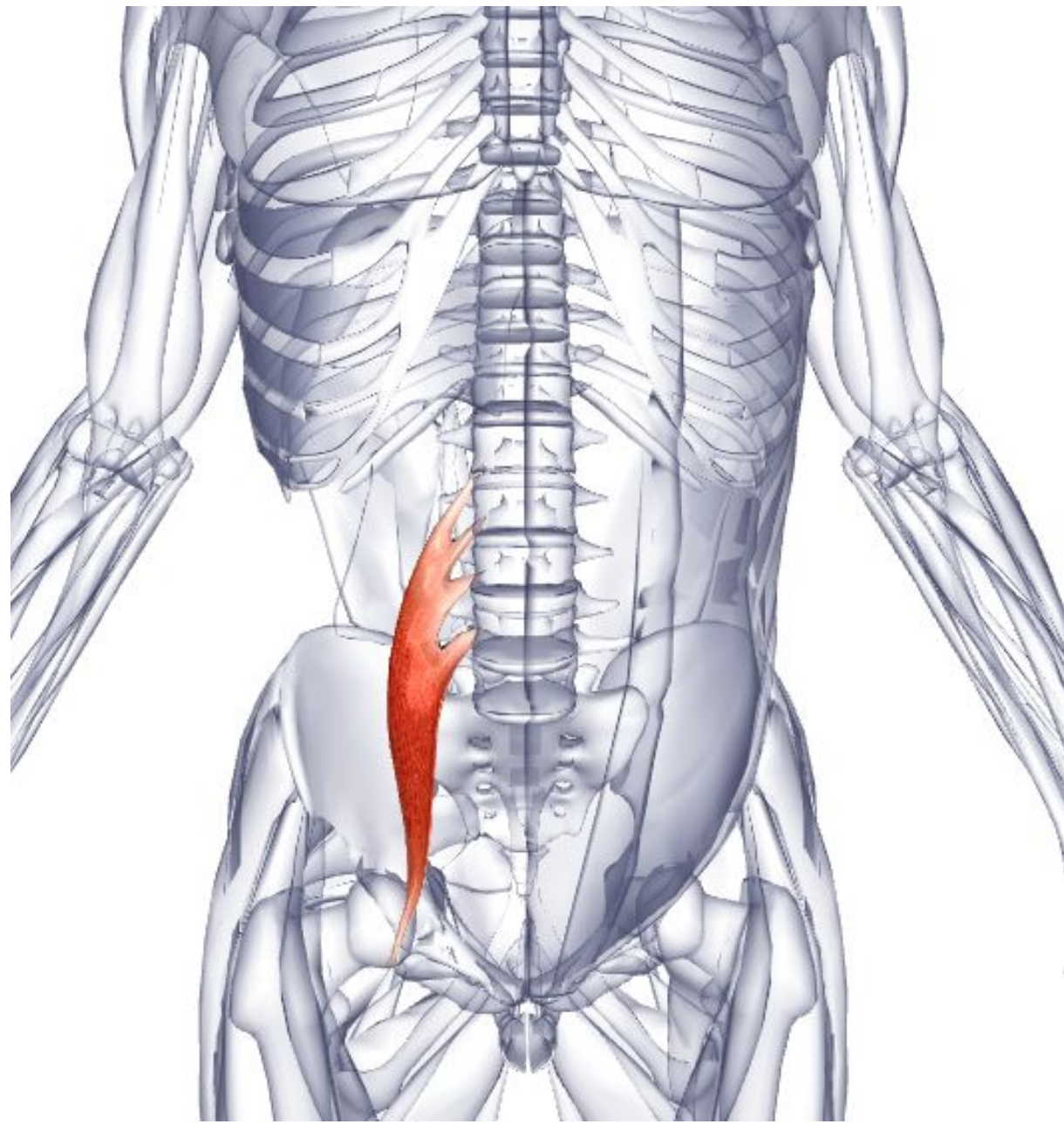
**Иннервация** - Вентральные ветви поясничных нервов L1, 2, 3, 4 (малая поясничная мышца иннервируется от L1, 2).

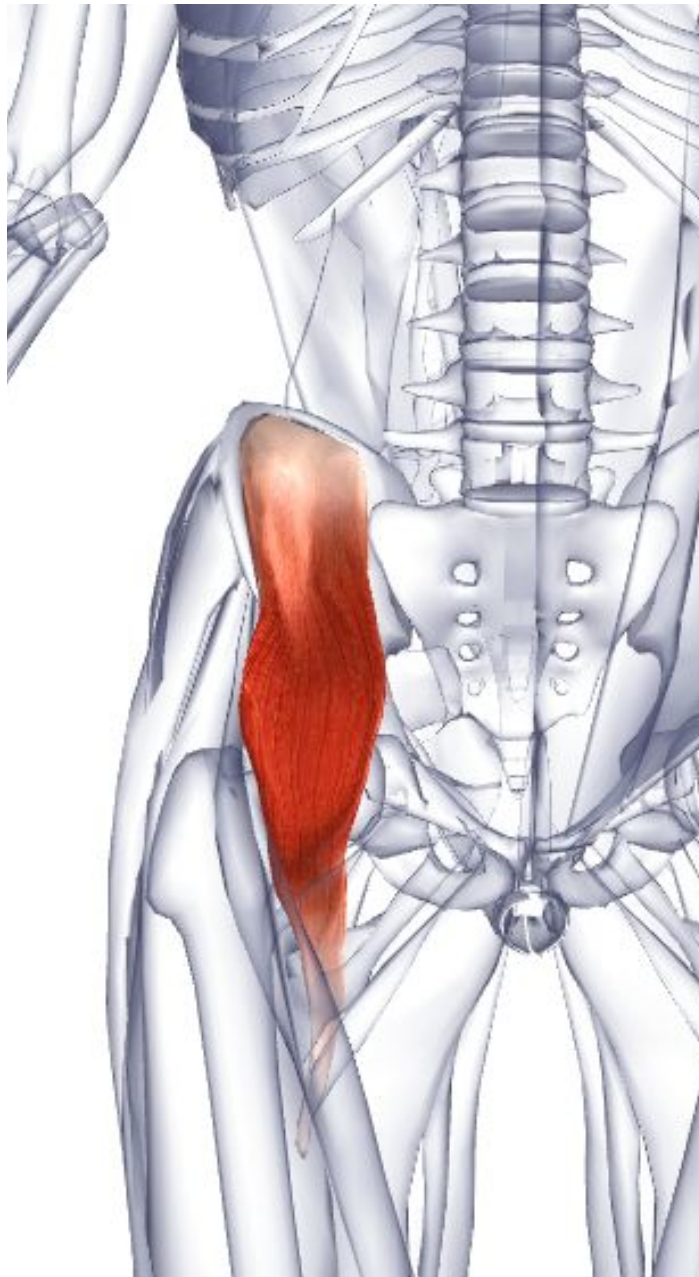
**Кровоснабжение** - Подреберная артерия (от грудной аорты). Поясничные артерии брюшной аорты).

**Основное функциональное движение** - Пример: хождение по наклонной поверхности.









## Подвздошная мышца

**Латинское название** iliacus- поясничный.

**Место отхождения** - Передние две трети подвздошной ямки. Внутренняя губа подвздошного гребня. Крыло крестца и передние связки пояснично-крестцового и крестцово-подвздошного сустава.

**Место прикрепления** - Латеральная сторона сухожилия большой поясничной мышцы, продолжаясь в малый вертел бедренной кости.

**Действие** - Главная сгибающая мышца бедренного сустава (вместе с большой поясничной мышцей сгибает и латерально вращает бедро, как при ударе ногой в футболе. Выбрасывает ногу вперед при ходьбе или беге). Действуя в месте прикрепления, сгибает туловище, например при принятии сидячего положения из лежачего положения.

**Иннервация** - Бедренный нерв L1, 2, 3, 4.

**Кровоснабжение** - Пояснично-подвздошная ветвь внутренней подвздошной артерии через общую подвздошную артерию (от брюшной аорты).

**Мышцы таза**

## **Большая ягодичная мышца**

**Греческое название** gloutos - ягодичцы; maximus - самый большой.

Большая ягодичная мышца является наиболее грубоволокнистой и самой тяжелой мышцей тела.

**Место отхождения** - Наружная поверхность подвздошной кости позади задней ягодичной линии и части кости выше и за ней. Прилегающая задняя поверхность крестца и копчика. Крестцово-бугорная связка. Апоневроз выпрямляющей туловище мышцы.

**Место прикрепления** - Глубокие волокна дистальной части: ягодичная бугристость бедренной кости. Остальные волокна: подвздошно-большеберцовый тракт широкой фасции.

**Действие** - Верхние волокна: латерально вращают бедренный сустав. Участвуют в отведении бедренного сустава. Нижние волокна разгибают и латерально вращают бедренный сустав (интенсивное разгибание при беге или вставании). Разгибают туловище. Участвуют в приведении бедренного сустава. В области прикрепления к подвздошно-большеберцовому тракту стабилизирует колено при разгибании.

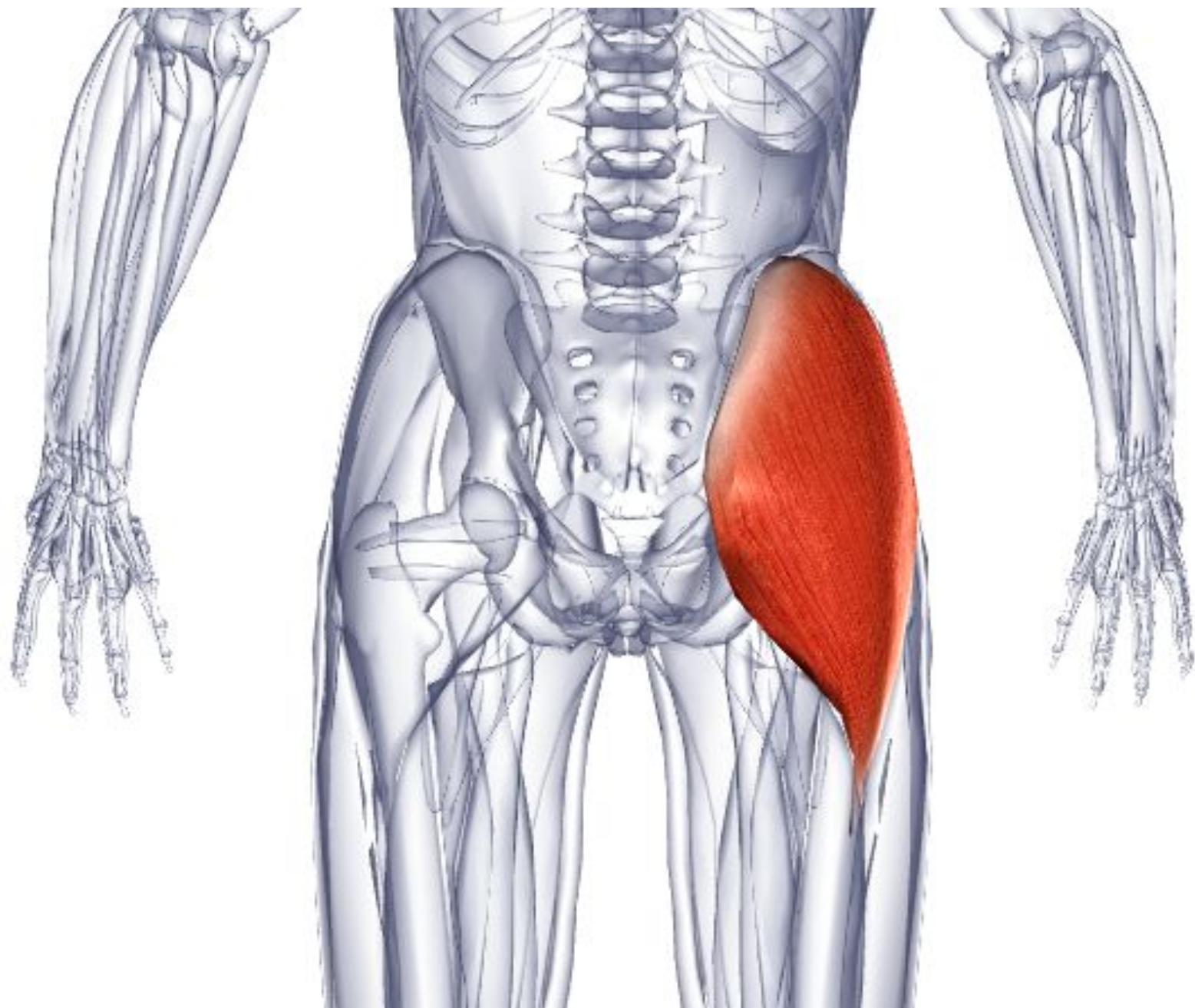
**Иннервация** - Нижний ягодичный нерв L5, S1, 2.

**Кровоснабжение** - Нижняя и верхняя ягодичные артерии через внутреннюю подвздошную артерию (ветвь общей подвздошной артерии от брюшной аорты). Первая перфорирующая ветвь глубокой бедренной артерии (через наружную подвздошную артерию).

**Основное функциональное движение** - Примеры: подъем по лестнице.

Ротация





# **Напрягатель широкой фасции**

**Латинское название** tensor - напрягатель; fascia(e) - полос(ы); latae - широкий.

Эта мышца находится впереди большой ягодичной мышцы на латеральной стороне тазовой области.

**Место отхождения** - Передняя часть внешней губы подвздошного гребня и наружная поверхность передней верхней подвздошной ости.

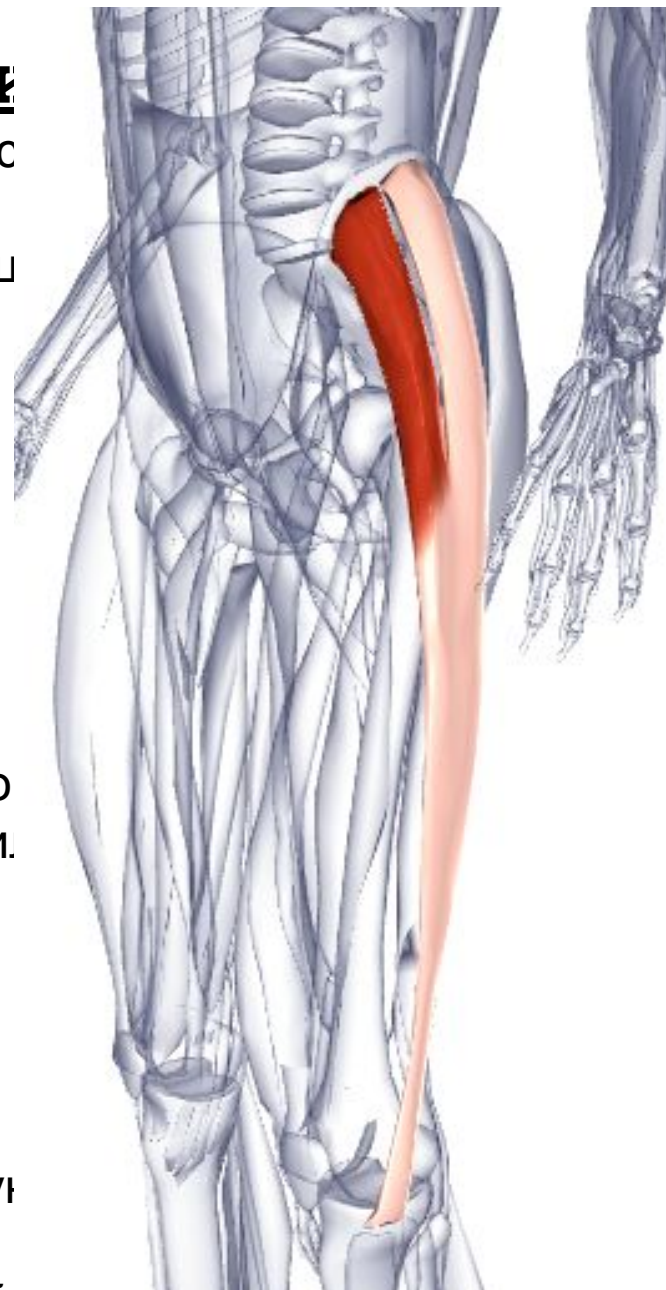
**Место прикрепления** - Соединяет подвздошно-большеберцовый тракт сразу ниже уровня большого вертела бедренной кости.

**Действие** - Сгибает, отводит и медиально вращает бедренный сустав. Тянет широкую фасцию, таким образом стабилизируя колено. Перенаправляет вращательные силы, созданные большой ягодичной мышцей.

**Иннервация** - Верхний ягодичный нерв L4, 5, S1.

**Кровоснабжение** - Верхняя ягодичная артерия через внутреннюю подвздошную артерию (ветвь общей подвздошной артерии от брюшной аорты). Латеральная обходящая бедренная артерия через глубокую бедренную артерию (от наружной подвздошной артерии).

**Основное функциональное движение** - Пример: ходьба.



## **Средняя ягодичная мышца**

**Греческое название** gloutos - ягодичцы; medius -средний.

Эта мышца располагается наиболее глубоко, прикрыта большой ягодичной мышцей, но появляется на поверхности между большой ягодичной и напрягателем широкой фасции. Во время ходьбы эта мышца вместе с большой ягодичной мышцей препятствует опусканию таза к ненагруженной конечности.

**Место отхождения** - Наружная поверхность подвздошной кости нижнего подвздошного гребня, между задней и передней ягодичной линией.

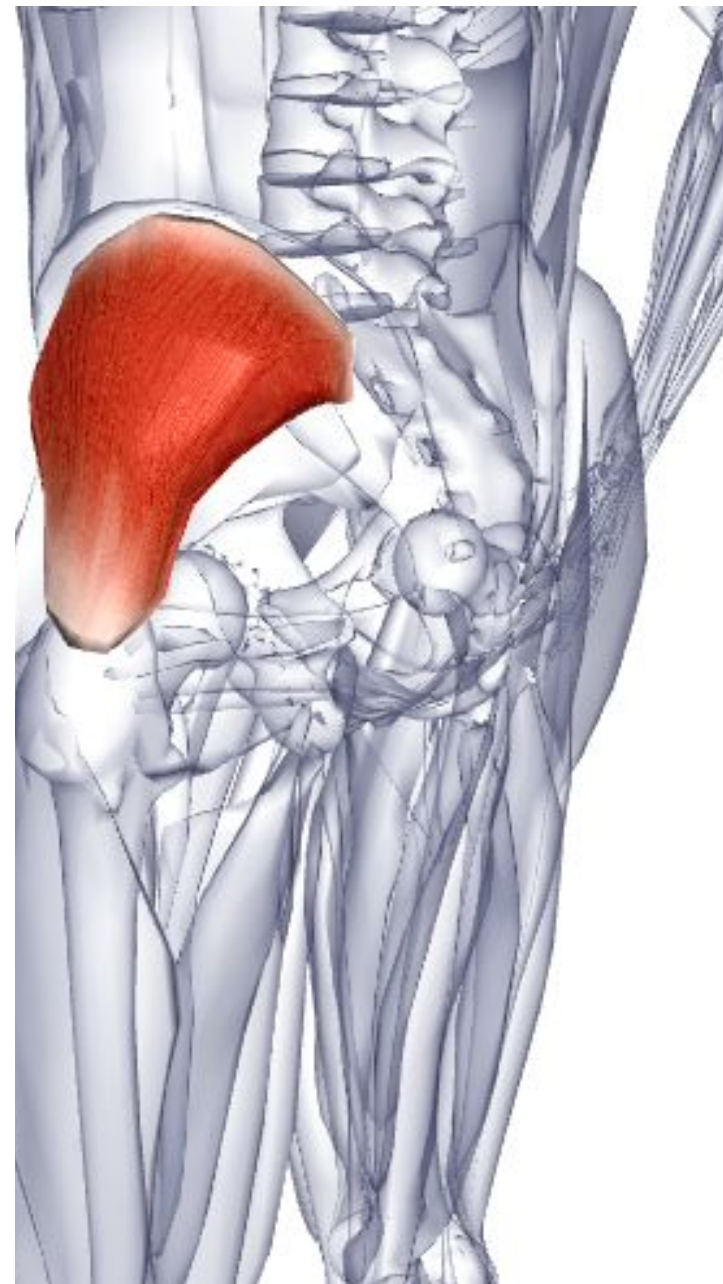
**Место прикрепления** - Косой мост на латеральной поверхности большого вертела бедренной кости.

**Действие** - Отводит бедренный сустав. Передние волокна медиально вращают и участвуют в сгибании бедренного сустава. Задние волокна слегка латерально вращают бедренный сустав.

**Иннервация** - Верхний ягодичный нерв L4, 5, S1.

**Кровоснабжение** - Верхняя ягодичная артерия через внутреннюю подвздошную артерию (ветвь общей подвздошной артерии от брюшной аорты).

**Основное функциональное движение** - Пример: перемещение боком, например по низкому бордюру.



# Малая ягодичная мышца

**Греческое название** gloutos - ягодичцы; minimus - наименьший.

Эта мышца расположена спереди, ниже и глубже по отношению к большой ягодичной мышце, чьи волокна закрывают ее.

**Место отхождения** - Наружная поверхность подвздошной кости между передней и нижней ягодичными линиями.

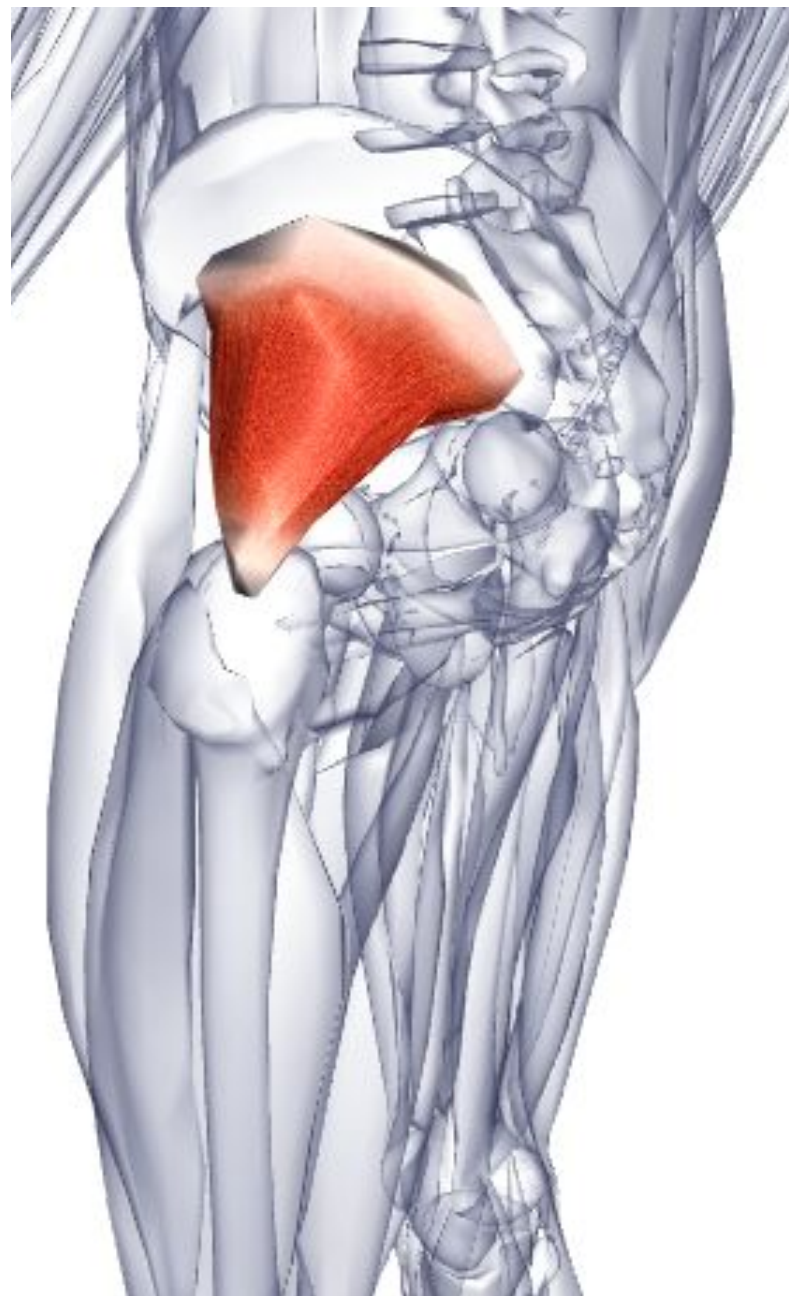
**Место прикрепления** - Передняя граница большого вертела бедренной кости.

**Действие** - Отводит, медиально вращает и участвует в сгибании бедренного сустава.

**Иннервация** - Верхний ягодичный нерв L4, 5, S1.

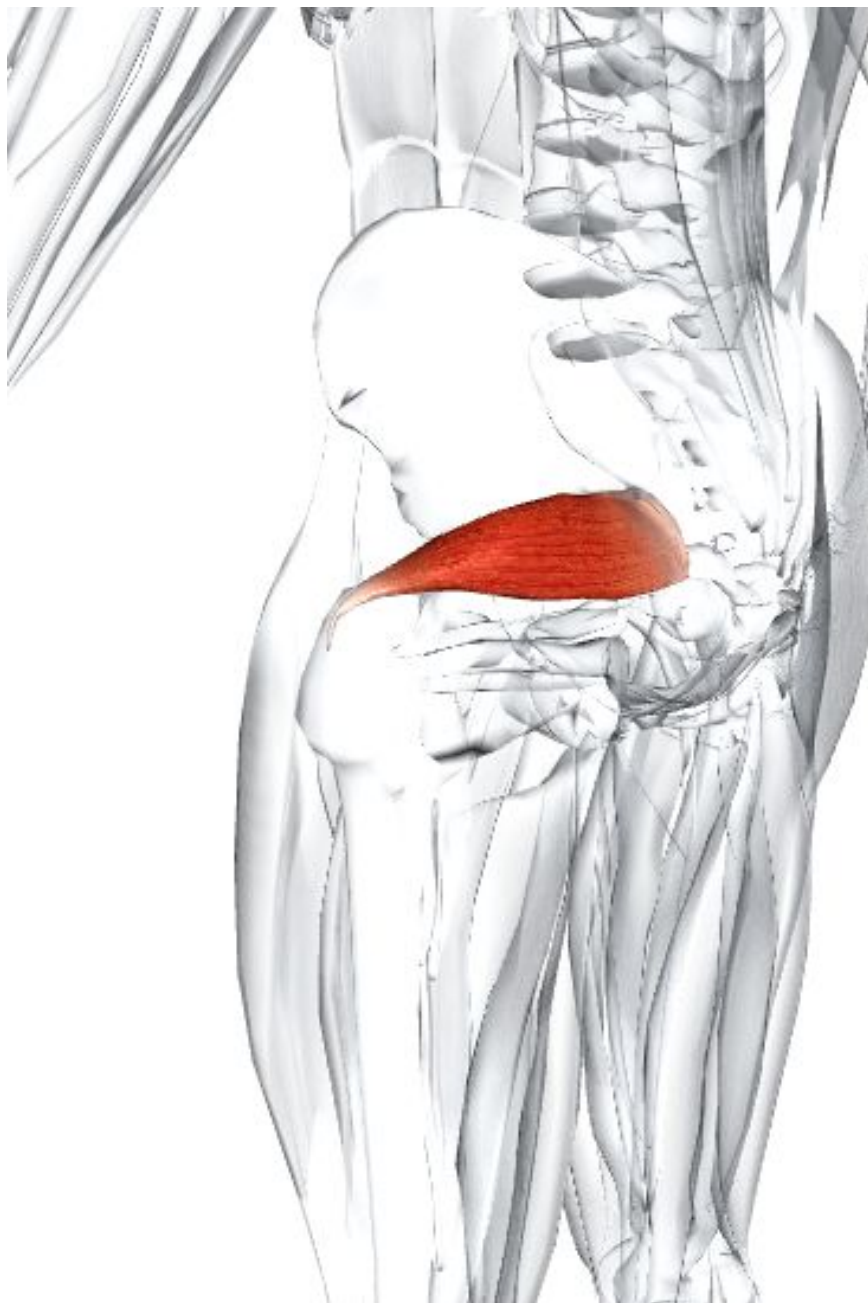
**Кровоснабжение** - Верхняя ягодичная артерия через внутреннюю подвздошную артерию (ветвь общей подвздошной артерии от брюшной аорты).

**Основное функциональное движение** - Пример: перемещение боком, например по низкому бордюру.





# 10. Тазовые МЫШЦЫ



## **Грушевидная мышца**

**Латинское название** pirum - груша, piriform - грушевидный.

Грушевидная мышца выходит из таза через большое седалищное отверстие.

**Место отхождения** - Внутренняя поверхность крестца. Крестцово-остистая связка.

**Место прикрепления** - Передний край большого вертела бедренной кости.

**Действие** - Латерально вращает бедренный сустав. Отводит бедро при его сгибании. Удерживает головку бедренной кости в вертлужной впадине.

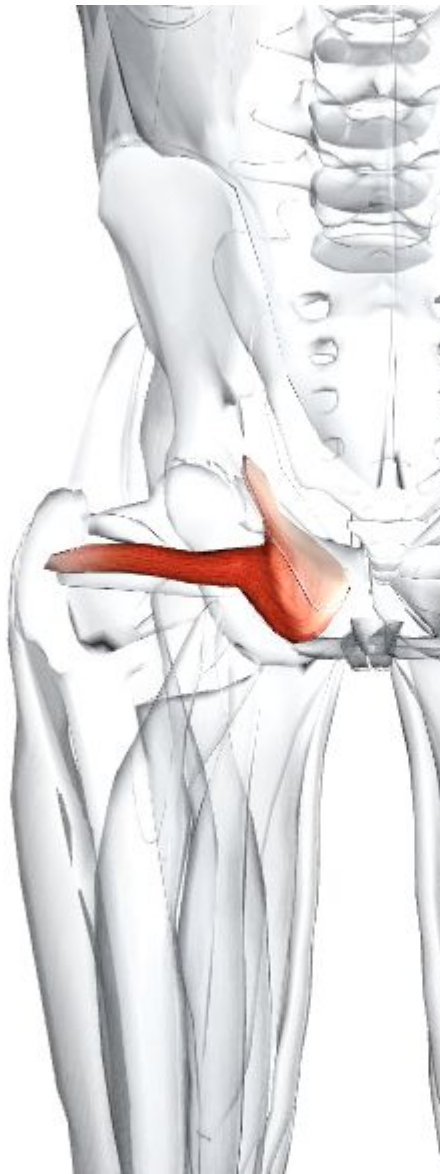**Иннервация** - Вентральные ветви поясничного нерва L(5) и крестцовые нервы S1, 2.

**Кровоснабжение** - Верхние и нижние ягодичные артерии через внутреннюю подвздошную артерию (ветвь общей подвздошной артерии от брюшной аорты).

**Основное функциональное движение** -

Пример: вынесение первой ноги из

## **Внутренняя запирающая мышца**



**Латинское название** obturator - затычка; internus - внутренний. Внутренняя запирающая мышца тесно связана с двумя близнецовыми мышцами в отношении действия и расположения. Она выходит из таза через малое седалищное отверстие.

**Место отхождения** - Внутренняя поверхность запирающей мембраны и края запирающего отверстия. Внутренняя поверхность седалищной, лобковой и подвздошной кости.

**Место прикрепления** - Медиальная поверхность большого вертела бедренной кости выше вертельной ямки.

**Действие** - Латерально вращает бедренный сустав. Отводит бедро при его сгибании. Удерживает головку бедренной кости в вертлужной впадине.

**Иннервация** - Ветвь вентральных ветвей поясничного нерва L5 и крестцовые нервы S1, 2.

**Кровоснабжение** - Верхние и нижние ягодичные артерии и запирающая артерия через внутреннюю подвздошную артерию (ветвь общей подвздошной артерии от брюшной аорты).

**Основное функциональное движение** - Пример: вынесение первой ноги из автомобиля.

# Нижняя близнецовая мышца

**Латинское название** gemellus - близнец; inferior - нижний.

**Место отхождения** - Верхний край седалищного бугра.

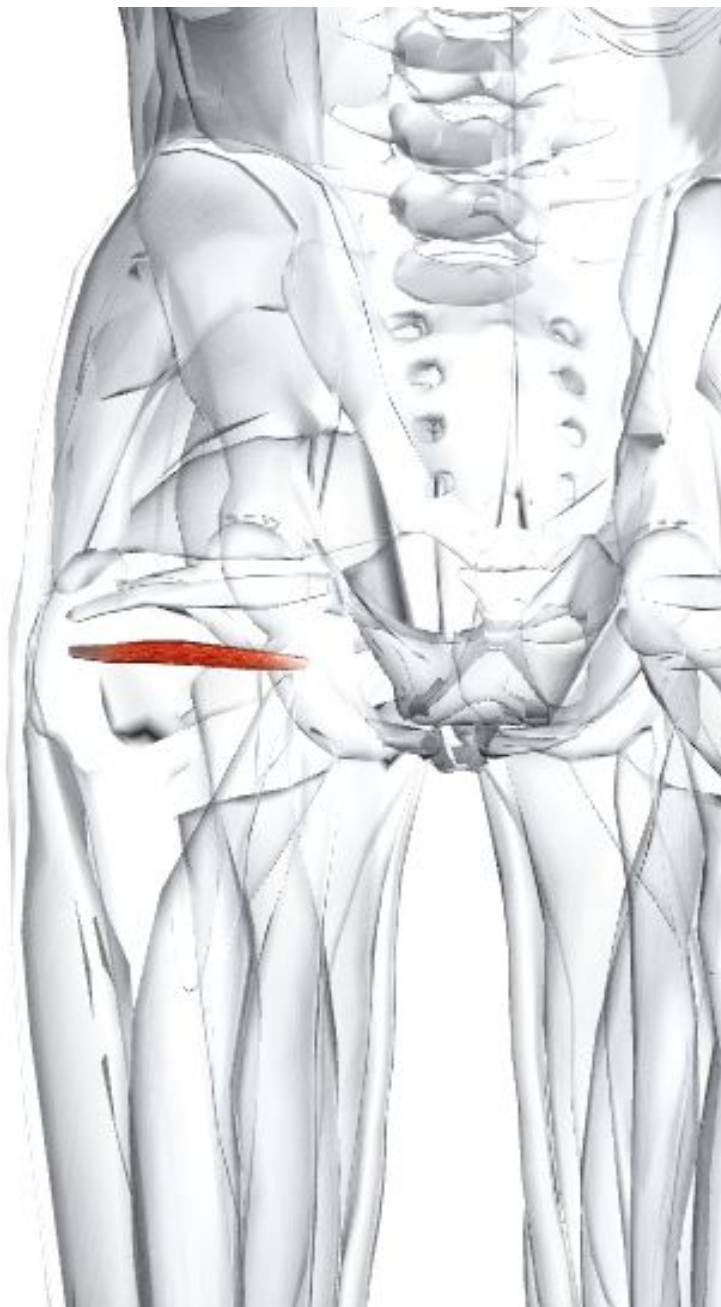
**Место прикрепления** - С сухожилием запирательной мышцы на медиальной поверхности большого вертела бедренной кости.

**Действие** - Помогает запирательной мышце латерально вращать бедренный сустав и отводить бедро при его сгибании.

**Иннервация** - Ветвь нерва к квадратной мышце бедра, ветвь пояснично-крестцового сплетения L4, 5, S1, (2).

**Кровоснабжение** - Нижняя ягодичная артерия через внутреннюю подвздошную артерию (ветвь общей подвздошной артерии от брюшной аорты).

**Основное функциональное движение** -  
Пример: вынесение первой ноги из автомобиля.



## Наружная запирательная мышца бедра

**Латинское название** obturator - затычка; extemus - наружный.

Эта мышца часто относится к аддукторам бедра, но помещена в этот раздел по причине ее подобия и близости к другим коротким латеральным вращателям бедра.

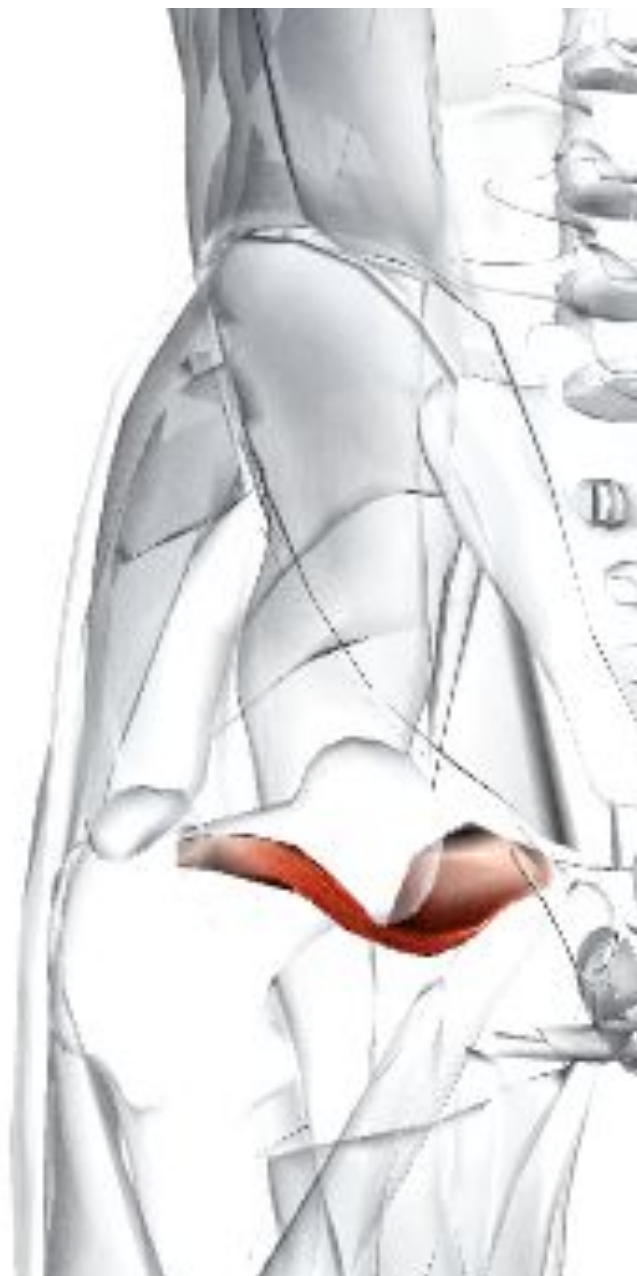**Место отхождения** - Ветвь лобковой и седалищной кости. Наружная поверхность запирательной мембраны.

**Место прикрепления** - Вертельная ямка бедренной кости.

**Действие** - Латерально вращает бедренный сустав. Участвует в приведении бедренного сустава.

**Иннервация** - Задний отдел запирательного нерва L3, 4.

**Кровоснабжение** - Запирательная артерия через внутреннюю подвздошную артерию (ветвь общей подвздошной артерии от брюшной аорты). Может также кровоснабжаться медиальными огибающими артериями (от глубокой бедренной артерии).



# Квадратная мышца бедра

**Латинское название** quadratus - квадратный; femoris - бедра.

Эта мышца часто соединяется по отдельности или с обеими близнецовыми мышцами, которые располагаются выше, и с верхними волокнами большой приводящей мышцы, которая располагается ниже.

**Место отхождения** - Латеральный край седалищного бугра.

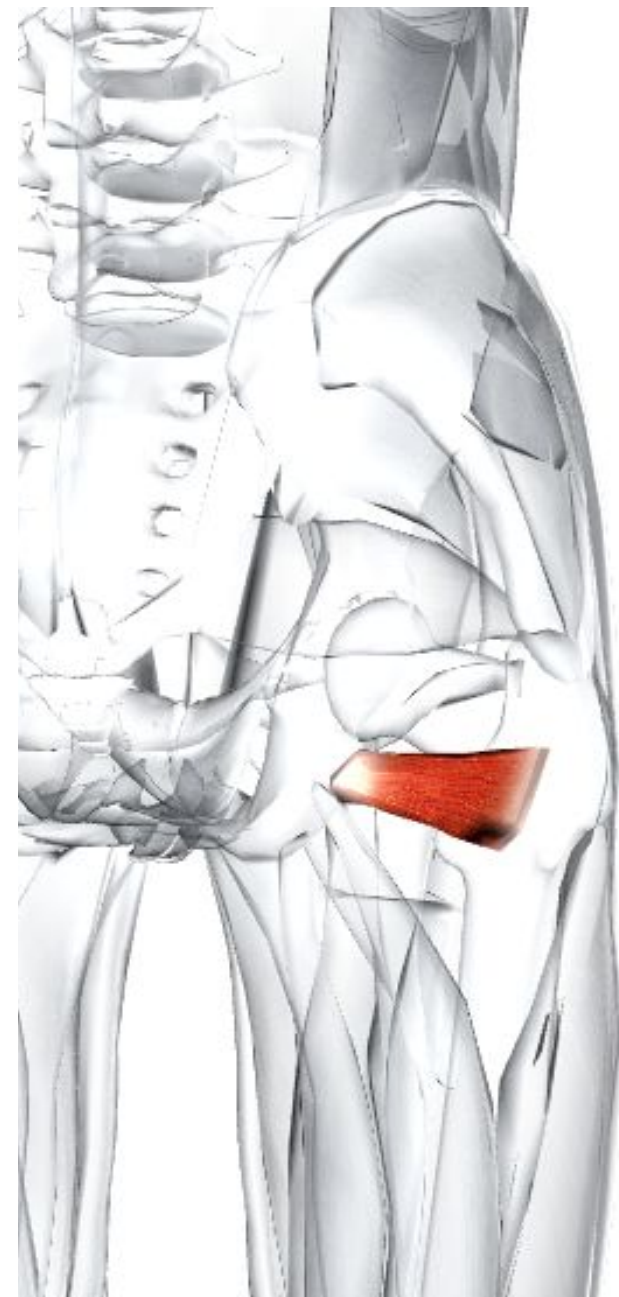**Место прикрепления** - Квадратная линия, которая проходит дистально ниже межвертельного гребня бедренной кости.

**Действие** - Латерально вращает бедренный сустав.

**Иннервация** - Нерв, идущий к квадратной мышце, ветвь пояснично-крестцового сплетения L4, 5, S1 (2). Этот нерв также обслуживает нижнюю близнецовую мышцу.

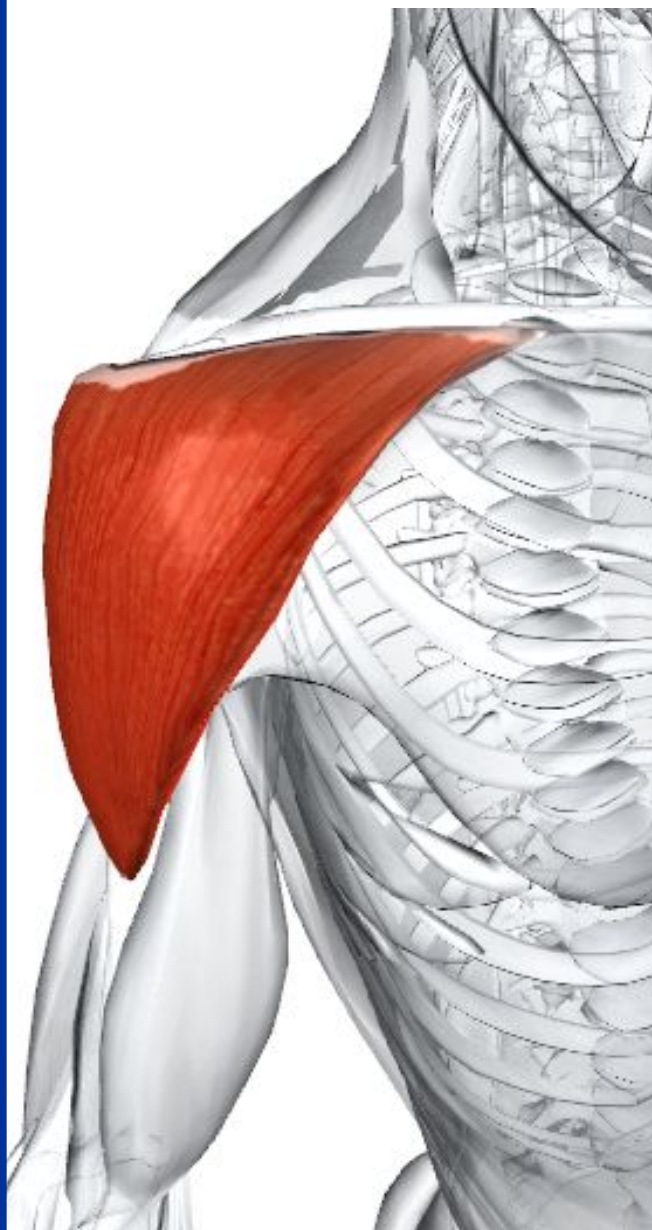
**Кровоснабжение** - Нижняя ягодичная артерия через внутреннюю подвздошную артерию (ветвь общей подвздошной артерии от брюшной аорты). Может также кровоснабжаться медиальными огибающими артериями (от глубокой бедренной артерии).

**Основное функциональное движение** - Пример:



# **11. Мышцы верхних конечностей.**

**Мышцы плечевого  
сустава.**



## Дельтовидная мышца

**Греческое название** delta - четвертая буква греческого алфавита (имеет форму треугольника).

Дельтовидная мышца состоит из трех частей: передней, средней и задней. Только средняя часть является мультиперистой мышцей, т. к. приведение плечевого сустава требует дополнительной силы.

**Место отхождения** - Передние волокна: передний край и передняя поверхность латеральной трети ключицы. Средние волокна: латеральная граница акромиона. Задние волокна: нижняя губа гребня ости лопатки.

**Место прикрепления** - Дельтовидная бугристость расположена на середине в нижнем направлении по латеральной поверхности диафиза плечевой кости.

**Действие** - Передние волокна сгибают и медиально вращают плечевую кость. Средние волокна отводят плечевую кость в плечевом суставе (сразу после начала действия надостной мышцы). Задние волокна разгибают и латерально вращают плечевую кость.

**Иннервация** - Подмышечный нерв C5, 6, от задней ветви плечевого сплетения.

**Кровоснабжение** - Задняя огибающая плечевая артерия и дельтовидная ветвь грудноакромиальной артерии (от подмышечной артерии).

**Основное функциональное движение** - Примеры: попытка достать что-либо с дальней полки. Подъем руки, чтобы



# Надостная мышца

**Латинское название** supra - выше; spina - осьь. Мышца входит в состав вращающей манжетки плеча, которая включает надостную, подостную, малую круглую и подлопаточную мышцу.

Вращающая манжетка плеча удерживает головку плечевой кости в гленоидальной впадине (ямке, гнезде) лопатки во время движений плеча, таким образом предотвращая смещение сустава.

**Место отхождения** - Надостистая ямка лопатки.

**Место прикрепления** - Верхняя сторона большого бугорка плечевой кости. Капсула плечевого сустава.

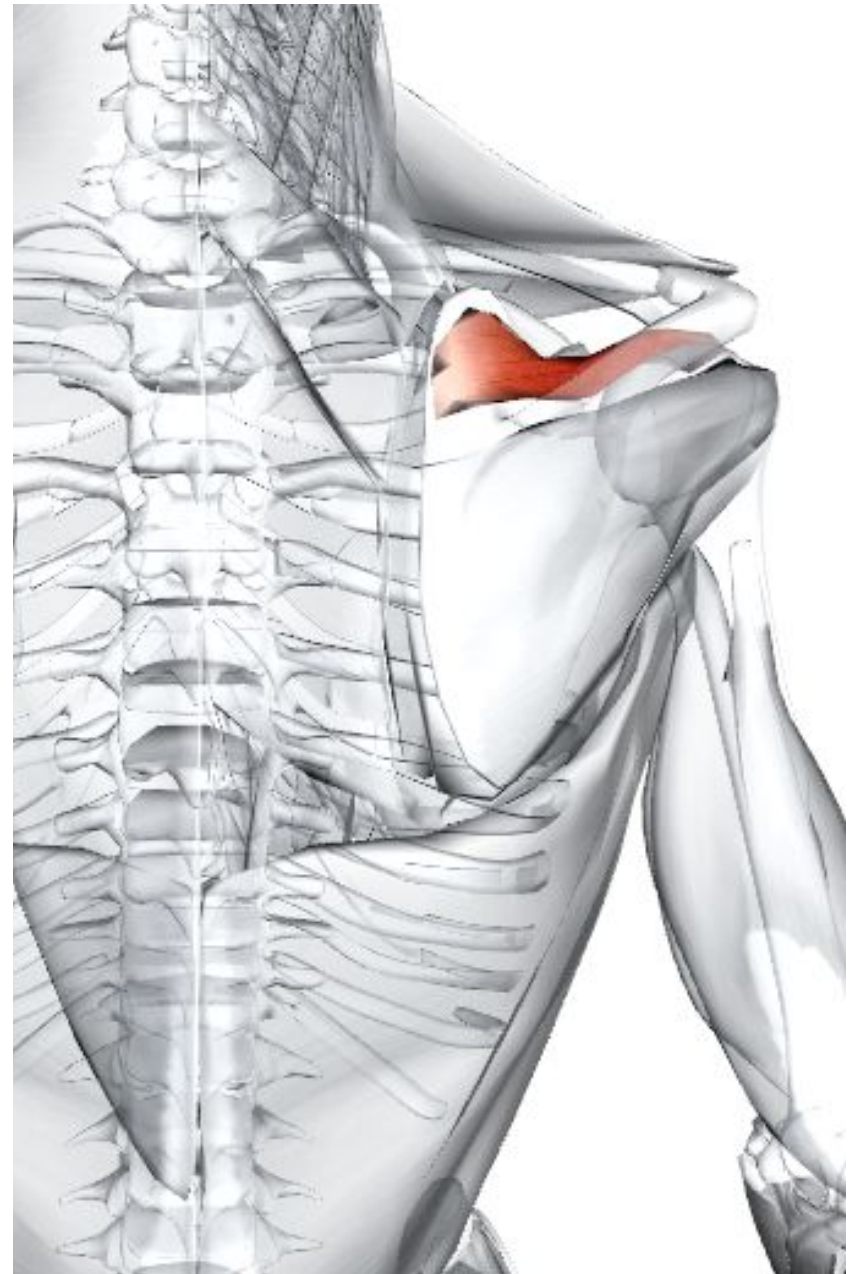
**Действие** - Начинает процесс отведения в плечевом суставе, чтобы дельтовидная мышца могла действовать на более поздних стадиях отведения.

**Иннервация** - Надлопаточный нерв C4, 5, 6, от верхнего ствола плечевого сплетения.

**Кровоснабжение** - Надлопаточная артерия через щитовидно-шейный ствол (от подключичной артерии).

**Основное функциональное движение** -

Пример: удержание хозяйственной сумки далеко в стороне от туловища.



## Подостная мышца

**Латинское название** infra - ниже; spina - ость.

Мышца входит в состав вращающей манжетки плеча, которая включает надостную, подостиую, малую круглую и подлопаточную мышцу. Вращающая манжетка плеча удерживает головку плечевой кости в гленоидальной впадине (ямке, гнезде) лопатки во время движений плеча, таким образом предотвращая смещение сустава.

**Место отхождения** - Подостная ямка лопатки.

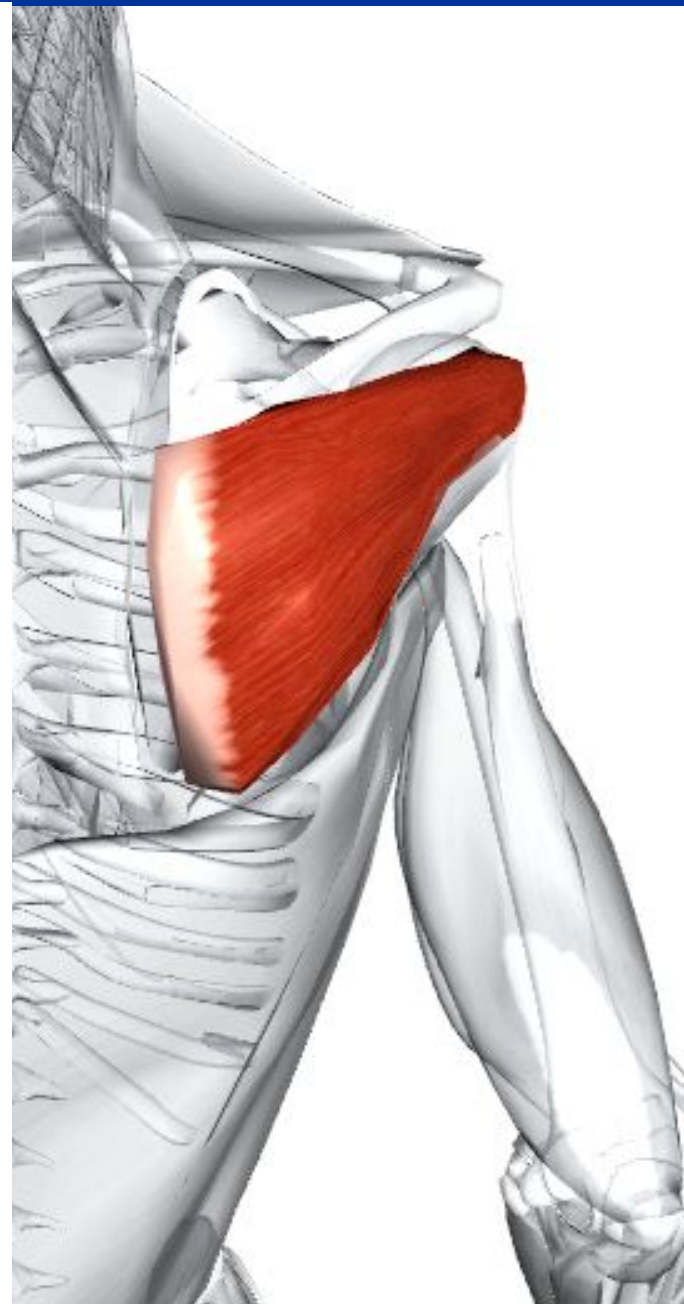
**Место прикрепления** - Средняя фасетка на большом бугорке плечевой кости. Капсула плечевого сустава.

**Действие** - Как вращающая манжетка плеча, предотвращает заднее смещение плечевого сустава. Латерально вращает плечевую кость.

**Иннервация** - Надлопаточный нерв C(4), 5, 6, от верхнего ствола плечевого сплетения.

**Кровоснабжение** - Надлопаточная артерия через щитовидно-шейный ствол (от подключичной артерии). Огибающая артерия лопатки через подлопаточную артерию (от подмышечной артерии).

**Основное функциональное движение** - Пример: причёсывание волос назад.



# Малая круглая мышца

**Латинское название** teres - круглый; minor - малый.

Мышца входит в состав вращающей манжетки плеча, которая включает надостную, подостную, малую круглую и подлопаточную мышцы.

Вращающая манжетка плеча удерживает головку плечевой кости в гленоидальной впадине (ямке, гнезде) лопатки во время движений плеча, предотвращая смещение сустава.

**Место отхождения** - Верхние две трети латерального края дорсальной поверхности лопатки.

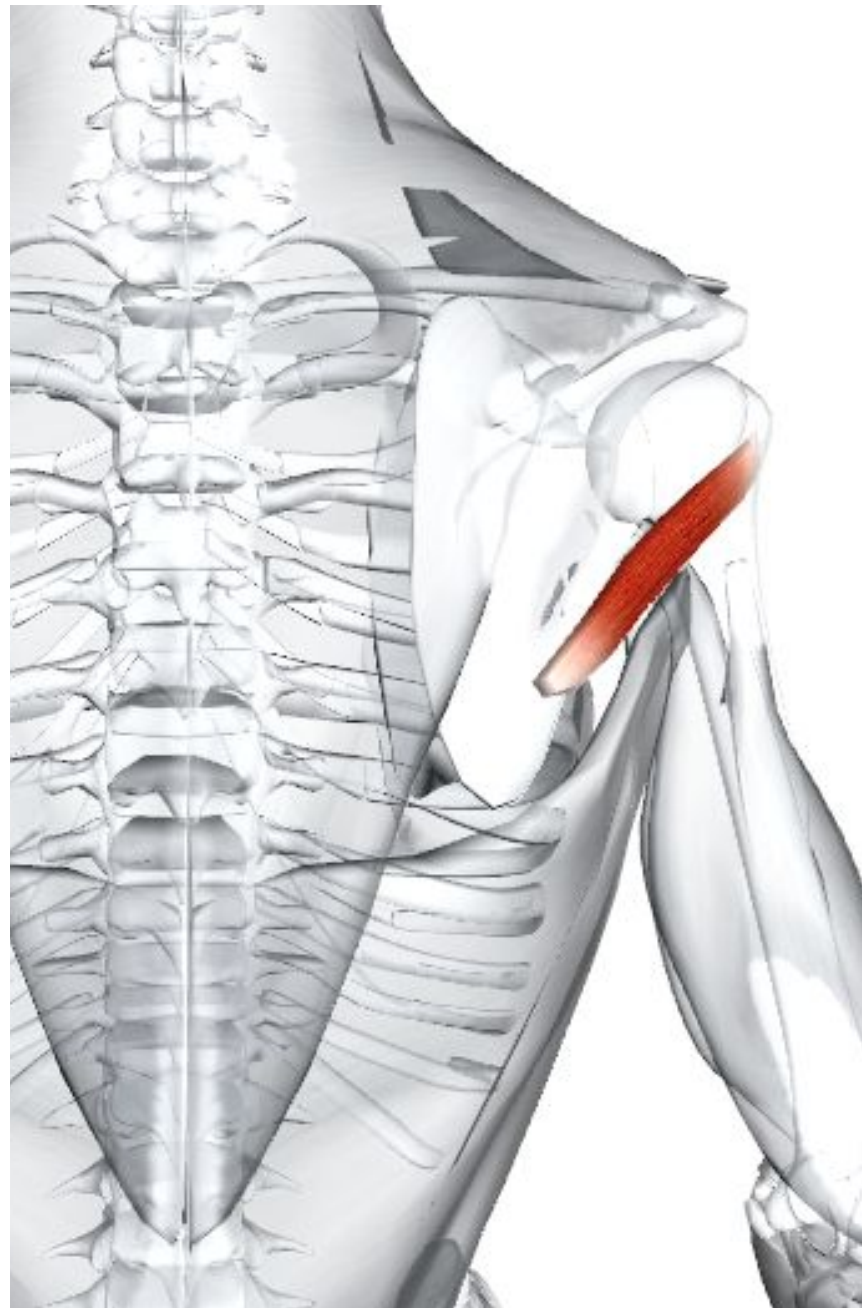
**Место прикрепления** - Нижняя фасетка на большом бугорке плечевой кости. Капсула плечевого сустава.

**Действие** - Как вращающая манжетка плеча, предотвращает верхнее смещение плечевого сустава, латерально вращает плечевую кость. Слабо приводит плечевую кость.

**Иннервация** - Подмышечный нерв C5, 6, от задней ветви плечевого сплетения.

**Кровоснабжение** - Огибающая артерия лопатки через подлопаточную артерию (от подмышечной артерии).

**Основное функциональное движение** - Пример: причёсывание волос назад.



# **Подлопаточная мышца**

**Латинское название** sub - под; scapular - имеющий отношение к лопатке.

Мышца входит в состав вращающей манжетки плеча, которая включает надостную, подостную, малую круглую и подлопаточную мышцы.

Вращающая манжетка плеча удерживает головку плечевой кости в гленоидальной впадине (ямке, гнезде) лопатки во время движений плеча, предотвращая смещение сустава.

**Место отхождения** - Подлопаточная ямка и углубление по латеральному краю передней поверхности лопатки.

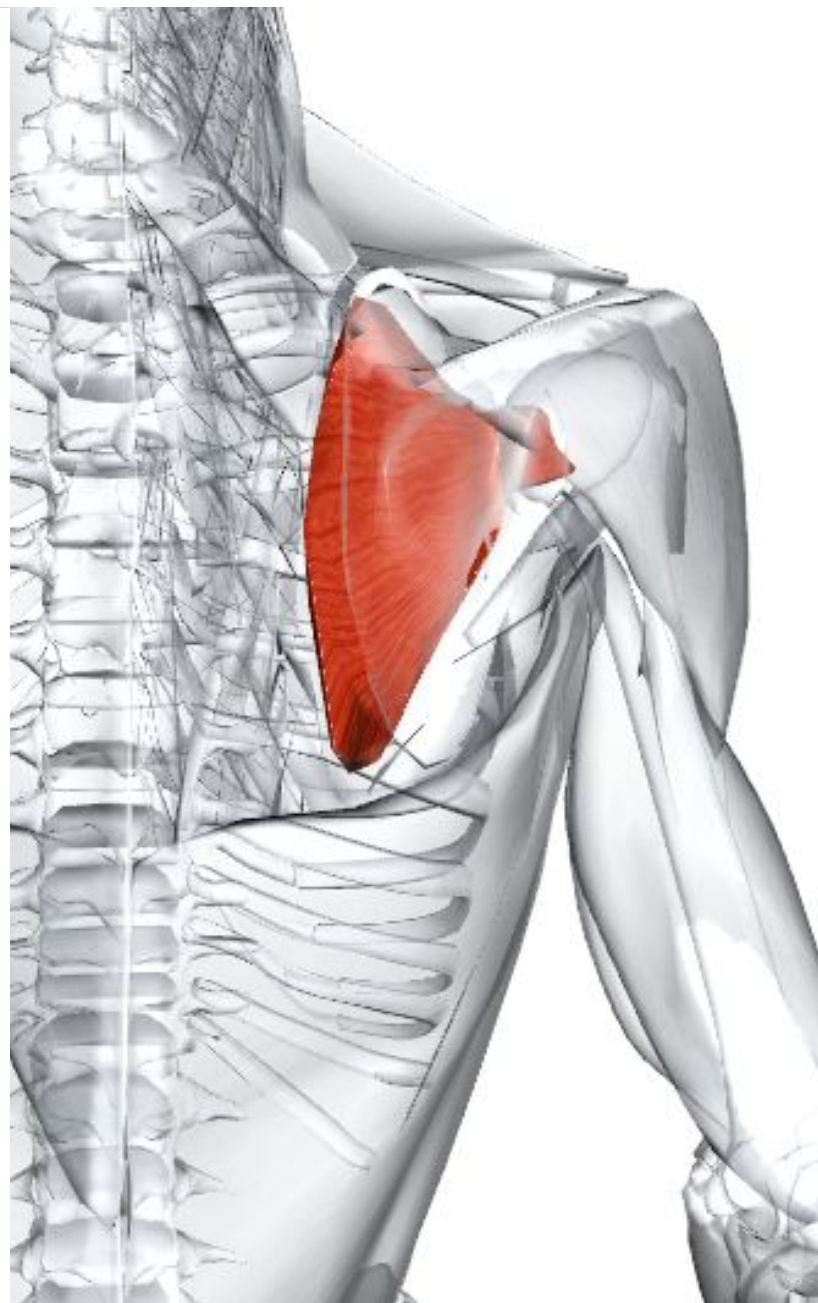
**Место прикрепления** - Малый бугорок плечевой кости. Капсула плечевого сустава.

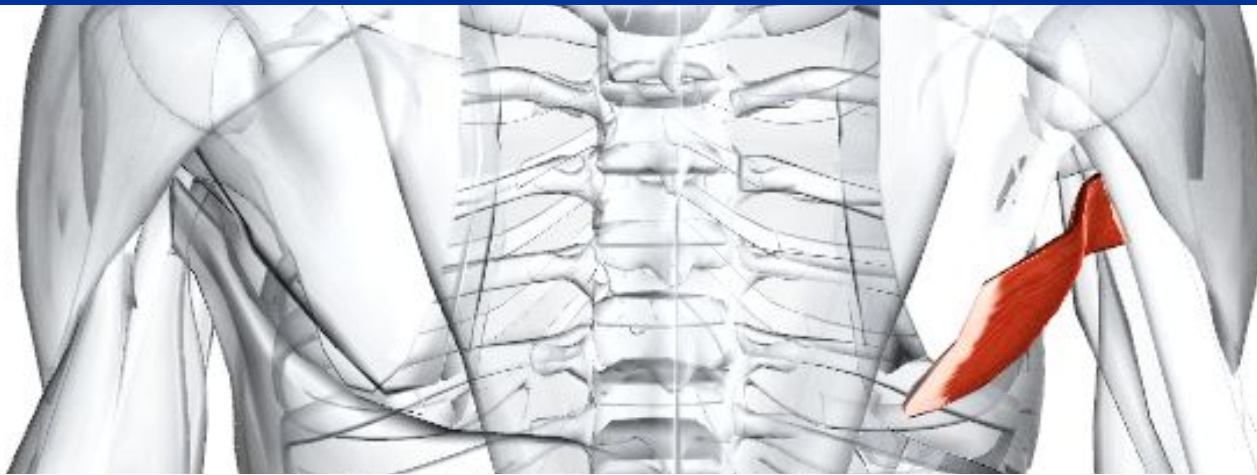**Действие** - Как вращающая манжетка плеча, стабилизирует гленоплечевой сустав; главным образом предотвращая смещение головки плечевой кости вверх дельтовидной мышцей, бицепсом и длинной головкой трицепса. Медиально вращает плечевую кость.

**Иннервация** - Верхние и нижние подлопаточные нервы C5, 6, 7, от задней ветви плечевого сплетения.

**Кровоснабжение** - Подлопаточная артерия (от подмышечной артерии).

**Основное функциональное движение** - Пример:





## **Большая круглая мышца**

**Латинское название** teres - круглый; major - большой.

Большая круглая мышца вместе с сухожилием широчайшей мышцы спины и подлопаточной мышцей образует задний изгиб подмышечной впадины.

**Место отхождения** - Овальная область на нижней трети задней поверхности латерального края лопатки.

**Место прикрепления** - Средняя губа межбугорковой борозды (борозда двуглавой мышцы) плечевой кости.

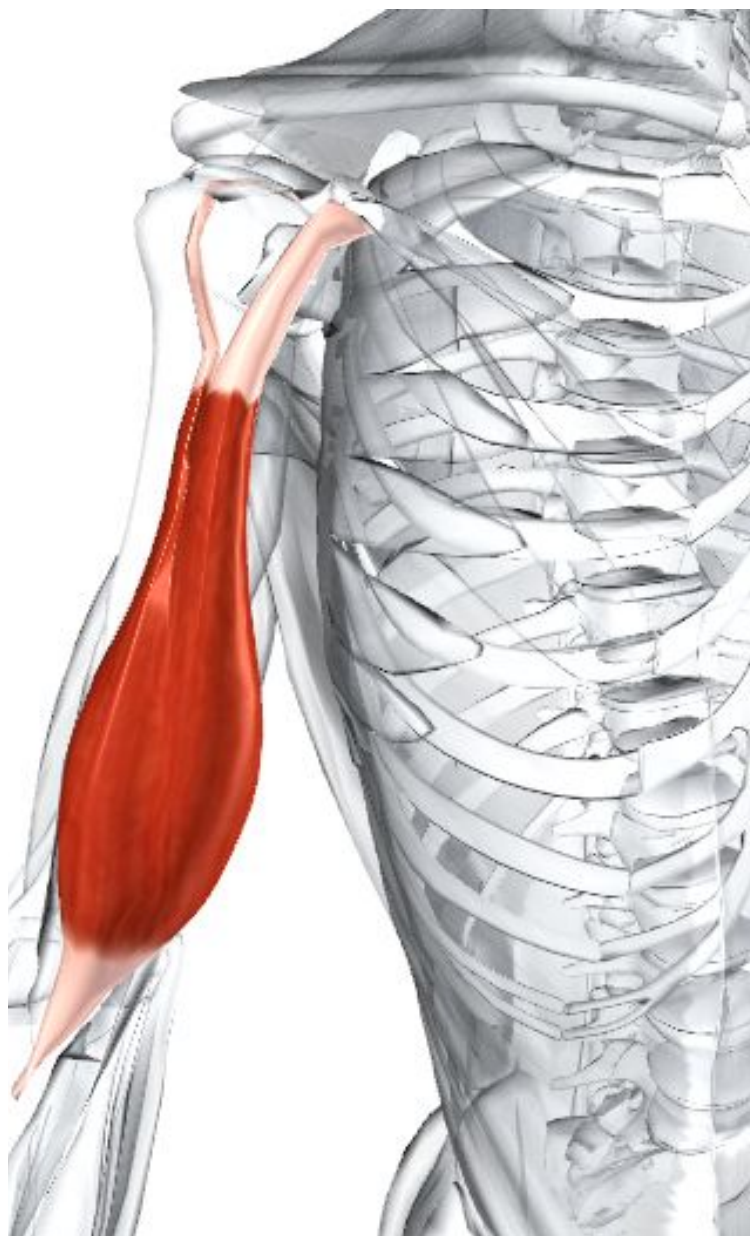
**Действие** - Приведение плечевой кости. Медиально вращает плечевую кость. Разгибает плечевую кость из согнутого положения.

**Иннервация** - Нижний подлопаточный нерв C5, 6, 7, от задней ветки плечевого сплетения.

**Кровоснабжение** - Огибающая артерия лопатки через подлопаточную артерию (от подмышечной артерии).

**Основное функциональное движение** - Пример: попытка дотянуться до заднего кармана.

# **12. Мышцы плеча**



## Двуглавая мышца

**Латинское название** biceps - двуглавая мышца; hrachii - плеча.

Двуглавая мышца плеча управляет более чем тремя суставами. Она имеет две мышечные головки в месте отхождения и два сухожильных места прикрепления. Иногда она имеет третью головку, отходящую от места прикрепления клювовидно-плечевой мышцы. Короткая головка образует часть латеральной стенки подмышечной впадины вместе с клювовидно-плечевой мышцей и плечевой костью.

**Место отхождения** - Короткая головка: кончик клювовидного отростка лопатки. Длинная головка: надгленоидальный бугорок лопатки.

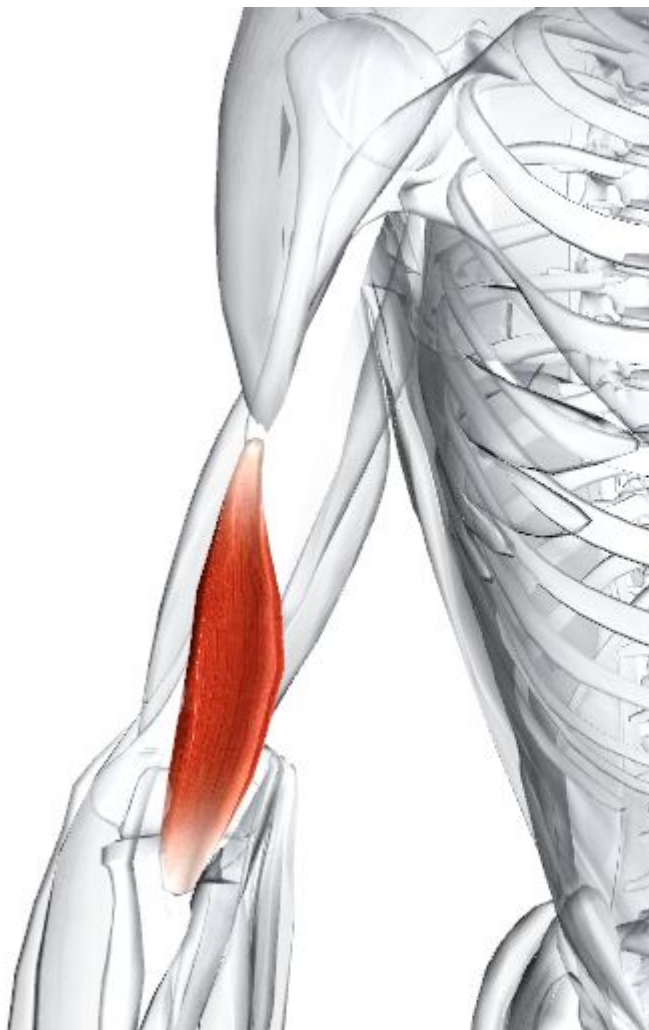**Место прикрепления** - Задняя часть бугристости лучевой кости. Двуглавый апоневроз, который вводит в глубокую фасцию на медиальной части предплечья.

**Действие** - Сгибает локтевой сустав. Супинирует предплечье. (Действует как мышца, с помощью которой вставляют штопор и вытаскивают пробку.) Слабо сгибает руку в плечевом суставе.

**Иннервация** - Мышечно-кожный нерв C5, 6.

**Кровоснабжение** - Плечевая артерия (продолжение подмышечной артерии).

**Основное функциональное движение** - Примеры: сборание предметов. Поднесение пищи ко рту.



## **Клювовидно-плечевая мышца**

**Греческое название** coracoid - клюв ворона; **латинское название** brachial - плечевой.

Вместе с короткой головкой двуглавой мышцы и плечевой костью клювовидно-плечевая мышца образует латеральную стенку подмышечной впадины.

**Место отхождения** - Кончик клювовидного отростка лопатки.

**Место прикрепления** - Медиальная поверхность плечевой кости в средней части диафиза.

**Действие** - Слабо приводит плечевой сустав. Возможно, участвует в сгибании плечевого сустава (но это не было доказано). Стабилизирует плечевую кость.

**Иннервация** - Мышечно-кожный нерв С6, 7.

**Кровоснабжение** - Плечевая артерия (продолжение подмышечной артерии).

**Основное функциональное движение** -  
Пример: мытье пола.



# Трехглавая мышца

**Латинское название** triceps - трехглавая мышца; brachii - плеча.

Трицепс отходит от трех головок и является единственной мышцей задней части руки.

**Место отхождения** - Длинная головка: нижнегленоидальный бугорок лопатки. Латеральная головка: верхняя половина задней поверхности диафиза плечевой кости (выше и латерально по отношению к лучевой выемке). Медиальная головка: нижняя половина задней поверхности диафиза плечевой кости (ниже и медиально по отношению к лучевой выемке).

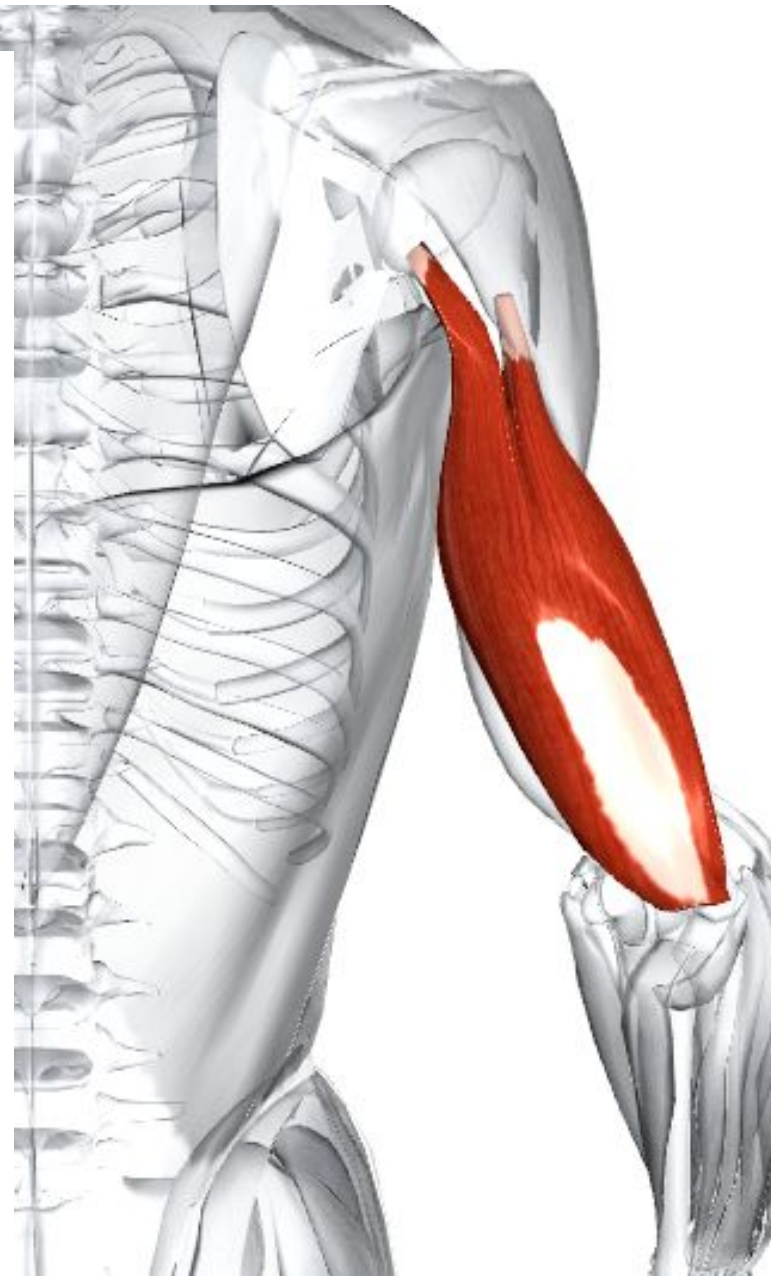**Место прикрепления** - Задняя часть локтевого отростка локтевой кости.

**Действие** - Разгибает локтевой сустав. Длинная головка может приводить плечевую кость и разгибать ее из согнутого положения. Стабилизирует плечевой сустав.

**Иннервация** - Лучевой нерв С6, 7, 8, Т1.

**Кровоснабжение** - Глубокая плечевая артерия (через плечевую артерию, продолжающуюся от подмышечной артерии).

**Основное функциональное движение** - Примеры: бросание предметов. Подталкивание закрытой двери.



# **13. Мышцы передней группы предплечья**

## Круглый пронатор

**Латинское название** pronate - наклонный вперед; teres - круглый.

Часть поверхностного слоя, который включает круглый пронатор, длинный лучевой сгибатель запястья, длинная ладонная мышца и длинный локтевой сгибатель запястья.

**Место отхождения** - Плечевая головка: нижняя треть медиального надмыщелкового моста и общего места отхождения сгибателей на передней поверхности медиального надмыщелка плечевой кости. Локтевая головка: медиальный край венечного отростка локтевой кости.

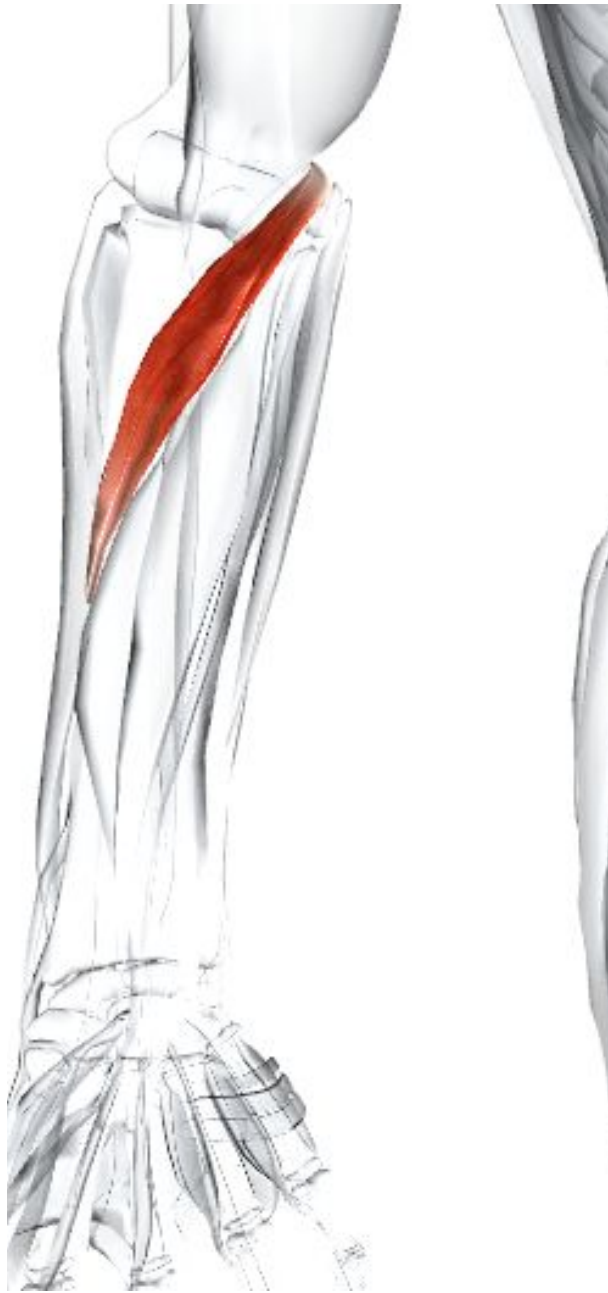**Место прикрепления** - Середина латеральной поверхности лучевой кости (пронаторная бугорчатость).

**Действие** - Пронирует предплечье. Участвует в сгибании локтевого сустава.

**Иннервация** - Срединный нерв С6, 7.

**Кровоснабжение** - Локтевая артерия (от плечевой артерии). Передняя локтевая возвратная ветвь локтевой артерии

**Основное функциональное движение** - Примеры: выливание жидкости из емкости. Поворачивание





## **Лучевой сгибатель запястья**

**Латинское название** flex - сгибать; carpi - запястье; radius - лучевой.

Часть поверхностного слоя, который включает круглый пронатор, длинный лучевой сгибатель запястья, длинную ладонную мышцу и длинный локтевой сгибатель запястья.

**Место отхождения** - Общее место отхождения сгибателей на передней поверхности медиальной надмыщелка плечевой кости.

**Место прикрепления** - Фронт основания вторых и третьих пястных костей.

**Действие** - Сгибает и отводит запястье (лучезапястный сустав). Участвует в сгибании локтя и пронации предплечья.

**Иннервация** - Срединный нерв С6, 7, 8.

**Кровоснабжение** - Локтевые и лучевые артерии (от плечевой артерии).

**Основное функциональное движение** - Примеры: притягивание за веревку. Работа топором или молотком.

## **Длинная ладонная мышца**

**Латинское название** palmaris - ладонный; longus - длинный.

Часть поверхностного слоя, который включает круглый пронатор, длинный лучевой сгибатель запястья, длинную ладонную мышцу и длинный локтевой сгибатель запястья. Длинная ладонная мышца часто отсутствует.

**Место отхождения** - Общее место отхождения сгибателей на передней поверхности медиальной надмыщелка плечевой кости.

**Место прикрепления** - Наружная (передняя) поверхность удерживателя сгибателей и верхней части ладонного апоневроза.

**Действие** - Сгибает лучезапястный сустав. Тянет ладонную фасцию.

**Иннервация** - Срединный нерв С(6), 7, 8, Т1.

**Кровоснабжение** - Локтевая артерия (от плечевой артерии).

**Основное функциональное движение** -

Примеры: захватывание небольшого шара (мяча). Придание ладоням формы чаши для питья из горсти.



# **Локтевой сгибатель запястья**

**Латинское название** flex - сгибать; carpi - запястье; ulnaris - локтевой.

Часть поверхностного слоя, который включает круглый пронатор, длинный лучевой сгибатель запястья, длинную ладонную мышцу и длинный локтевой сгибатель запястья.

**Место отхождения** - Плечевая головка: общее место отхождения сгибателей на медиальном надмыщелке плечевой кости. Локтевая головка: медиальный край локтевого отростка. Задний край верхних двух третей локтевой кости.

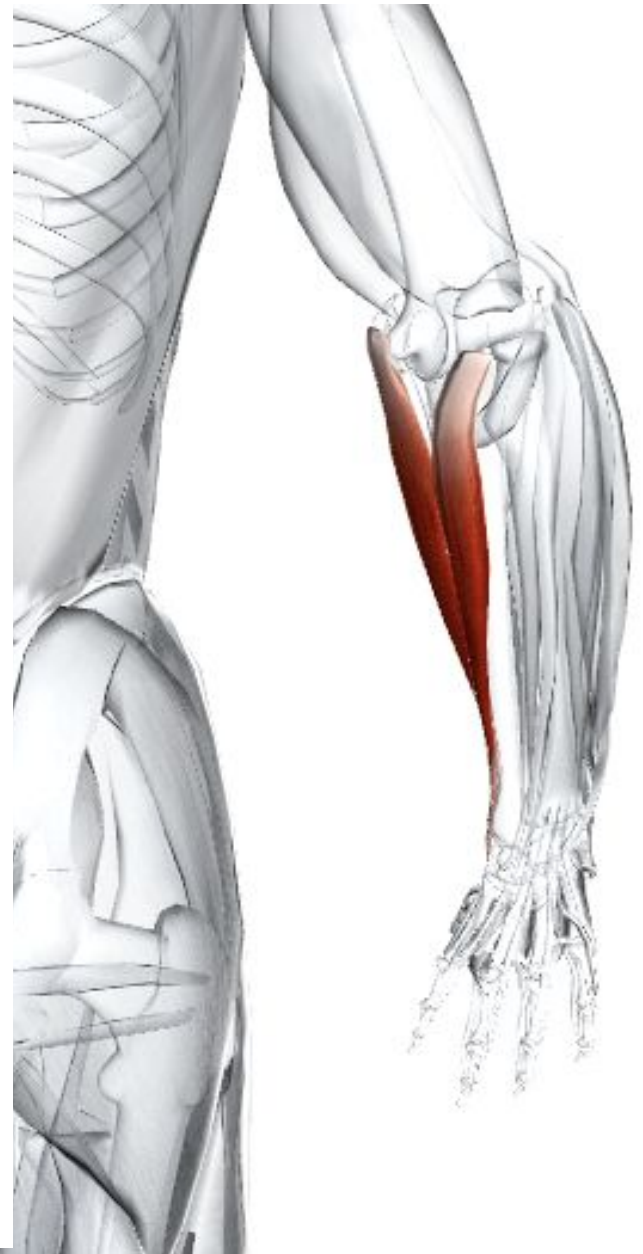**Место прикрепления** - Гороховидная кость. Крюк крючковидной кости. Основание пятой пястной кости.

**Действие** - Сгибает и приводит лучезапястный сустав. Слегка участвует в сгибании локтя.

**Иннервация** - Срединный нерв C7, 8, T1.

**Кровоснабжение** - Локтевая артерия (от плечевой артерии).

**Основное функциональное движение** - Пример: притягивание предметов.



# Поверхностный сгибатель пальцев

**Латинское название** flex - сгибать; digit - палец; superficialis - поверхностный.

Эта мышца одна составляет средний слой передней группы мышц предплечья.

**Место отхождения** - Плечелоктевая головка: длинное линейное место отхождения от общего сухожилия сгибателей на медиальной надмыщелке плечевой кости. Медиальный край венечного отростка локтевой кости. Лучевая головка: верхние две трети переднего края лучевой кости.

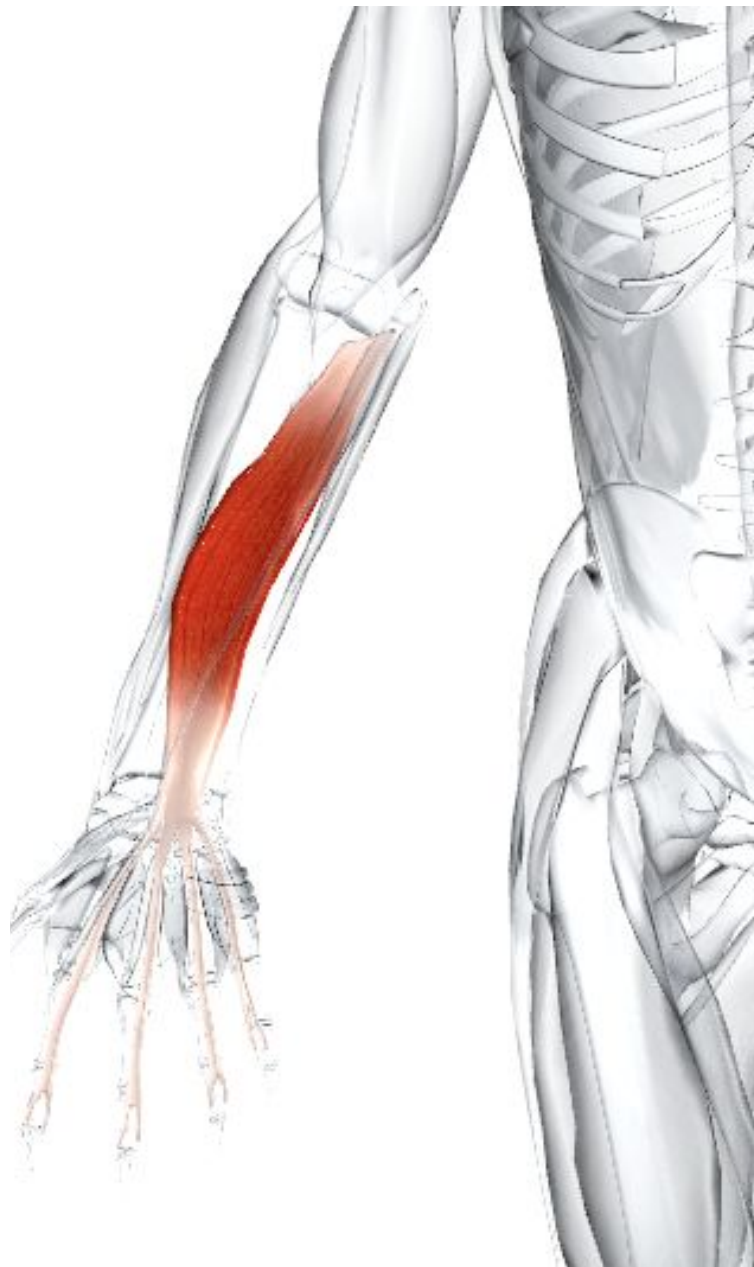**Место прикрепления** - Каждое из четырех сухожилий делится на два отростка, каждый из которых прикрепляется по бокам средних фаланг четырех пальцев.

**Действие** - Сгибает средние фаланги каждого пальца. Участвует в сгибании лучезапястного сустава.

**Иннервация** - Срединный нерв С7, 8, Т1.

**Кровоснабжение** - Локтевая артерия (от плечевой артерии).

**Основное функциональное движение** - Примеры: «захват крючком», «сильный зажим», как при заворачивании крана, печатании, игре на фортепьяно и некоторых струнных инструментах.



# Глубокий сгибатель пальцев

**Латинское название** flex - сгибать; digit - палец; profundus - глубокий.

Часть глубокого слоя (третий слой), который включает глубокий сгибатель пальцев, длинный сгибатель большого пальца кисти и квадратный пронатор. На ладони сухожилия глубокого сгибателя пальцев создают место отхождения червеобразным мышцам.

**Место отхождения** - Верхние две трети медиальной и передней поверхности локтевой кости, до медиальной стороны локтевого отростка. Межкостная мембрана.

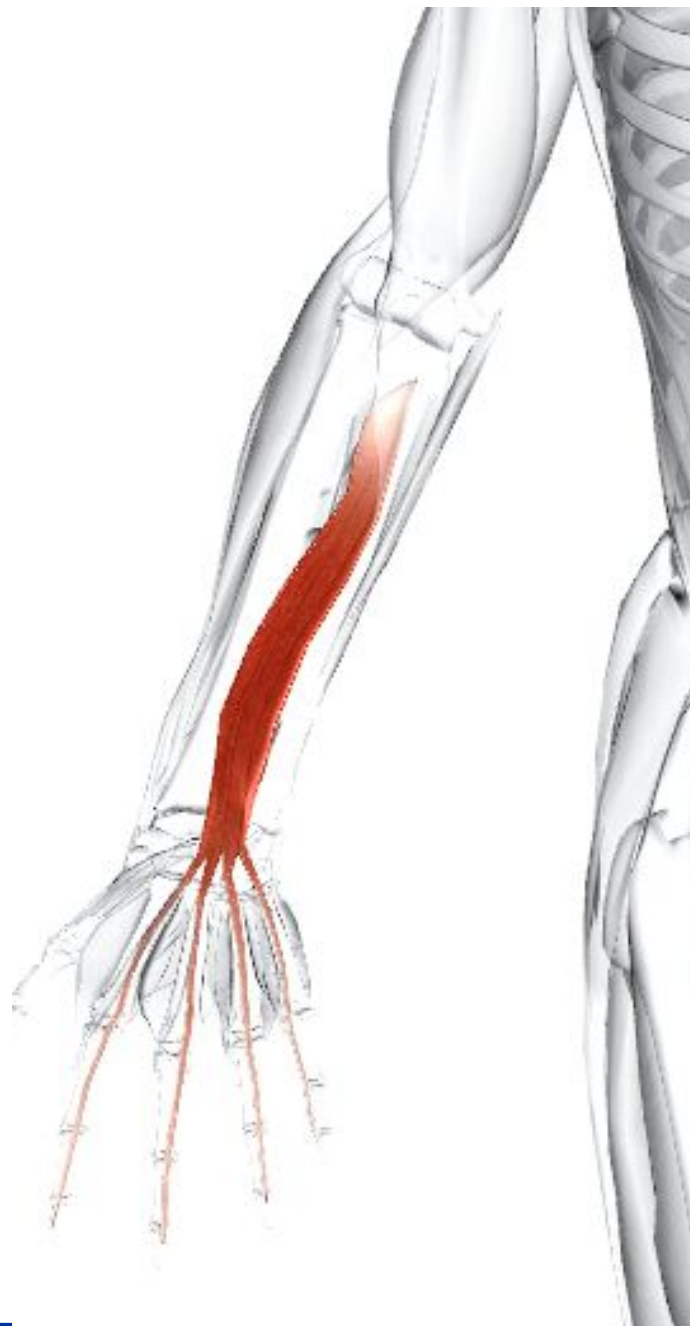**Место прикрепления** - Передняя поверхность оснований дистальных фаланг.

**Действие** - Сгибает дистальные фаланги (единственная мышца, способная это сделать). Участвует в сгибании всех суставов, через которые проходит.

**Иннервация** - Медиальная половина мышцы, сгибающая мизинец и безымянный палец; локтевой нерв С7, 8, Т1. Латеральная половина мышцы, сгибающая указательный и средний палец: передняя межкостная ветвь срединного нерва С7, 8, Т1. Иногда локтевой нерв иннервирует мышцу целиком.

**Кровоснабжение** - Локтевая артерия (от плечевой артерии). Передняя межкостная артерия (от локтевой артерии).

**Основное функциональное движение** - Пример: «захват крючком», как при переносе портфеля.





# Длинный сгибатель большого пальца кисти

**Латинское название** flex - сгибаться; pollicis - большой палец; longus - длинный.

Часть глубокого слоя (третий слой), который включает глубокий сгибатель пальцев, длинный сгибатель большого пальца кисти и квадратный пронатор. Их сухожилия вместе с сухожилиями других длинных сгибателей пальцев проходят через кистевой туннель.

**Место отхождения** - Медиальная часть передней поверхности диафиза лучевой кости. Межкостная мембрана. Медиальный край венечного отростка локтевой кости и/или медиального надмыщелка плечевой кости.

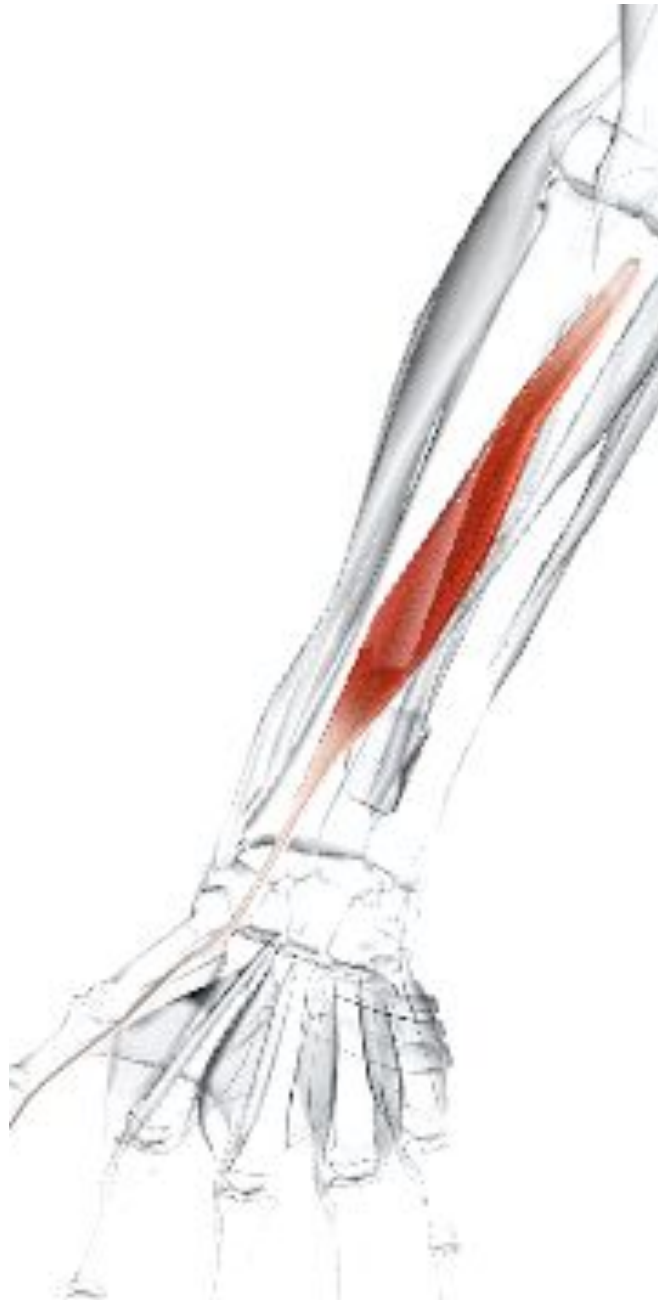**Место прикрепления** - Ладонная поверхность основания дистальной фаланги большого пальца.

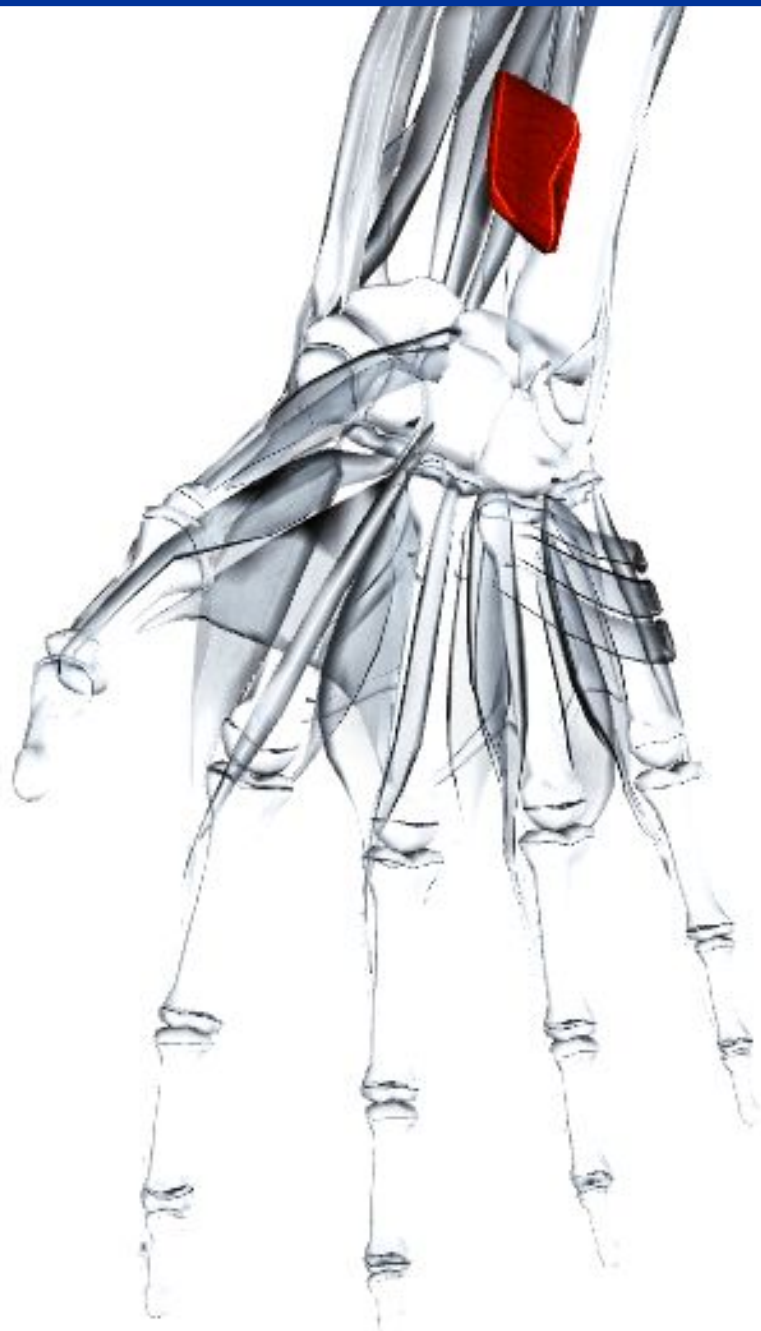
**Действие** - Сгибает межфаланговый сустав большого пальца (единственная мышца, способная это сделать). Участвует в сгибании пястно-фаланговых и пястно-запястных суставов. Может участвовать в сгибании лучезапястного сустава.

**Иннервация** - Передняя межкостная ветвь срединного нерва C(6), 7, 8. T1.

**Кровоснабжение** - Передняя межкостная артерия (от локтевой артерии).

**Основное функциональное движение** - Примеры: захват небольших предметов между большим пальцем и остальными пальцами. Удержание молотка.





## **Квадратный пронатор**

**Латинское название** pronate - наклоненный вперед; quadratus - квадратный.

Часть глубокого слоя (третий слой), который включает глубокий сгибатель пальцев, длинный сгибатель большого пальца кисти и квадратный пронатор.

**Место отхождения** - Дистальная четверть передней поверхности диафиза локтевой кости.

**Место прикрепления** - Латеральная сторона дистальной четверти передней поверхности диафиза лучевой кости.

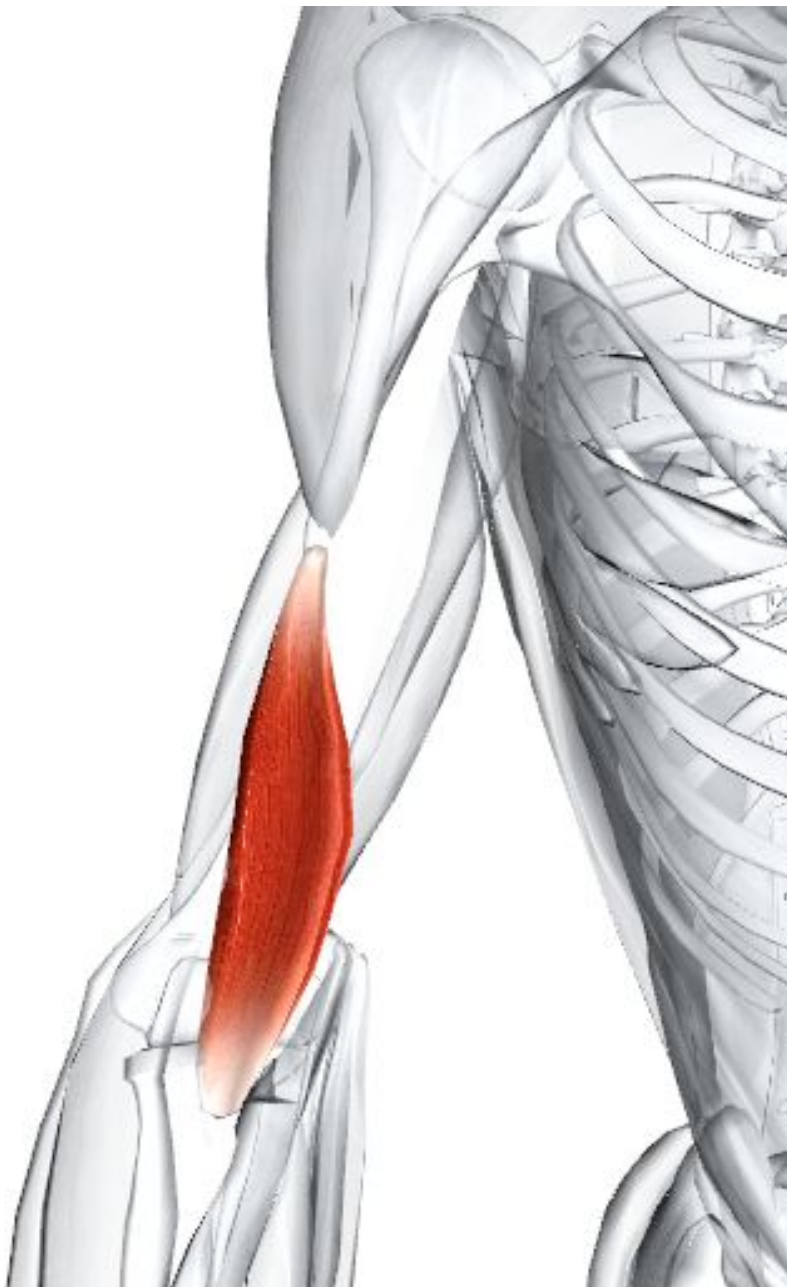**Действие** - Пронирует предплечье и кисть. Скрепляет лучевую и локтевую кость, уменьшая напряжение в нижнем лучелоктевом суставе.

**Иннервация** - Передняя межкостная ветвь срединного нерва C7, 8. T1.

**Кровоснабжение** - Передняя межкостная артерия (от локтевой артерии).

**Основное функциональное движение** -  
Пример: вращает предплечье внутрь.

# **14.Задняя группа мышц предплечья**



## Плечелучевая мышца

**Латинское название** brachial - плечевой; radius -лучевой.

Входит в состав поверхностной группы.

Плечелучевая мышца образует латеральный край локтевой ямки. Брюшко мышцы видно при нагрузке.

**Место отхождения** - Верхние две трети передней фасетки латерального надмыщелкового моста плечевой кости.

**Место прикрепления** - Нижний латеральной конец лучевой кости (сразу выше шиловидного отростка).

**Действие** - Сгибает локтевой сустав.

Участвует в пронации и супинации предплечья, когда этим движениям оказывается сопротивление.

**Иннервация** - Лучевой нерв C5, 6.

**Кровоснабжение** - Лучевая возвратная ветвь лучевой артерии (от плечевой артерии).

**Основное функциональное движение** -

Пример: ввинчивание штопора.

# Разгибатель мизинца

**Латинское название** extensor - разгибатель; digit - палец; minimi - наименьший.

Входит в состав поверхностной группы вместе с плечелучевой мышцей, длинным лучевым разгибателем запястья, коротким лучевым разгибателем запястья, разгибателем пальцев и локтевым разгибателем запястья.

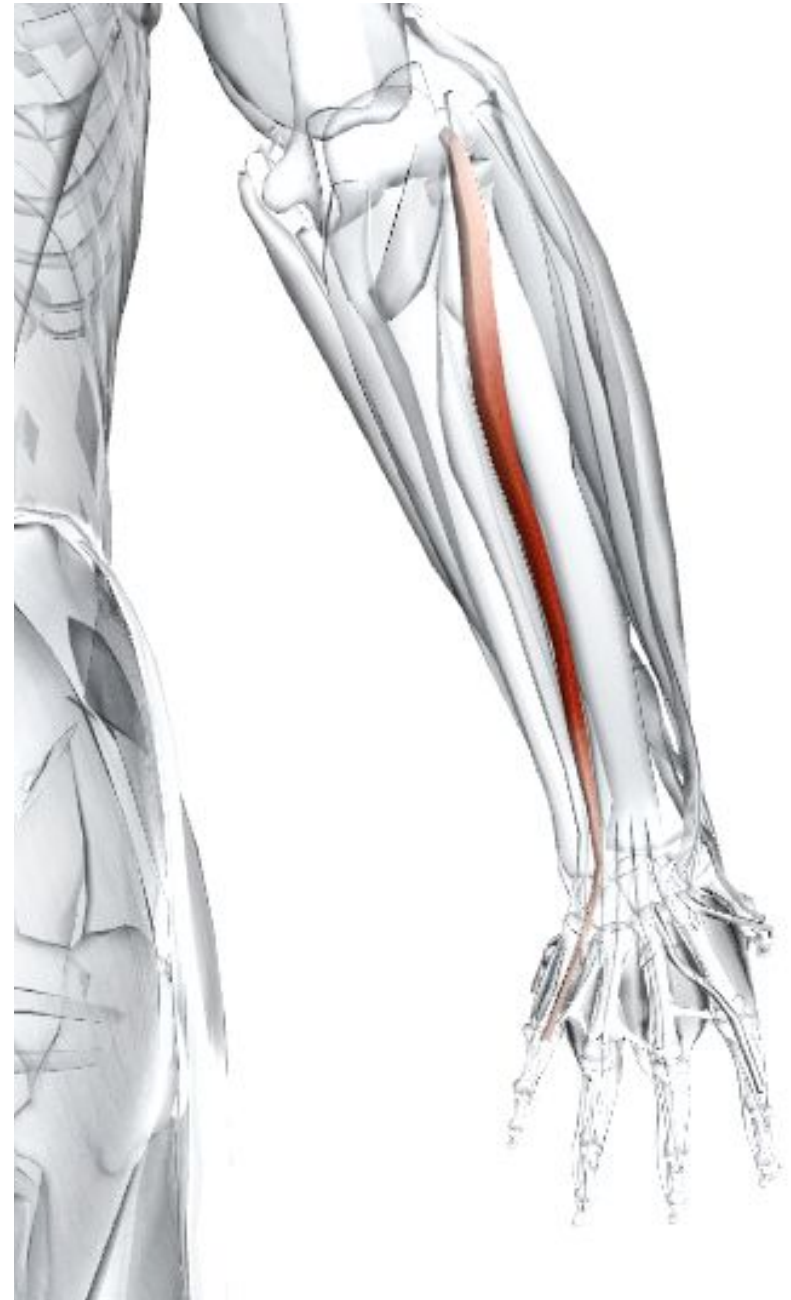**Место отхождения** - Общее сухожилие разгибателей от латерального надмыщелка плечевой кости.

**Место прикрепления** - Сухожильное продолжение мизинца и сухожилие разгибателя пальцев.

**Действие** - Разгибает мизинец.

**Иннервация** - Глубокий лучевой (задний межкостный) нерв С6, 7, 8.

**Кровоснабжение** - Возвратная межкостная артерия через общую межкостную артерию (от локтевой



# Локтевой разгибатель запястья

**Латинское название** extensor - разгибатель; carpi - запястье; ulnaris - локтевой.

Входит в состав поверхностной группы вместе с плечелучевой мышцей, длинным лучевым разгибателем запястья, коротким лучевым разгибателем запястья, разгибателем пальцев и разгибателем мизинца.

**Место отхождения** - Общее сухожилие разгибателей от латерального надмыщелка плечевой кости.

Апоневроз от середины заднего края локтевой кости.

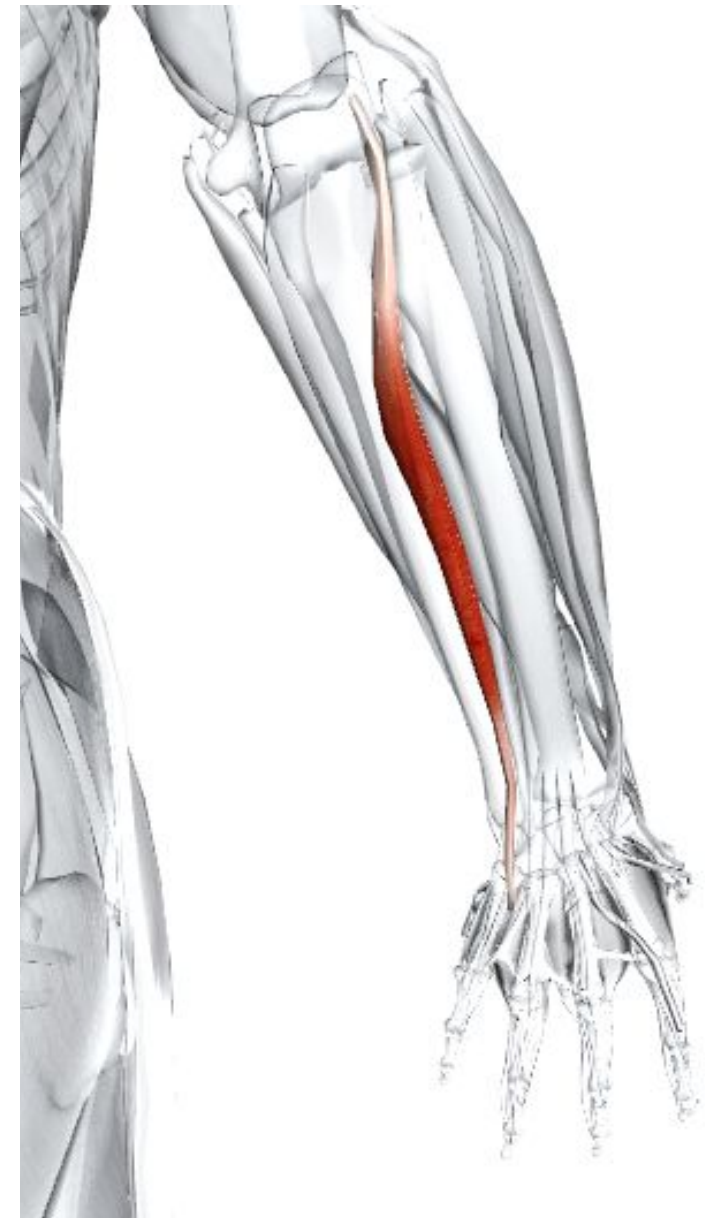**Место прикрепления** - Медиальная сторона основания пятой пястной кости.

**Действие** - Разгибает и приводит запястье.

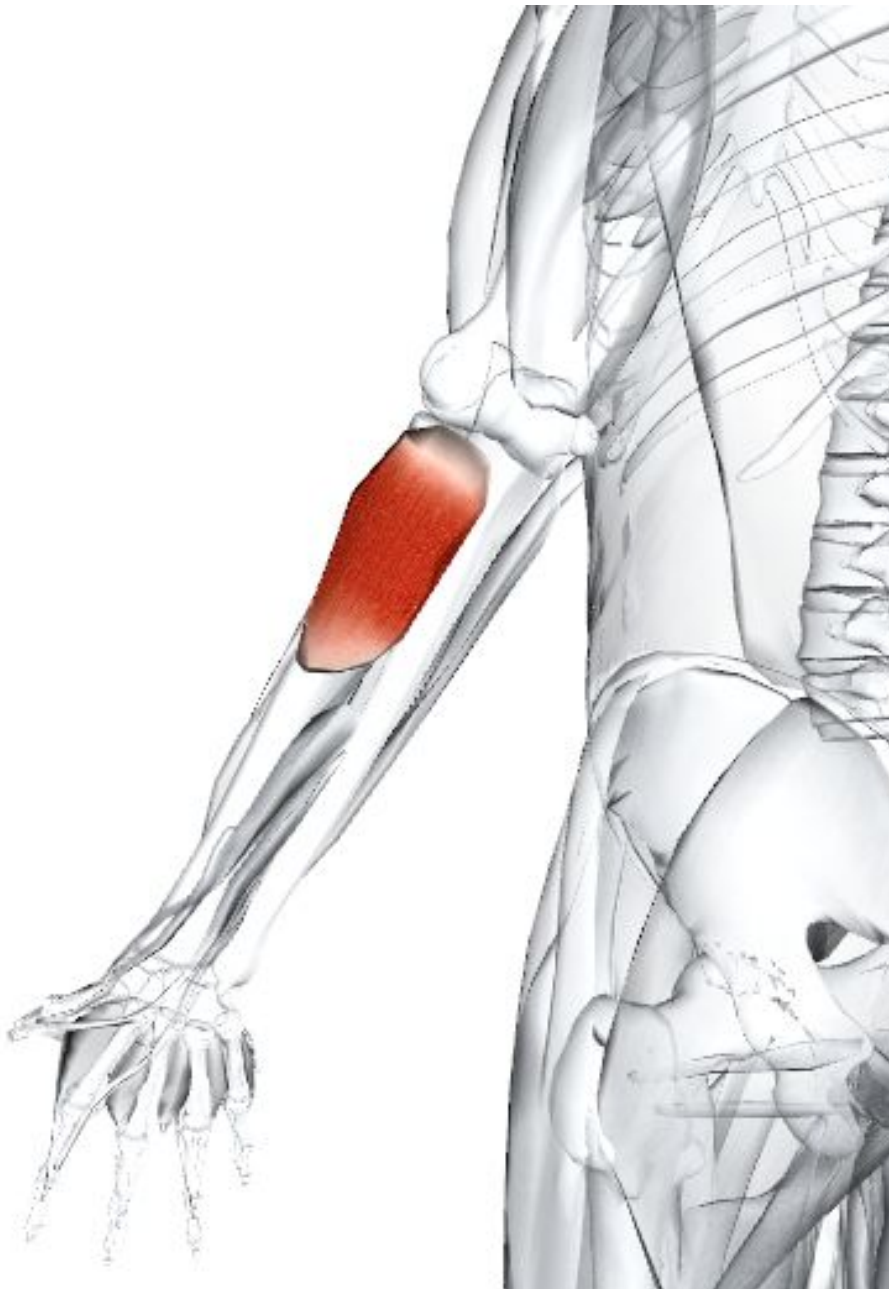
**Иннервация** - Глубокий лучевой (задний межкостный) нерв С6, 7, 8.

**Кровоснабжение** - Локтевая артерия (от плечевой артерии).

**Основное функциональное движение** - Пример: мытье окон.



# Супинатор



**Латинское название** supinus - лежащий на задней части.

Входит в состав глубокой группы мышц.

Супинатор почти полностью скрыт поверхностными мышцами.

**Место отхождения** - Латеральный надмыщелок плечевой кости. Лучевая коллатеральная (латеральная) связка локтевого сустава. Кольцевая связка верхнего лучелоктевого сустава. Гребень супинатора локтевой кости.

**Место прикрепления** - Дорсальные и латеральные поверхности верхней трети лучевой кости.

**Действие** - Супинирует предплечье (для которого является, вероятно, главным генератором; двуглавая мышца является вспомогательной).

**Иннервация** - Глубокий лучевой нерв C5, 6 (7).

**Кровоснабжение** - Возвратная межкостная артерия через общую межкостную артерию (от локтевой артерии). Иногда также снабжается возвратной лучевой артерией.

**Основное функциональное движение**

Пример: вращение дверной ручки или

# Длинная мышца, отводящая большой палец кисти

**Латинское название** abduct - отводить; pollicis - большой палец; longus - длинный.

Входит в состав глубокой группы мышц. Проходит поверхностно в дистальной части предплечья.

**Место отхождения** - Задняя поверхность диафиза локтевой кости, дистально от места отхождения супинатора.

Межкостная мембрана. Задняя поверхность средней трети диафиза лучевой кости.

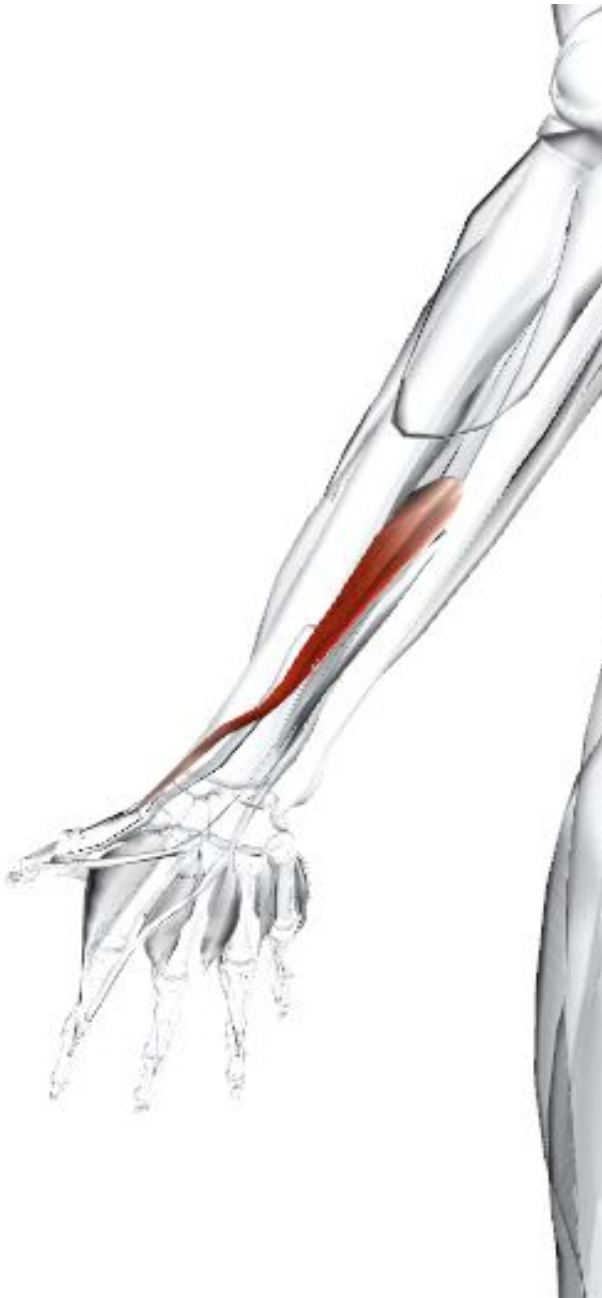**Место прикрепления** - Лучевая (латеральная) сторона основания первой пястной кости.

**Действие** - Отводит большой палец в среднее положение между разгибанием и отведением (при этом движении видно сухожилие). Отводит и участвует в сгибании запястья.

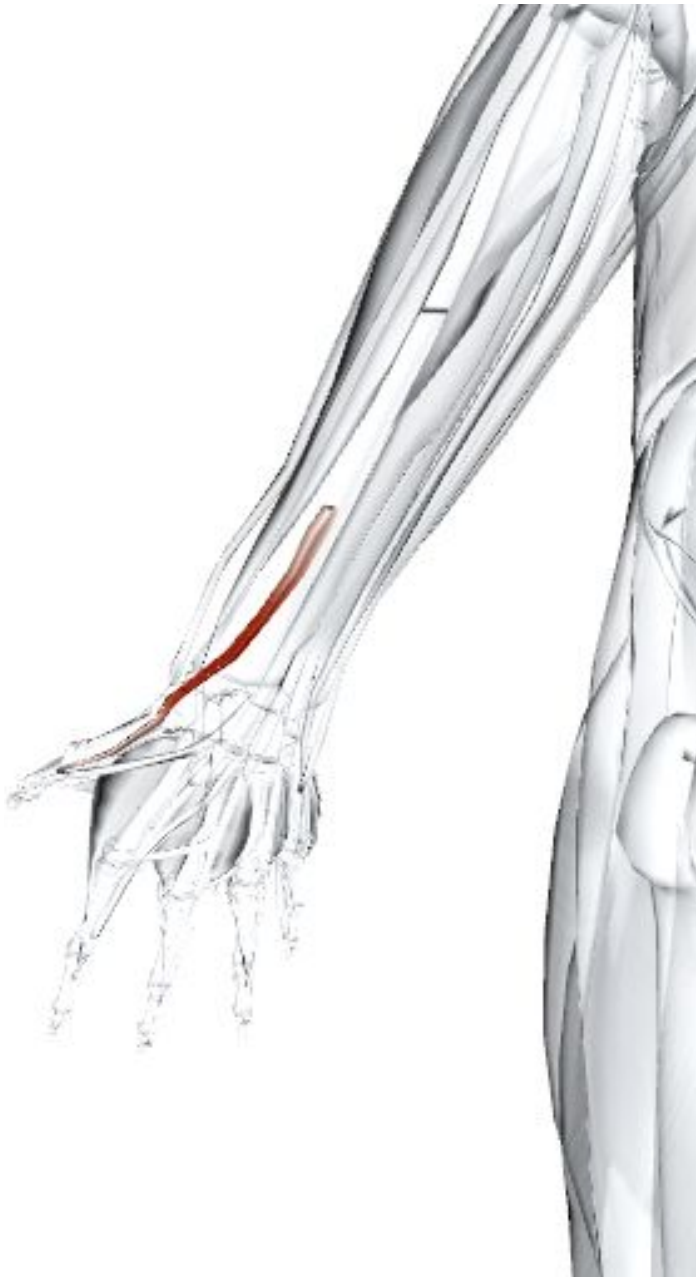**Иннервация** - Глубокий лучевой (задний межкостный) нерв С6, 7, 8.

**Кровоснабжение** - Задняя межкостная артерия через общую межкостную артерию (от локтевой артерии).

**Основное функциональное движение** - Пример: разжимает палец над плоским предметом.







## **Короткий разгибатель большого пальца кисти**

**Латинское название** extensor - разгибать; pollicis - большой палец; brevis - короткий.

Входит в состав глубокой группы мышц. Лежит дистальнее длинной мышцы, приводящей большой палец, к которой тесно прилежит.

**Место отхождения** - Задняя поверхность лучевой кости, дистально место от отхождения длинной мышцы, отводящей большой палец. Прилежащая часть межкостной мембраны.

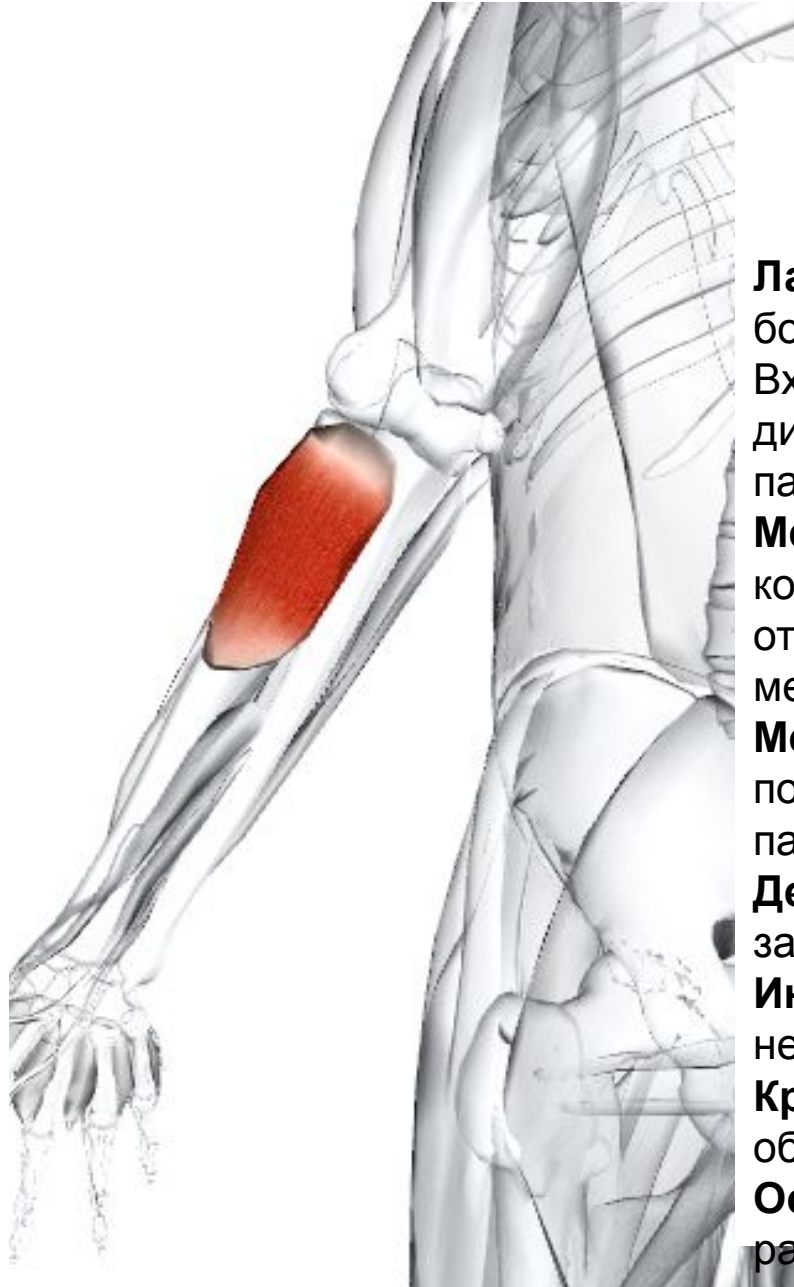**Место прикрепления** - Основание дорсальной поверхности проксимальной фаланги большого пальца.

**Действие** - Разгибает большой палец кисти. Отводит запястье.

**Иннервация** - Глубокий лучевой (задний межкостный) нерв С6, 7, 8.

**Кровоснабжение** - Задняя межкостная артерия через общую межкостную артерию (от локтевой артерии).

**Основное функциональное движение** - Пример: разжимает палец над плоским предметом.



## **Короткий разгибатель большого пальца кисти**

**Латинское название** extensor - разгибать; pollicis - большой палец; brevis - короткий.

Входит в состав глубокой группы мышц. Лежит дистальнее длинной мышцы, приводящей большой палец, к которой тесно прилежит.

**Место отхождения** - Задняя поверхность лучевой кости, дистально место от отхождения длинной мышцы, отводящей большой палец. Прилежащая часть межкостной мембраны.

**Место прикрепления** - Основание дорсальной поверхности проксимальной фаланги большого пальца.

**Действие** - Разгибает большой палец кисти. Отводит запястье.

**Иннервация** - Глубокий лучевой (задний межкостный) нерв С6, 7, 8.

**Кровоснабжение** - Задняя межкостная артерия через общую межкостную артерию (от локтевой артерии).

**Основное функциональное движение** - Пример: разжимает палец над плоским предметом.

# Длинный разгибатель большого пальца кисти

**Латинское название** extensor - разгибать; pollicis - большой палец; longus - длинный.

Входит в состав глубокой группы мышц. Сухожилие длинного разгибателя большого пальца кисти образует задний край треугольной впадины, называемой анатомической «нюхательной» ямкой на тыле кисти, дальше дистального конца лучевой кости.

**Место отхождения** - Средняя треть задней поверхности локтевой кости. Межкостная мембрана.

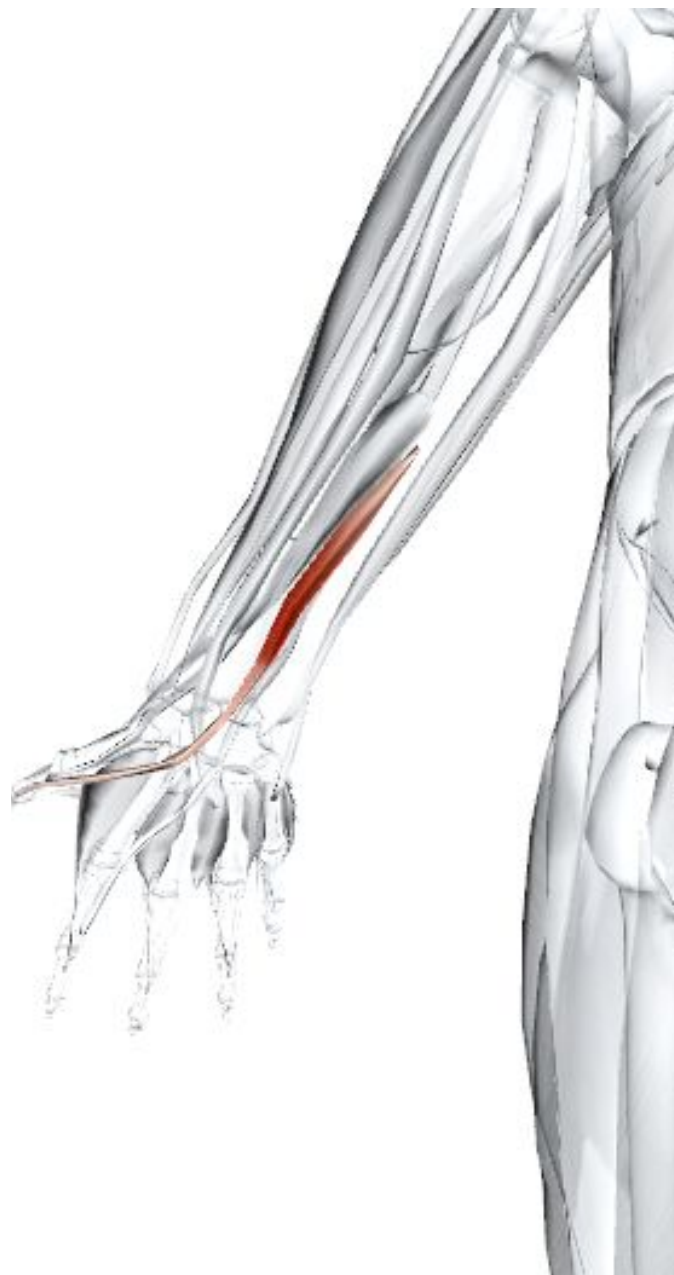**Место прикрепления** - Дорсальная поверхность основания дистальной фаланги большого пальца.

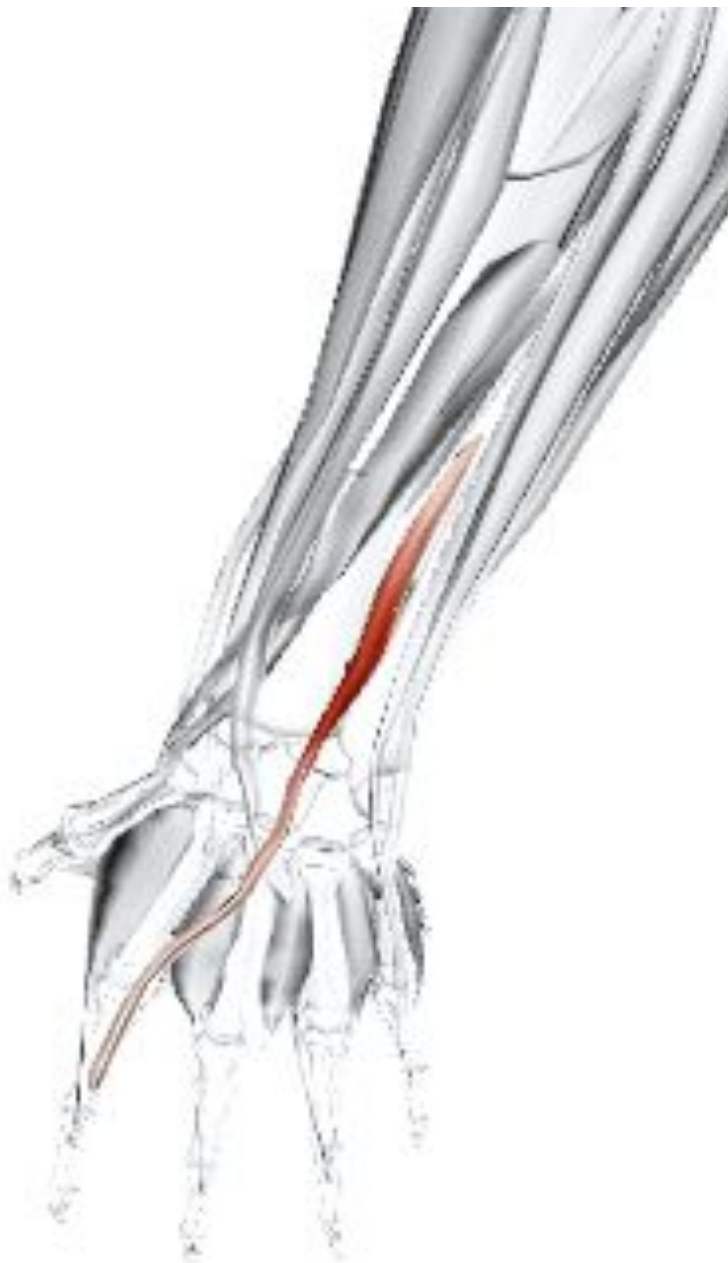**Действие** - Разгибает большой палец кисти. Участвует в разгибании и отведении запястья.

**Иннервация** - Глубокий лучевой (задний межкостный) нерв С6, 7, 8.

**Кровоснабжение** - Задняя межкостная артерия через общую межкостную артерию (от локтевой артерии).

**Основное функциональное движение** - Пример: жест с поднятым большим пальцем.





## Разгибатель

### указательного пальца

**Латинское название** extensor - разгибать; indicis - указательный.

Входит в состав глубокой группы мышц, которая включает супинатор, длинную мышцу, приводящую большой палец кисти, короткий разгибатель большого пальца кисти, длинный разгибатель большого пальца кисти и разгибатель указательного пальца.

**Место отхождения** - Задняя поверхность локтевой кости. Прилежащая часть межкостной мембраны.

**Место прикрепления** - Сухожильное продолжение (влагалище) на спинке проксимальной фаланги указательного пальца.

**Действие** - Разгибает указательный палец.

**Иннервация** - Глубокий лучевой (задний межкостный) нерв С6, 7, 8.

**Кровоснабжение** - Задняя межкостная артерия через общую межкостную артерию (от локтевой артерии).

**Основное функциональное движение** -

Пример: указание пальцем на что-либо.