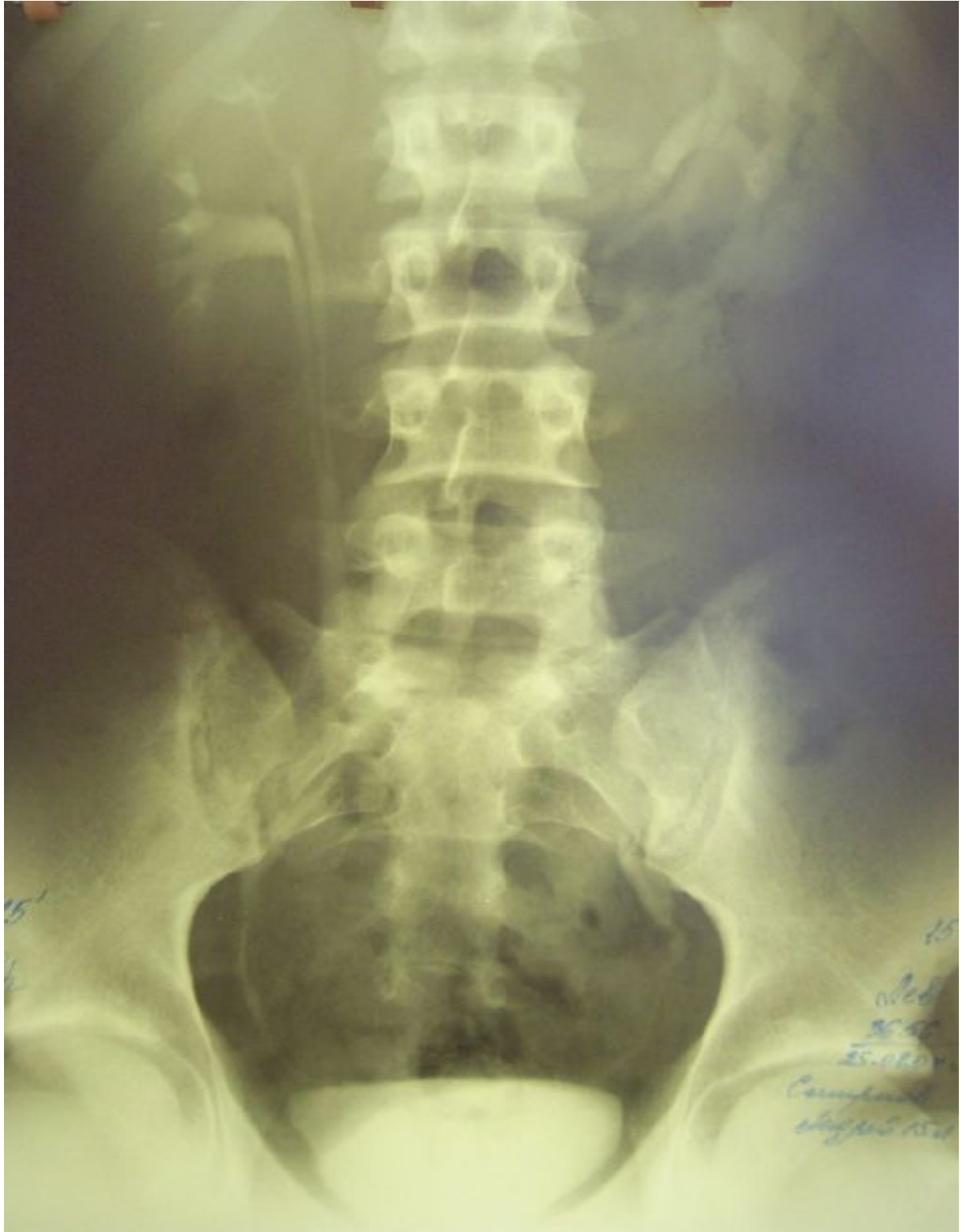

УРОЛОГИЯ ДЕТСКОГО ВОЗРАСТА

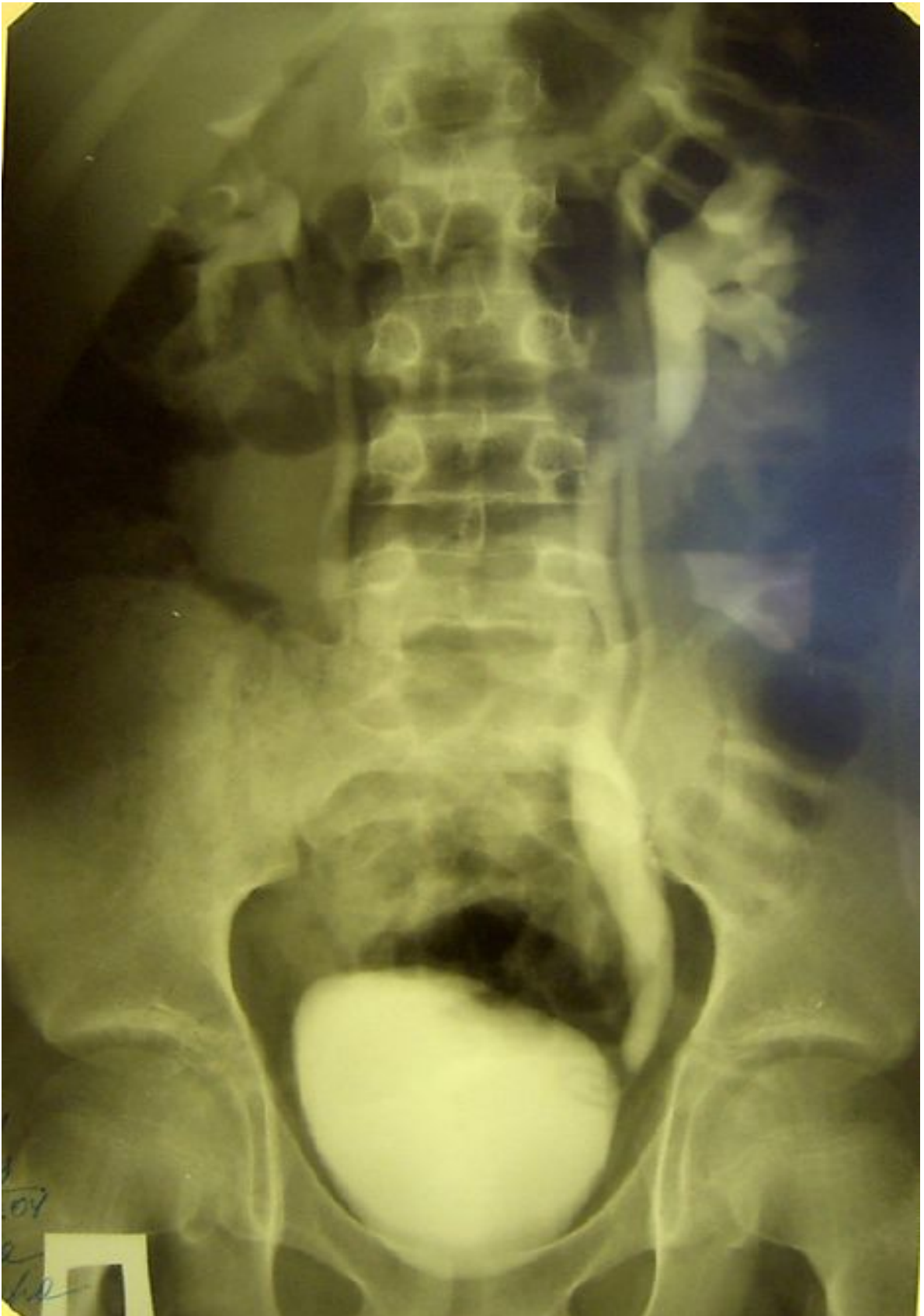Пороки развития почек

- **Аномалии количества** - аплазия, удвоение, добавочная почка.
- **Аномалии величины** - гипоплазия, гигантская почка.
- **Аномалии расположения (дистопии)** - **гомолатеральные** (грудная, поясничная, подвздошная, тазовая), **гетеролатеральные** (перекрёстные).
- **Аномалии взаимоотношения (сращения)** - **симметричные** (подковообразная, галетообразная), **асимметричные** (S-, L-, I-образная).
- **Аномалии структуры (кистозные аномалии)** - поликистоз, мультикистоз, солитарные кисты, губчатая почка.

Неполное удвоение правой почки



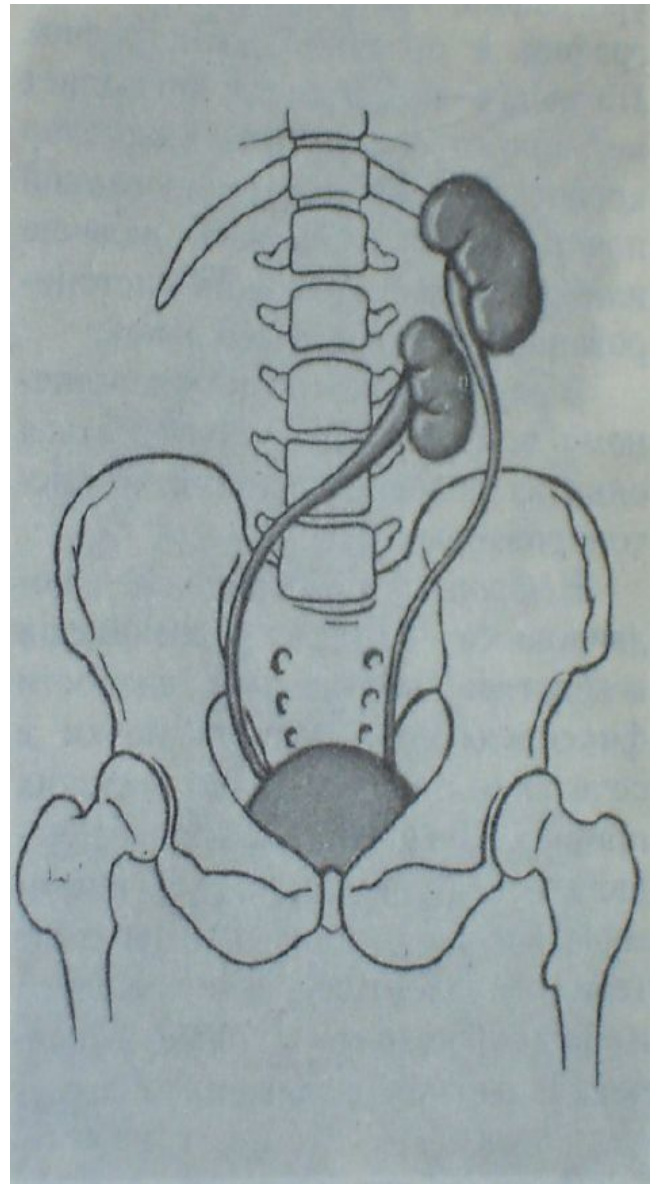
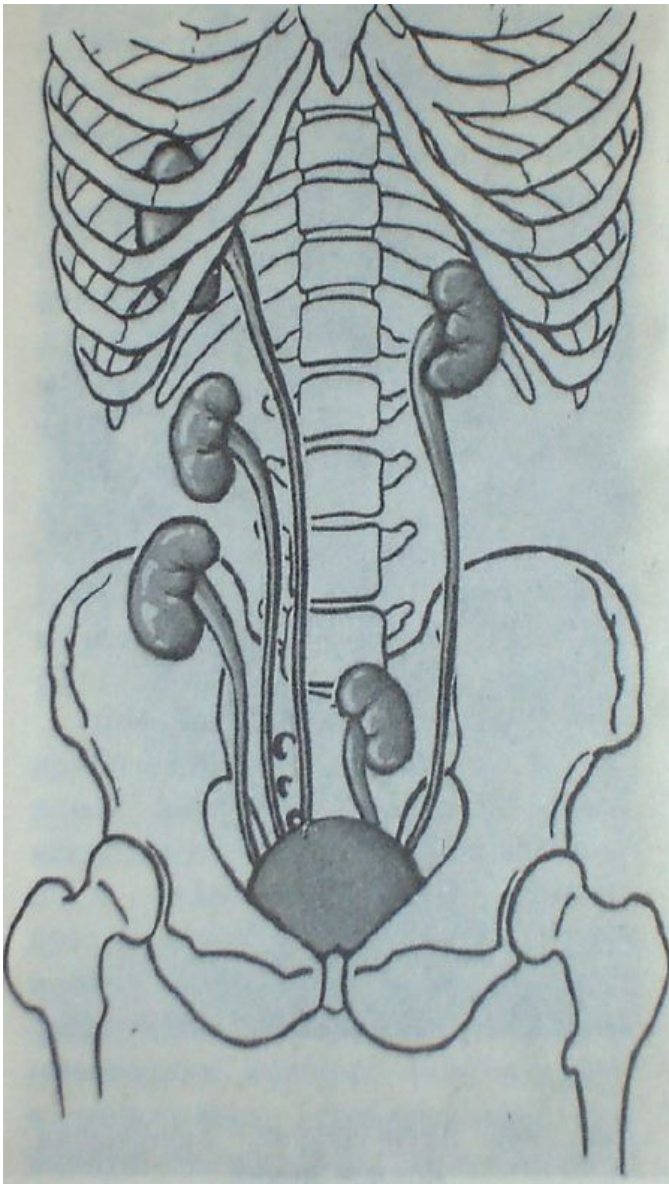
Полное удвоение левой почки



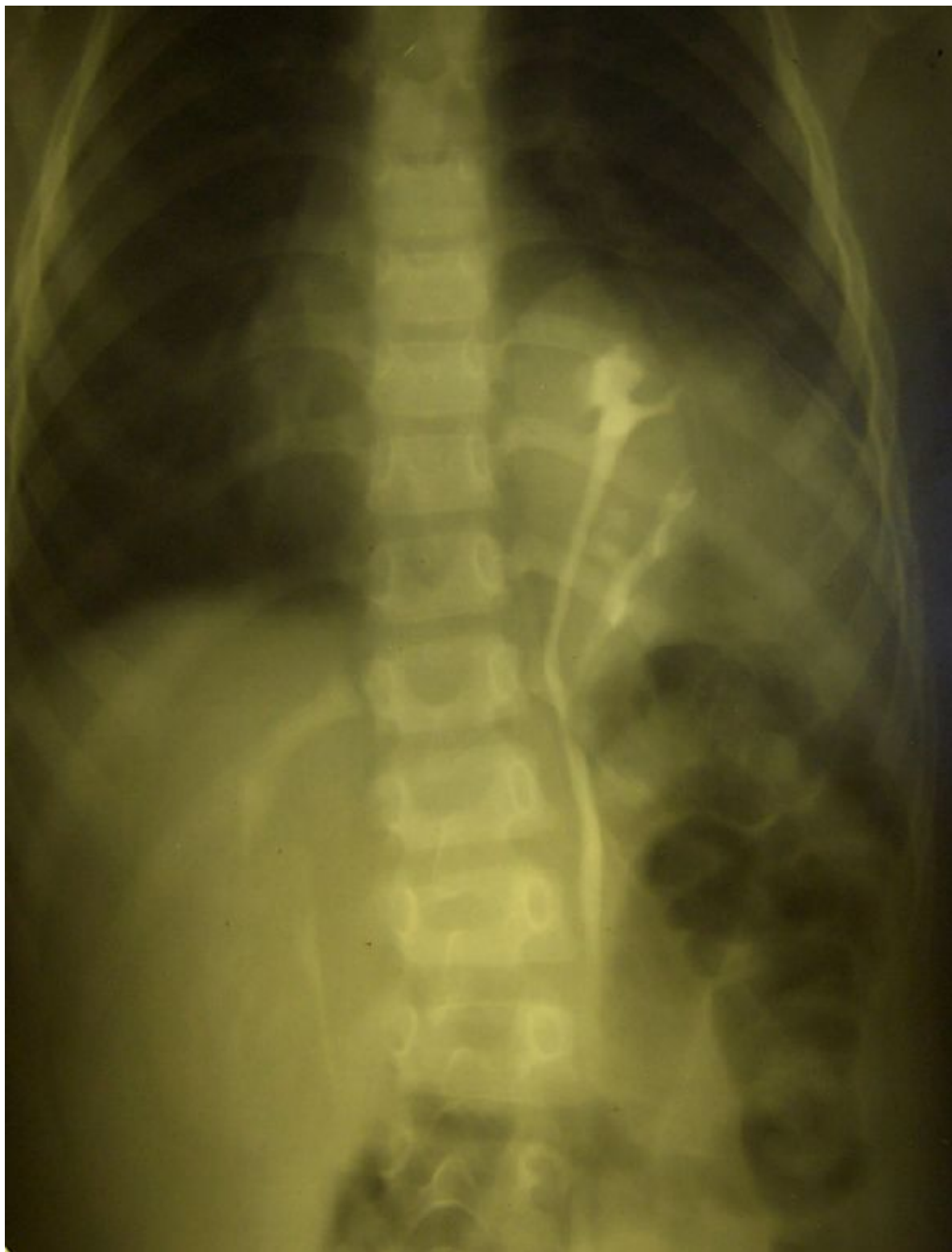Дистопии почек

Гомолатеральные

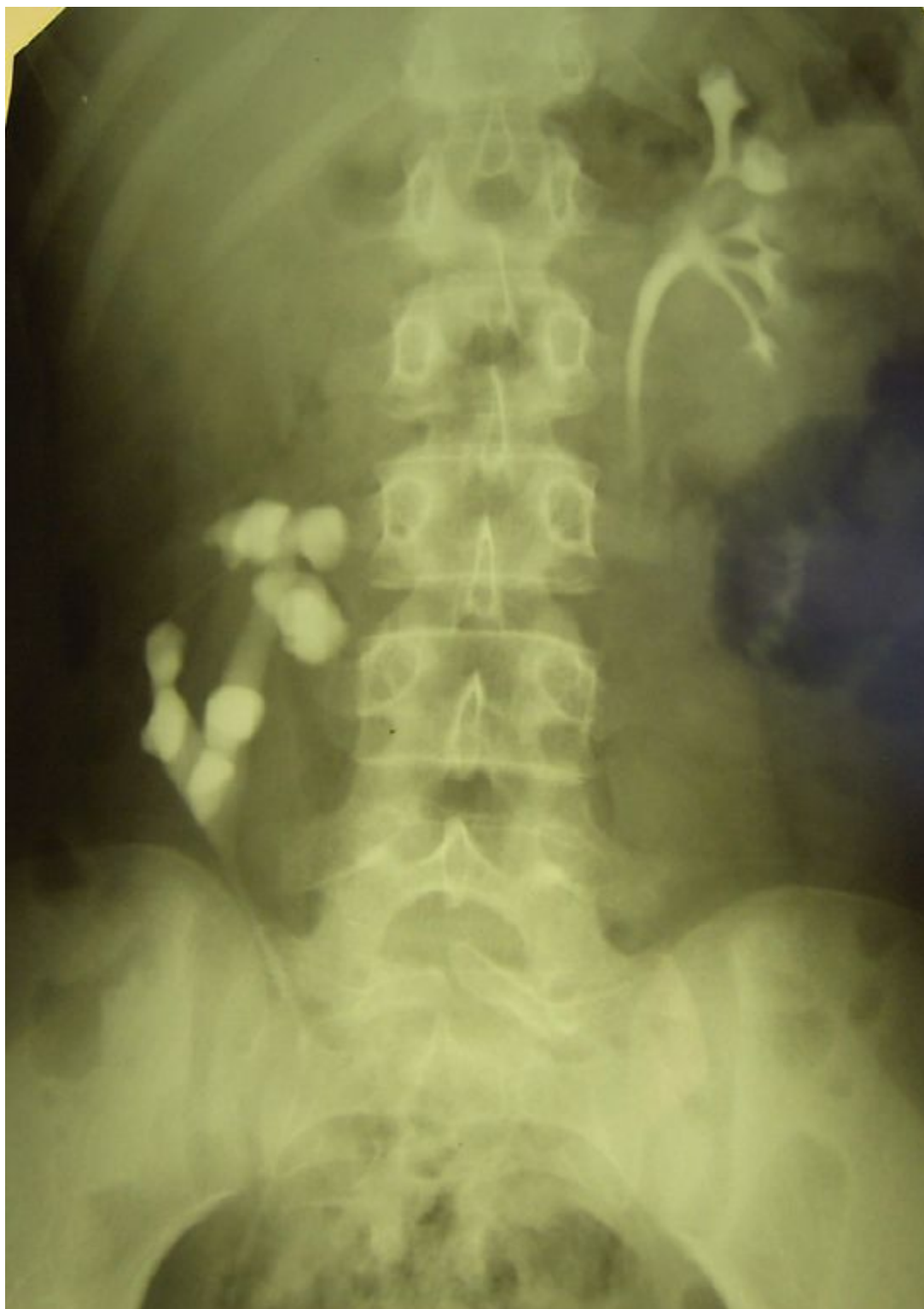Гетеролатеральная



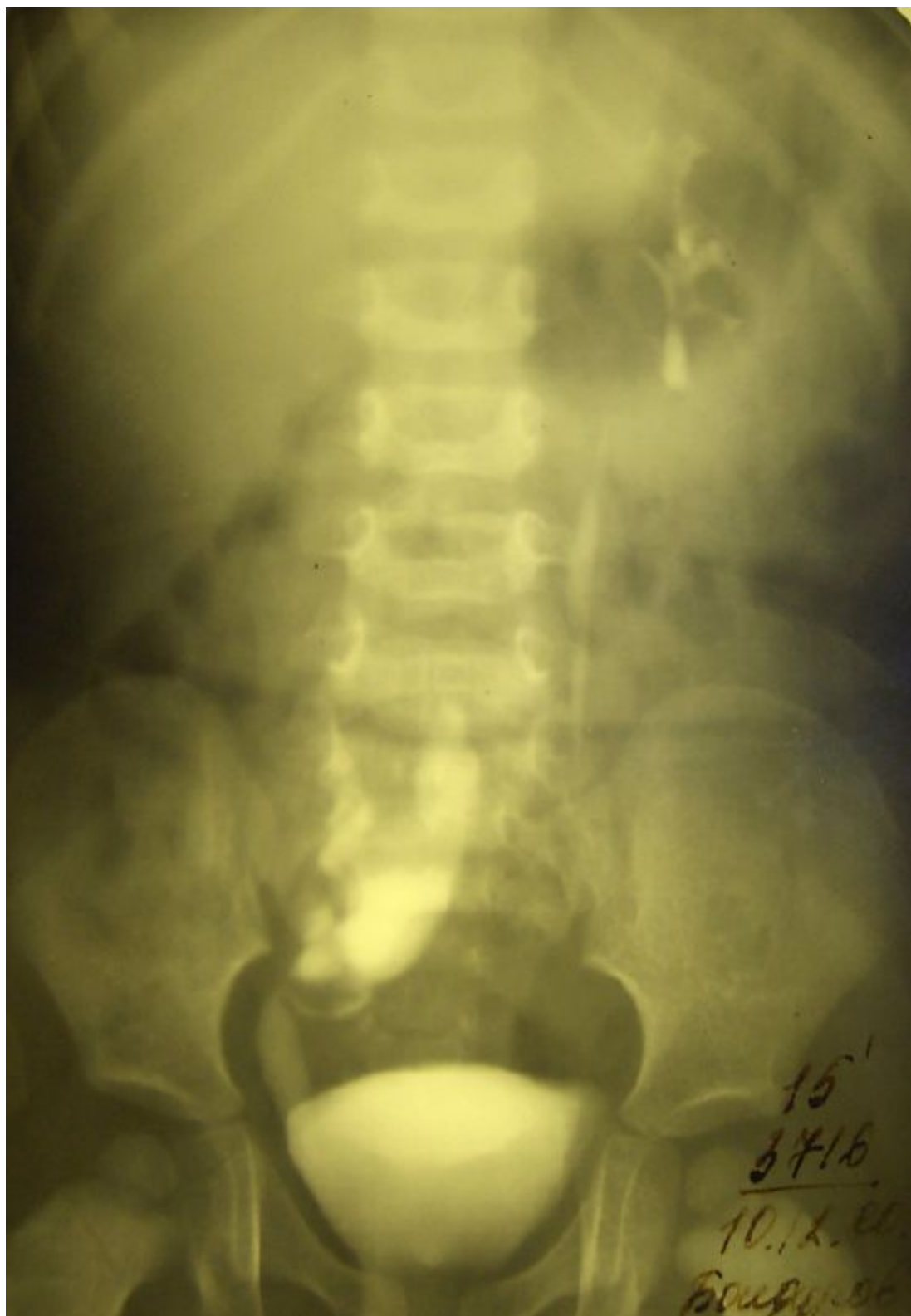Грудная дистопия левой почки



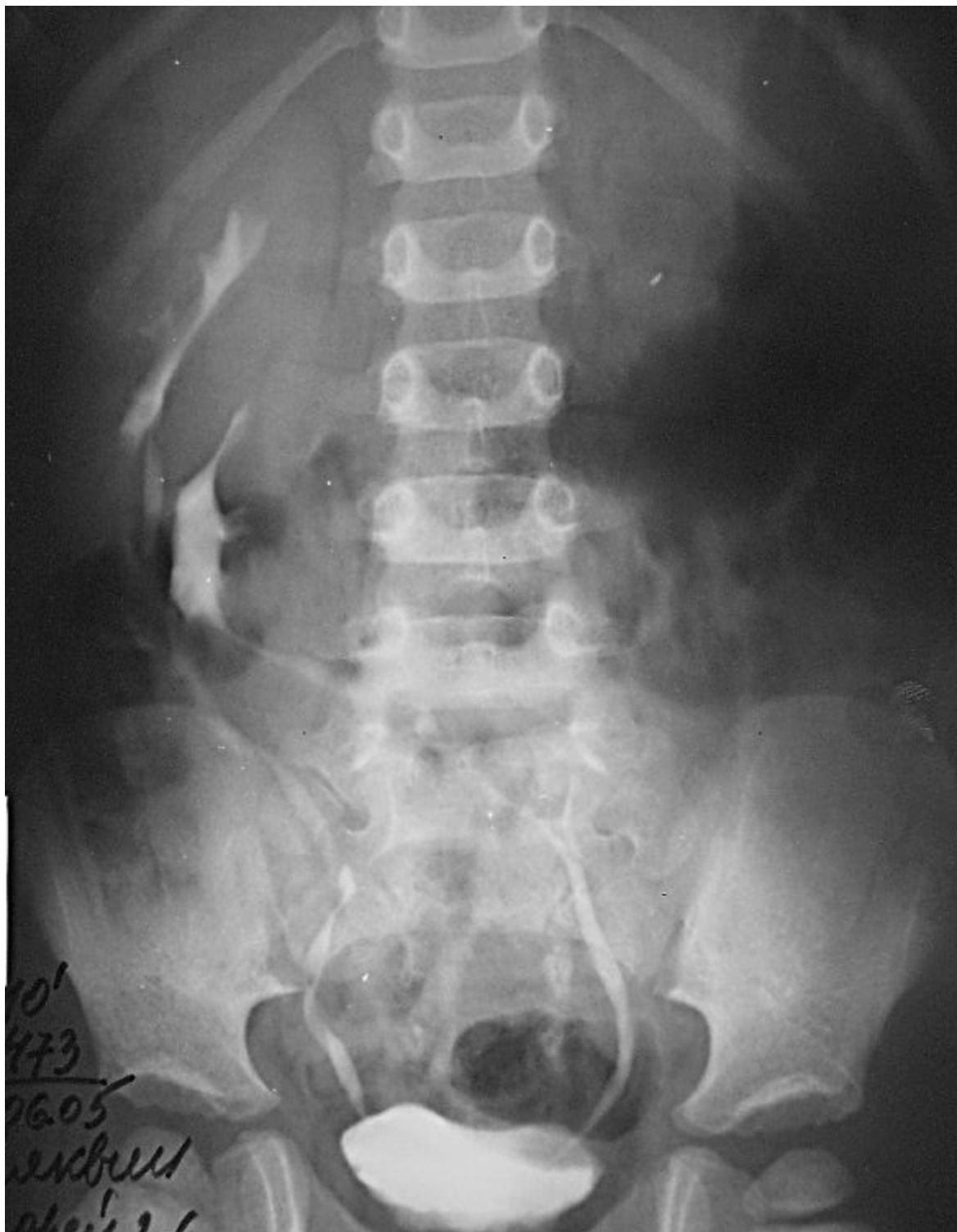Поясничная дистопия правой почки



Тазовая дистопия правой почки

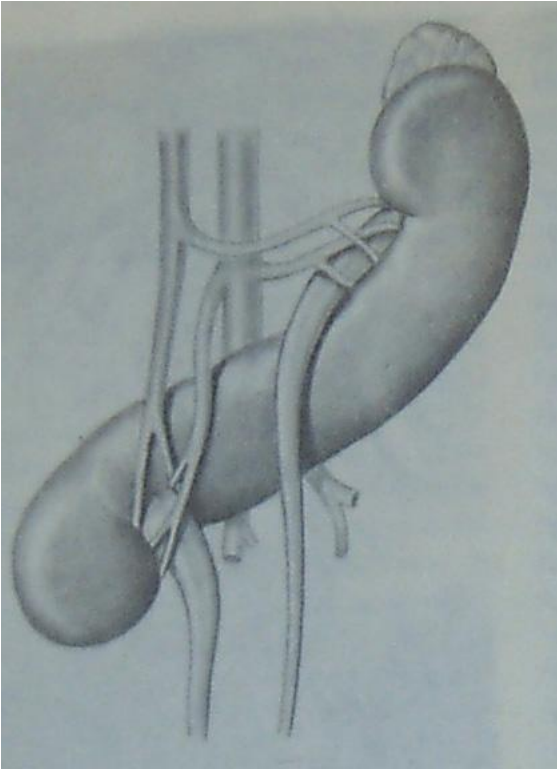


Перекрестная дистопия левой почки

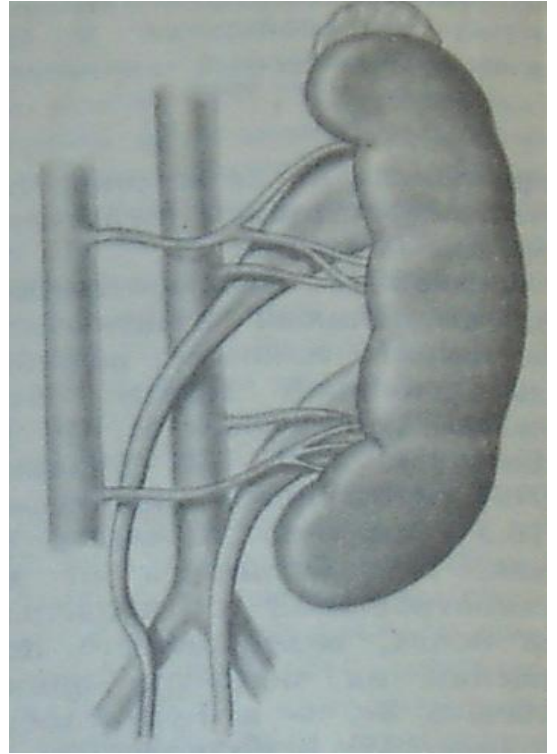


Асимметричные сращения

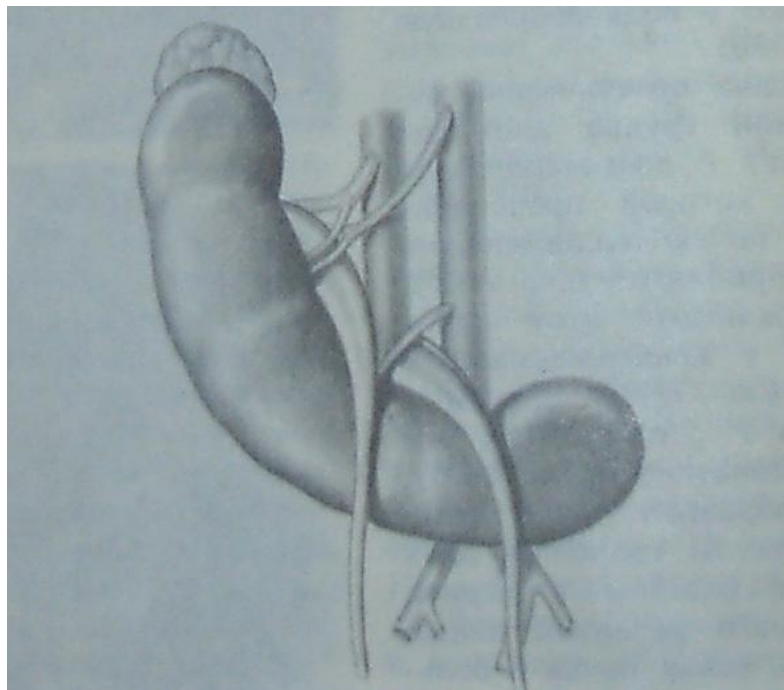
S-образное



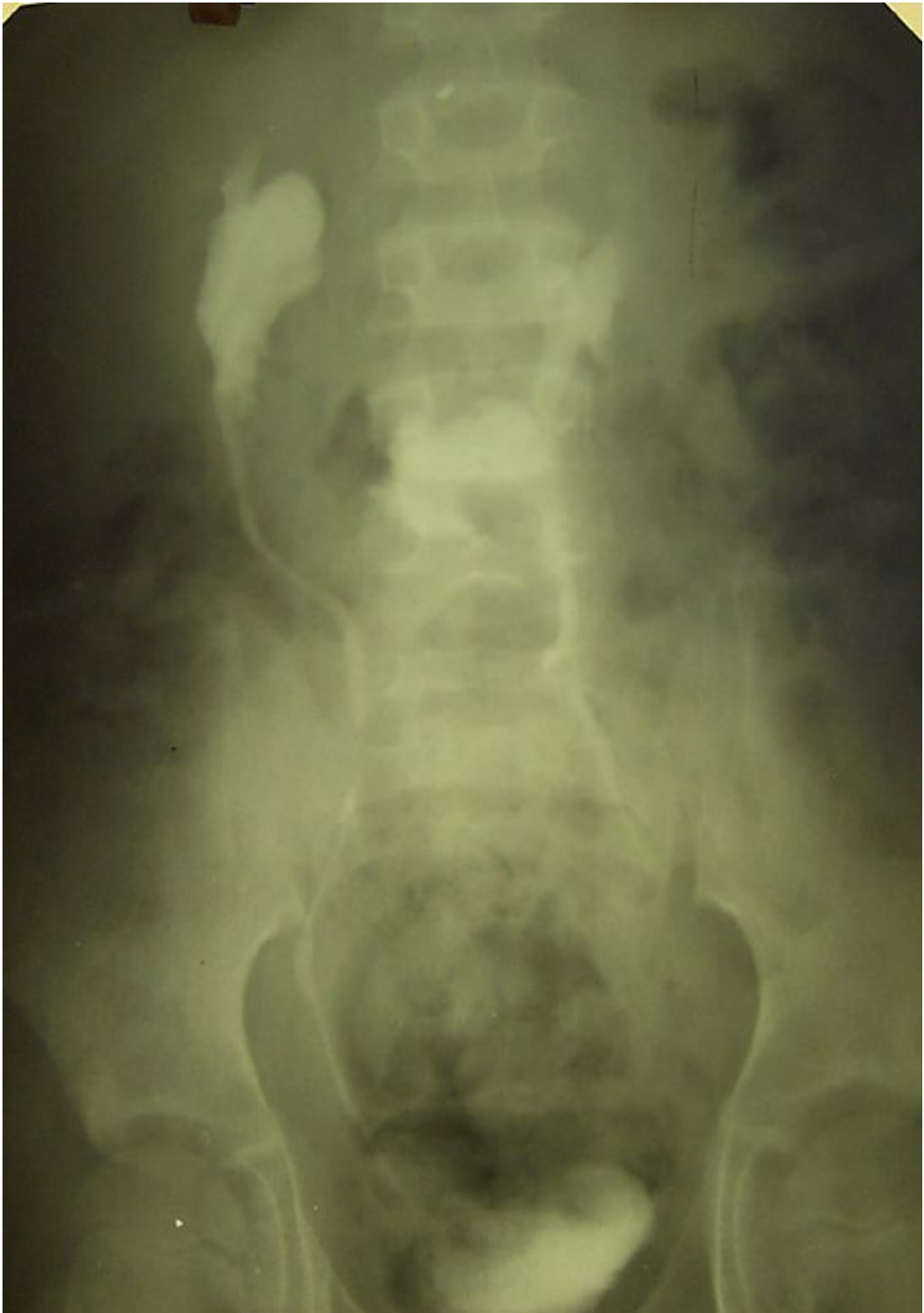I-образное



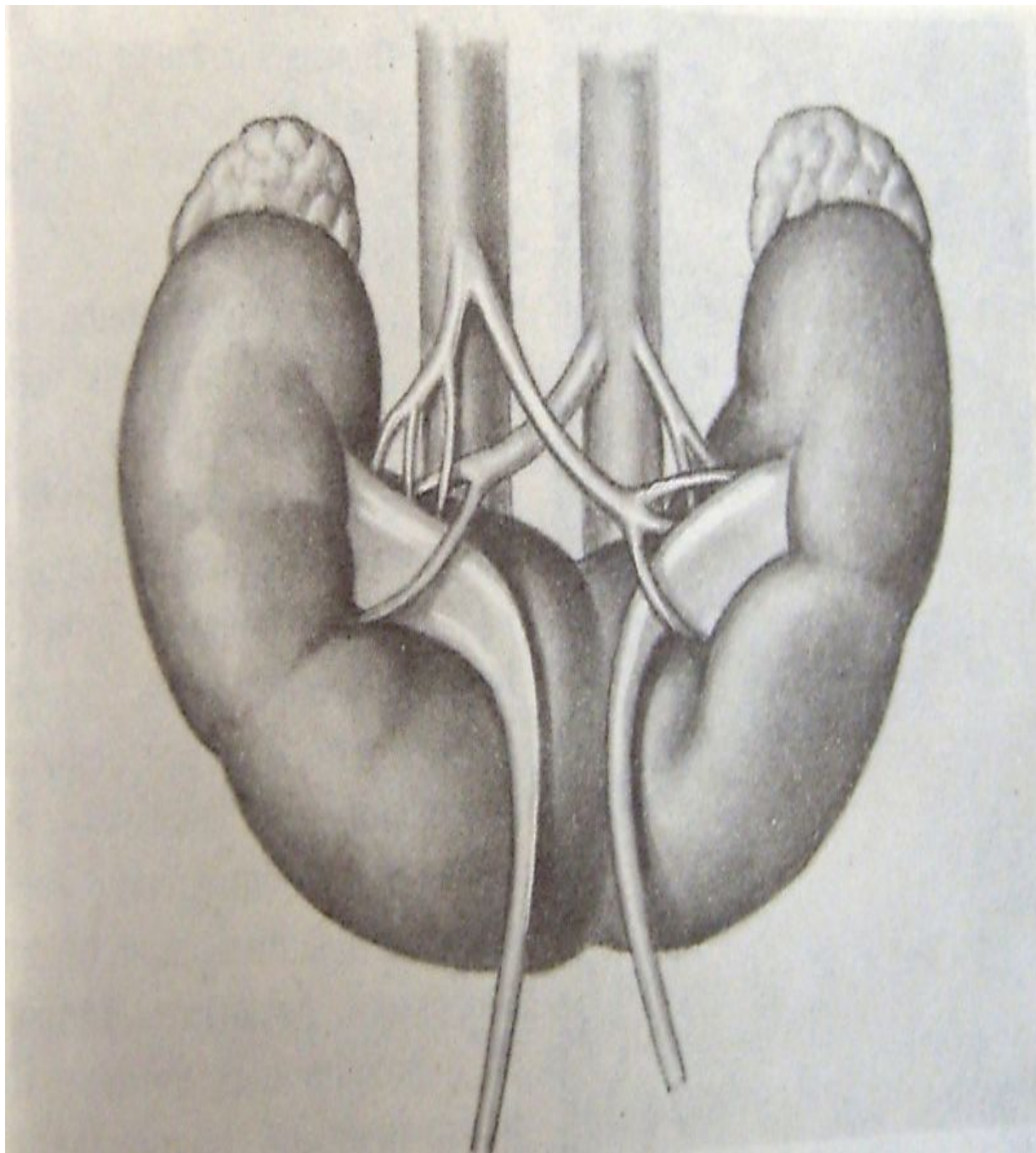
L-образное



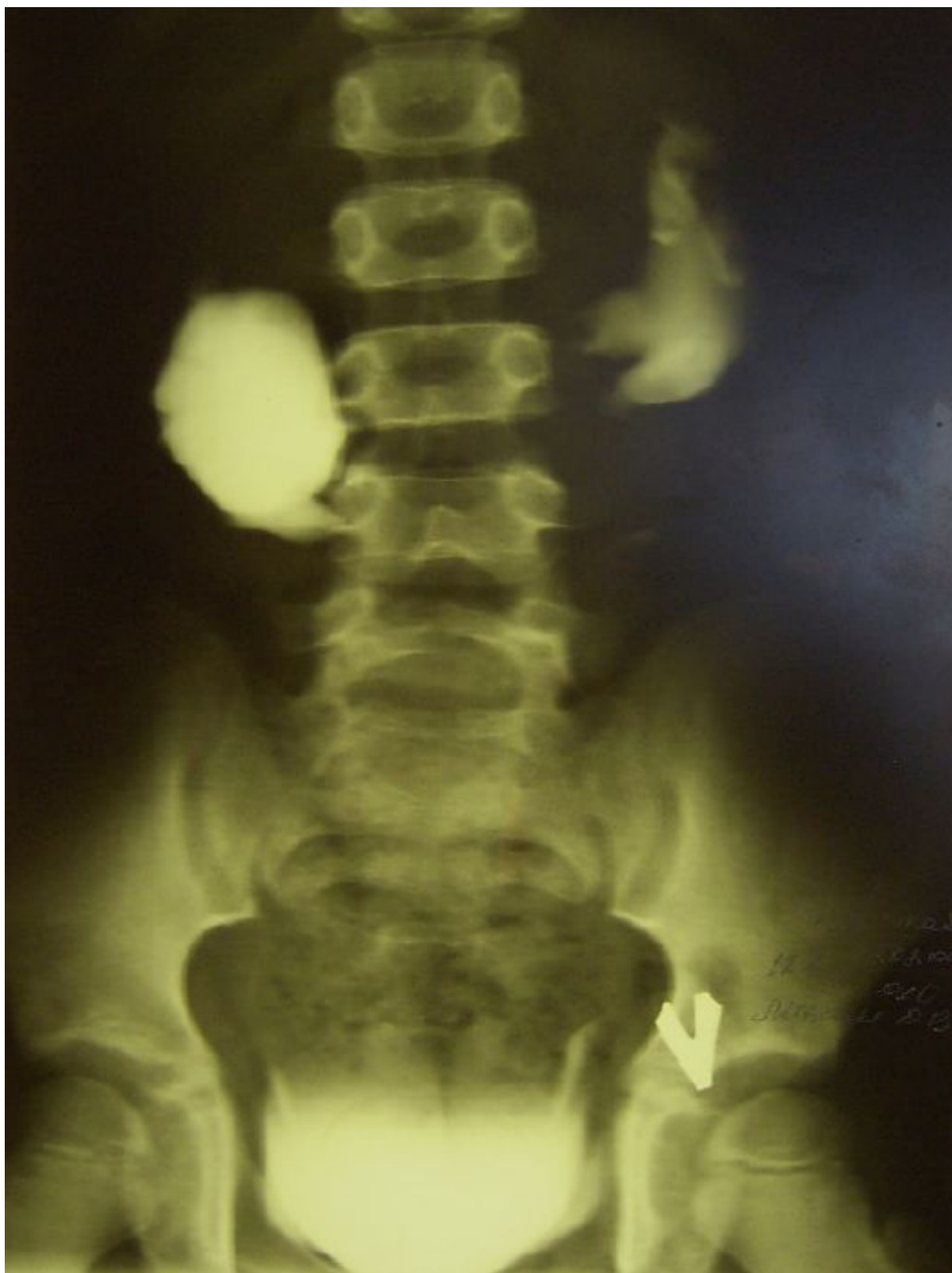L-образная почка



Подковообразная почка




Подковообразная почка

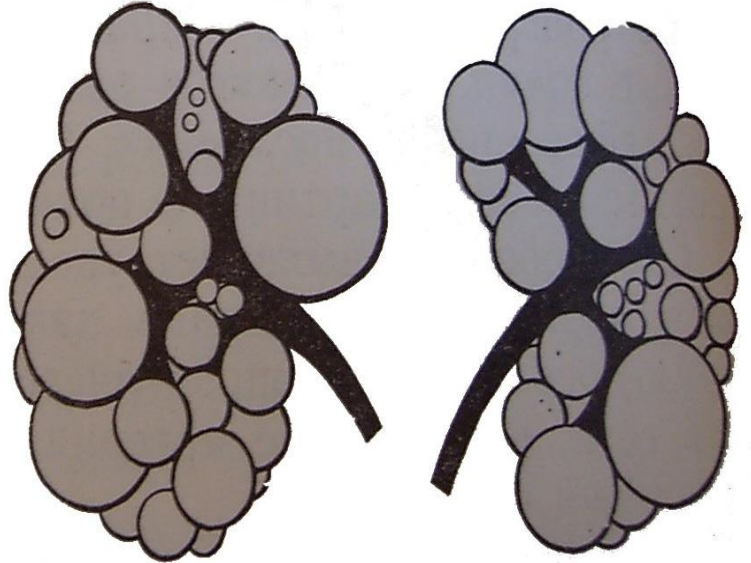


Кистозные аномалии


Солидарная киста



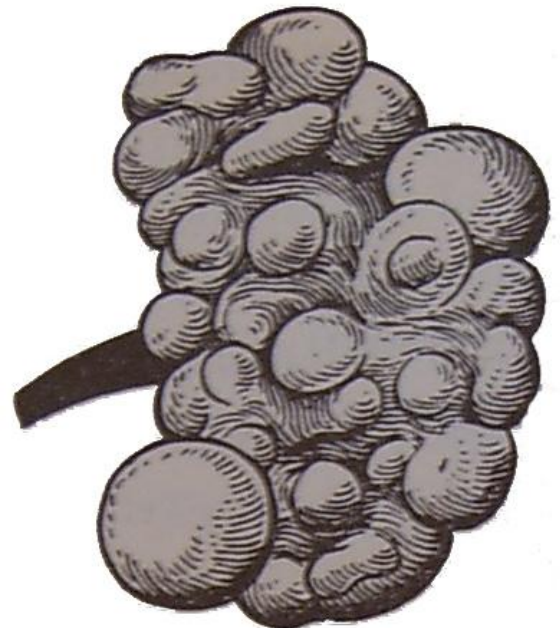
Поликистоз



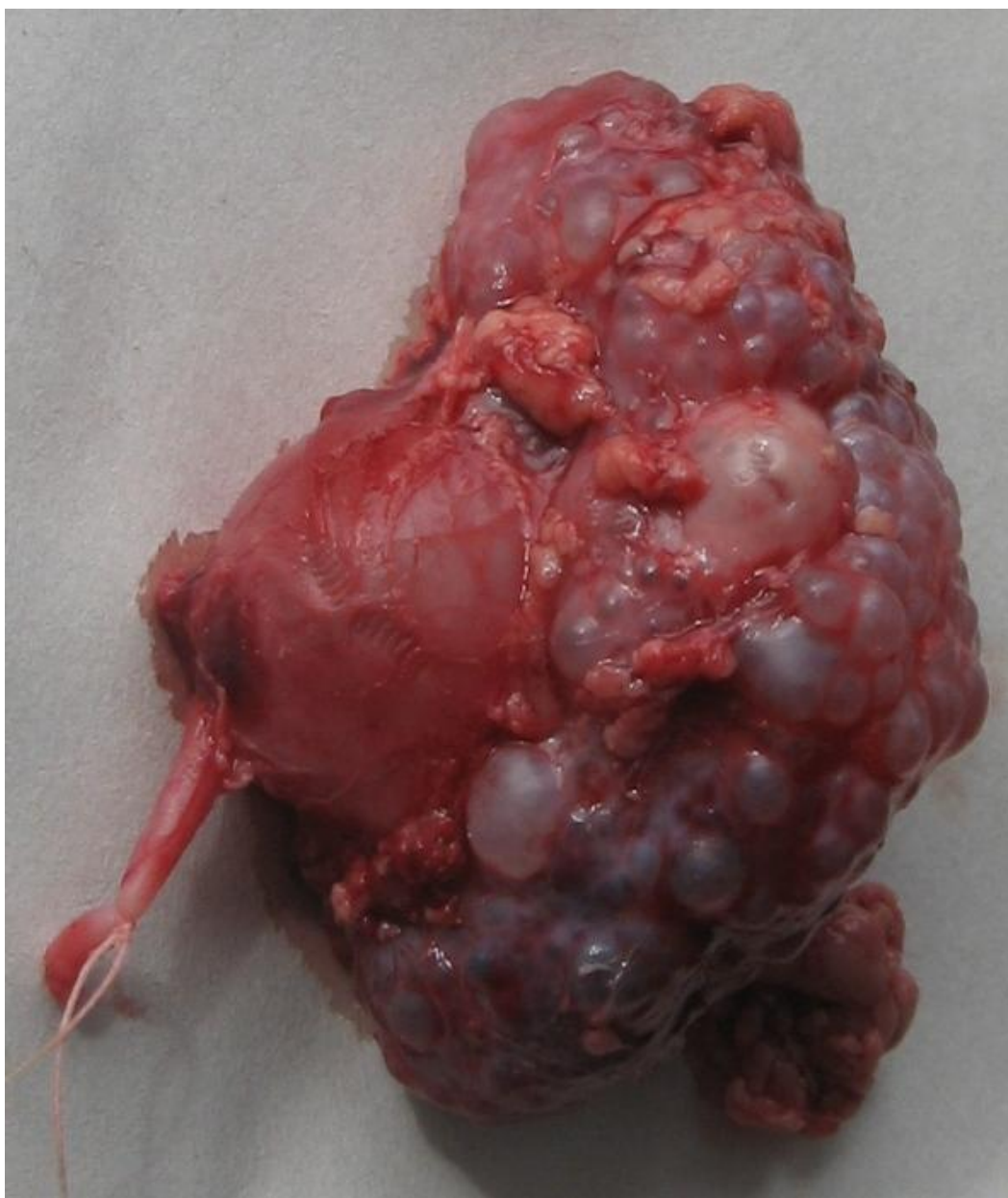Губчатая почка



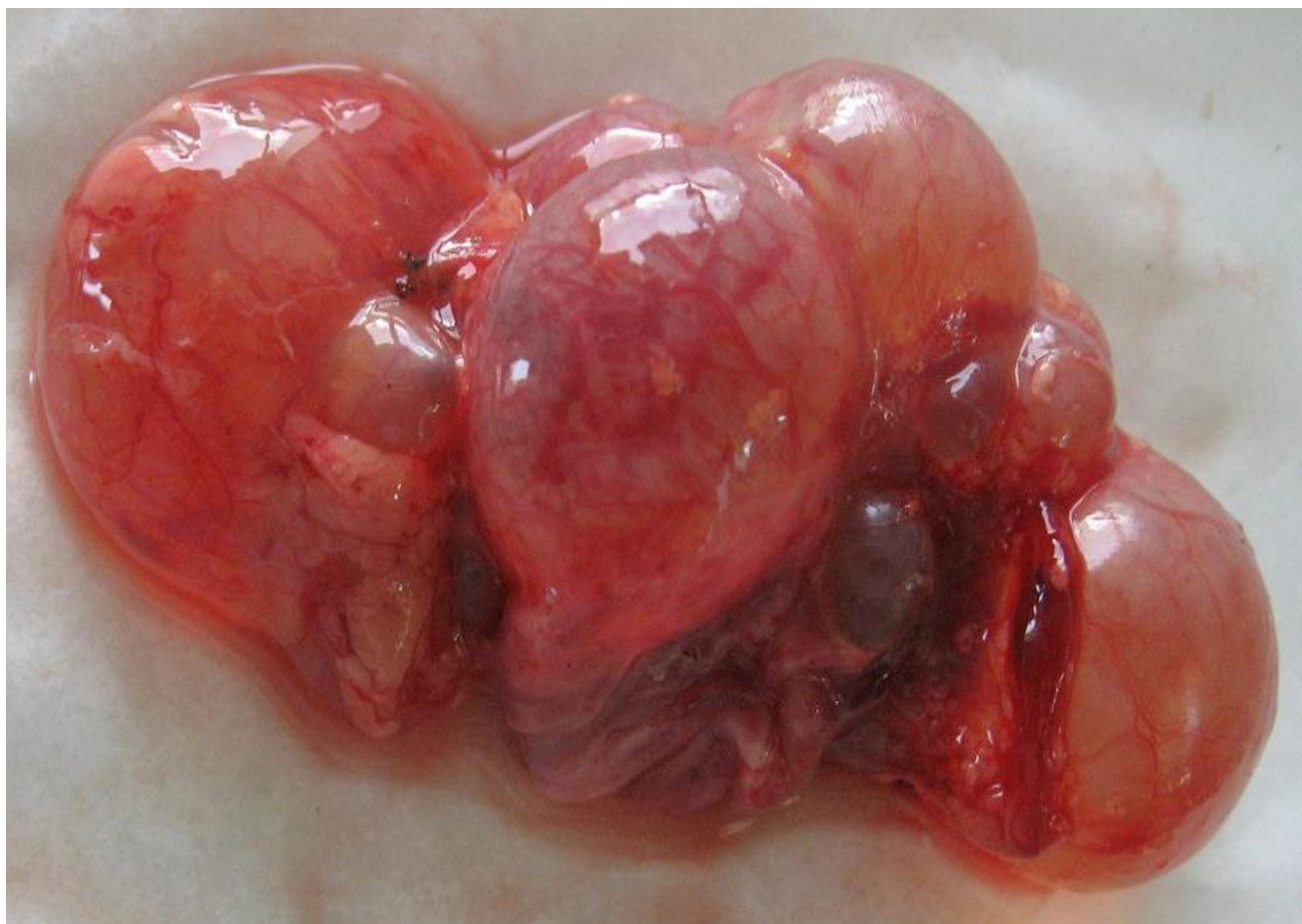
Мультикистоз



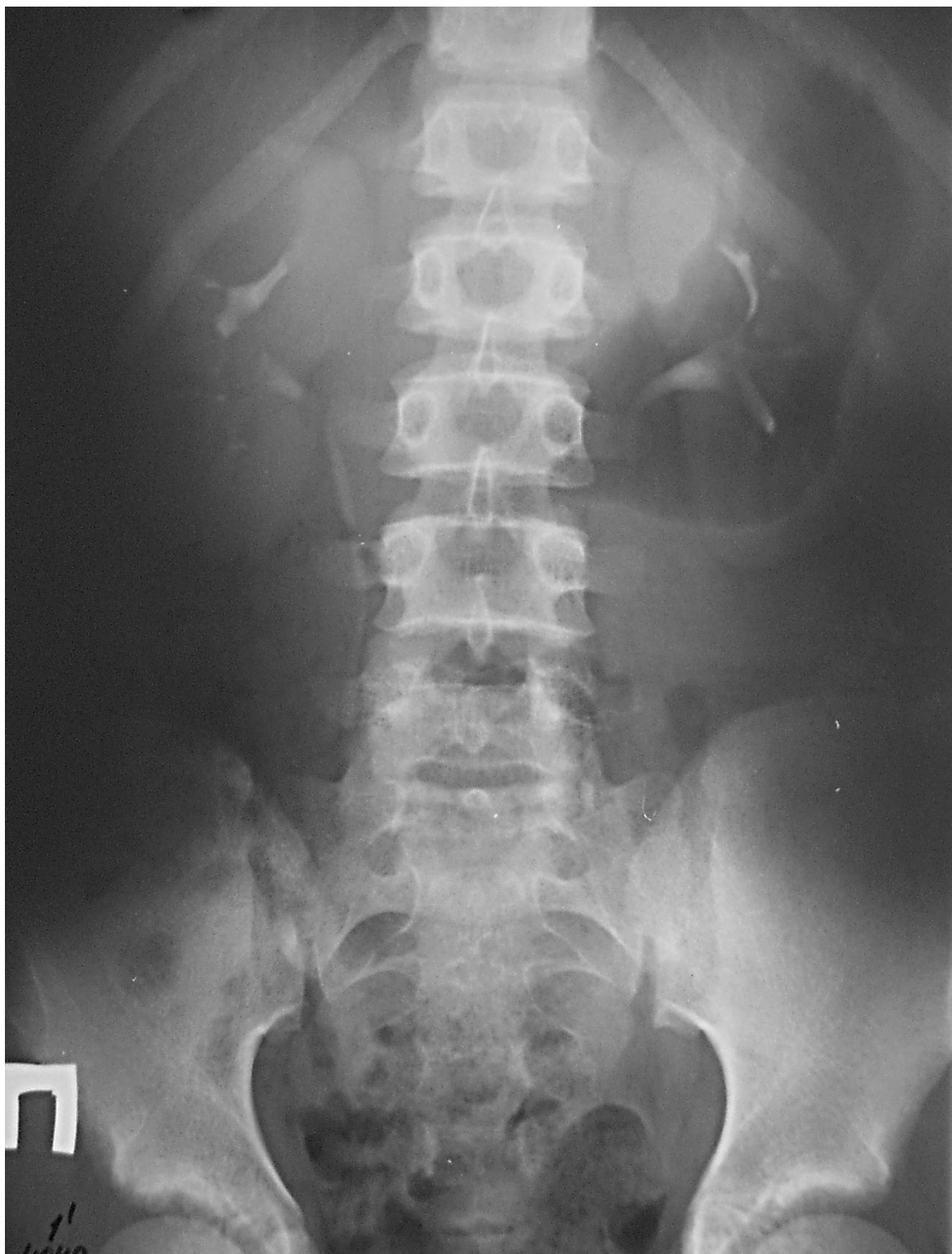Кистозная дисплазия



Мультикистоз



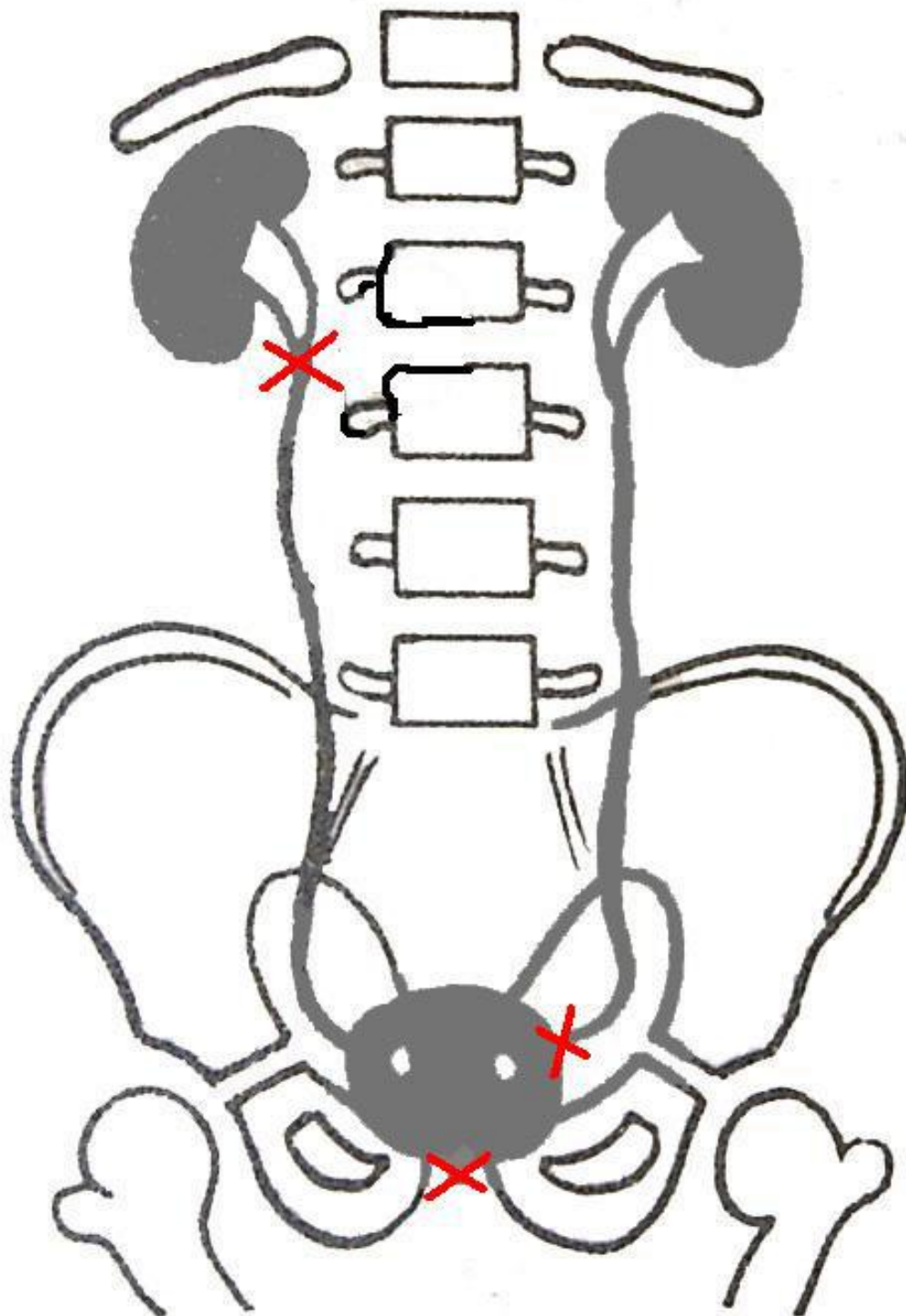
Солидарная киста правой почки



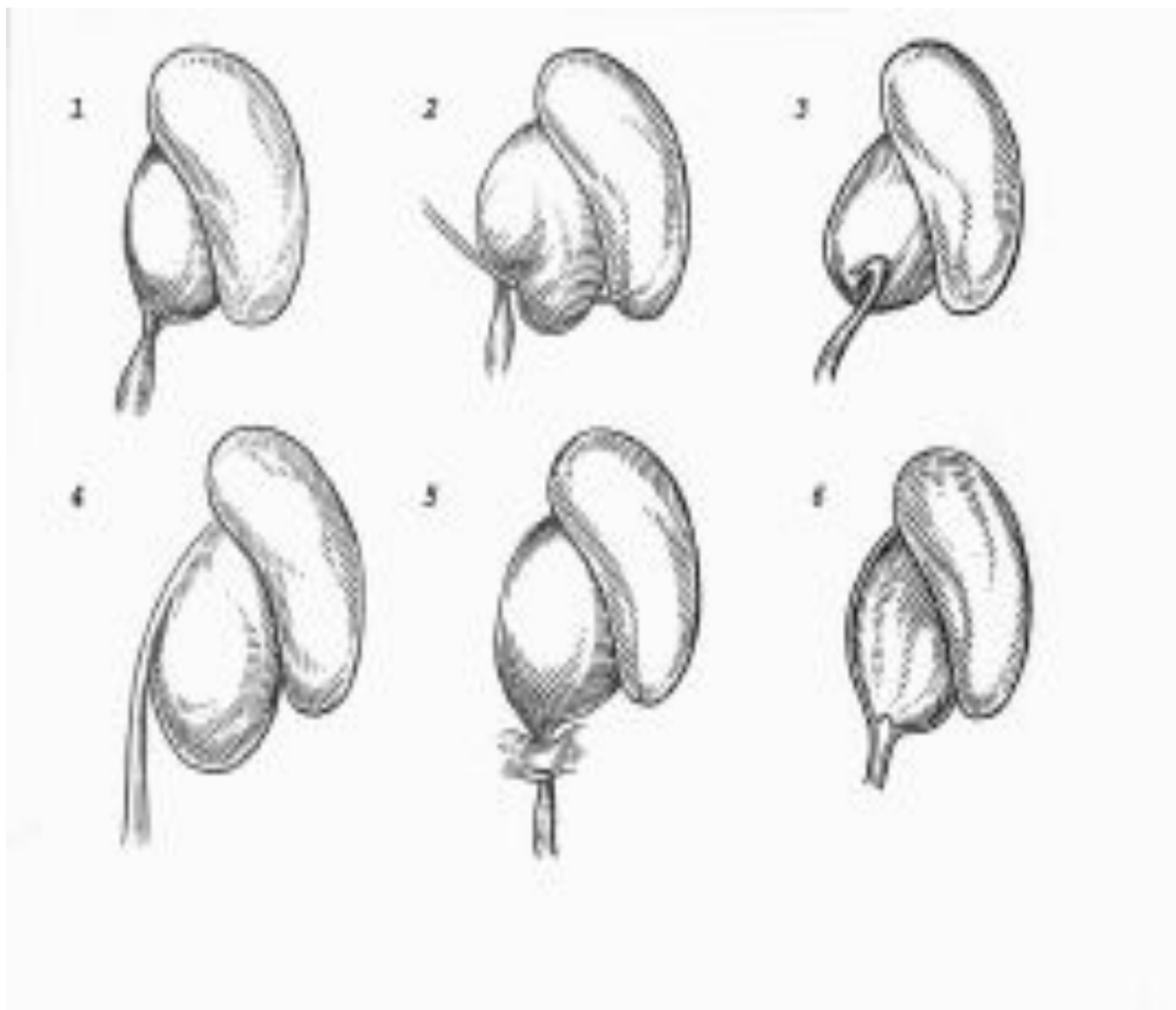
Пороки развития мочеточников

- **Обструктивные уропатии**
гидронефроз
обструктивный мегауререр
- **Пузырно-мочеточниковый рефлюкс**
(ПМР)

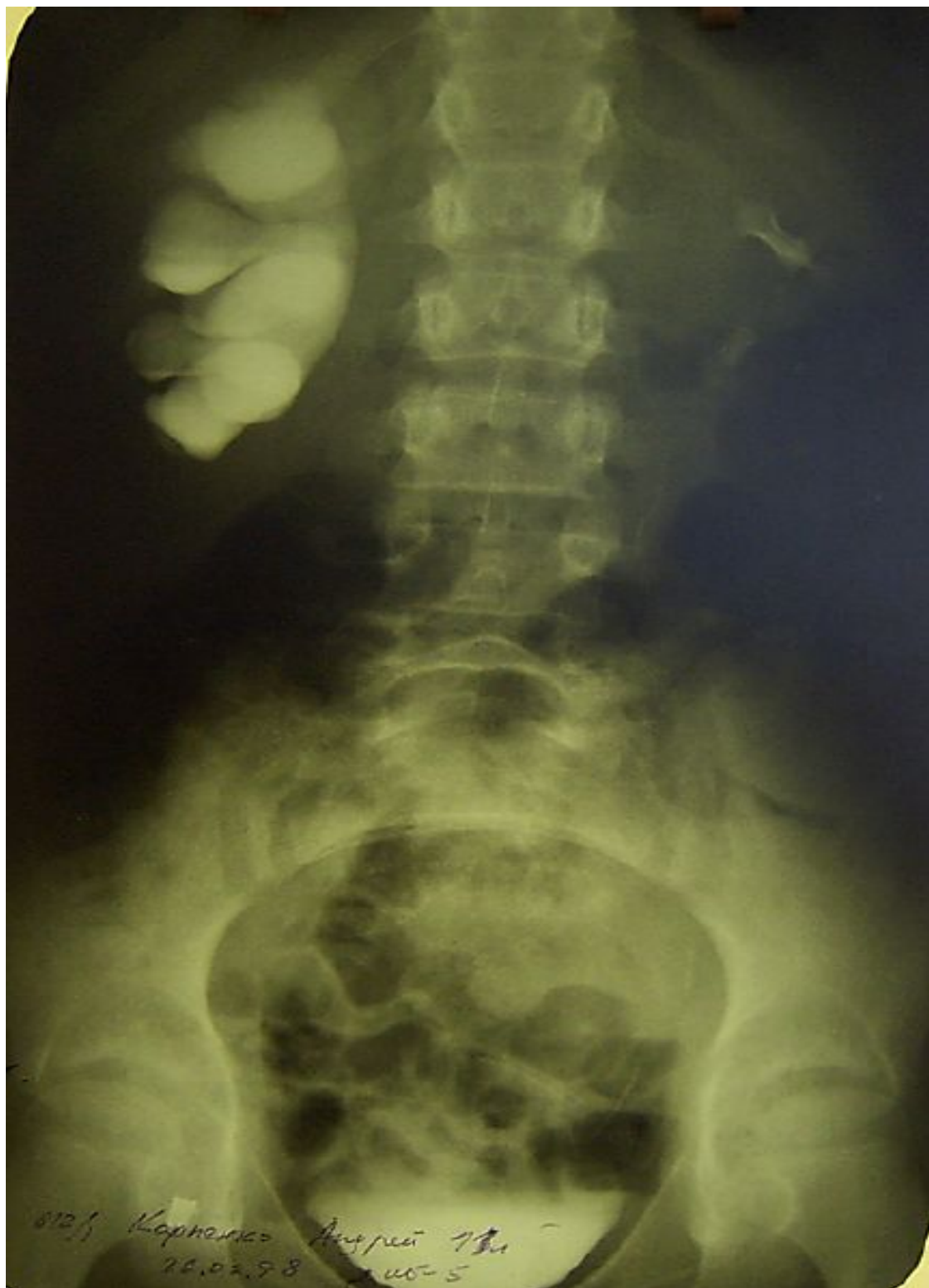Обструктивные нефропатии



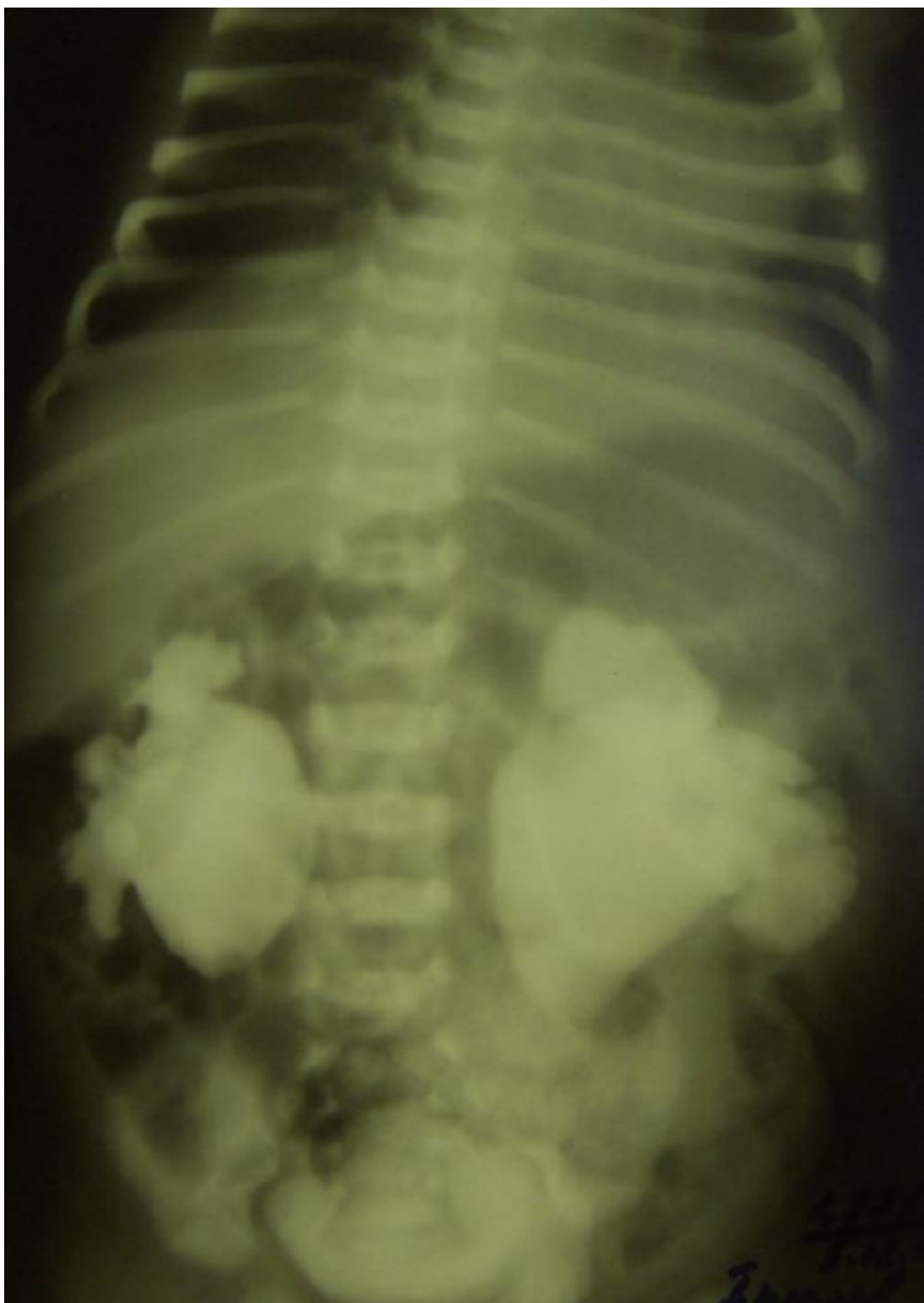Причины гидронефроза



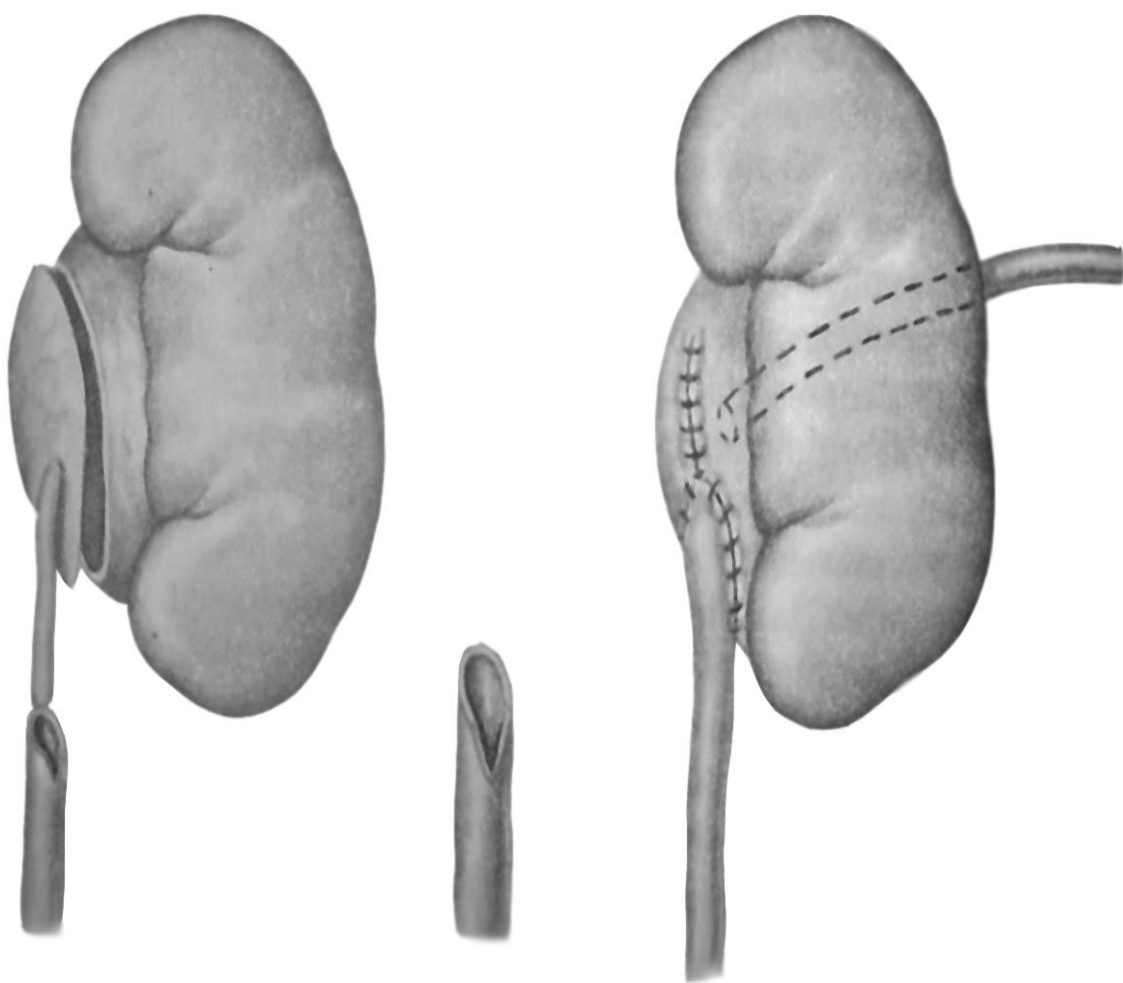
Правосторонний гидронефроз



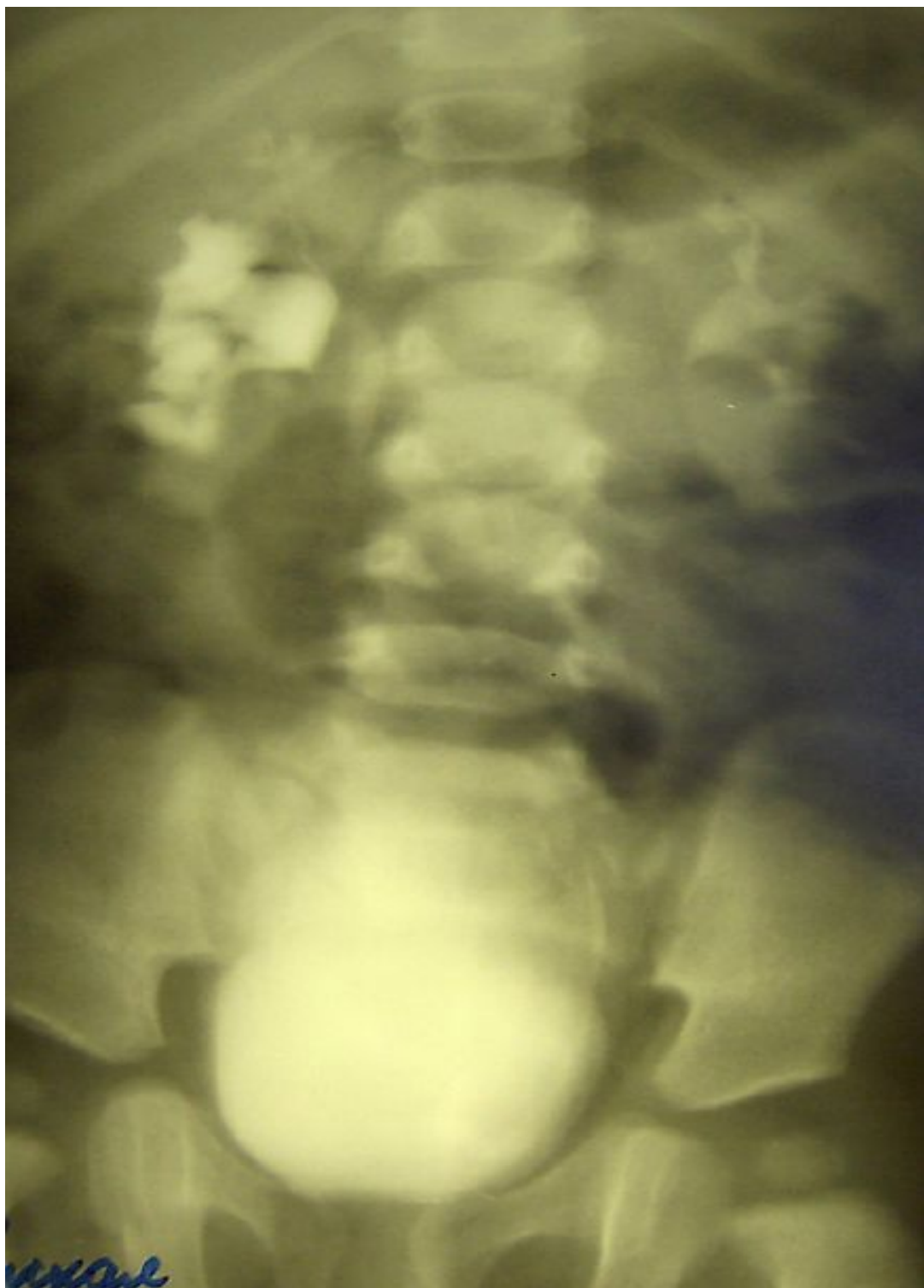
Двусторонний гидронефроз



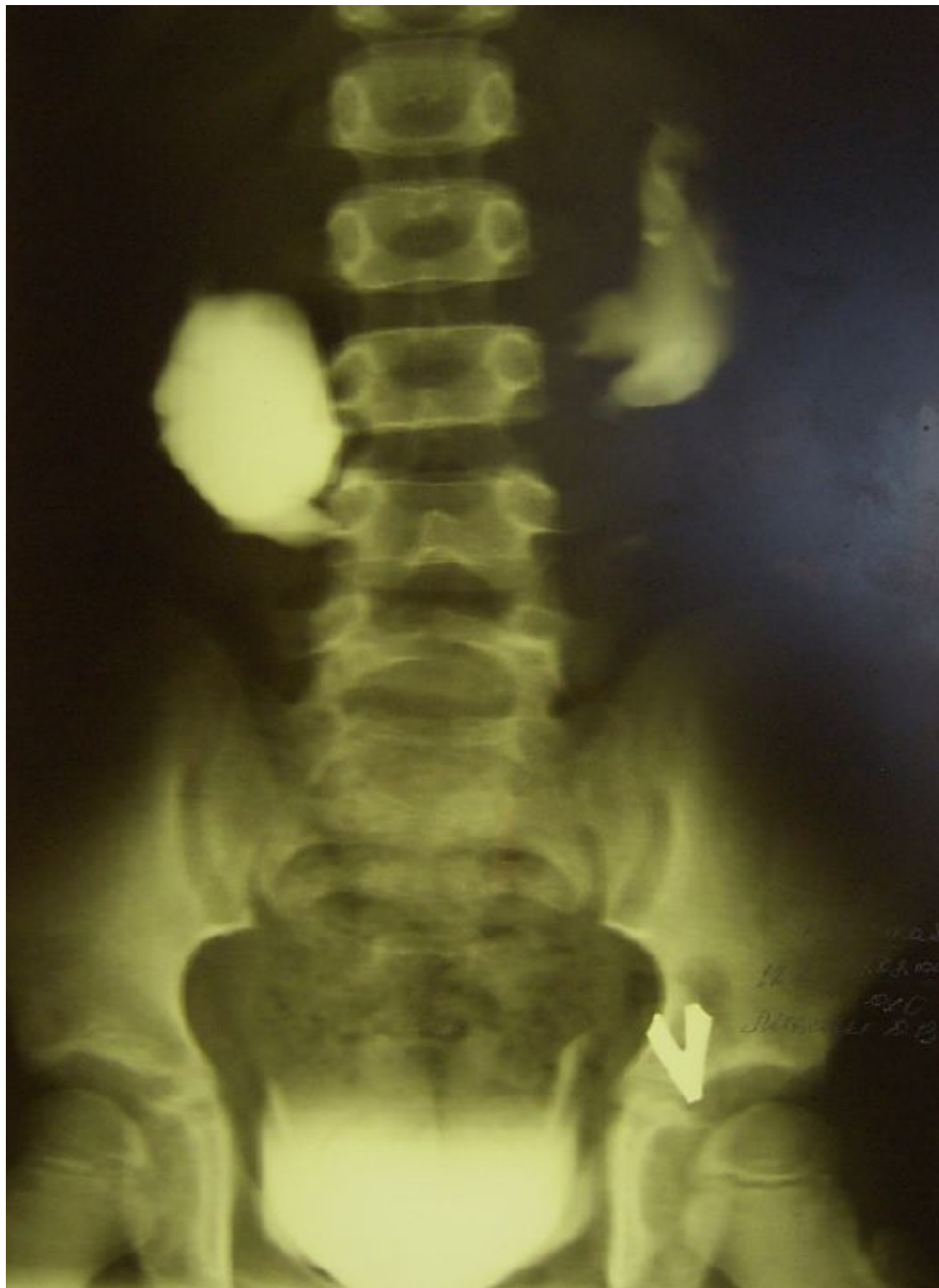Операция Андерсена



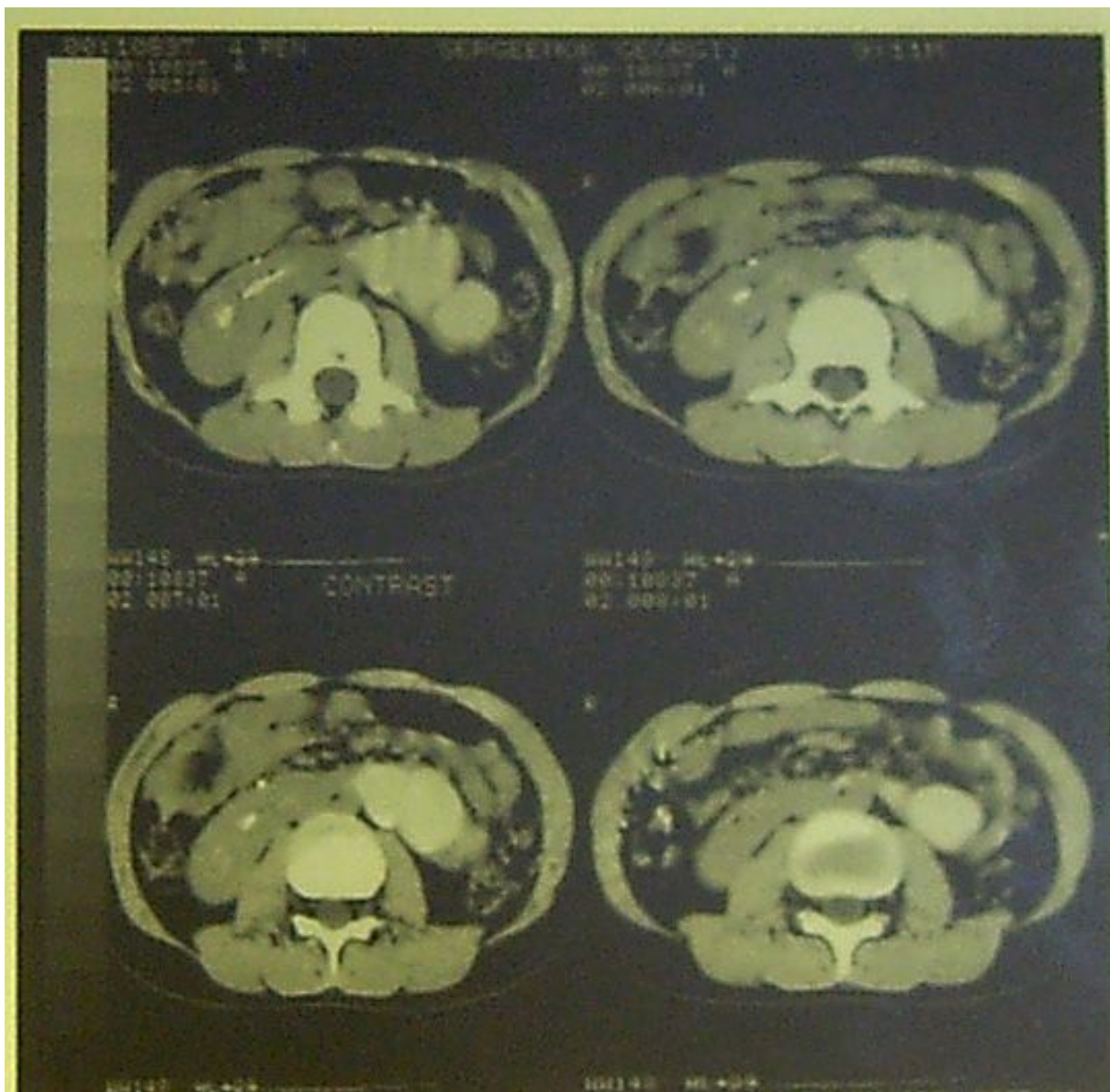
Гидронефроз нижнего сегмента удвоенной правой почки



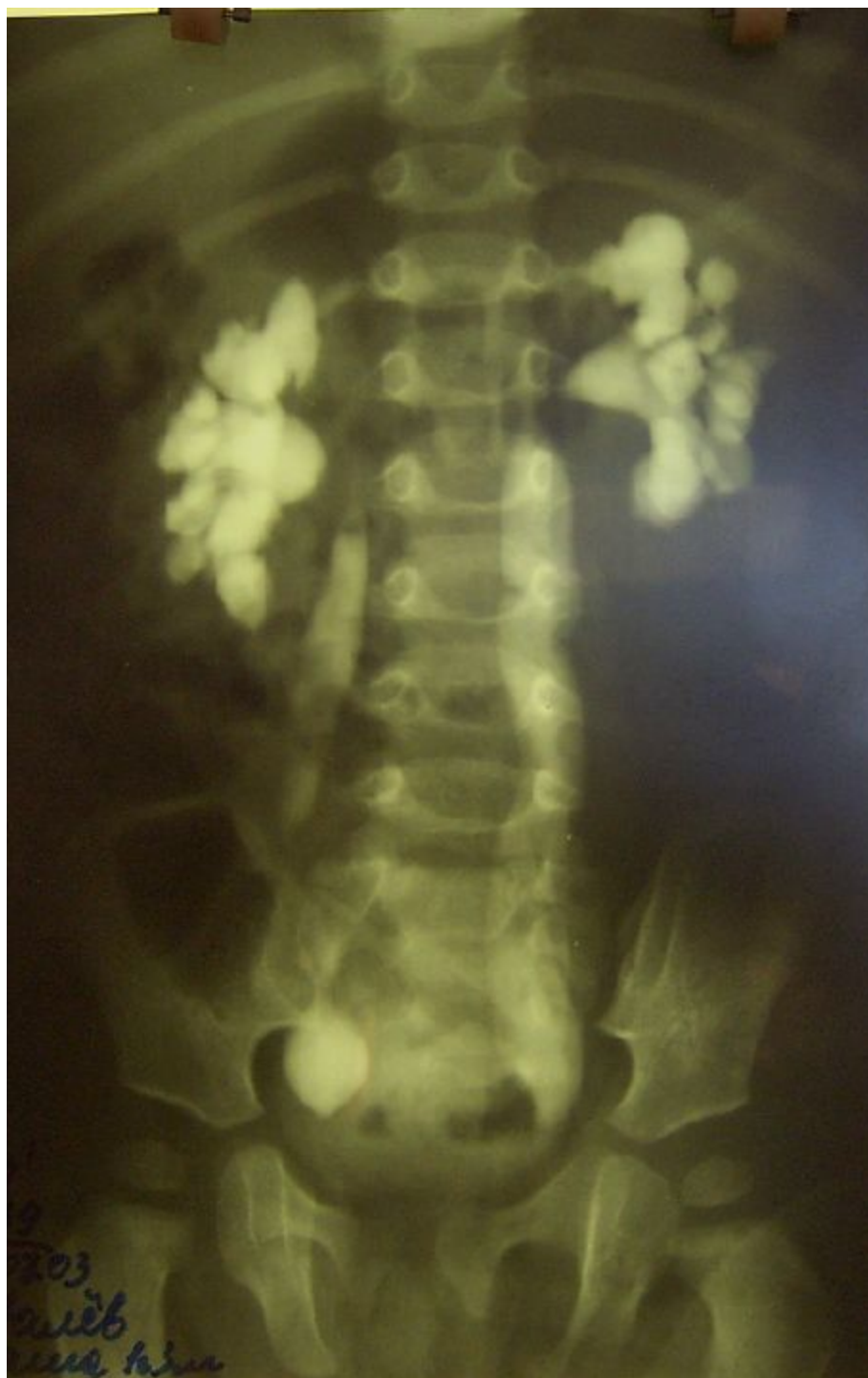Гидронефроз правой половины подковообразной почки



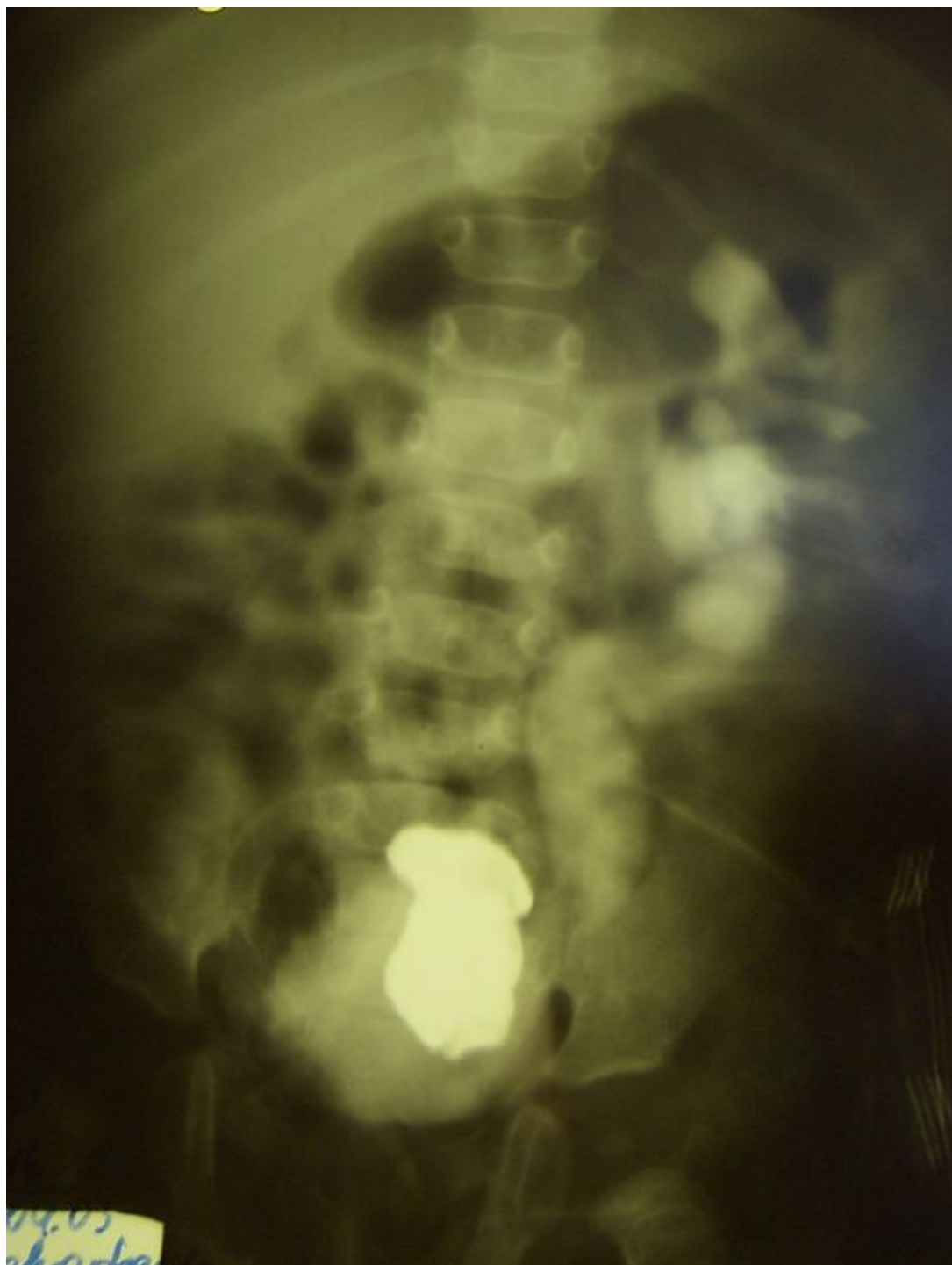Гидронефроз правой половины подковообразной почки (КТ)



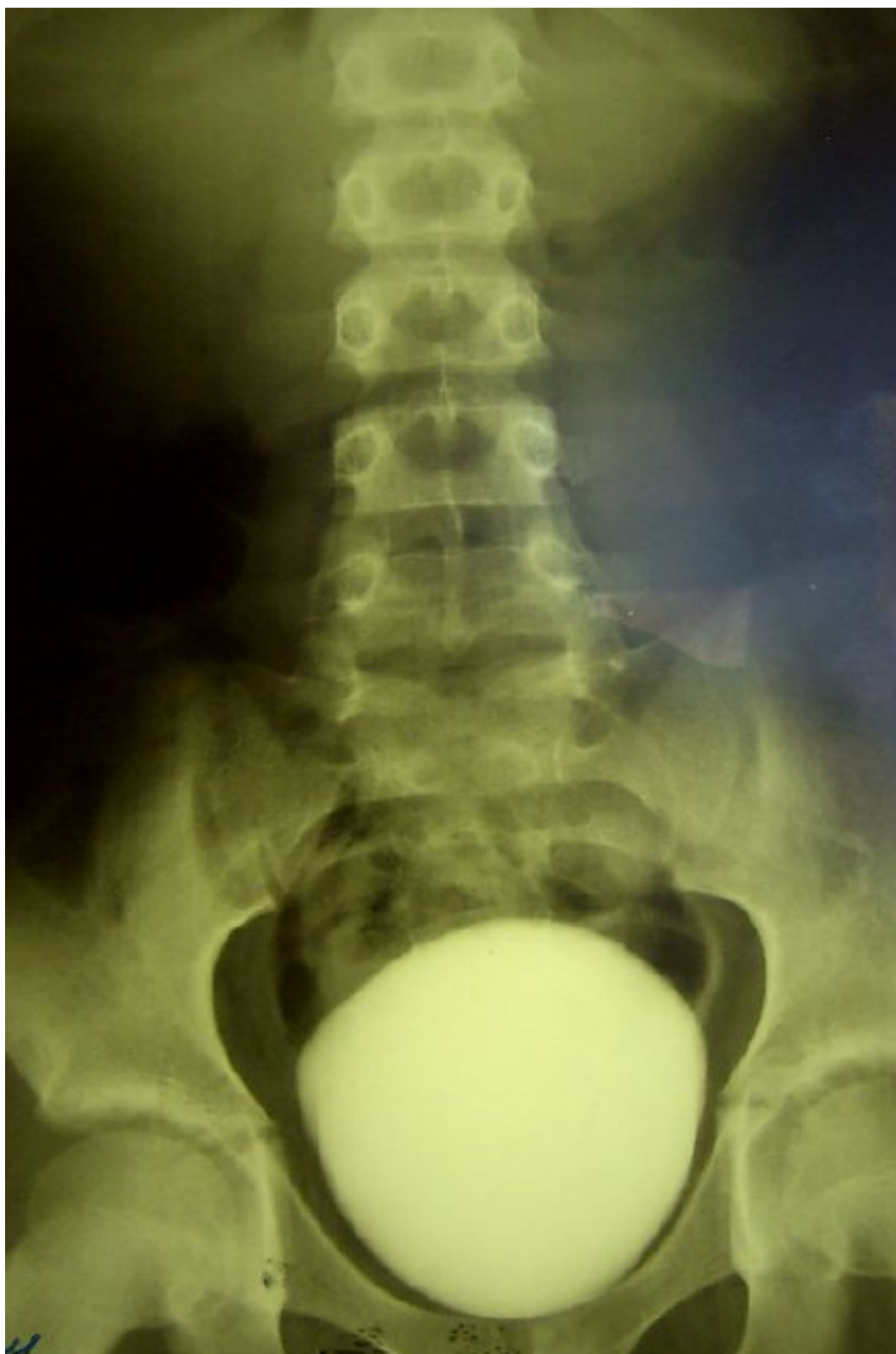Двусторонний обструктивный мегауретер



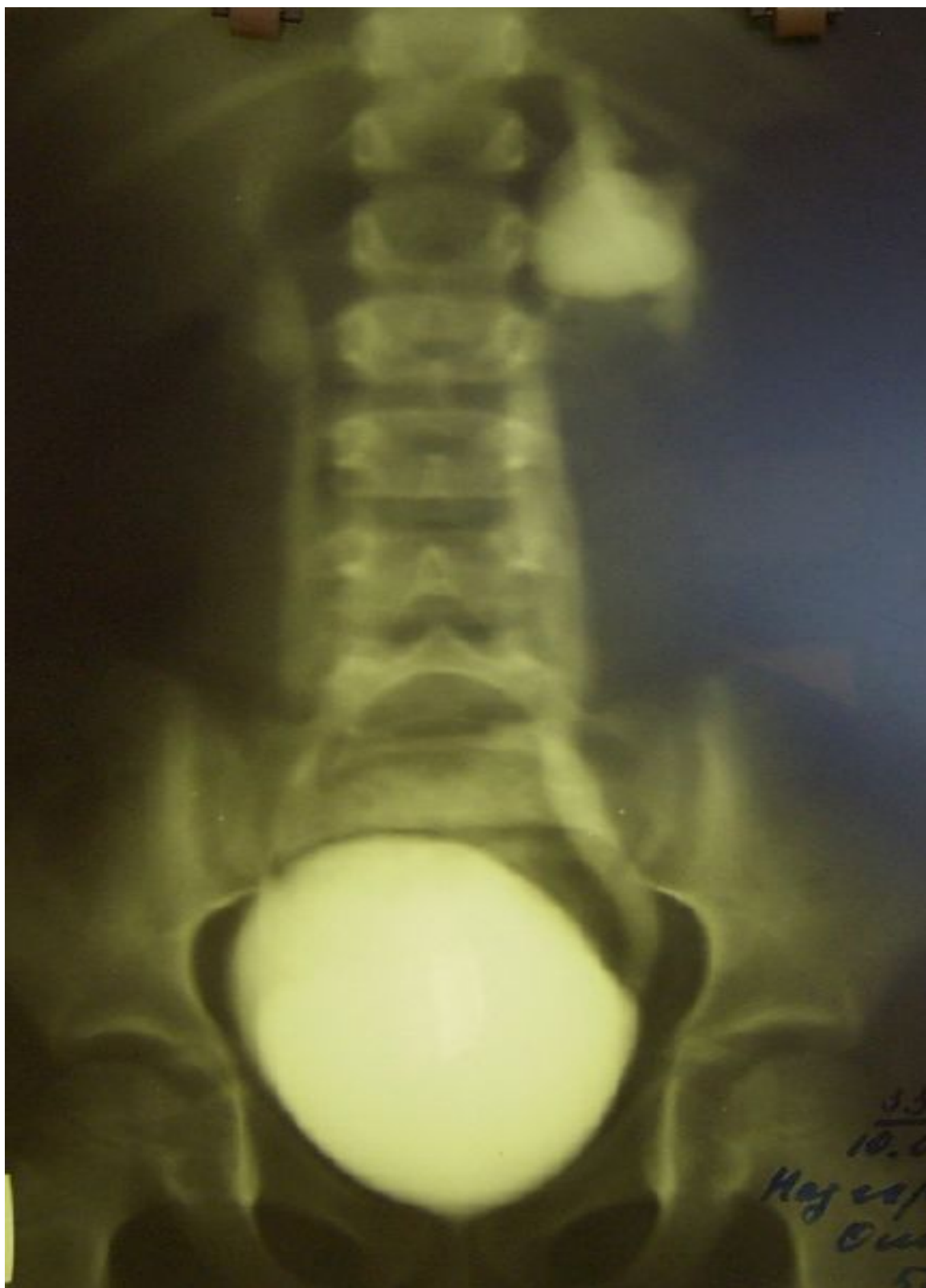Обструктивный мегауретер



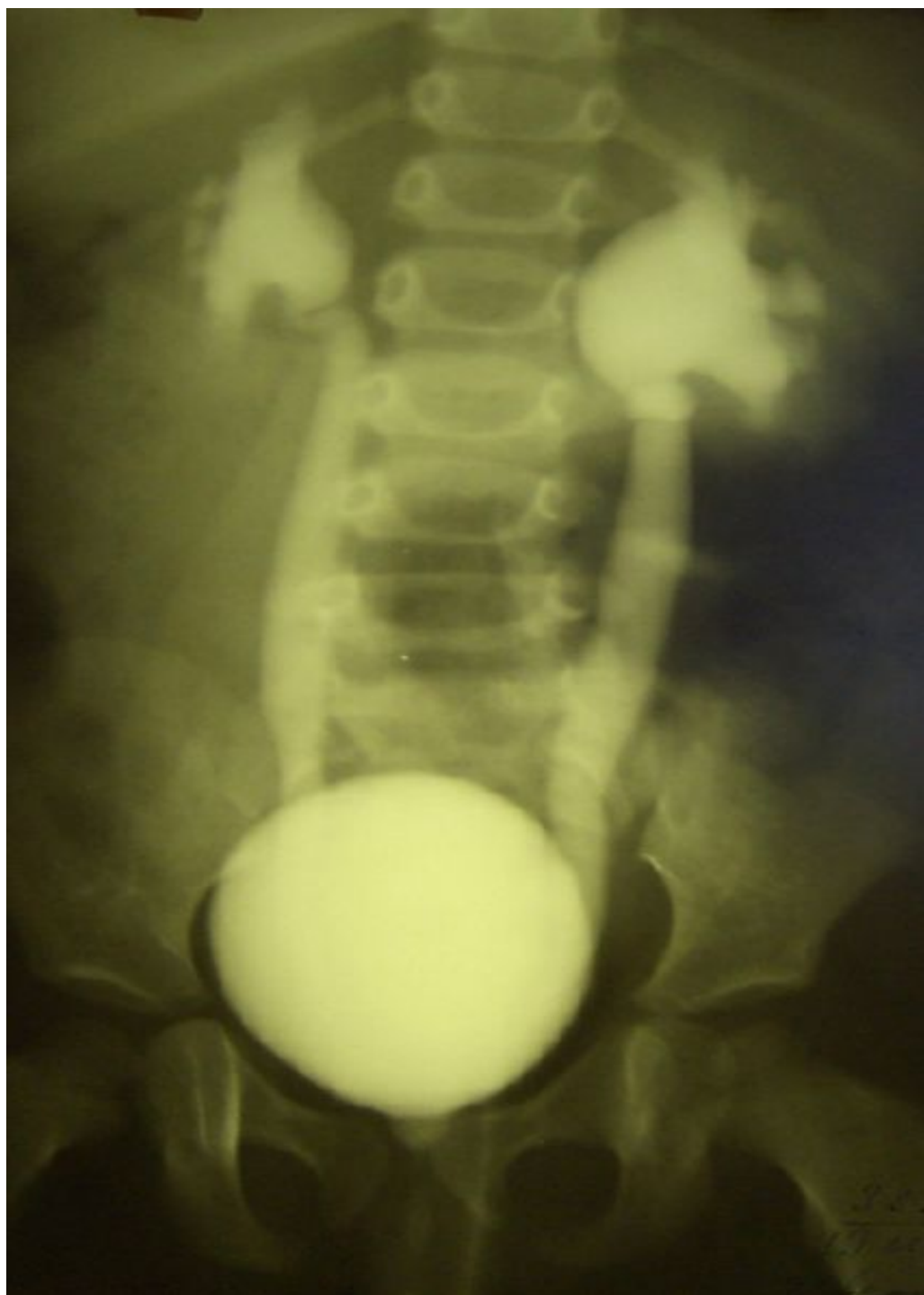
ПМР 1 ст слева



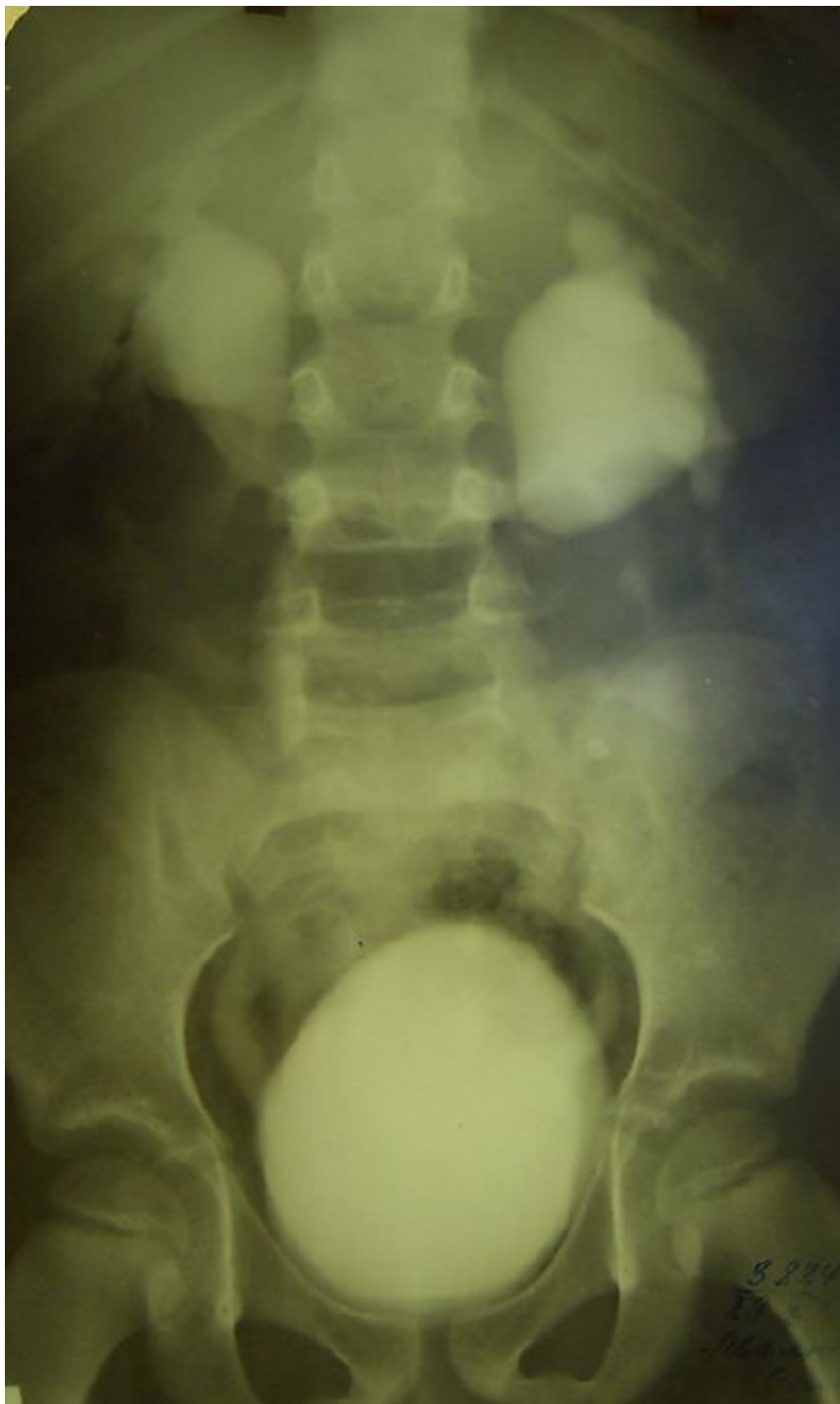ПМЛР 2-3 степени



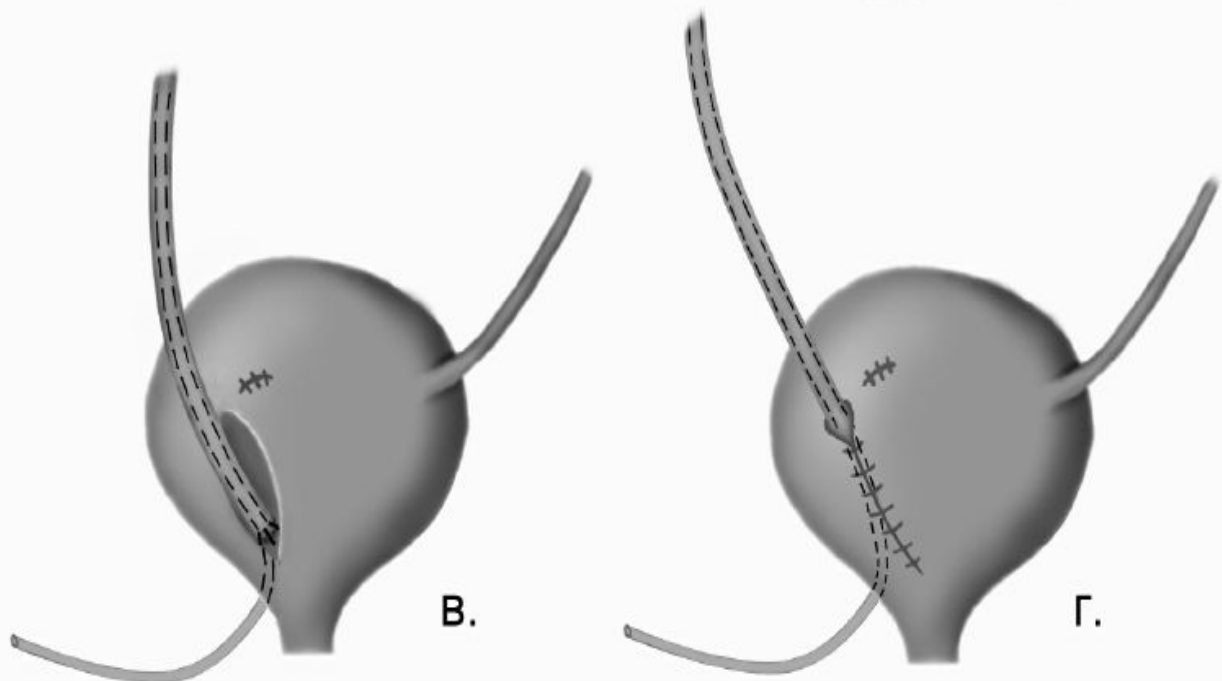
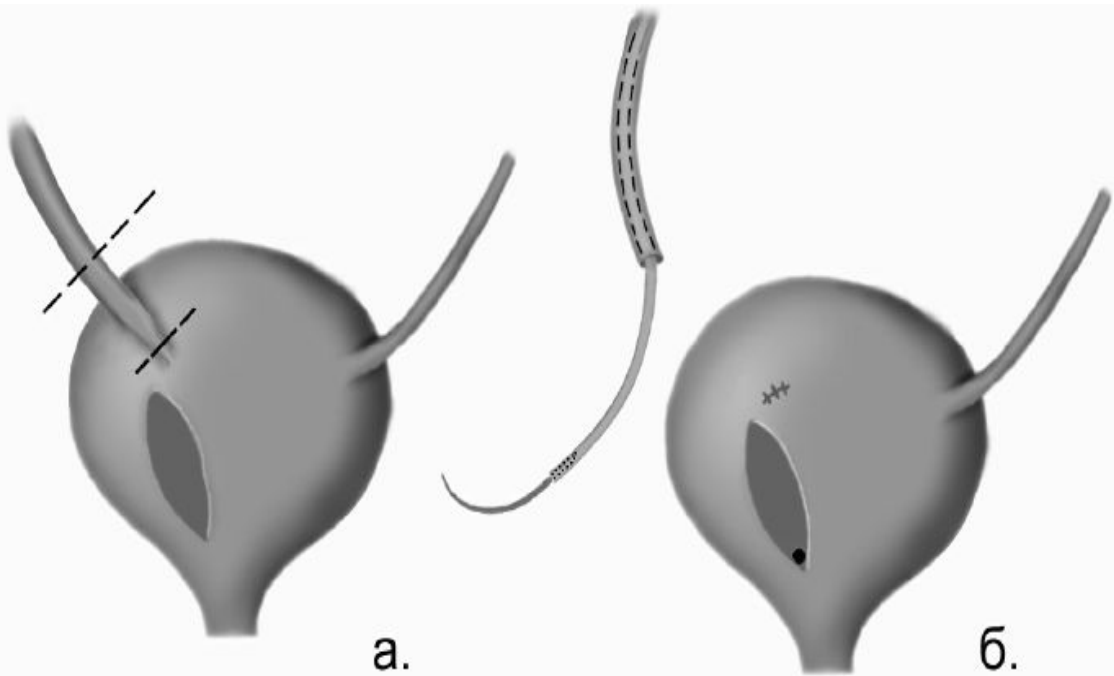
ШМЛР 3-4 степени



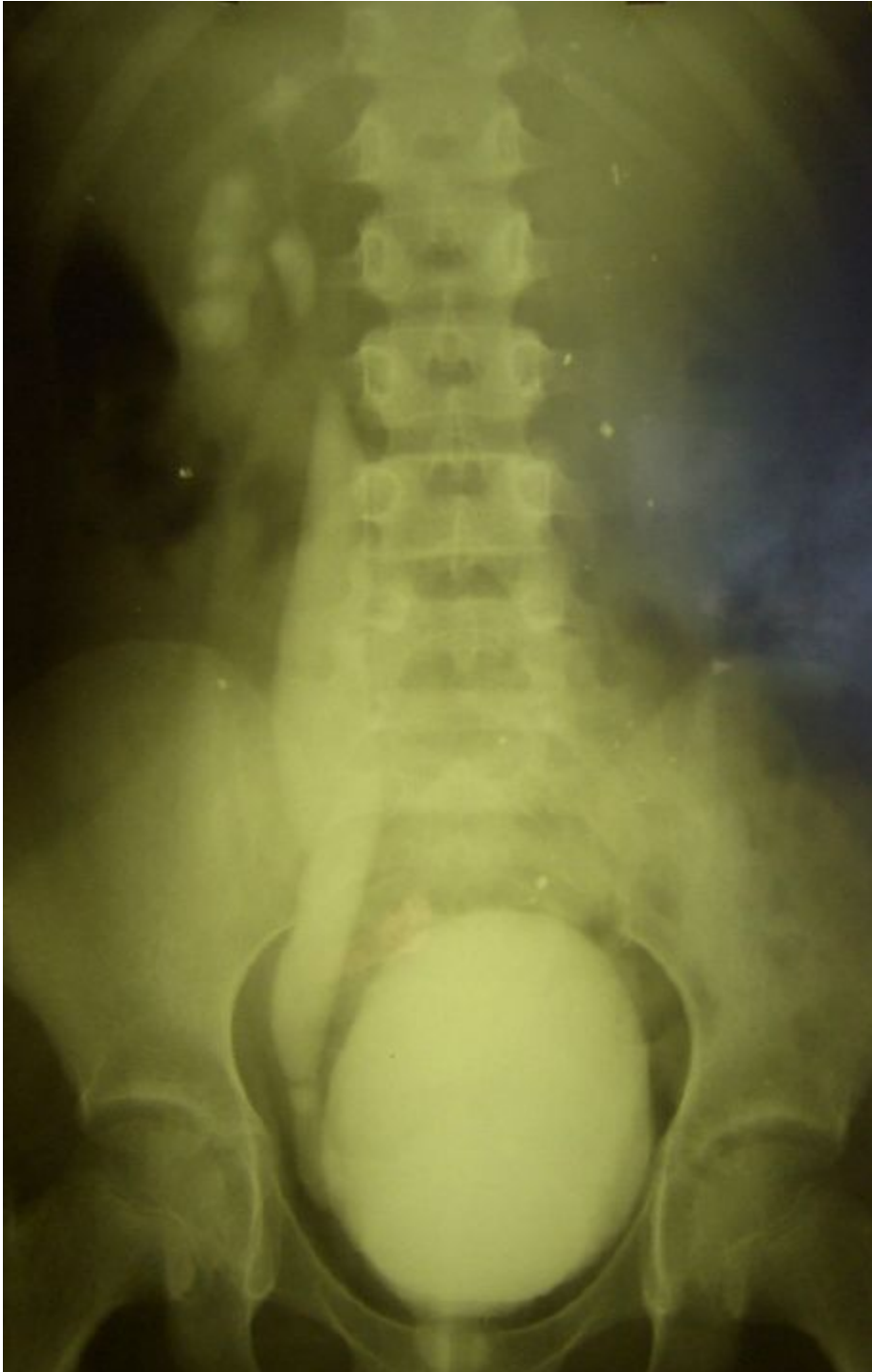Рефлюксирующий уретерогидронефроз



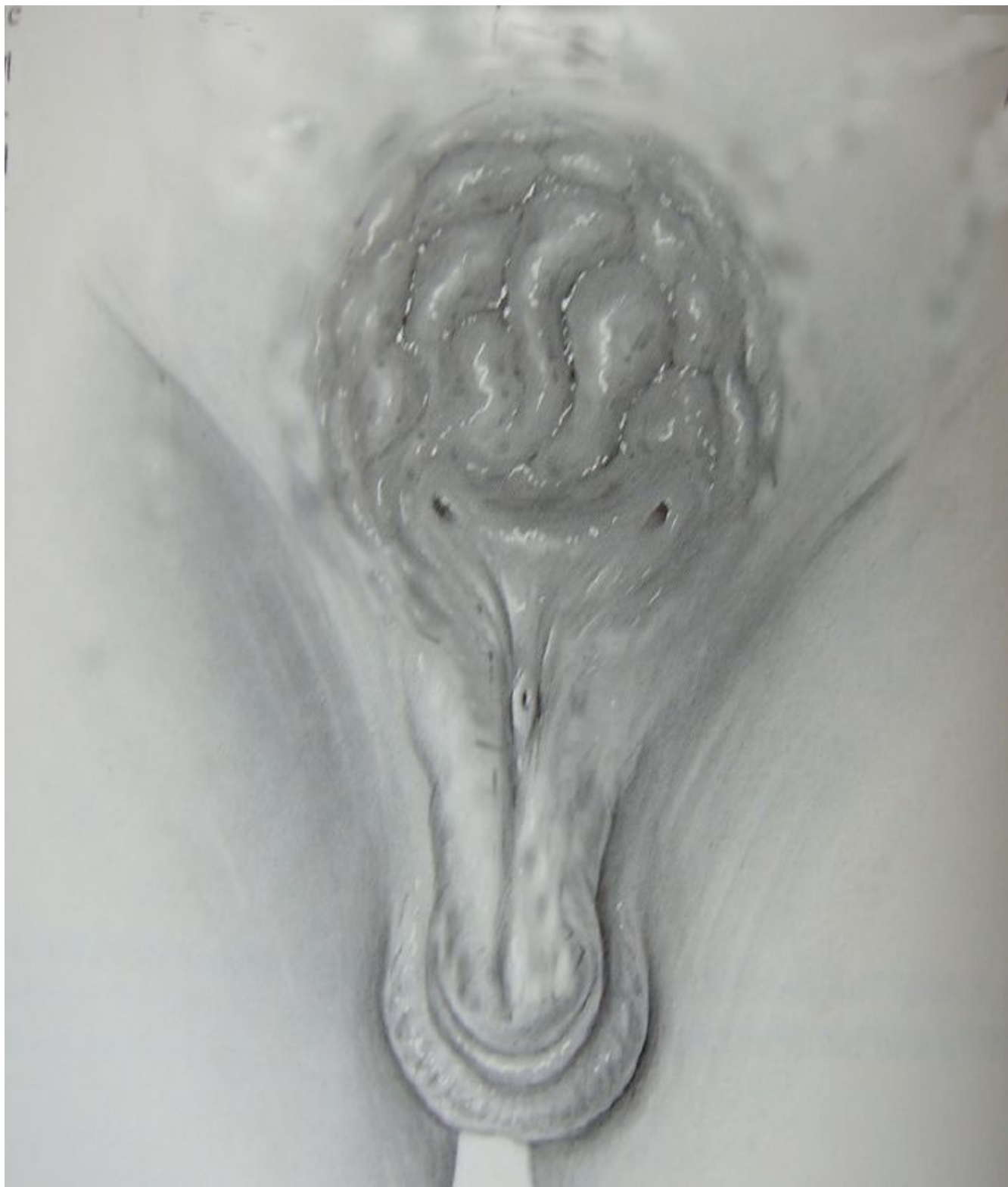Реимплантация мочеточника



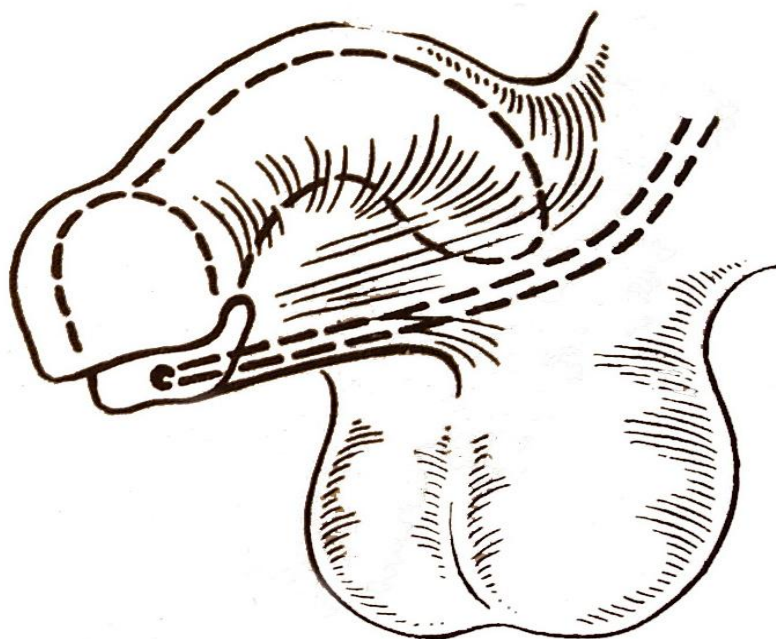
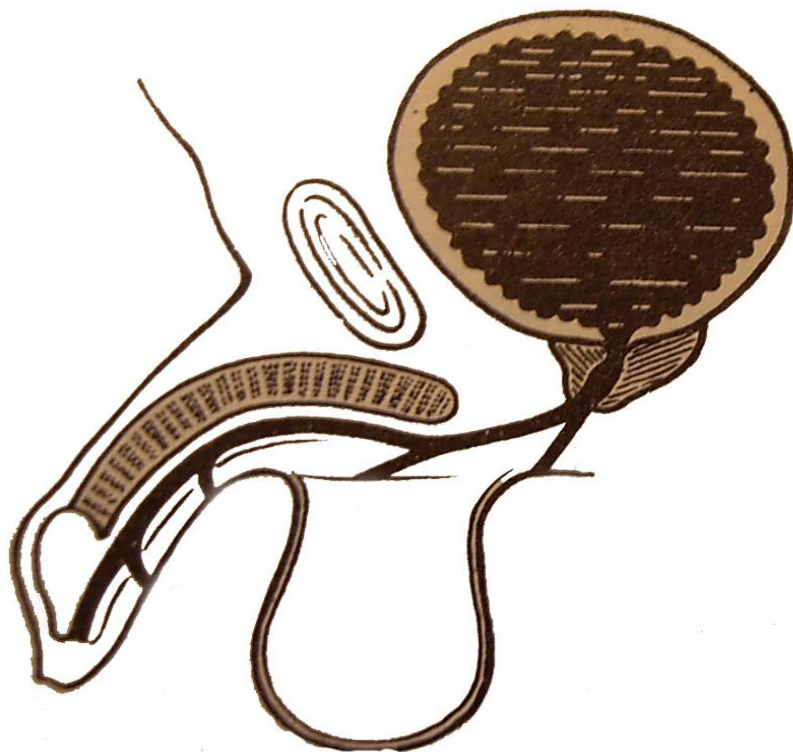
ПМЛР в удвоенную правую почку

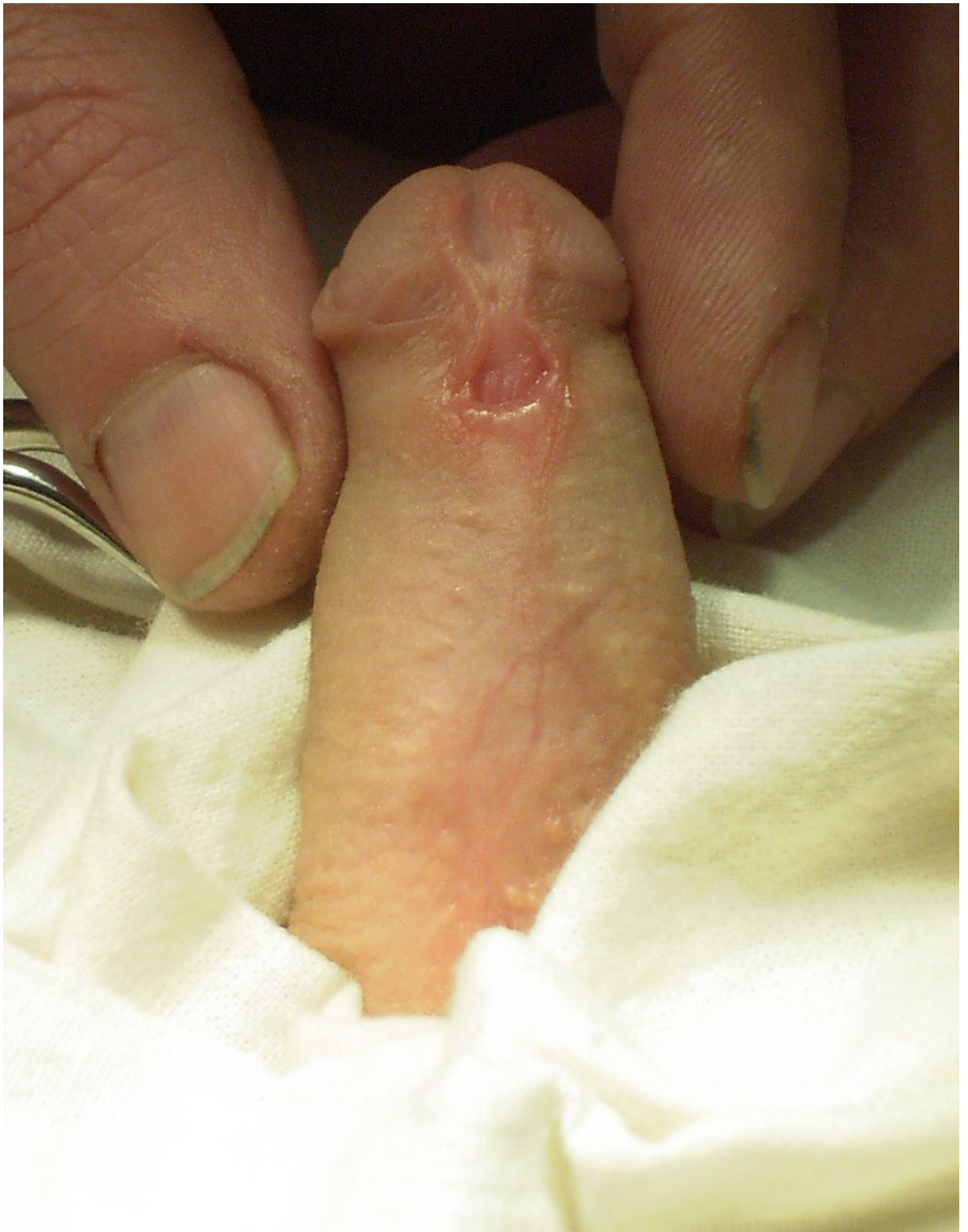

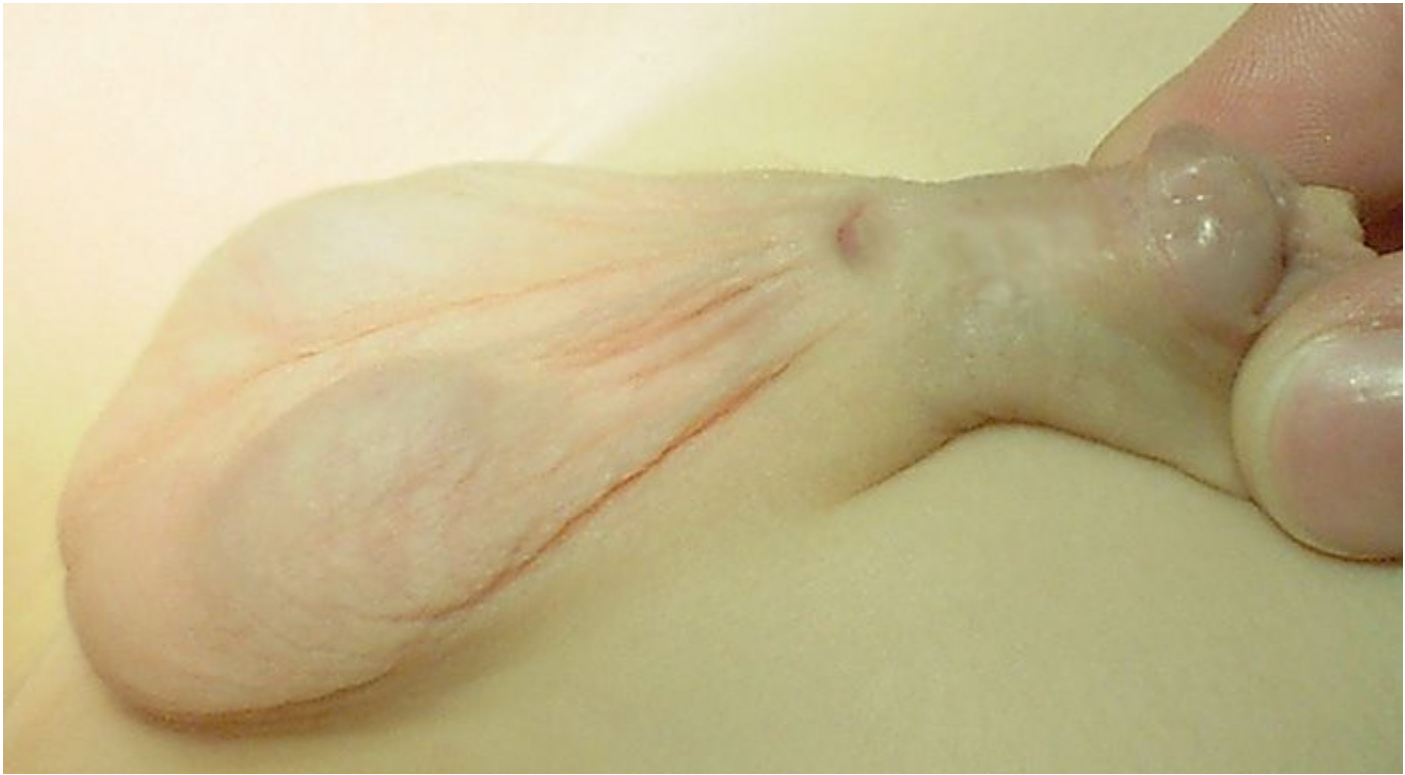Экстрофия мочевого пузыря



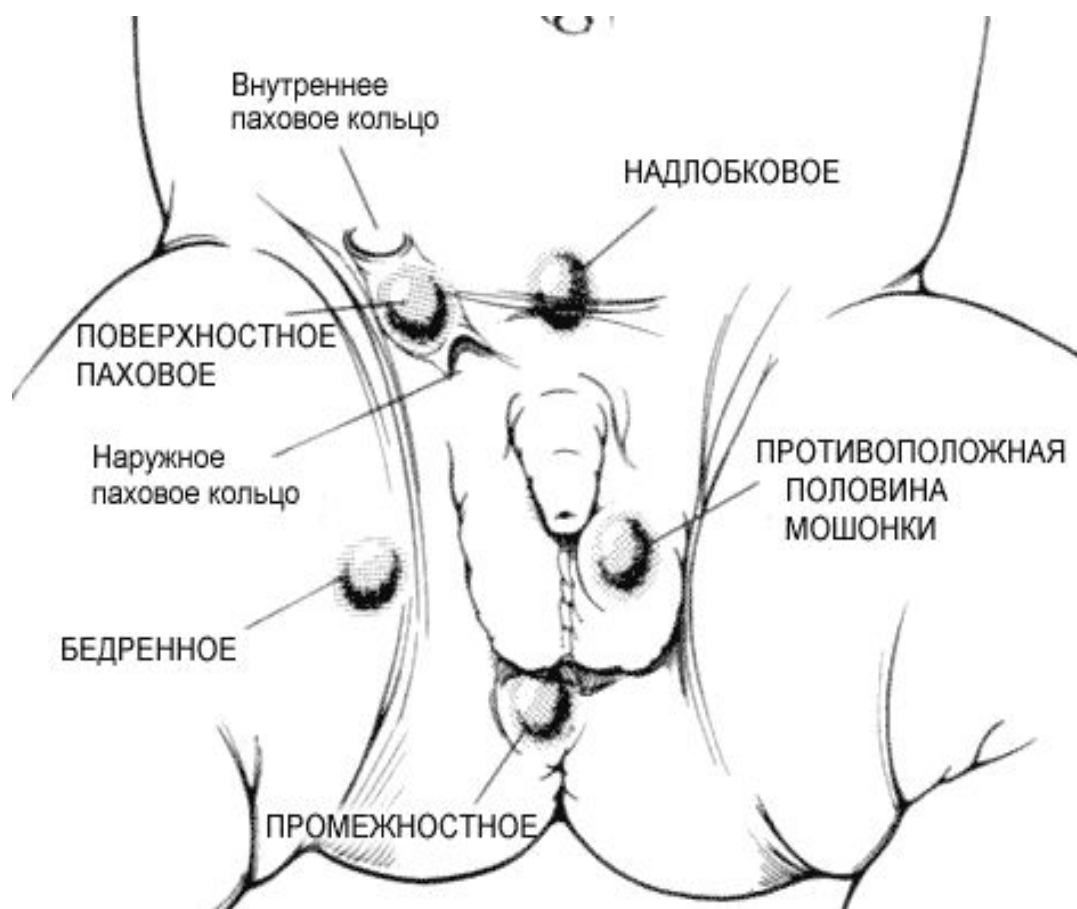
Гипоспадия







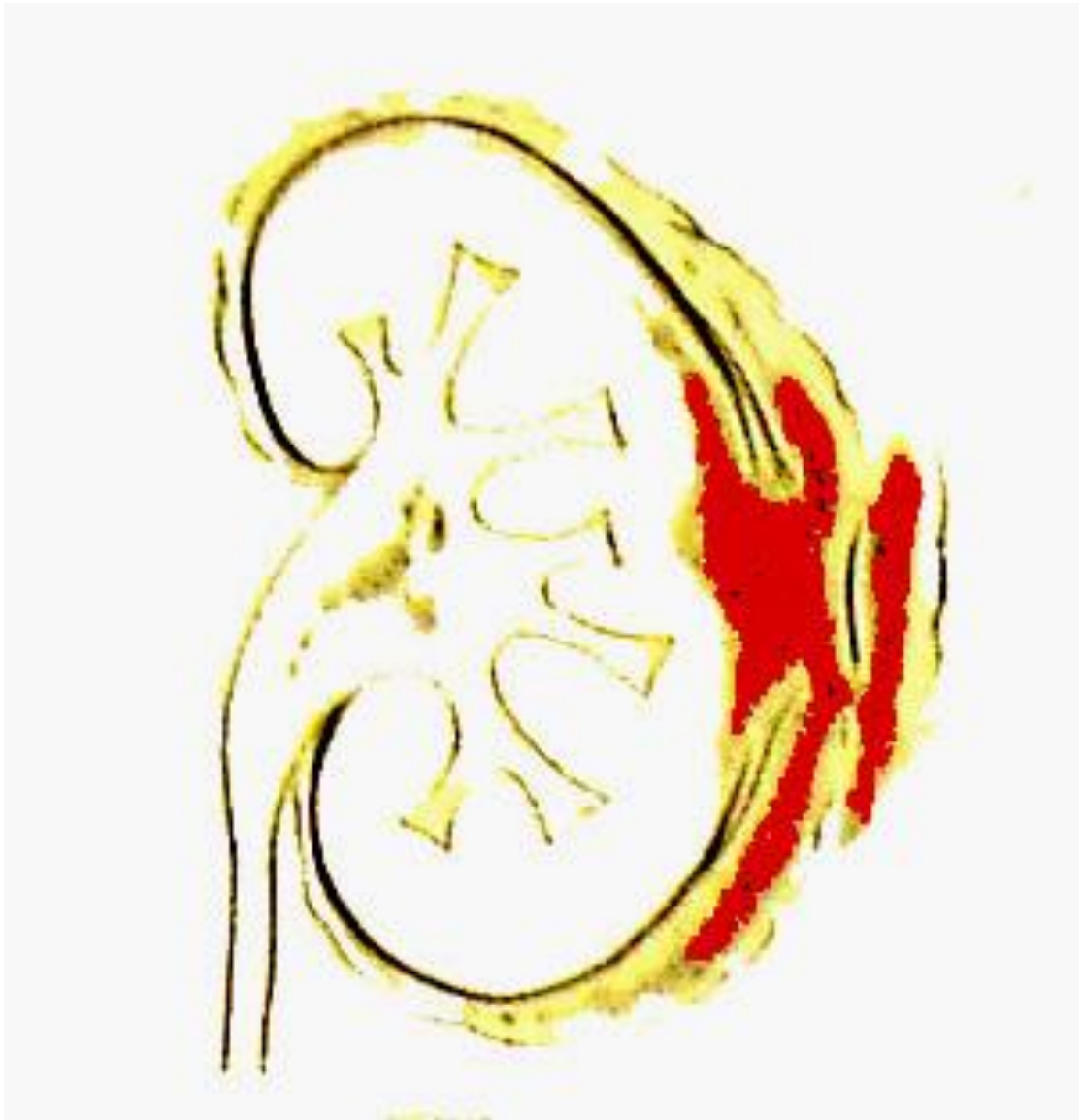
Варианты эктопии яичка



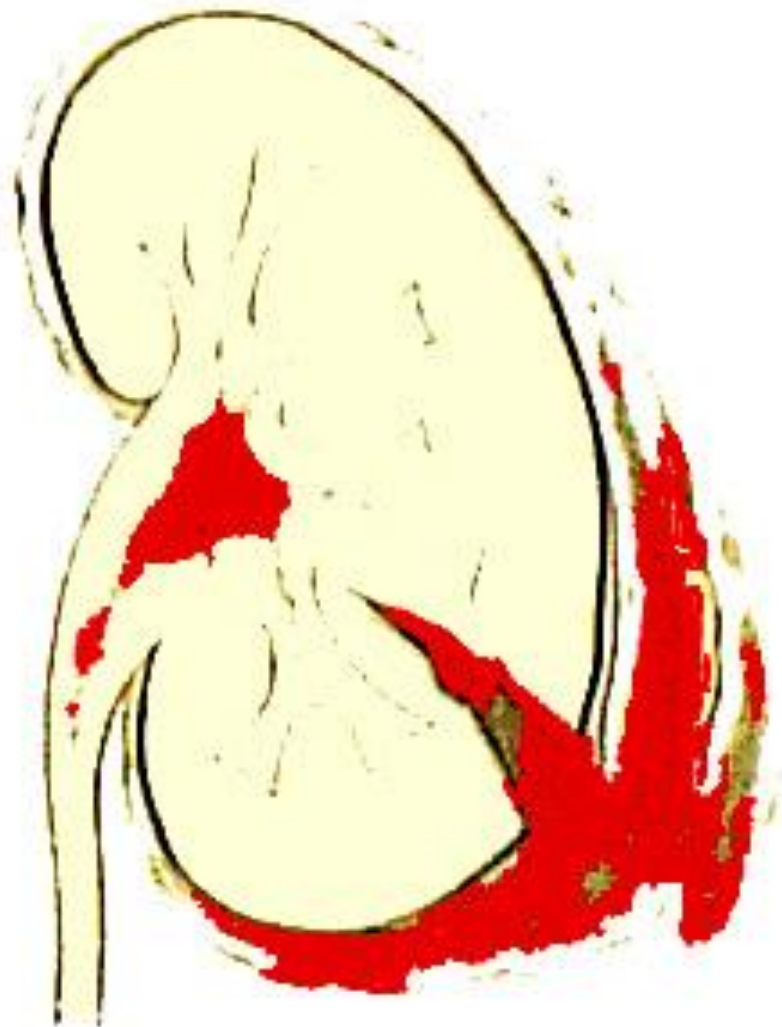
Ушиб почки



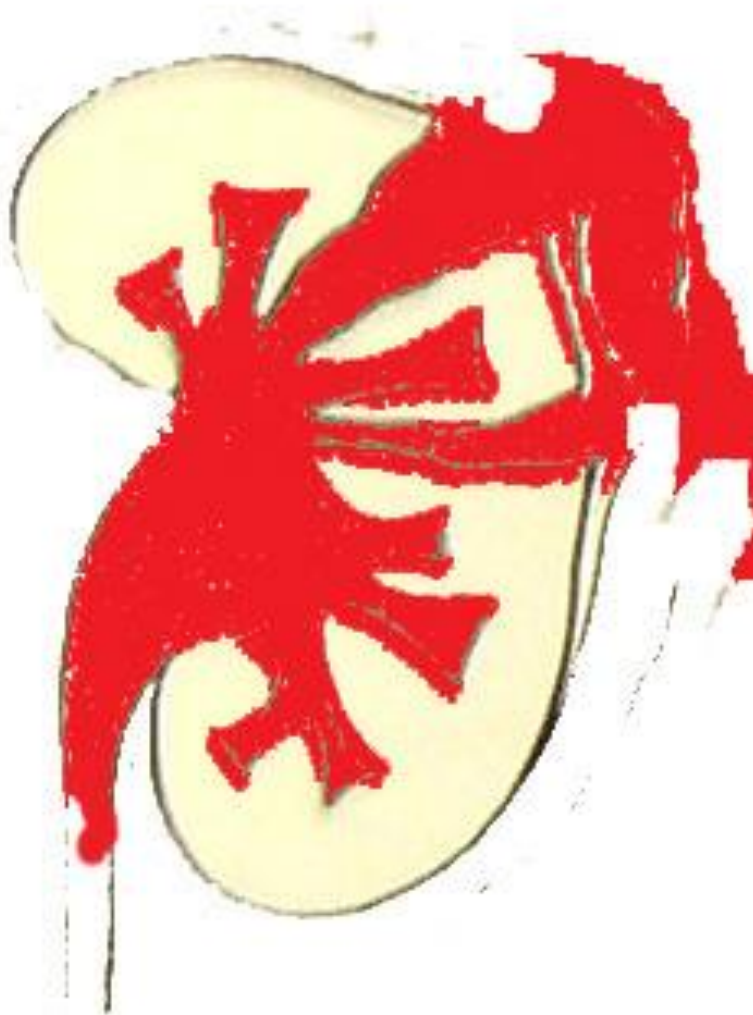
Повреждение почечной капсулы



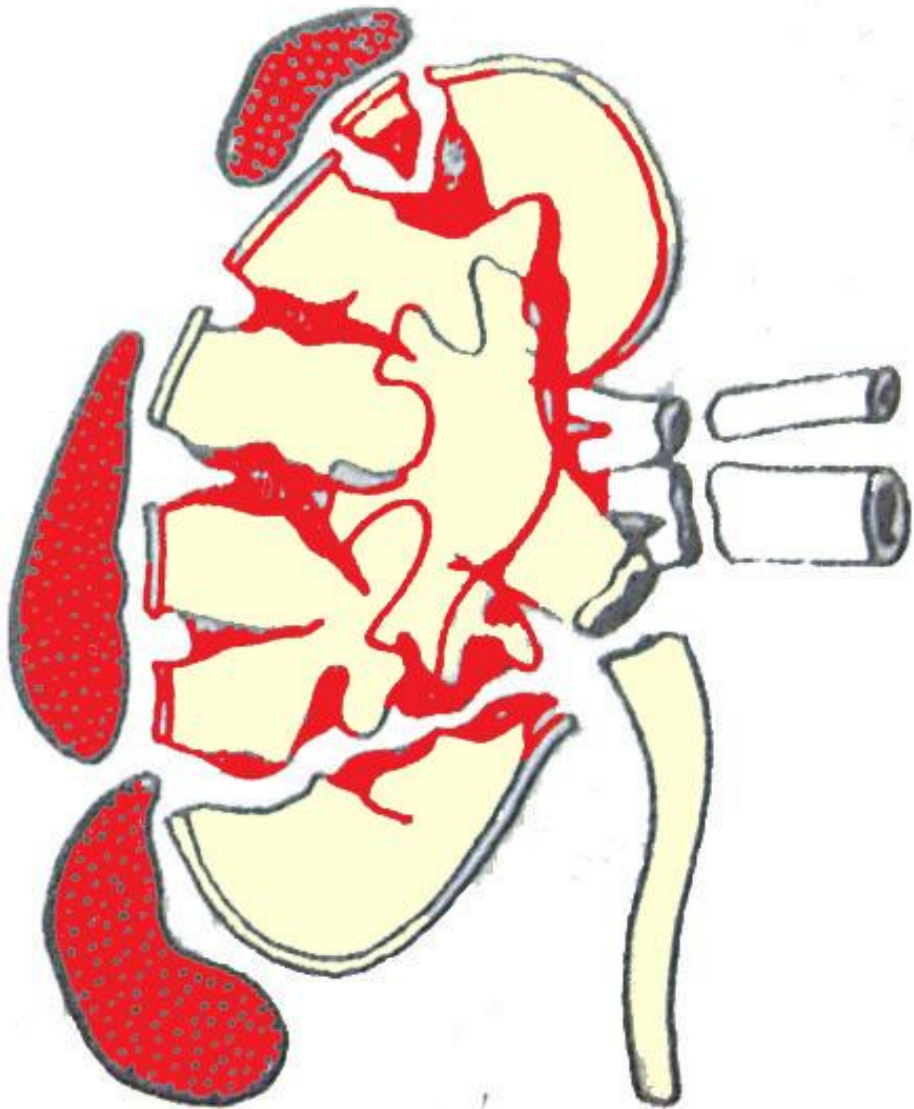
Непроникающий разрыв почки



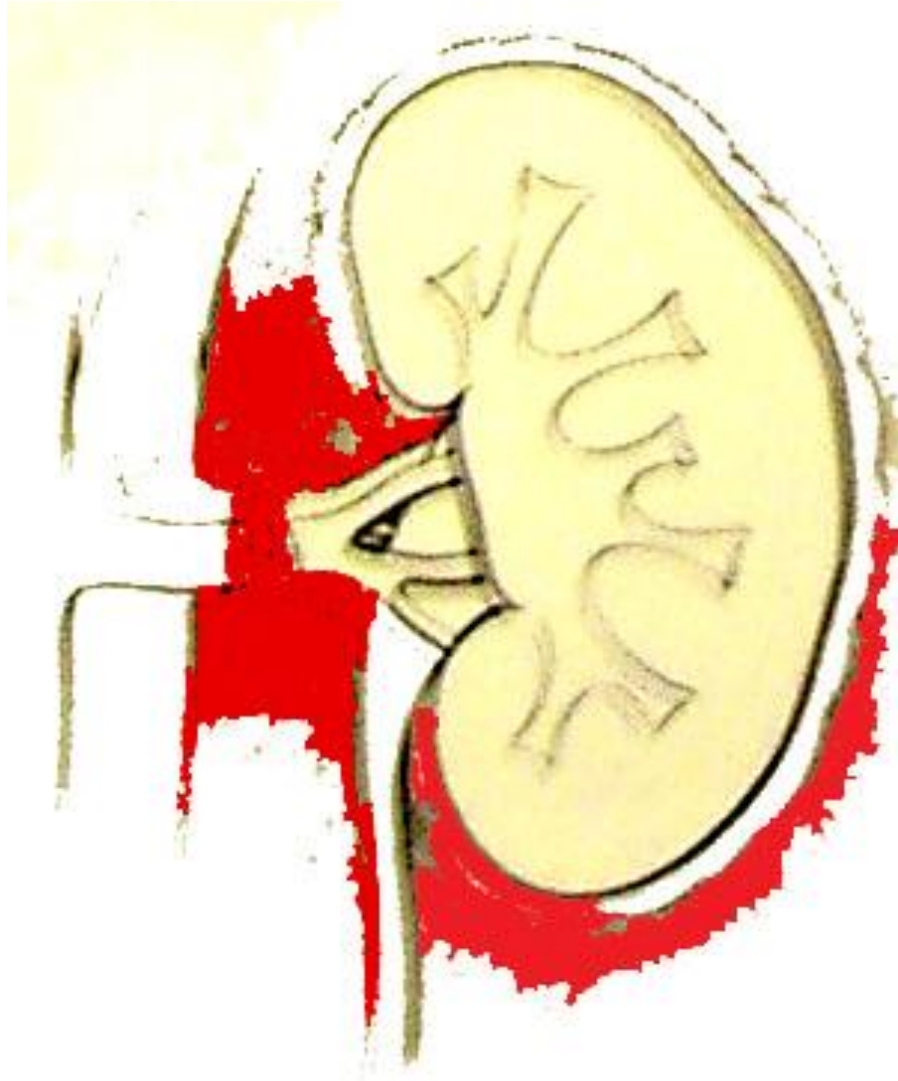
Проникающий разрыв почки



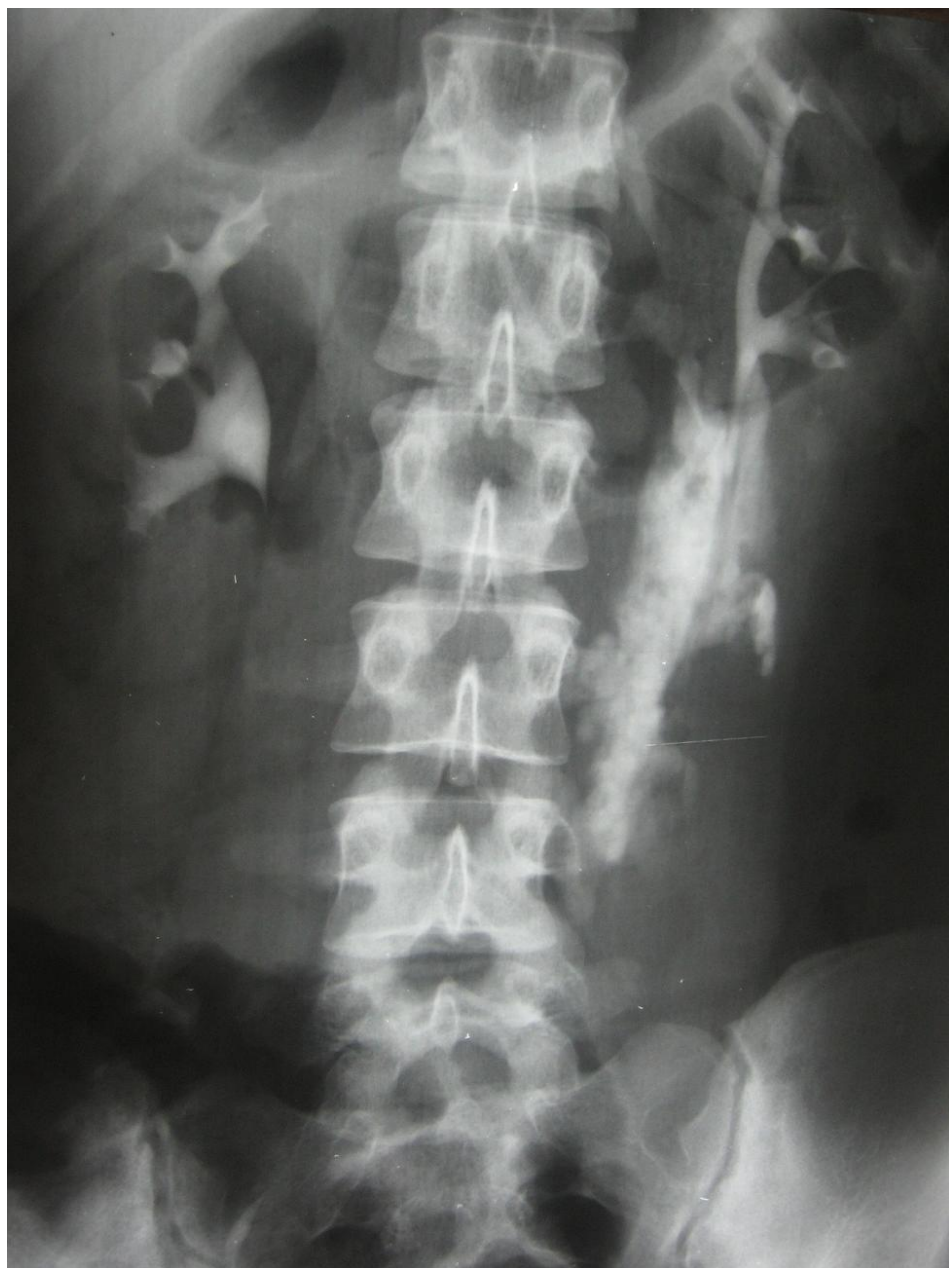Размножение почки



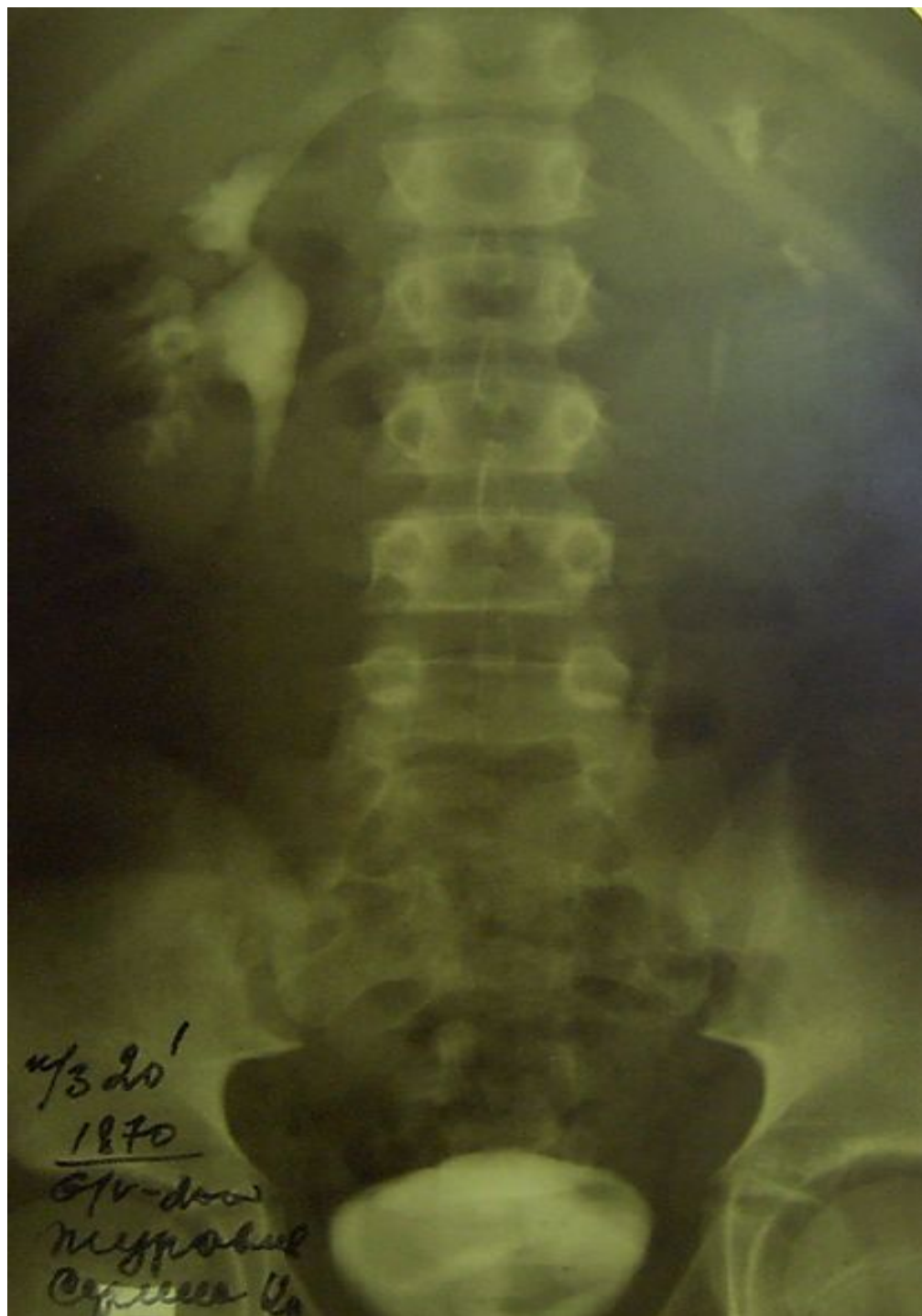Отрыв почки от сосудистой ножки



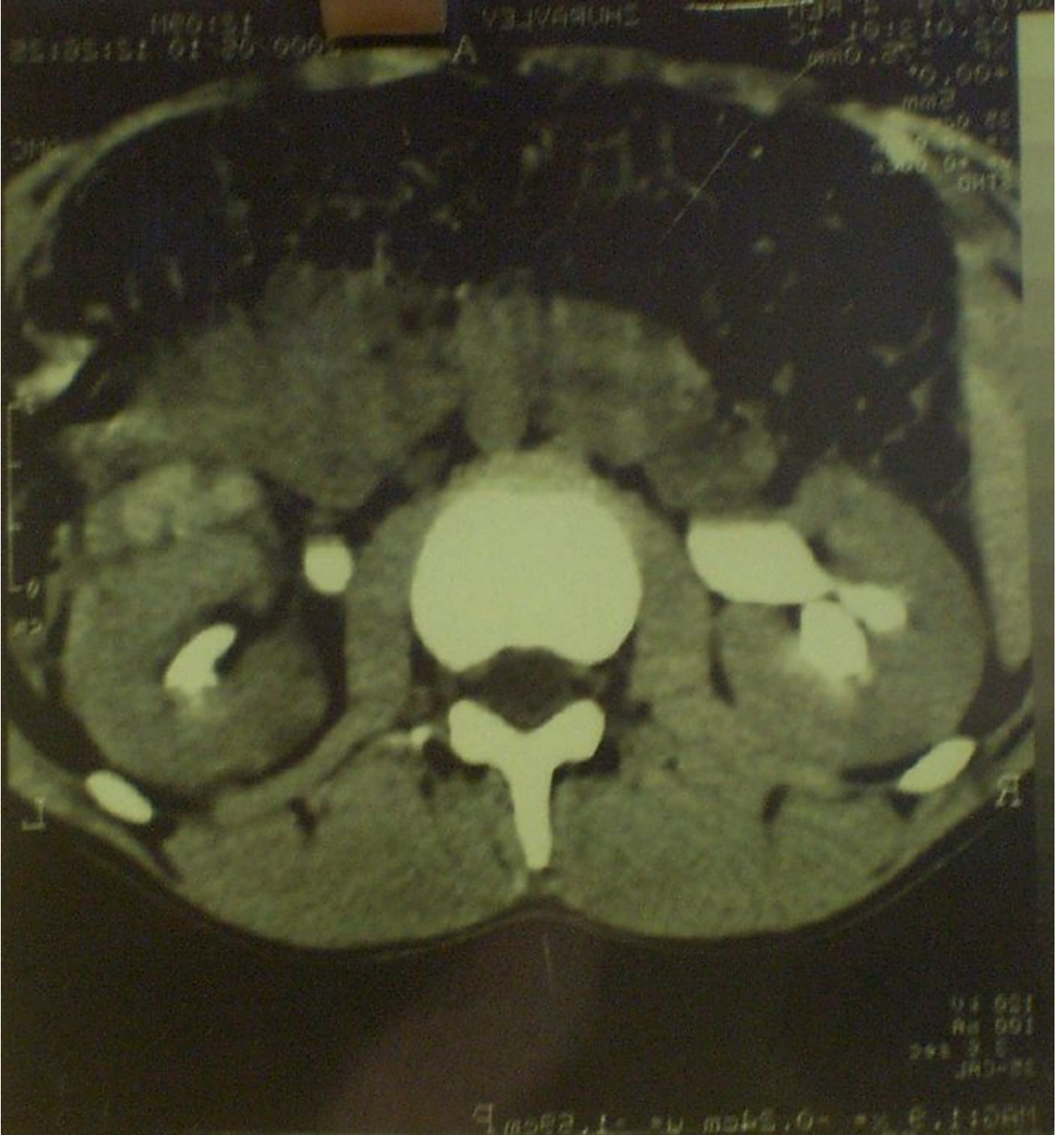
Разрыв почки (затёк контрастного в-ва)



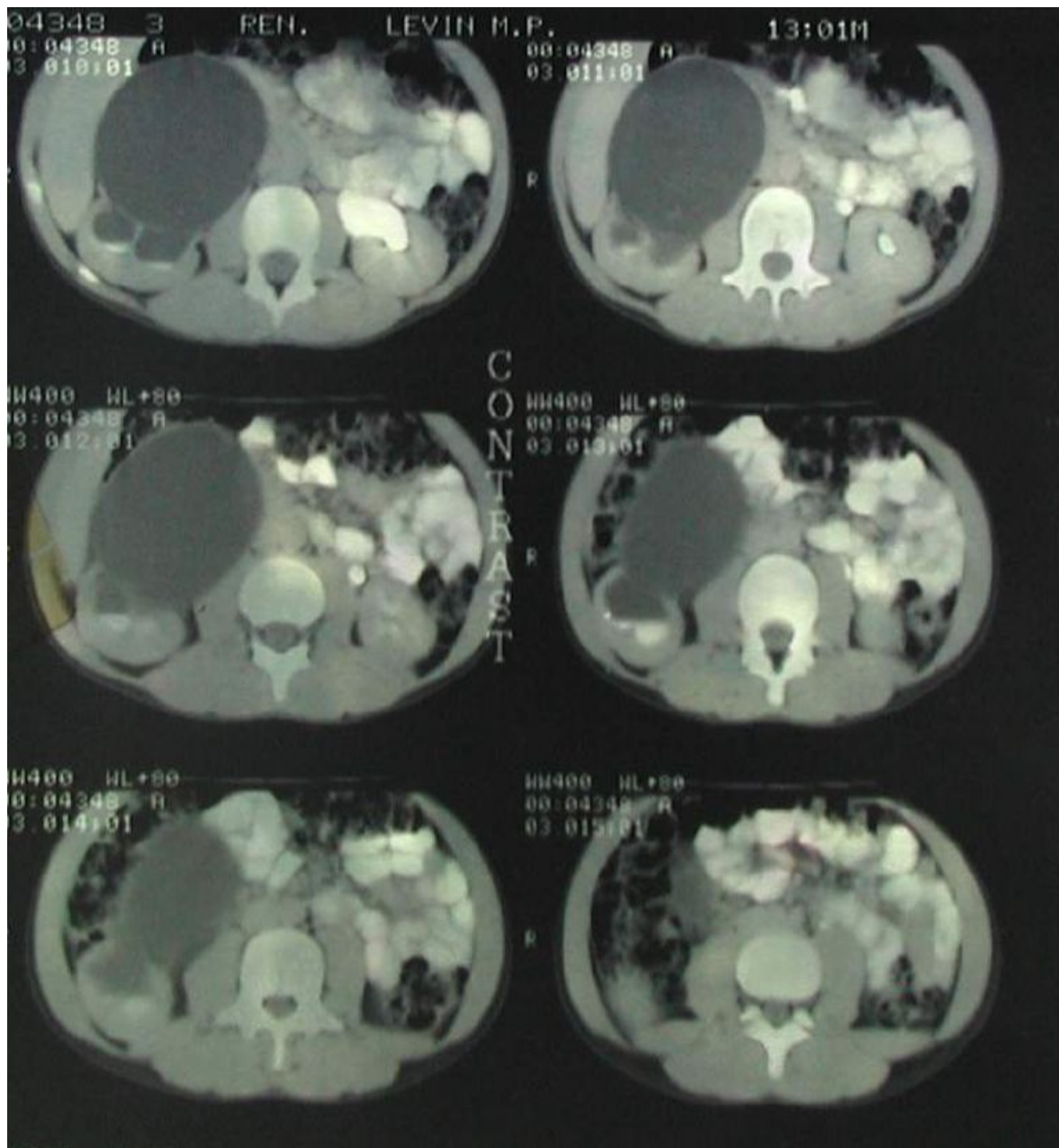
Травма почки



Разрыв почки (КТ)

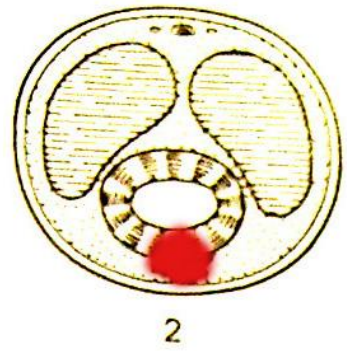
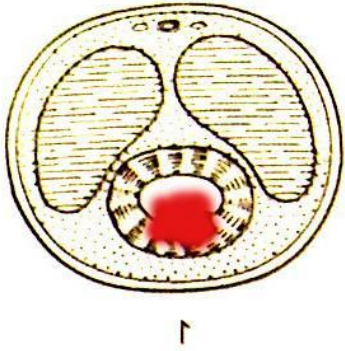


Ушиб гидронефротически измененной почки (КТ)


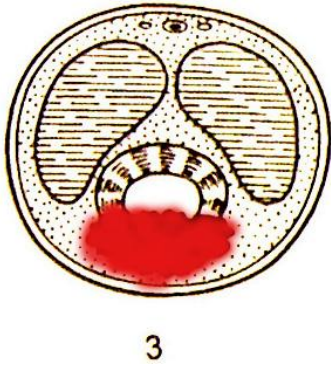


Травма уретры


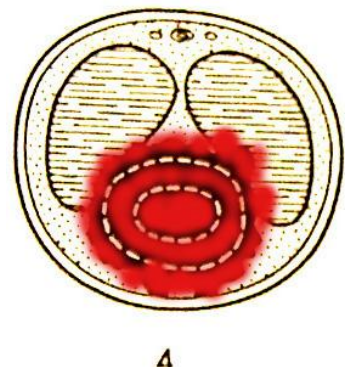
Непроникающие (пристеночные) разрывы



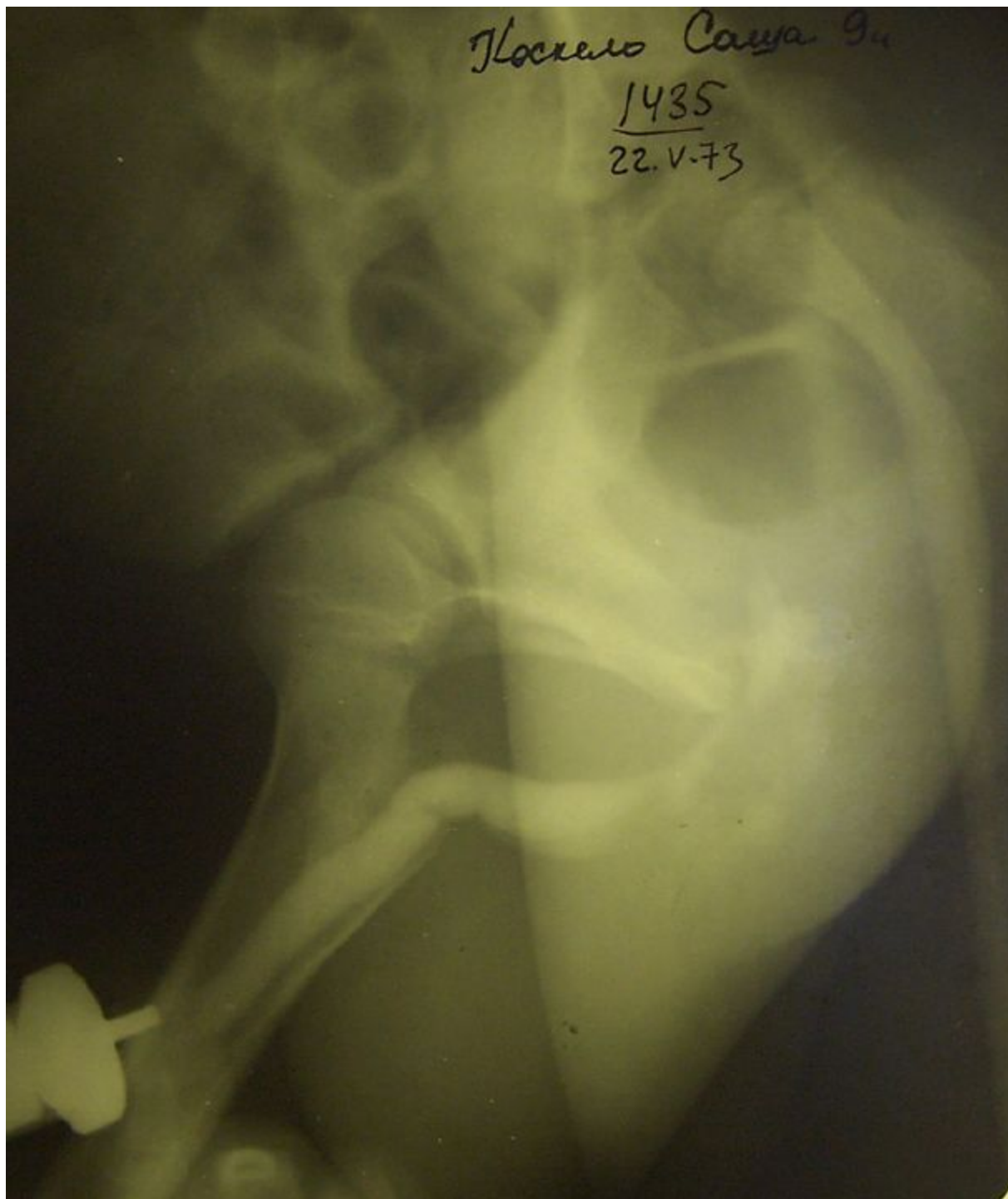Неполный разрыв



Полный разрыв



Разрыв уретры



Неполное повреждение уретры

