

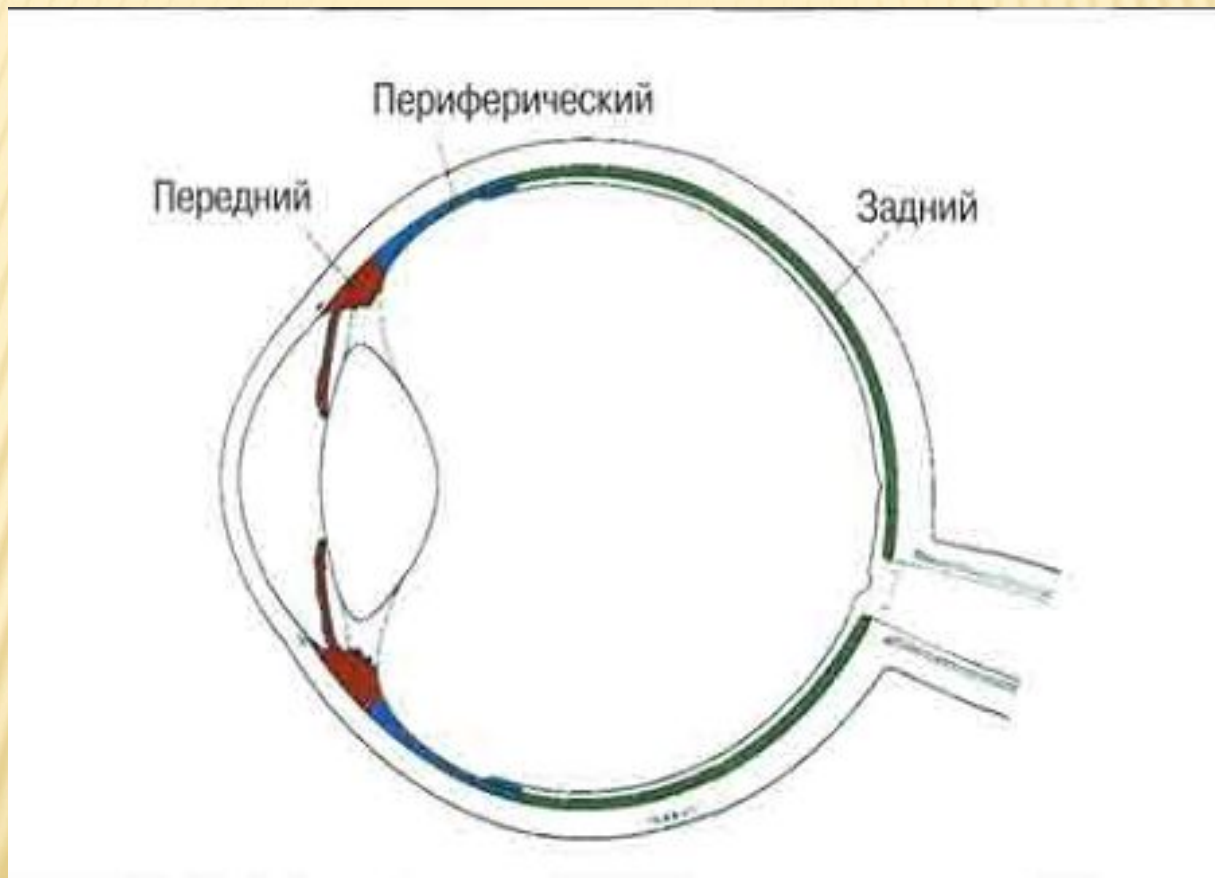
УВЕИТЫ

---

# КЛАССИФИКАЦИЯ (ПО АНАТОМИЧЕСКОМУ ПРИЗНАКУ)

- ? Передние (ирит, иридоциклит)
- ? Промежуточные (парспланит) или периферические
- ? Задние (хориоретинит, нейроретинит)
- ? Панувеит

# КЛАССИФИКАЦИЯ (ПО АНАТОМИЧЕСКОМУ ПРИЗНАКУ)





# КЛАССИФИКАЦИЯ ПО КЛИНИЧЕСКИМ ПРИЗНАКАМ

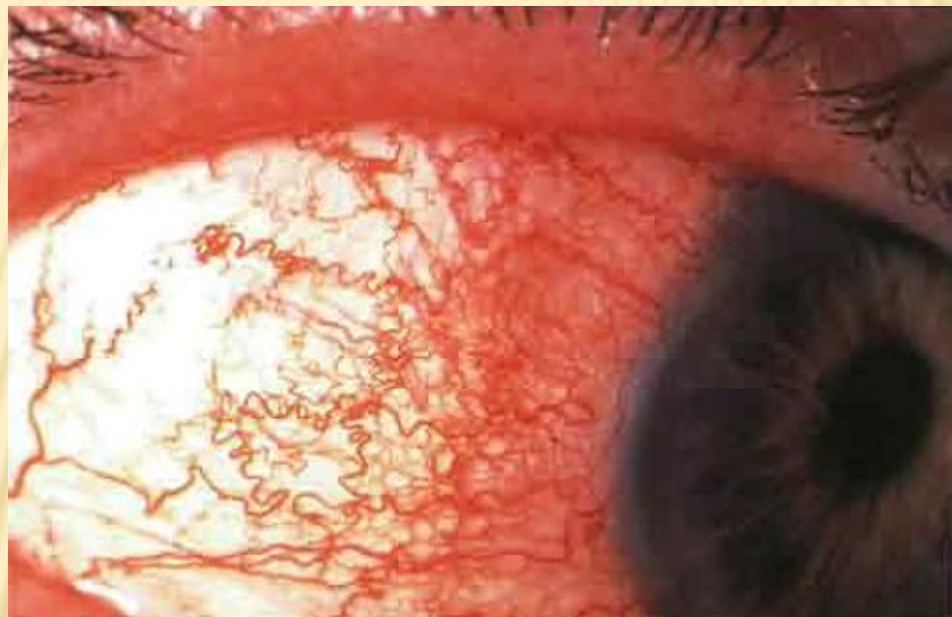
---

- ? Острые – бурные симптомы впервые в жизни и продолжительностью до 3 месяцев
- ? Хронические – стертые течение, длительность более 3 месяцев, тем не менее с периодами обострения и ремиссии

# КЛАССИФИКАЦИЯ ПО ЭТИОЛОГИИ

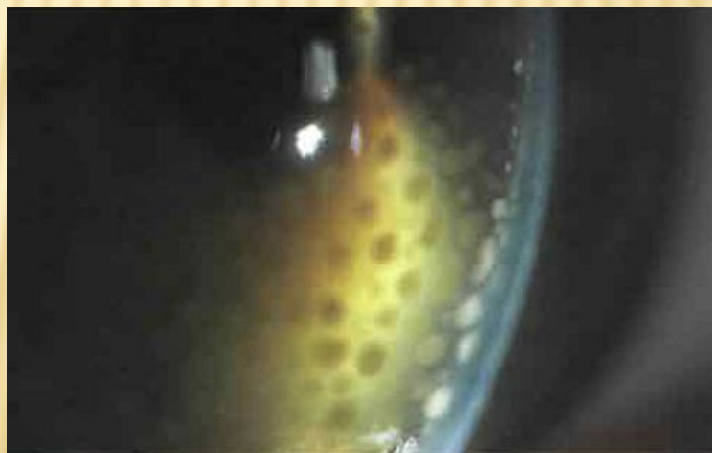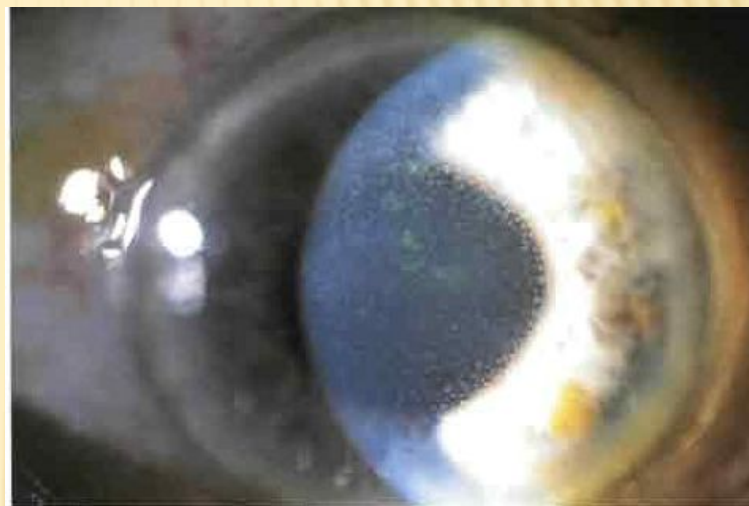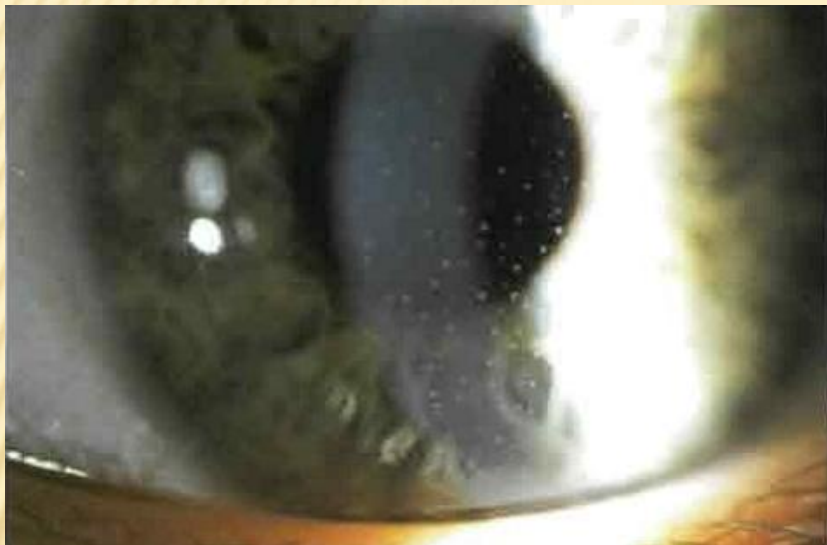- ? Увеиты при системных заболеваниях (саркоидоз)
- ? Инфекционные, вызванные бактериями (туберкулез), вирусами (герпес), грибами (кандидоз)
- ? Инвазийные: протозойная инвазия (токсоплазмоз), нематодная инвазия (токсокароз)
- ? Идиопатические специфические – синдром Фукса
- ? Идиопатические неспецифические – 25%, т.е. все остальное

# ПЕРЕДНИЕ УВЕИТЫ, ИНЪЕКЦИЯ

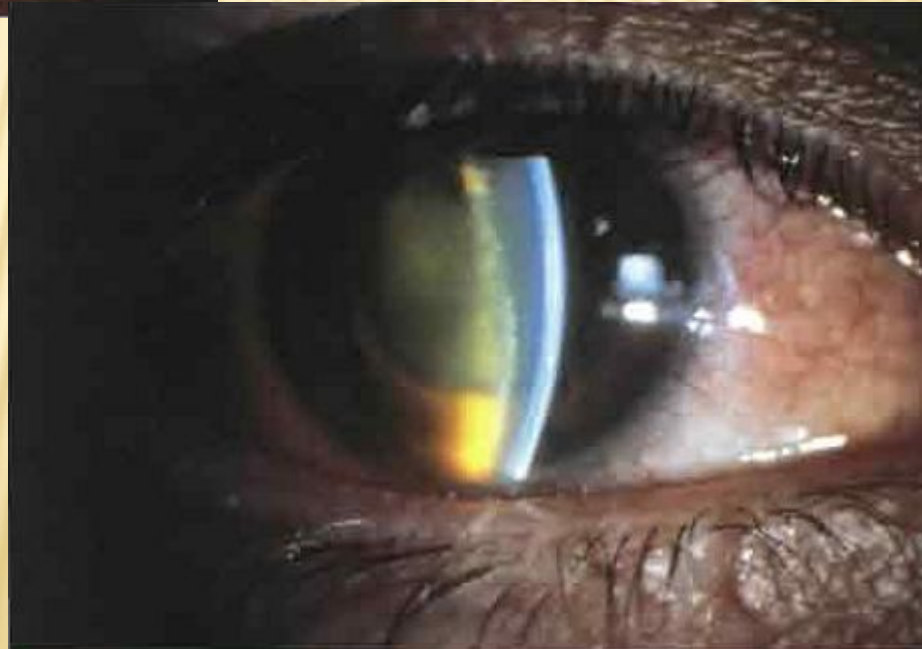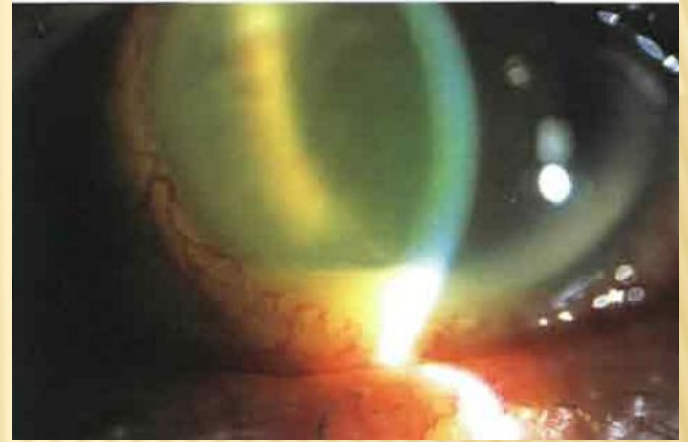
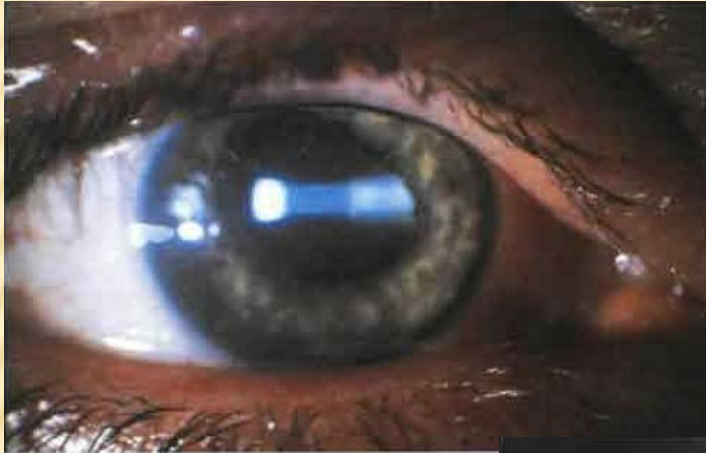




# ПЕРЕДНИЕ УВЕИТЫ, ПРЕЦИПИТАТЫ

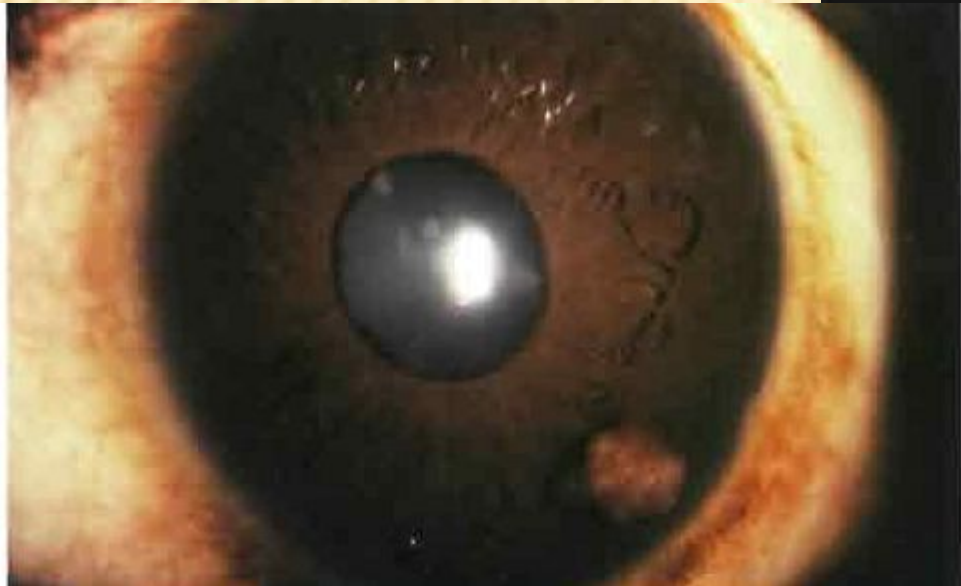
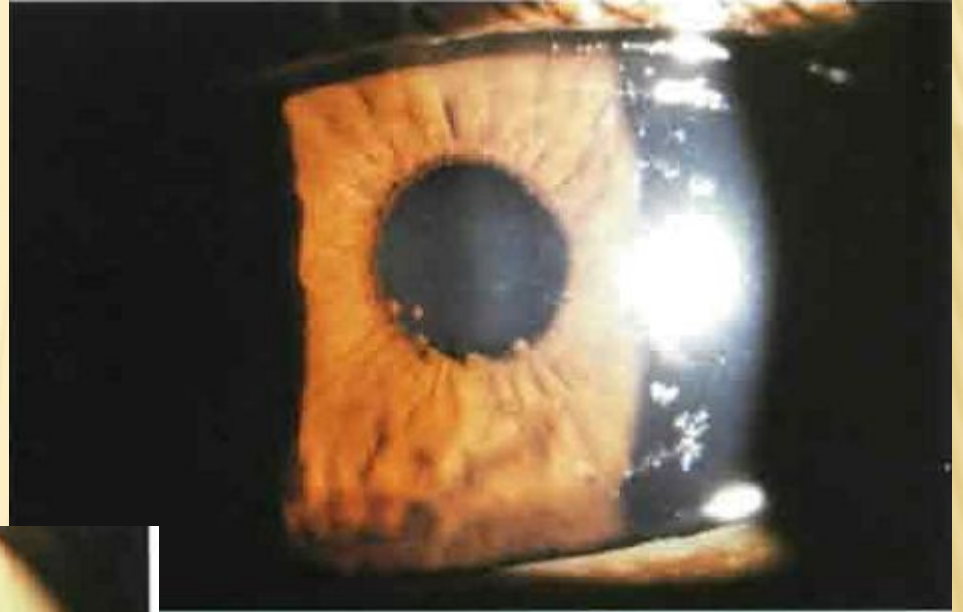


# ПЕРЕДНИЕ УВЕИТЫ, ЭКССУДАТИВНАЯ РЕАКЦИЯ

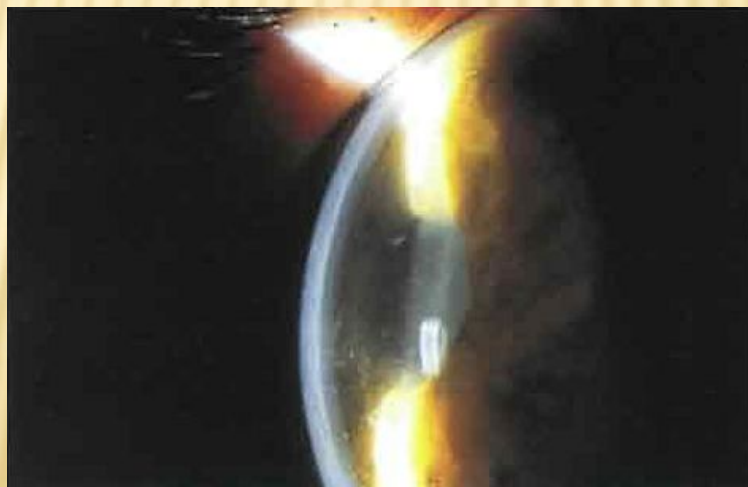
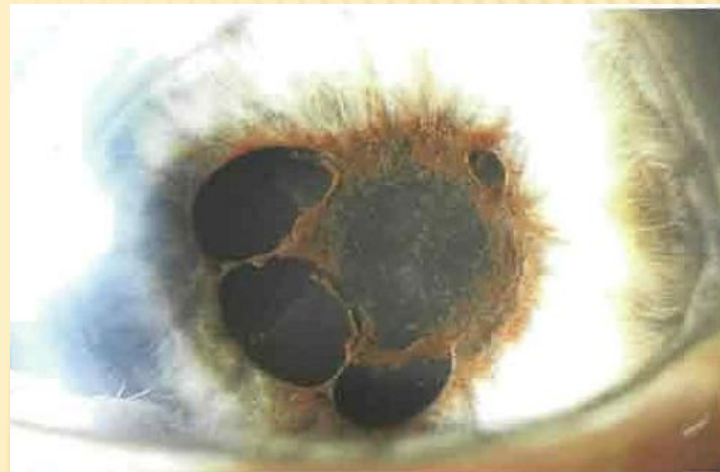
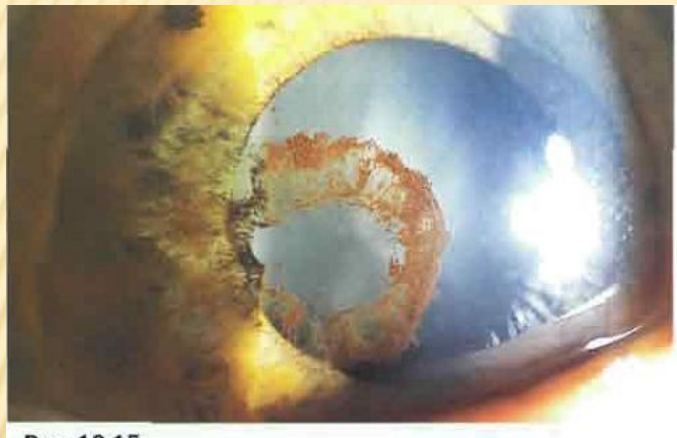




# ПЕРЕДНИЕ УВЕИТЫ, ГРАНУЛЕМАТОЗНЫЕ ИЗМЕНЕНИЯ



# ЗАДНИЕ СИНЕХИИ И БОМБАЖ



# ПЕРЕДНИЙ УВЕИТ (ИРИТ) БЕЗ ГИПОПИОНА

---

- ? Дексаметазон 0,1% каждый час 7 дней, далее отменяем до: каждые 2 часа еще 14 дней, 4 раза в день - 14 дней, 3 раза в день 14 дней, 2 раза в день 14 дней, 1 раз в день 14 дней.
- ? Мидриатики короткого действия до 2 недель



# ПЕРЕДНИЙ УВЕИТ С ГИПОПИОНОМ

- ? Дексаметазон 0,1% каждый час 7-14 дней, далее отменяем до: каждые 2 часа еще 1 месяц, 4 раза в день - 1 месяц, 3 раза в день 1 месяц, 2 раза в день 1 месяц, 1 раз в день 1 месяц.
- ? Мидриатики короткого действия до 2 недель

# ПЕРЕДНИЙ УВЕИТ С ГИПОПИОНОМ

- ? Инъекции в субтеноново пространство
- 1. Дексазон 2 мг 1 раз в день
- 2. Бетаметазон 0,5 мг 1 раз в 10 дней
- 3. Триамцинолон 20 мг 1 раз в 3-4 месяца

При использовании «2,3» кратность инстилляций можно уменьшить до 4 раз в день, но отмена по прежней схеме (1 закапывание в месяц)

# ПЕРЕДНИЙ УВЕИТ С ГИПОПИОНОМ

- ? Возможно применение преднизолона 1 мг\кг\сутки 7 дней с последующей отменой в течении 7 дней! И продолжением частых инстилляций (4 раза в день)...
- ? Для профилактики рецидивов – триамцинолон в субтеноново пространство 1 раз в 3 месяца!!!, возвратных увеитов – медленная отмена дексаметазона!!!



# ПЕРЕДНИЙ УВЕИТ С ГИПОПИОНОМ

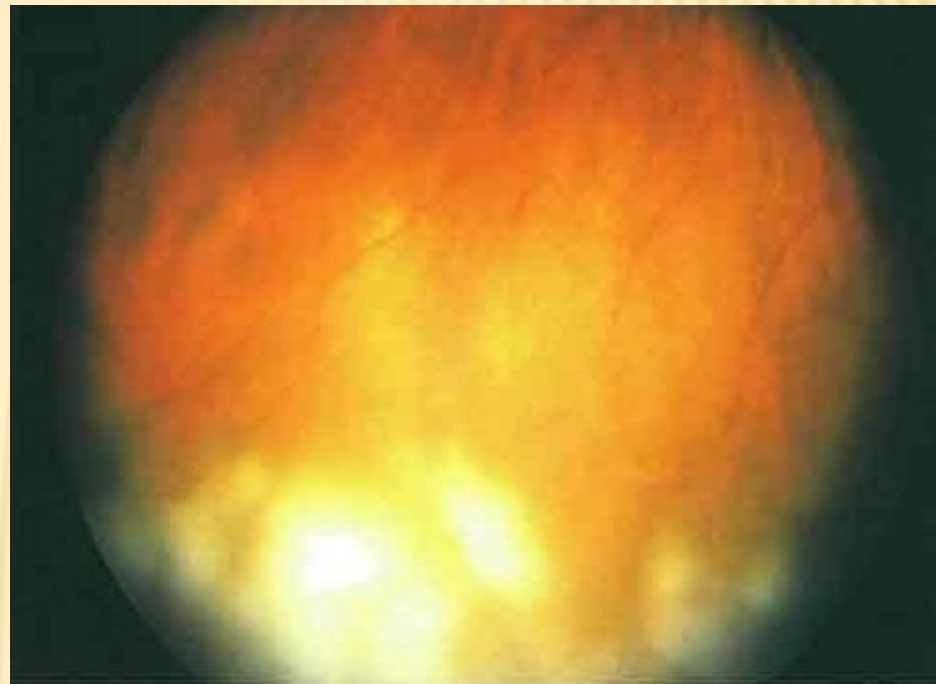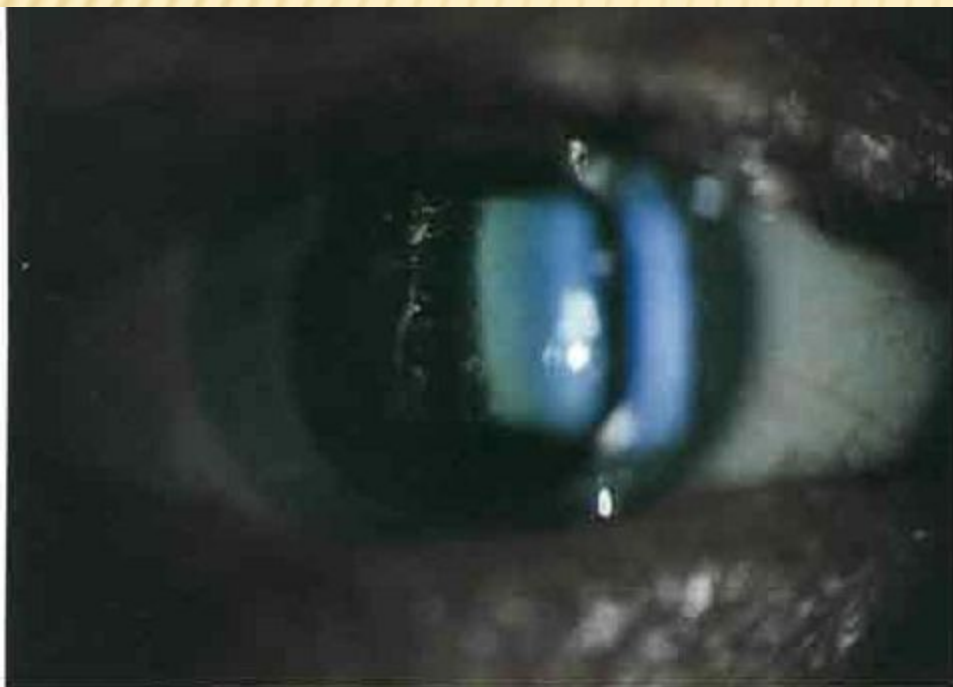- ? Стероиды внутрь сразу!!! При:
  1. Двусторонний увеит
  2. Тяжелый увеит с гипопионом
  3. Сочетание с периферическим увеитом и некоторыми формами задних увеитов
- ? При неэффективности стероидов – это инфекционный процесс или паранеопластический процесс!!!

# НПВС

---

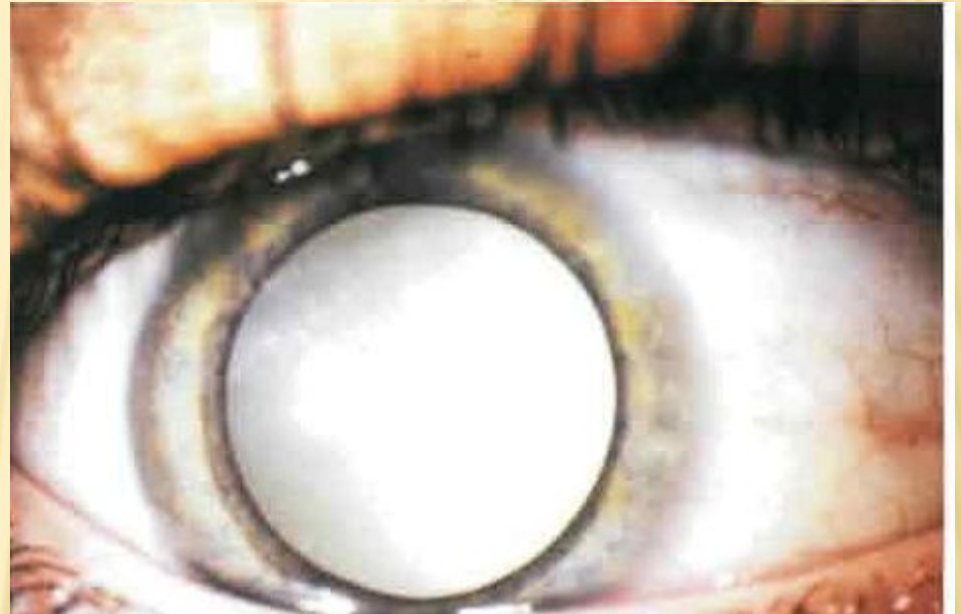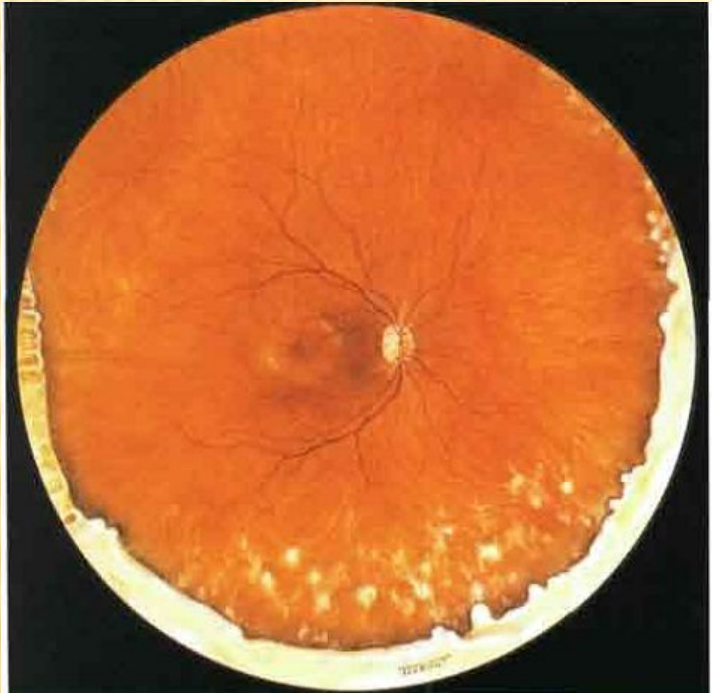- ? Возможно применение местное и системное при кистовидном макулярном отеке связанном с передним увеитом или для уменьшения болевого синдрома системно!!
1. Акьюлар (кеторолак) по 1 капле 2-4 раза в день (1 месяц)
  2. Неванак по 1 капле 2-4 раза в день (1 месяц)
  3. Индометацин по 50 мг 3 раза в день (10-21 день)

# ПЕРИФЕРИЧЕСКИЙ УВЕИТ





# ПЕРИФЕРИЧЕСКИЙ УВЕИТ



# ПЕРИФЕРИЧЕСКИЙ УВЕИТ

---

- ? Витреит
- ? Периферический флебит
- ? Экссудат в виде снежных хлопьев

# ПЕРИФЕРИЧЕСКИЙ УВЕИТ

---

? Осложнения:

1. Кистовидный макулярный отек
2. Эпиретинальный глиоз
3. Тракционная отслойка сетчатки
4. Осложненная катаракта



# ПЕРИФЕРИЧЕСКИЙ УВЕИТ

---

? Лечение:

1. Субтеноновая инъекция триамцинолона 1 раз в 3 месяца, бетаметазона 1 раз в 10-14 дней
2. Стероиды внутрь...как аналог...при невозможности выполнить или недостаточной эффективности «1»
3. Криотерапия – при стихании воспаления
4. Витрэктомия при обширных геморрагиях, эпиретинальных мембранах и отслойке сетчатки.