

Увеиты при склеродермии

Выполнила: Жигзымаева О.Ц.

Системная склеродермия

- прогрессирующее системное заболевание, в основе которого лежит воспалительное поражение мелких сосудов всего организма, с последующими фиброзно-склеротическими изменениями кожи, опорно-двигательного аппарата и внутренних органов.

ЭТИОЛОГИЯ

- Наследственная предрасположенность
- Провоцирующие факторы: переохлаждение, инфекция, вибрация, ультрафиолетовое излучение, нитраты, пестициды и т.д.

Клиника



Со стороны кожи рук:

утолщение, припухлость кончиков пальцев, бледность, покалывание и онемение;



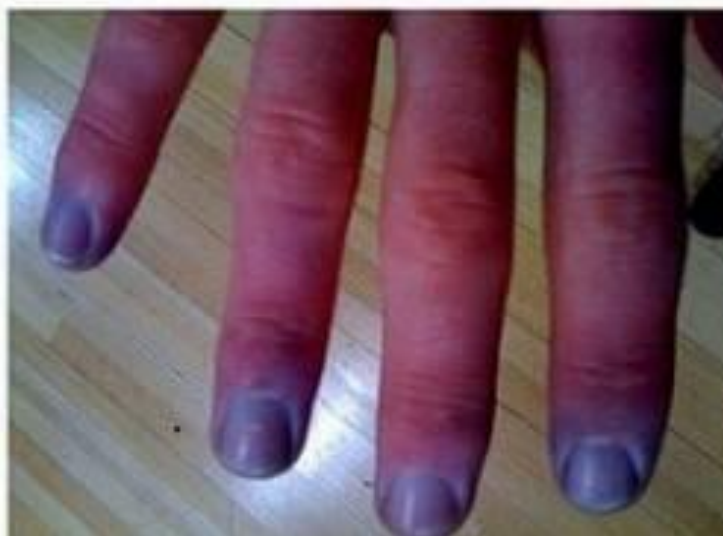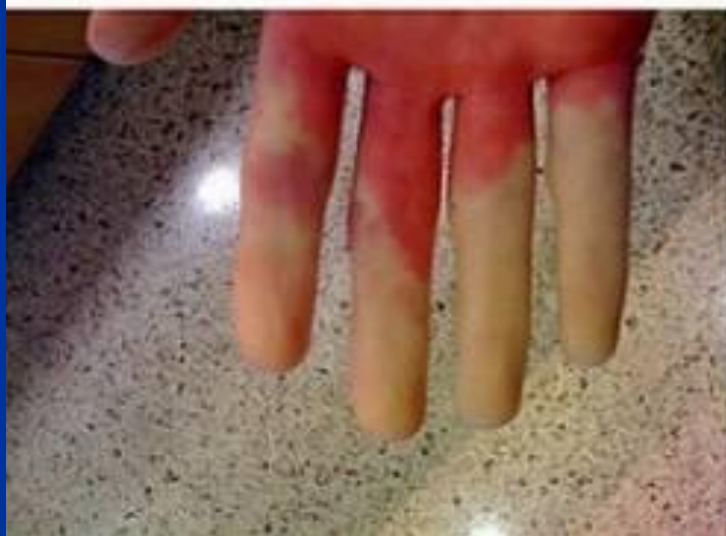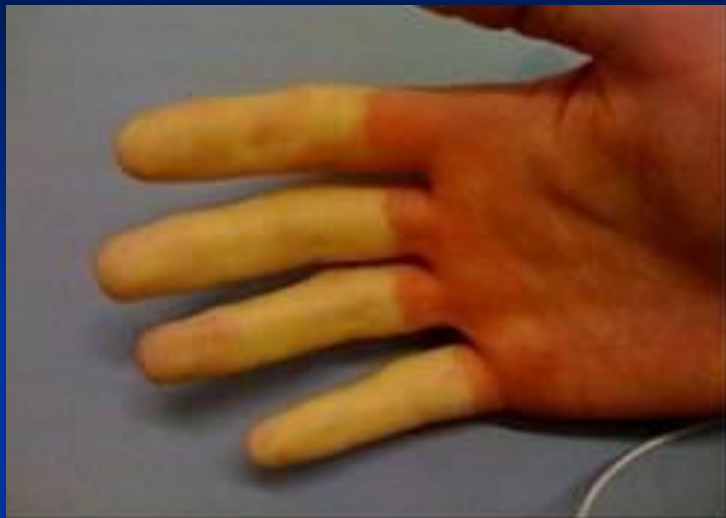Со стороны внутренних органов:

Нарушение перистальтики пищевода.

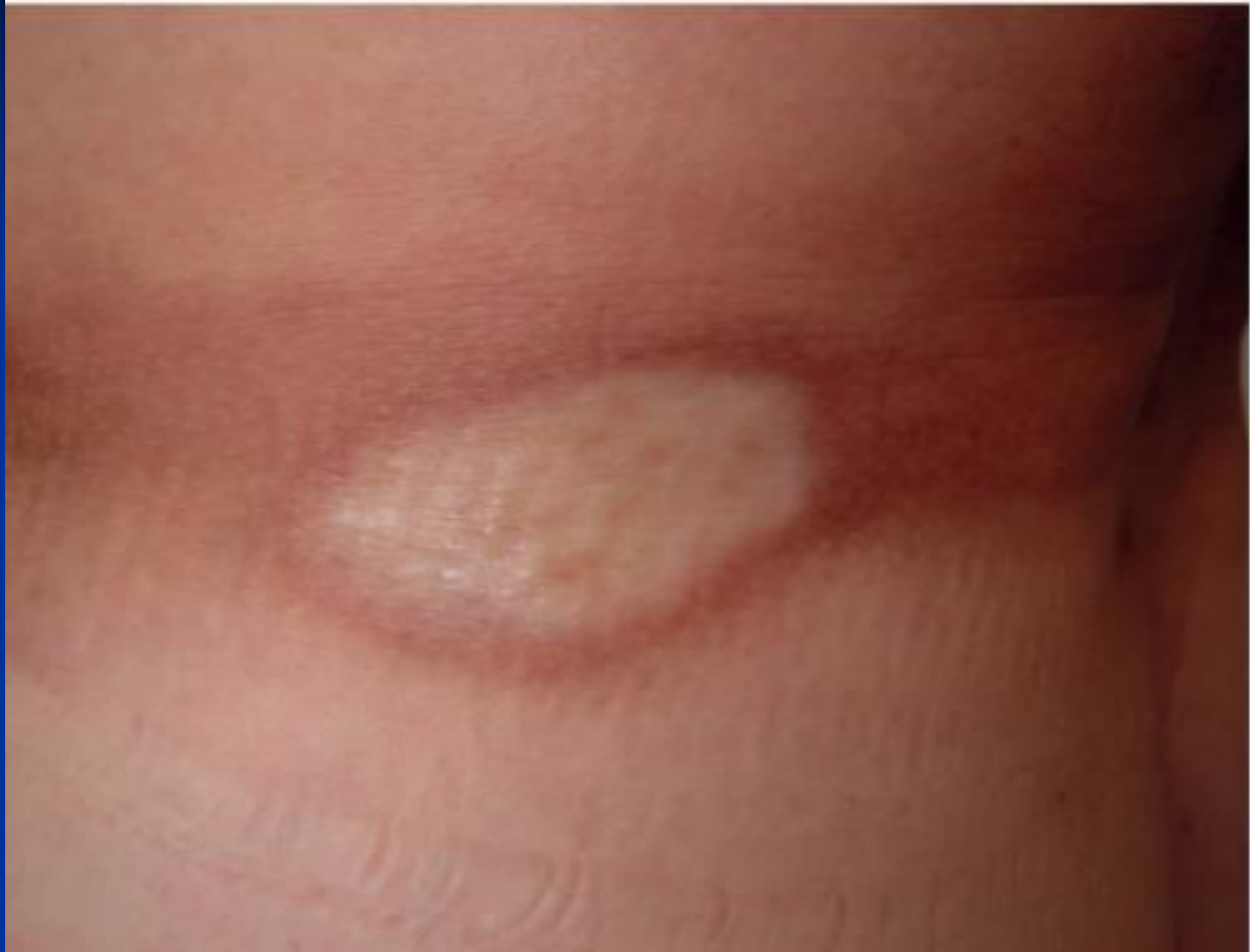Заболевание сердца, легких и почек.

Легкие артриты и миозиты.

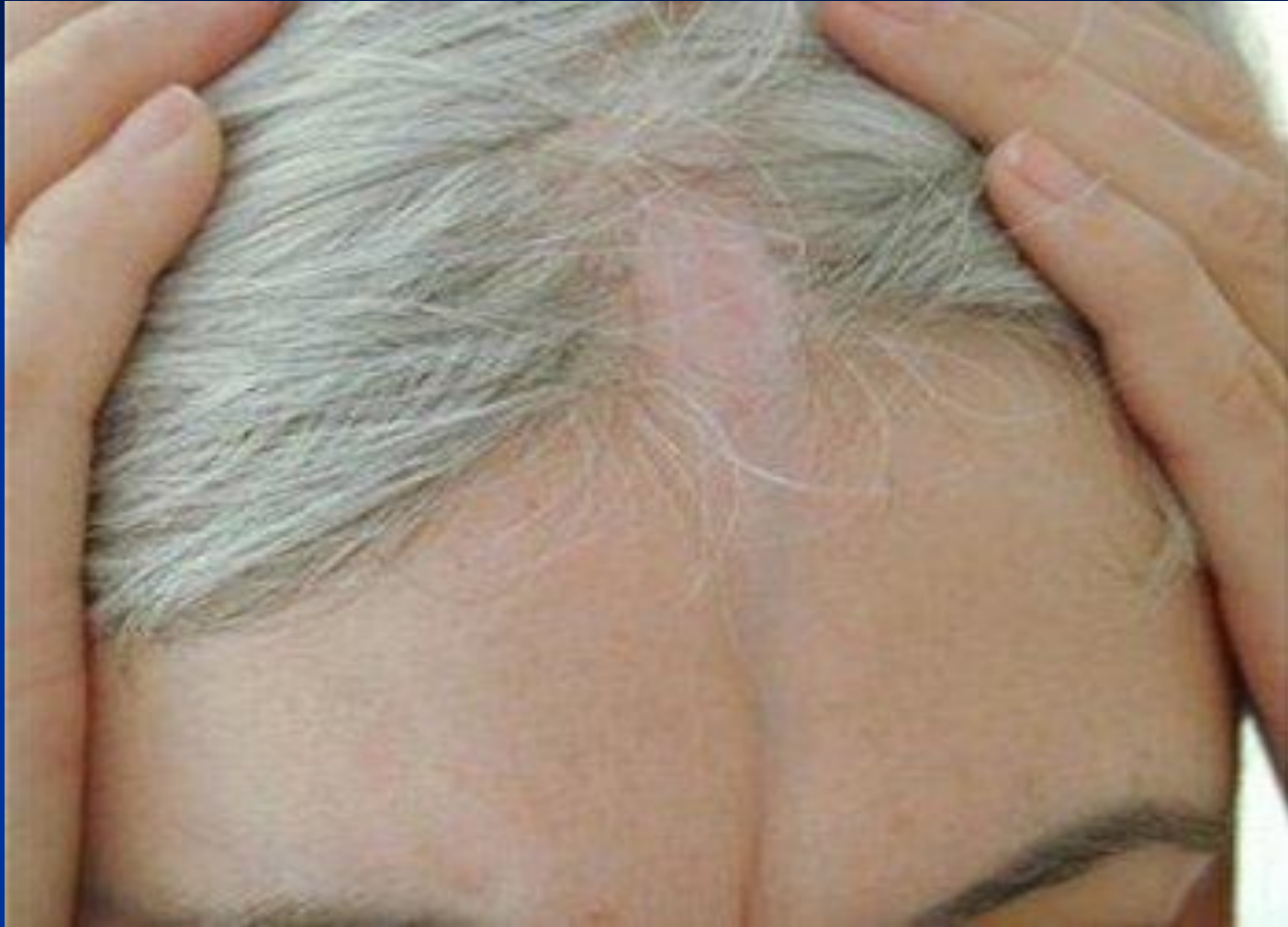СИНДРОМ РЕЙНО



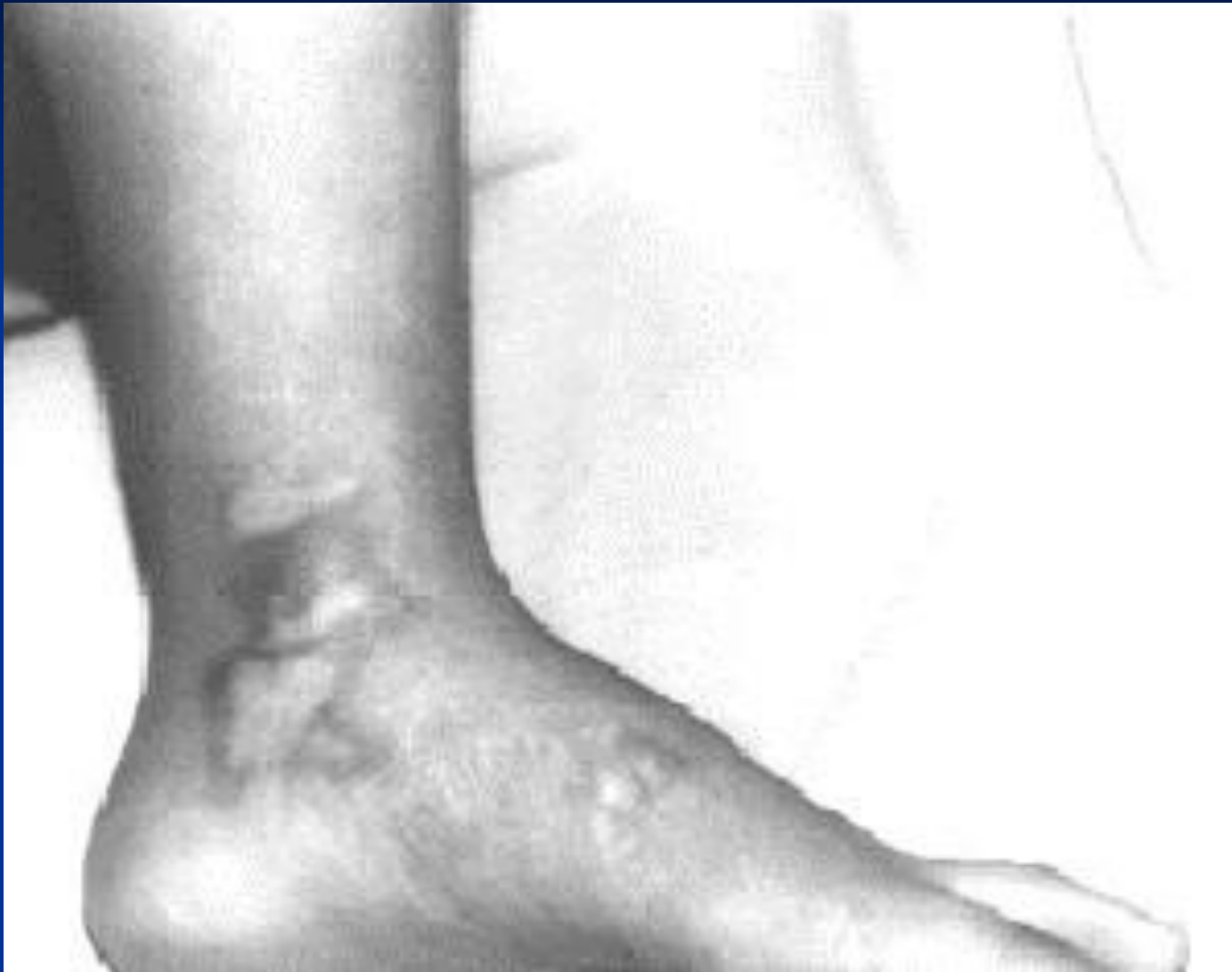Бляшечная склеродермия



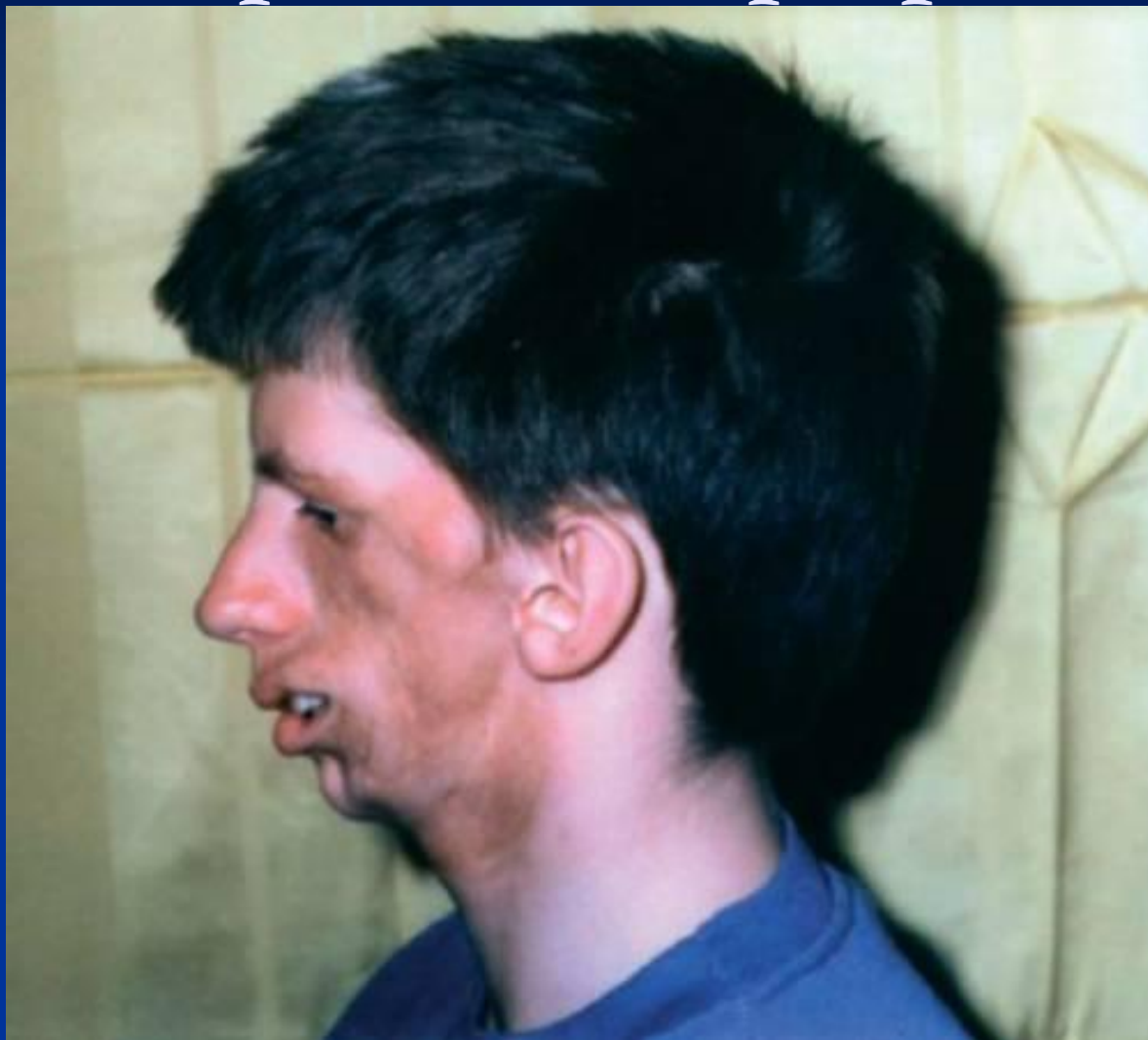Линейная склеродермия



Буллезная склеродермия



Ограниченная склеродермия с односторонней атрофией лица



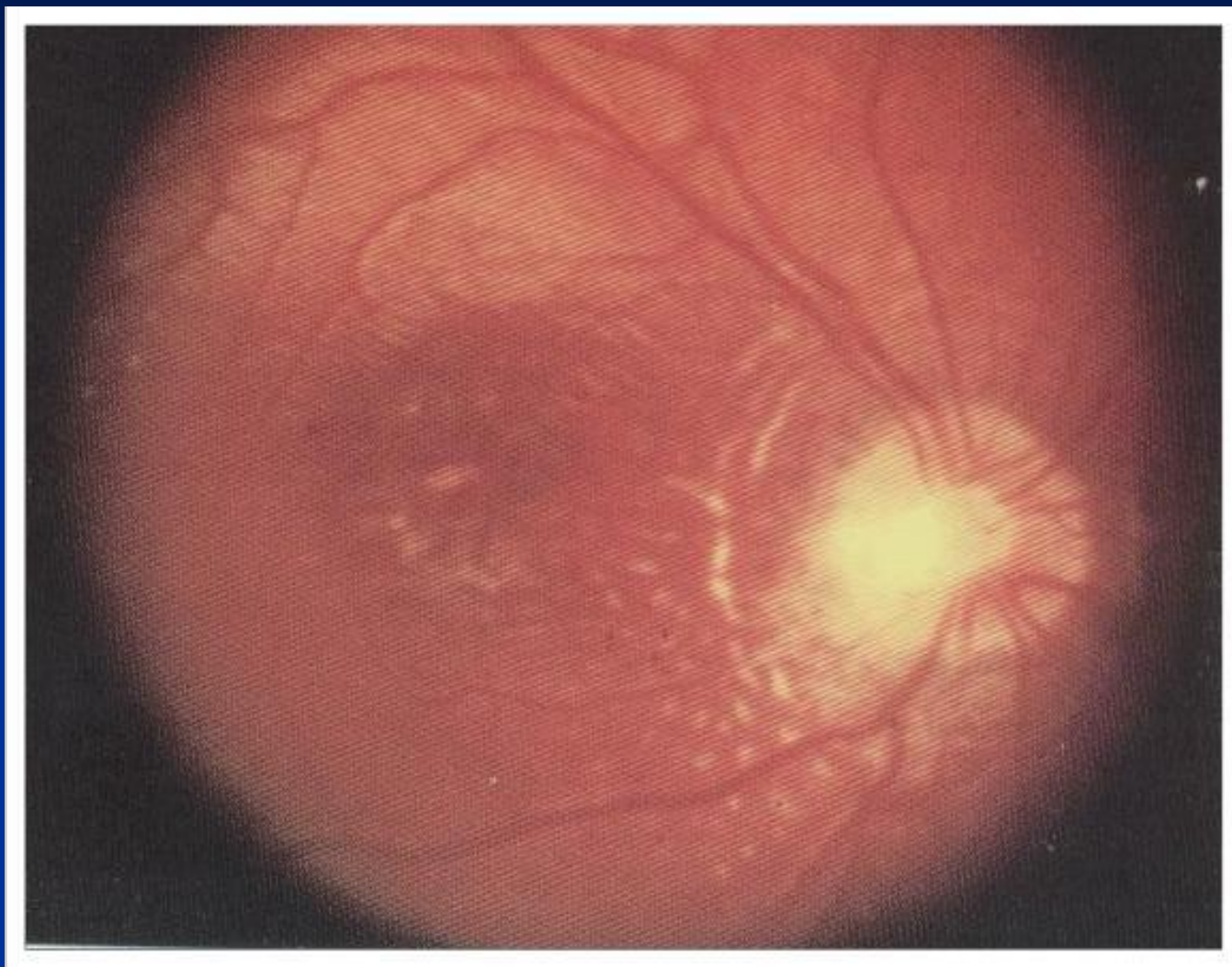
CREST-синдром

- C – Calcinosis – Кальциноз
- R – Raynaud's phenomenon – феномен Рейно
- E – Esophageal dysmotility – нарушение подвижности пищевода
- S – Sclerodactyly – склеродактилия
- T – Telangiectasia – сосудистые звездочки

Поражение глаз

- Значительно изменяются веки это зависит от стадии болезни. Вначале наблюдаются отечные явления, позднее атрофические. Отек век, позже развиваются рубцовые изменения, ресницы выпадают. На конъюнктиве век ампулообразные расширения сосудов, атрофия конъюнктивы (поздняя стадия), эктропион.

Глазное дно



Диагностика

- ОАК (анемия, ускорение СОЭ)
- ОАМ (протеинурия-при поражении почек)
- Б/х крови (повышение уровня КФК, креатинина, АЛТ, АСТ, билирубина)
- С-реактивный белок
- Определение уровня СХСЛ4. СХСЛ4 является БАВ, которое выделяется плазматическими клетками и препятствует процессу формирования новых сосудов.

Диагностика

- Антинуклеарные антитела. Антинуклеарные антитела (*ANA*) выявляются у 90% больных склеродермией.
- Антитела к топоизомеразе I. Антитела к топоизомеразе I (*anti-Scl-70*) выявляются у 30% больных диффузной склеродермией.

Диагностика

- ЭКГ
- УЗИ печени, почек, сердца
- КТ
- Простая радиография
- Эндоскопия ЖКТ
- Гистологическое исследование

Лечение: общая терапия

- ферментные препараты;
- сосудорасширяющие препараты;
- препараты, подавляющие иммунитет;
- противовоспалительные препараты;
- хелаторная терапия.

Ферментные препараты

- Лонгидаза;
- Ронидаза;
- Лидаза;
- Трипсин;
- Химотрипсин.

Сосудорасширяющие препараты

- Блокаторы кальциевых каналов.
- Ингибиторы фосфодиэстеразы

Препараты, подавляющие иммунитет

- Циклофосфамид
- Метотрексат
- Циклоспорин
- Азатиоприн
- Ритуксимаб

Противовоспалительные препараты

- Диклофенак
- Ибупрофен
- Мелоксикам

Хелаторная терапия

- направлена на выведение из организма определенных веществ путем их связывания со специфическими лекарственными препаратами. При склеродермии используется D-пеницилламин, который способен выводить медь из организма. Благодаря этому удастся снизить скорость образования фиброзной ткани и уменьшить интенсивность воспалительной реакции (*медь необходима для нормальной работы клеток, синтезирующих соединительнотканнные волокна*).

Местная терапия

- Местная терапия:
- НПВС капли (диклоф, наклоф, индометацин);
- ГКС капли (дексаметазон, пренацид, максидекс);
- ГКС с/к, с/т.
- АБ капли.