

**УЗИ щенков и котят**

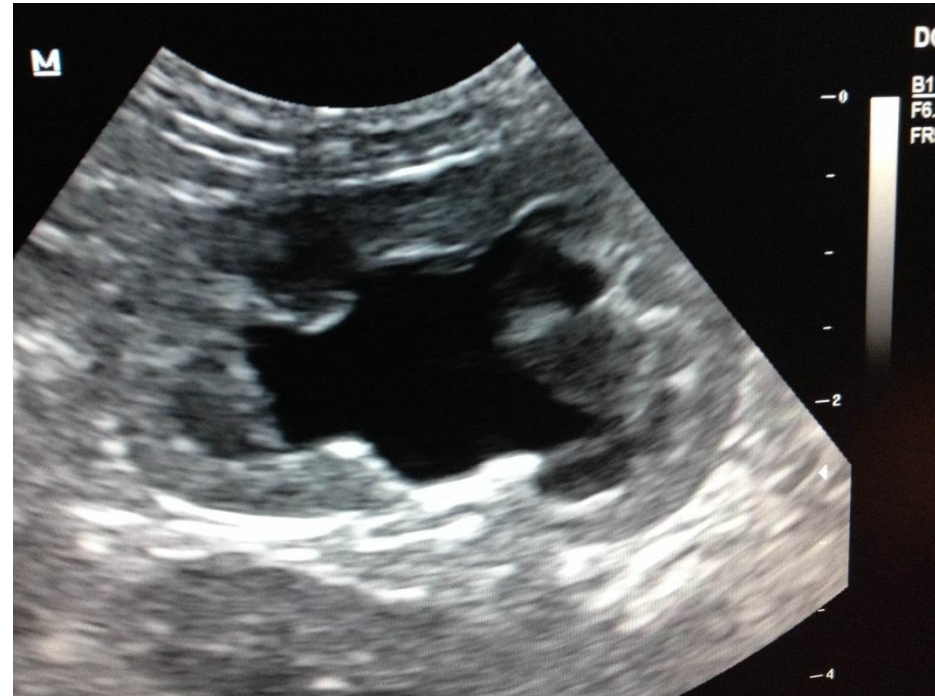
- Ultrasonography, 192
- appearance of normal abdomen in, 193-196,
- 193f-196f
- of chronic renal failure, 398f
- in early pregnancy diagnosis, 6, 6f, 7t
- equipment for, 192, 193f
- in evaluation of congenital cardiac disease,
- 181
- before expected delivery date, 8, 8f
- gastrointestinal disease and, 196, 196f
- acquired disorders, 196-197, 197f
- congenital disorders, 197-198, 198f
- traumatic disorders, 198-199, 198f
- genitourinary disease and, 199
- acquired disorders, 199, 199f-200f
- congenital disorders, 200-201, 200f-
- 201f
- patent urachus and, 201, 201f
- preparation for, 192-193, 193f
- transabdominal, 394
- Umbilical cord during natural

# Особенности

- Асцит (незначительные кол-ва свободной жидкости): норма
- Почки: повышение эхогенности коры, почки относительно большие для размера тела животного
- Недостаток внутрибрюшного жира улучшает ультрасонографию, так как жир ослабляет ультразвуковой луч
- Более видимые брыжеечные ЛУ

# Почки

- Расширение лоханки
- Норма???




# Печень

- Более гипоэхогенная, чем у взрослых

# Инвагинация

- Часто в илеоцекальном переходе у собак и в тощей кишке у кошек
- Многослойные концентрические кольца, представляющий инвагинированного кишечника на стенные слои. Наружный слой может быть отечный (гипоэхогенной), внутренние слои могут быть более нормальным по виду («мишень»)
- Скопление жидкости до места обструкции + маятникообразные движения





- Small animal pediatrics: the first 12 months of life / [edited by] Michael E. Peterson, Michelle Anne Kutzler.—1st ed. 2011 – 526 p.