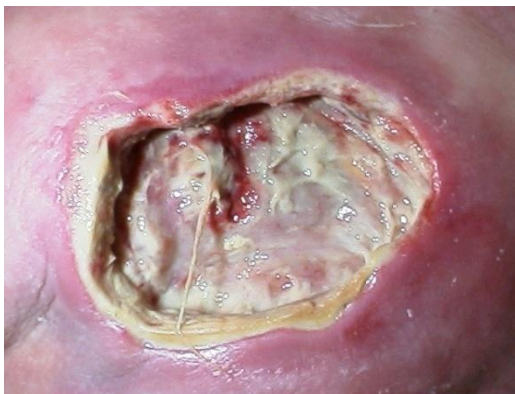

# V.A.C. ТЕРАПИЯ В ЛЕЧЕНИИ РАН

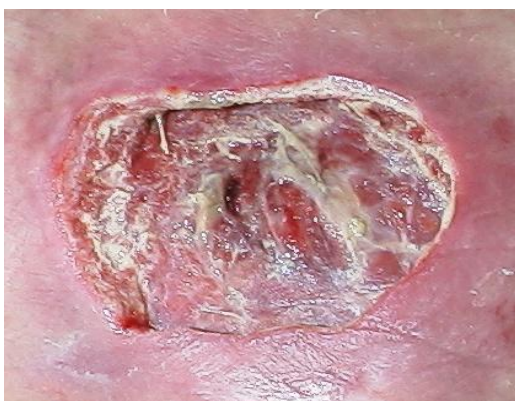

## Показания

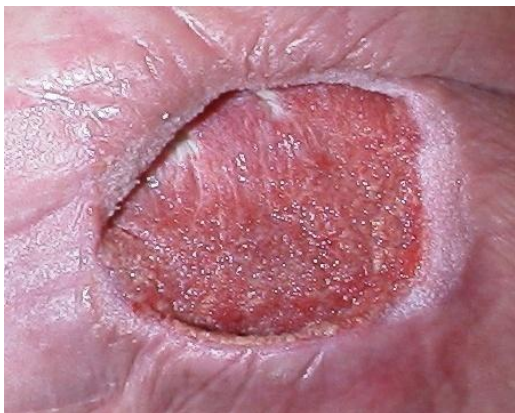- **Пролежни**
- **Ulcus cruris**
- **Диабетическая стопа**
- **Нагноение п/о раны**
- **Лапаростома**
- **Раны при травме**
- **Стернотомические инфицированные раны**
- **Ожоги**
- **Фиксация кожных лоскутов**



Начало V.A.C.  
терапии



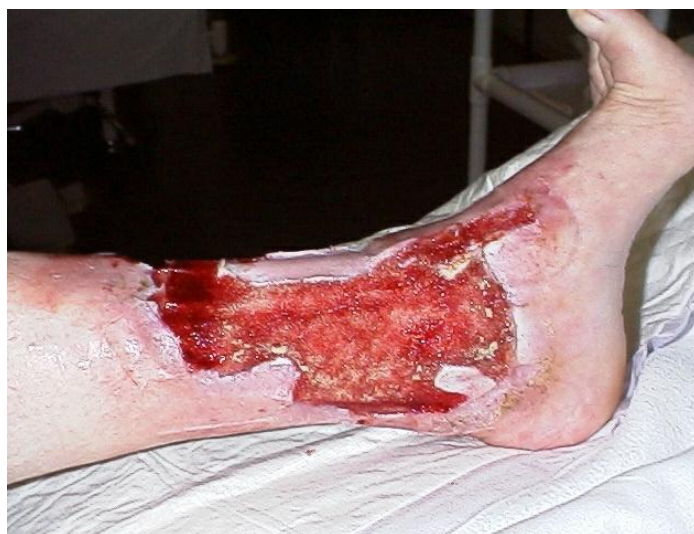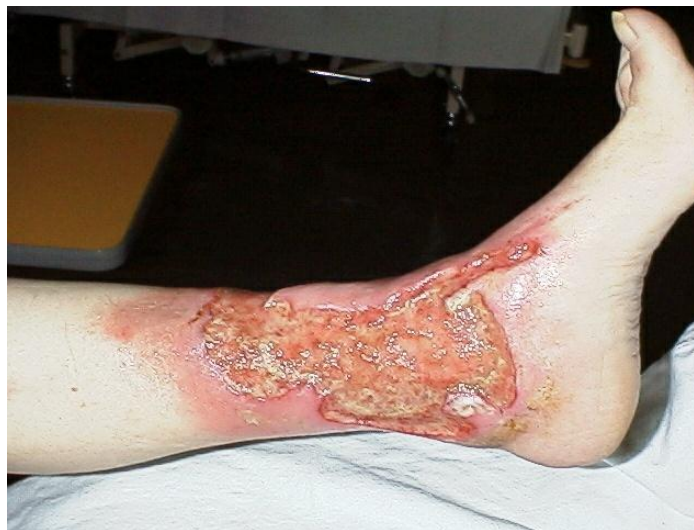через 2 дня  
уменьшение отека



через 23 дня от  
начала V.A.C.  
терапии

## Показания

- Пролежни
- **Ulcus cruris**
- Диабетическая стопа
- Нагноение п/о раны
- Лапаростома
- Раны при травме
- Стернотомические инфицированные раны
- Ожоги
- Фиксация кожных лоскутов

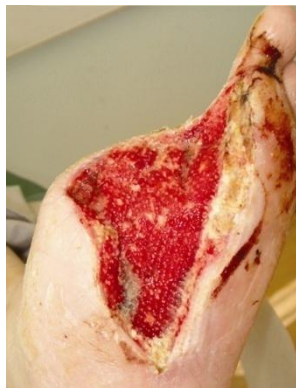

На 5 день V.A.C. терапии  
значительно улучшается местная  
перфузия тканей

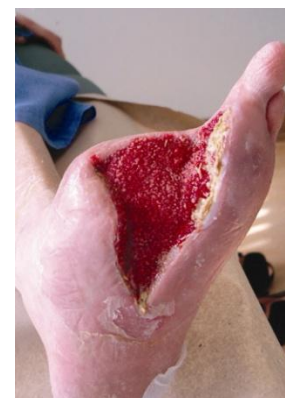## Показания

- Пролежни
- Ulcus cruris
- **Диабетическая стопа**
- Нагноение п/о раны
- Лапаростома
- Раны при травме
- Стернотомические инфицированные раны
- Ожоги
- Фиксация кожных лоскутов

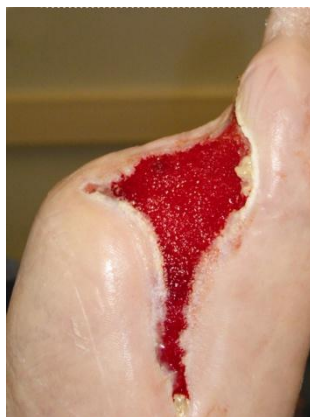## Диабетическая стопа 64 летнего мужчины после частичной ампутации



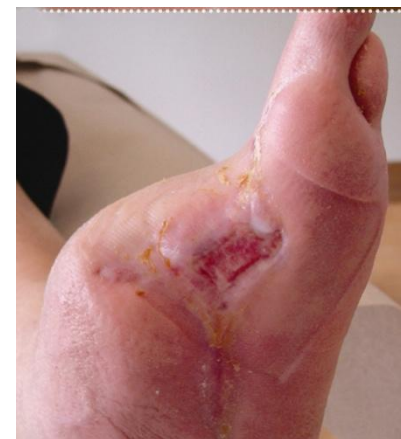2-ой ДЕНЬ



10-ый ДЕНЬ



34-ый ДЕНЬ

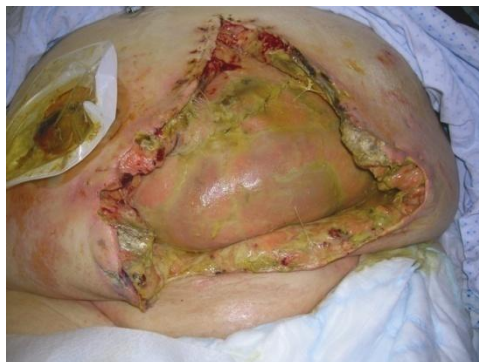

ПОСЛЕ V.A.C.

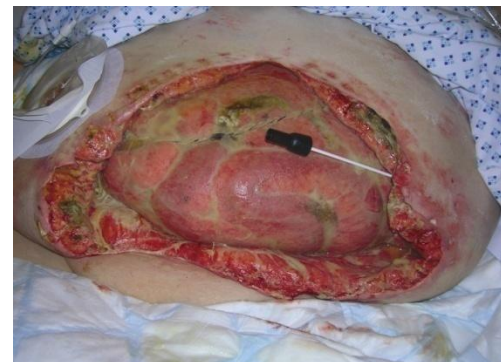## Показания

- Пролежни
- Ulcus cruris
- Диабетическая стопа
- Нагноение п/о раны
- **Лапаростома**
- Раны при травме
- Стернотомические инфицированные раны
- Ожоги
- Фиксация кожных лоскутов

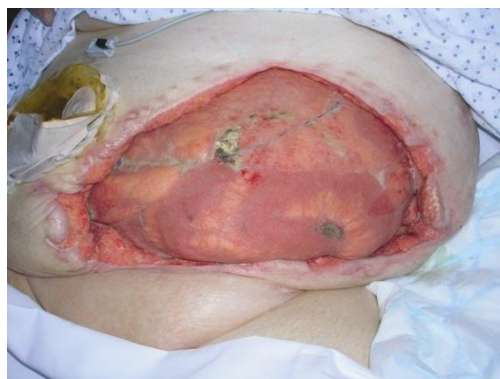## Эвентерация у 66-летней женщины



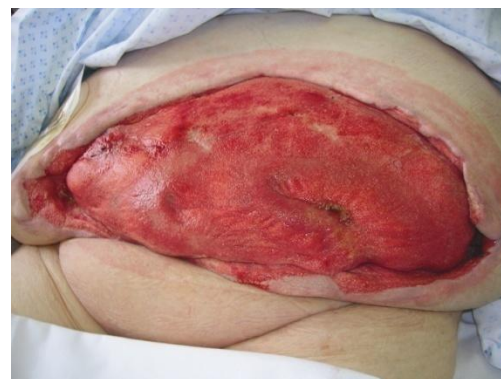ИНИЦИАЛЬНАЯ РАНА



5-ый ДЕНЬ



21-ый ДЕНЬ

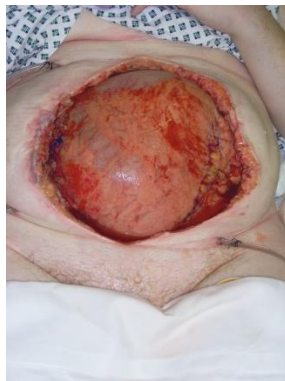

43-ий ДЕНЬ: ПОКАЗАНА  
ПЕРЕСАДКА КОЖИ

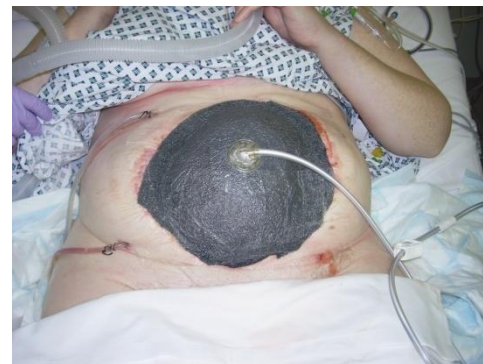## Показания

- Пролежни
- Ulcus cruris
- Диабетическая стопа
- Нагноение п/о раны
- **Лапаростома**
- Раны при травме
- Стернотомические инфицированные раны
- Ожоги
- Фиксация кожных лоскутов

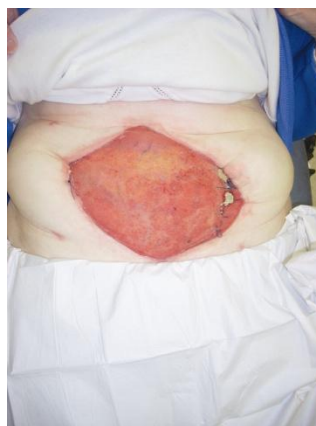## Некротизирующий фасцит у 55-летней женщины



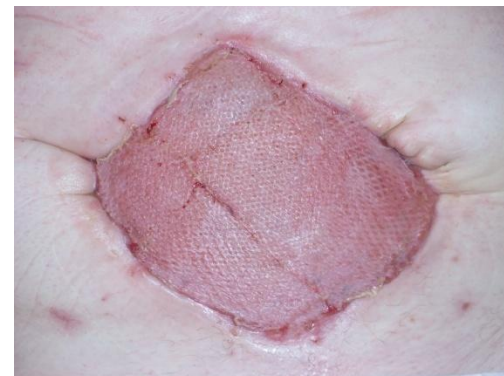РАНА ПОСЛЕ  
ХИРУРГИЧЕСКОЙ  
ОБРАБОТКИ



1-ый  
ДЕНЬ



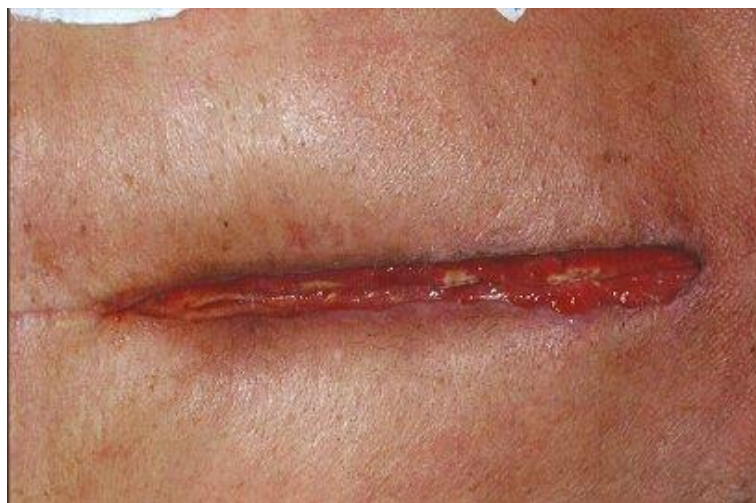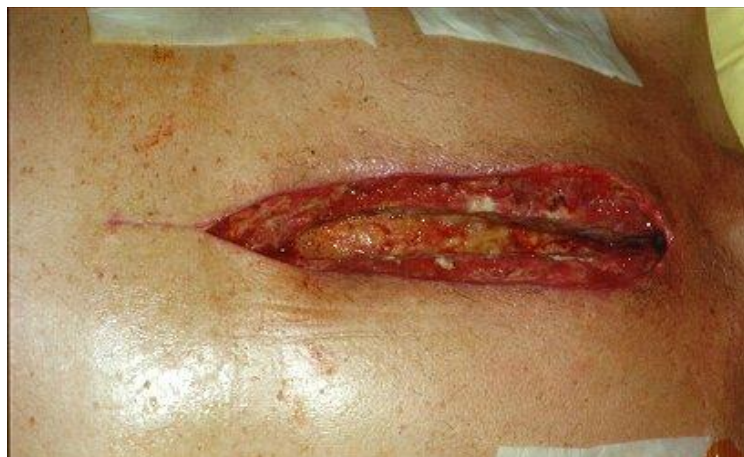24-ый  
ДЕНЬ



60-ый ДЕНЬ:  
ПЕРЕСАДКА КОЖИ

## Показания

- Пролежни
- Ulcus cruris
- Диабетическая стопа
- Нагноение п/о раны
- Лапаростома
- Раны при травме
- **Стернотомические инфицированные раны**
- Ожоги
- Фиксация кожных лоскутов

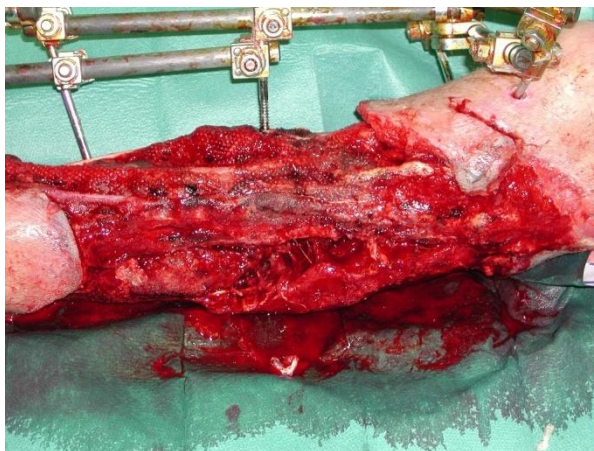


**7-ой день V.A.C. терапии**

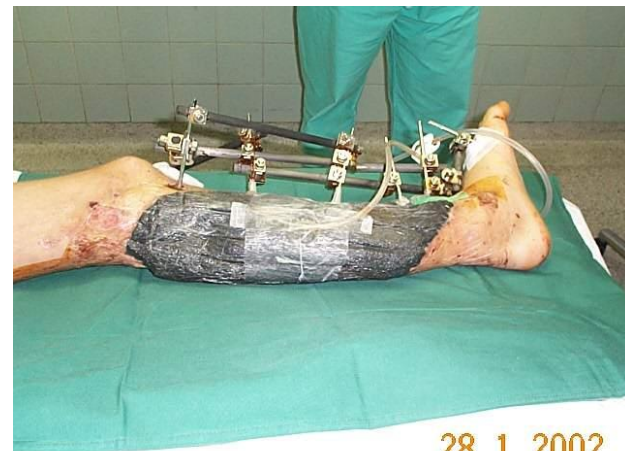## Показания

- Пролежни
- Ulcus cruris
- Диабетическая стопа
- Нагноение п/о раны
- Лапаростома
- **Раны при травме**
- Стернотомические инфицированные раны
- Ожоги
- Фиксация кожных лоскутов

## Производственная травма у 26-летнего мужчины

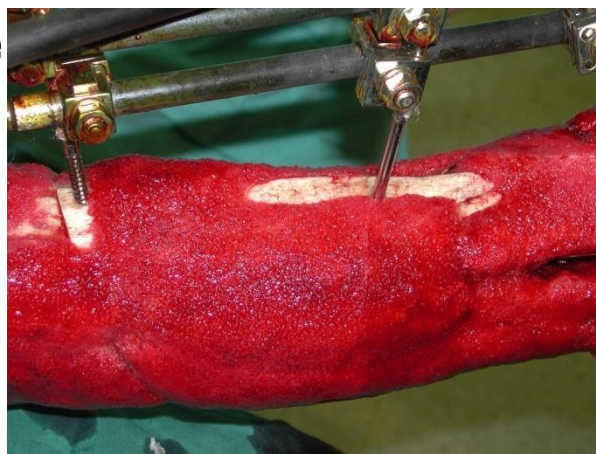


1-ый  
ДЕНЬ

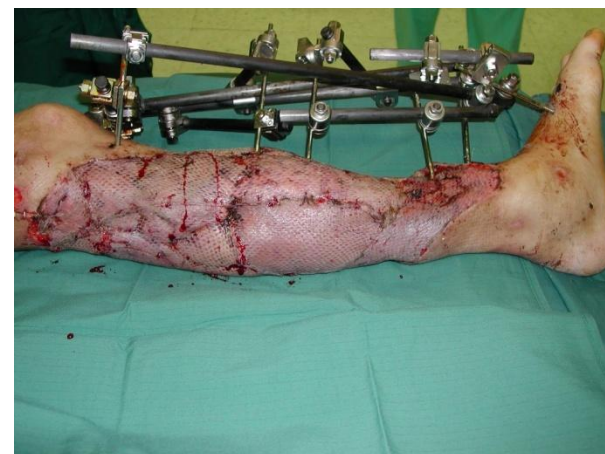

28. 1. 2002

ПРИМЕНЕНИЕ  
V.A.C.



21-ый  
ДЕНЬ

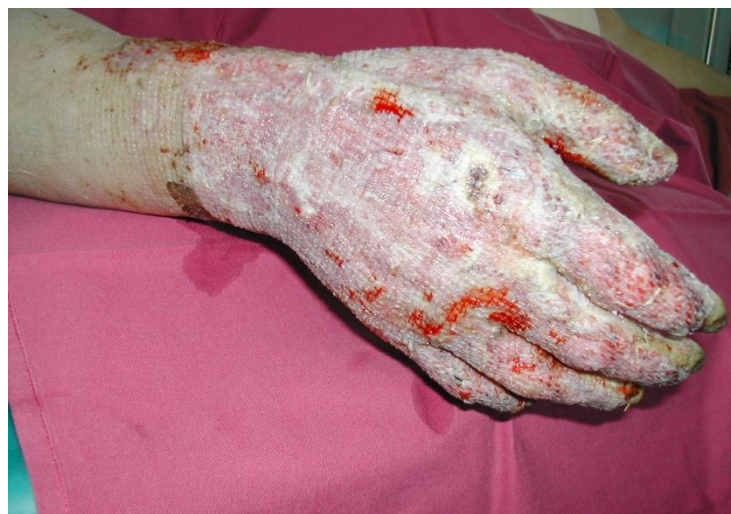
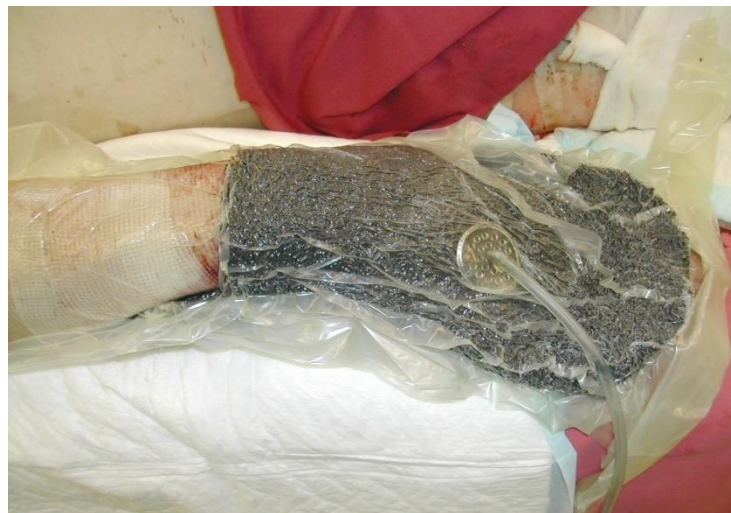
29-ый  
ДЕНЬ



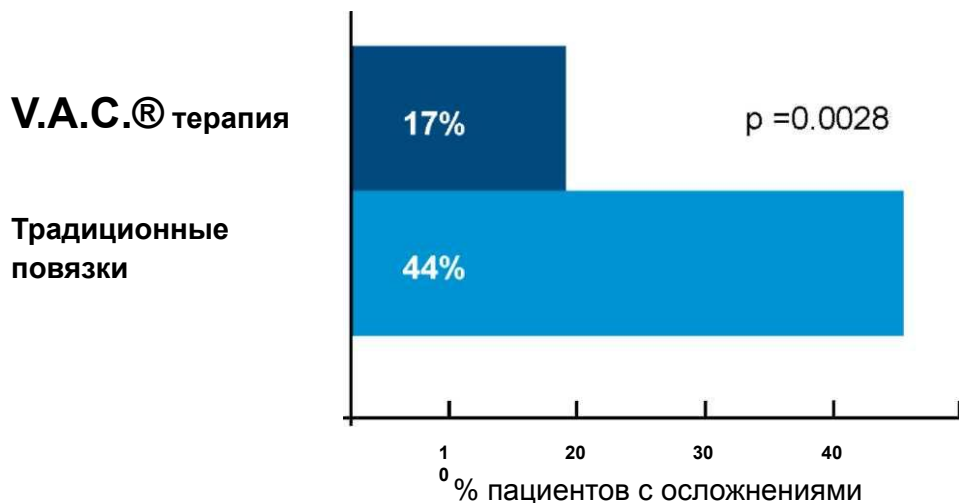
## Показания

- Пролежни
- Ulcus cruris
- Диабетическая стопа
- Нагноение п/о раны
- Лапаростома
- Раны при травме
- Стернотомические
- инфицированные раны
- **Ожоги**
- **Фиксация кожных лоскутов**



# Снижение осложнений в лечении ран

Данные получены из рандомизированного исследования Joseph et al., 2000.

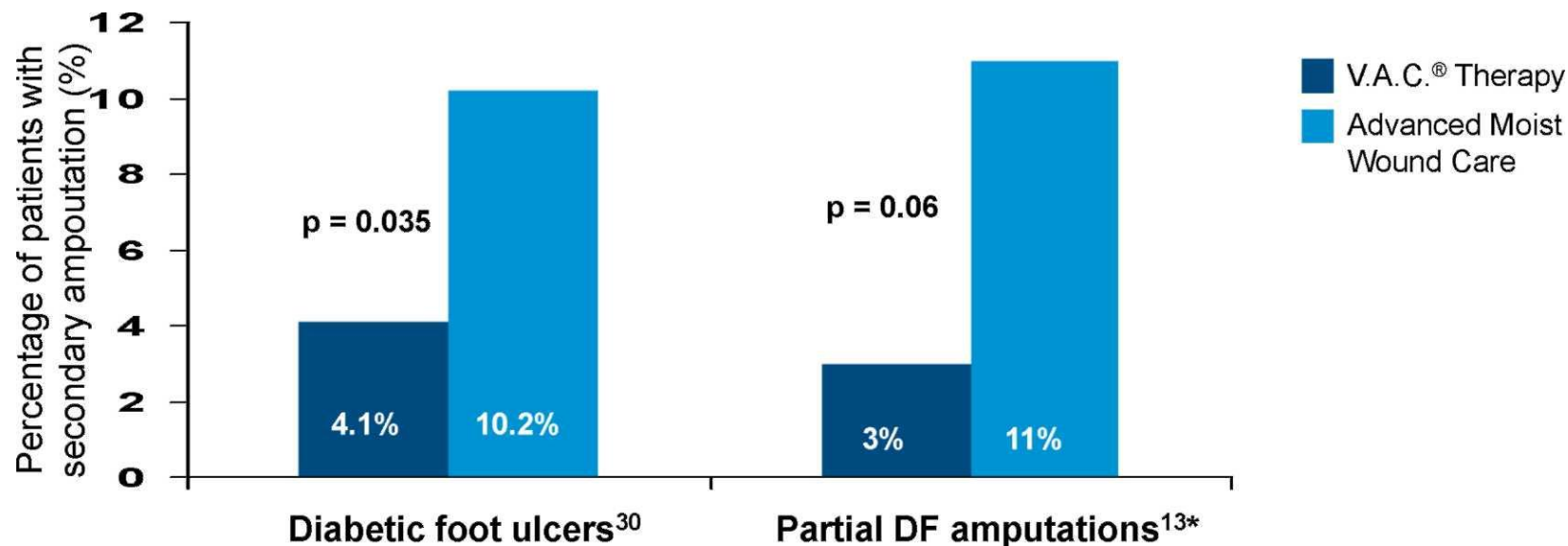


**Количество осложнений при лечении V.A.C.® терапией было достоверно ниже чем в контрольной группе.**

**Процент полного выздоровления среди пациентов на V.A.C.® терапии был значительно выше, чем в контрольной группе.**

## Снижение частоты реампутаций нижних конечностей

(Armstrong et al, 2005; 30. Blume et al, 2008)



В группе V.A.C.® терапии не было ни одной высокой ампутации в отличие от 6% в контроле

# Аппараты и расходные материалы V.A.C.



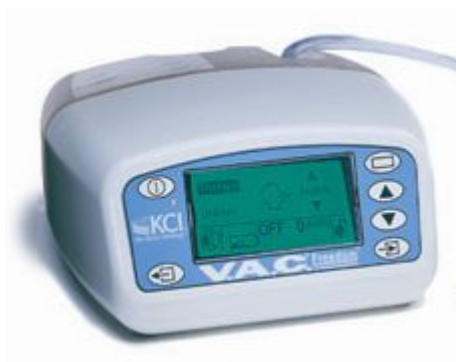# Линейка V.A.C. аппаратов



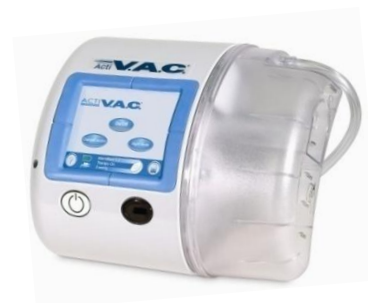**V.A.C. ATS®**



**Info V.A.C.®**

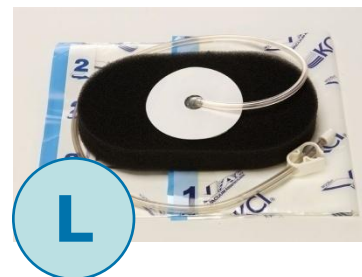
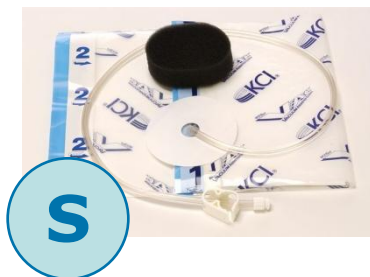


**V.A.C. Freedom®**



**Acti V.A.C.®**

# Перевязочные наборы для V.A.C.<sup>®</sup>



thin GranuFoam<sup>®</sup>  
perforated




round GranuFoam<sup>®</sup>  
perforated

# Наборы повязок




Самый современный и эффективный метод лечения ран различной этиологии


# Виды повязок



**V.A.C.® WhiteFoam®- белая губка**  
Применима при туннельных ранах и ранах с подрывными краями  
Способствует приживлению лоскута



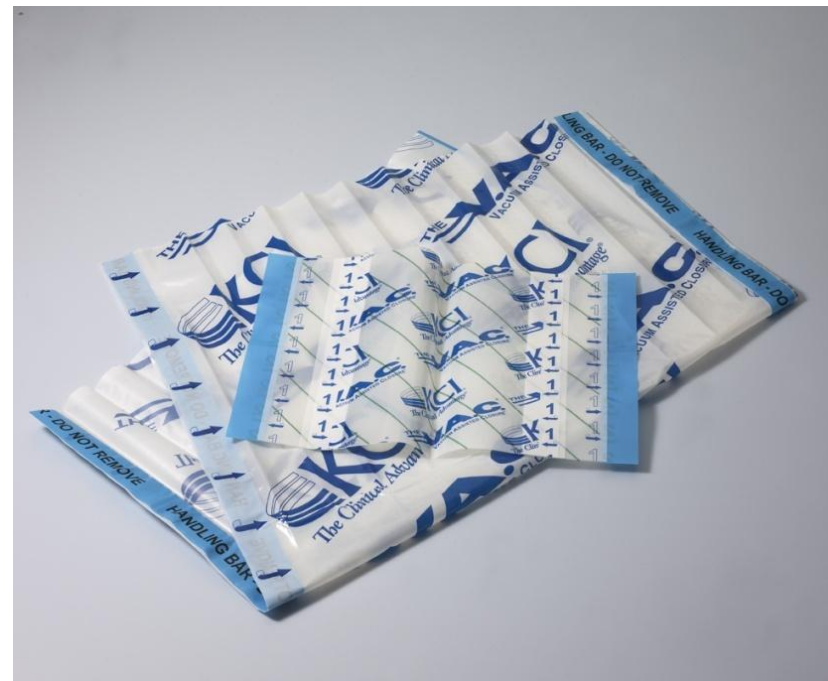**V.A.C.® GranuFoam®**  
Усовершенствованная губка  
стимулирует грануляции и улучшает  
устранение экссудата



**V.A.C. GranuFoam Silver® с серебром**  
обладает всеми стандартными  
свойствами плюс быстрый  
бактерицидный эффект.

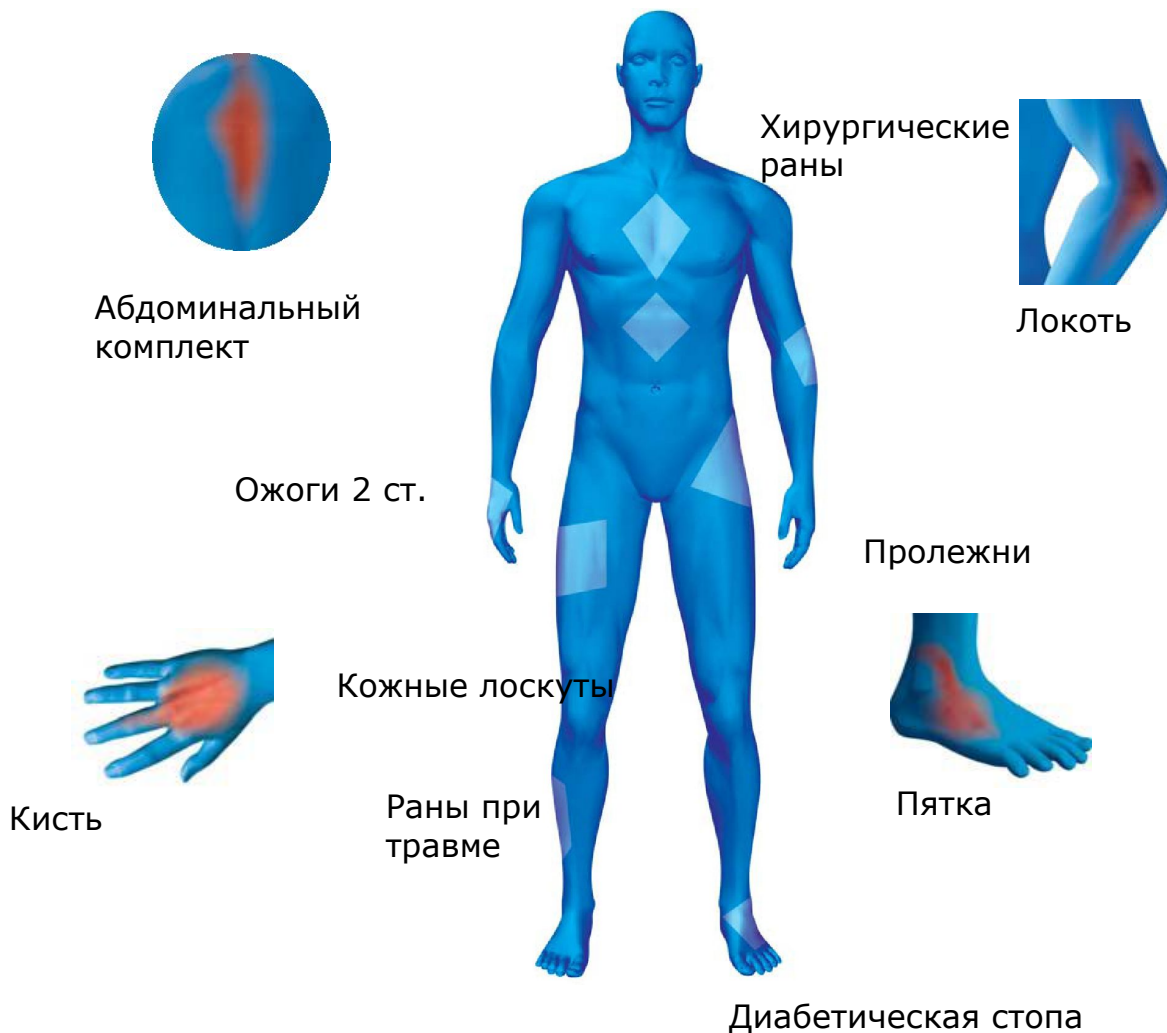

# Пленка



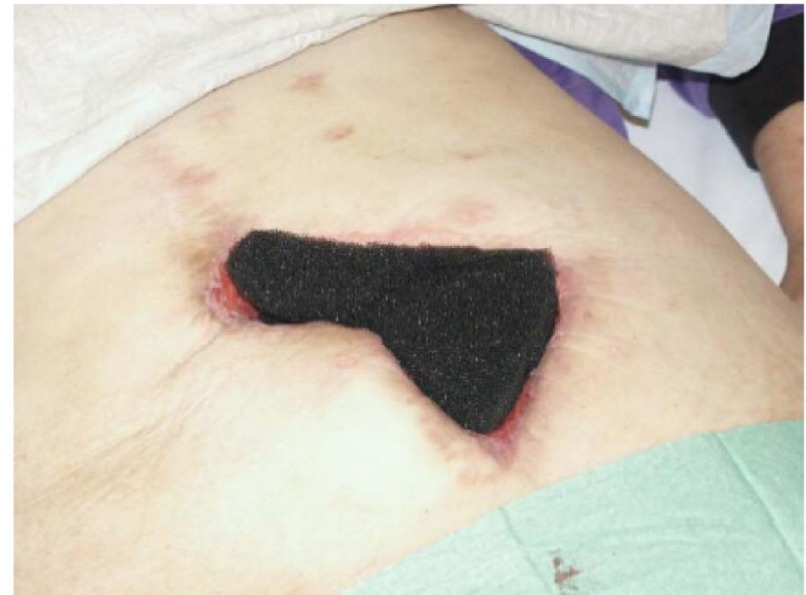Самый современный и эффективный метод лечения ран различной этиологии

# Перевязочные комплекты для любой локализации раневого процесса.



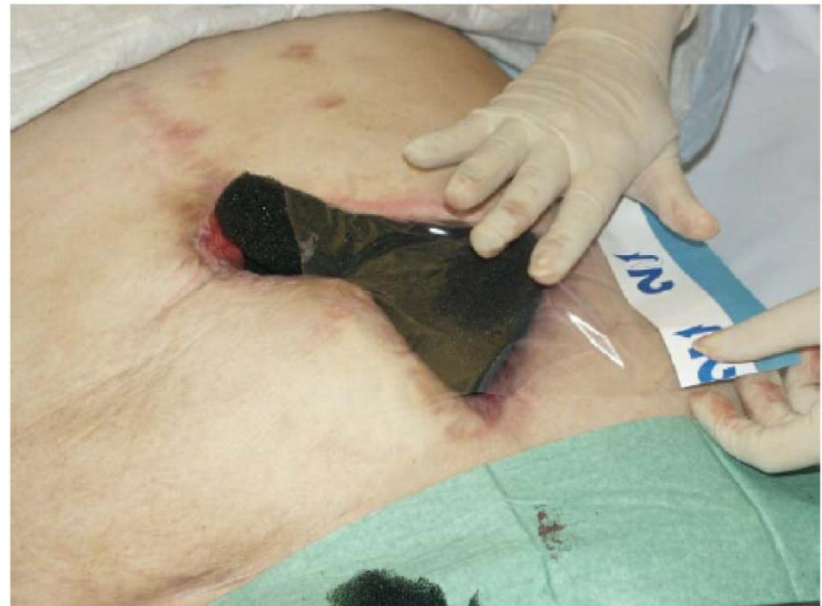## Техника наложения перевязочных наборов V.A.C.® терапии

- После первичной обработки раневой поверхности по контуру раны вырезают повязку и накладывают непосредственно на рану любой стороной, так чтобы края повязки не заходили на кожу и были на границе здоровых тканей
- При наличии «карманов», свищей, туннелей, отдельной отрезанной повязкой, можно рыхло заполнить данные дефекты (с обязательным учетом поставленных фрагментов повязки)




## Техника наложения перевязочных наборов V.A.C.® терапии

- После полного закрытия раневого дефекта, на повязку накладывается односторонняя липкая пленка
- Накладывание липкой пленки происходит таким образом: сначала снимается защитная пленка, которая укрывает липкую поверхность на стороне «1», она указана производителем, после этого она приклеивается на кожу и на повязку таким образом, чтобы рана была герметично заклеена и на здоровую кожу заходила не менее чем на 5-7см.
- После наклеивания, снимается верхний защитный слой «2», и отрываются боковые голубые вставки



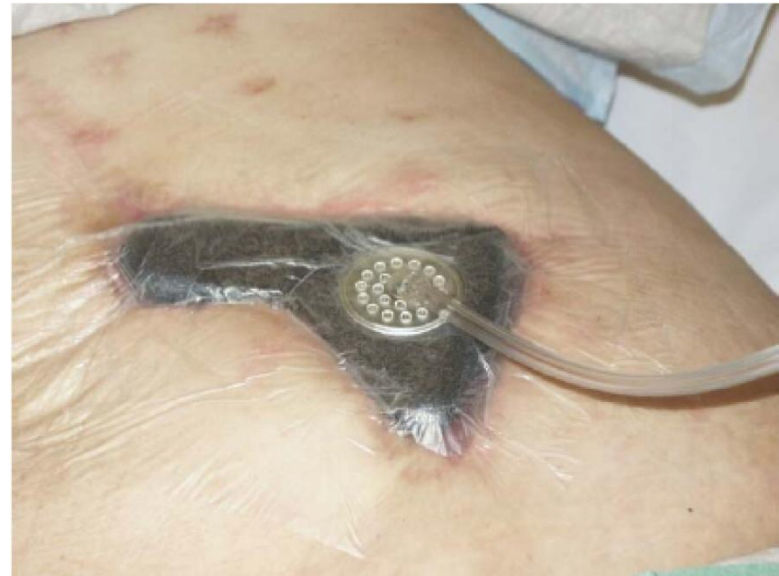## Техника наложения перевязочных наборов V.A.C.® терапии

- После полного герметичного закрытия поверхности пленкой в центре над повязкой необходимо сделать любым предметом отверстие в пленке, диаметром до 2 см
- После этого необходимо присоединить точно над отверстием трубку с липкой площадкой, предварительно сняв предохранительную пленку, которая наклеена на эту площадку, чтобы отверстия в пленке и площадке совпадали

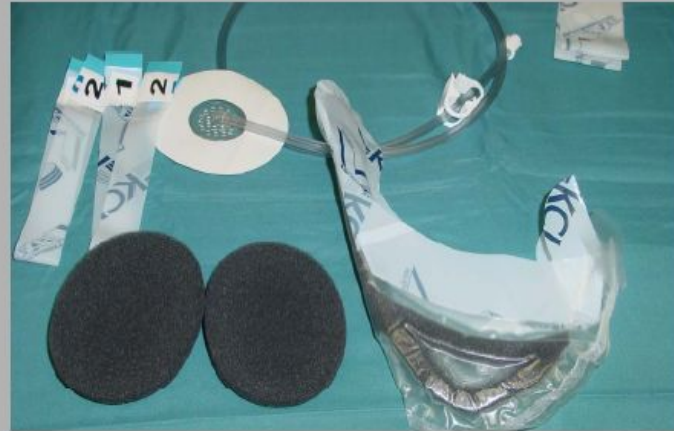
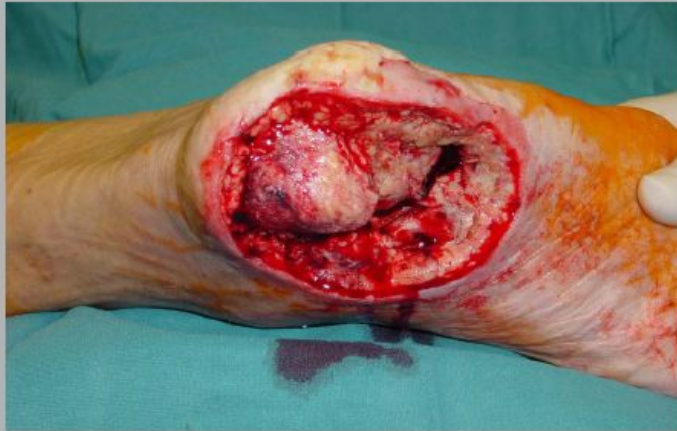
## Техника наложения перевязочных наборов V.A.C.® терапии

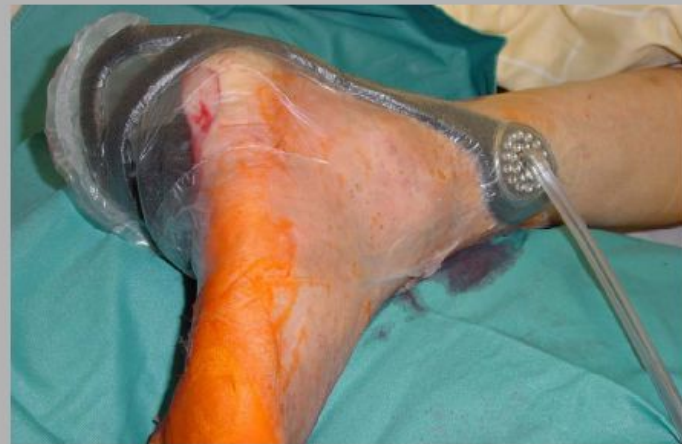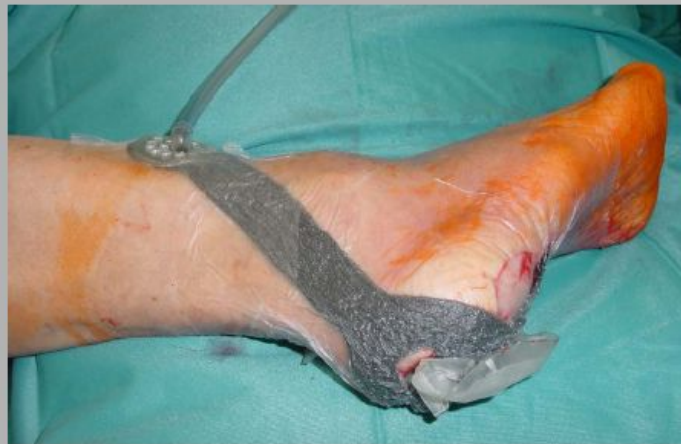- После присоединения площадки с трубкой вставляем в аппарат одноразовую канистру для сбора экссудата со вторым концом трубки
- Соединяем концы трубок и закрываем в «замок» поворотом двух конекторов по часовой стрелке
- Включаем аппарат на режим отсоса и смотрим за герметичностью наложенной повязки, графический уровень на контрольной панели прибора при правильном наложении повязки должен находиться только в зеленой зоне, если по каким то причинам отсутствует полная герметичность, подклейте повязку дополнительной пленкой



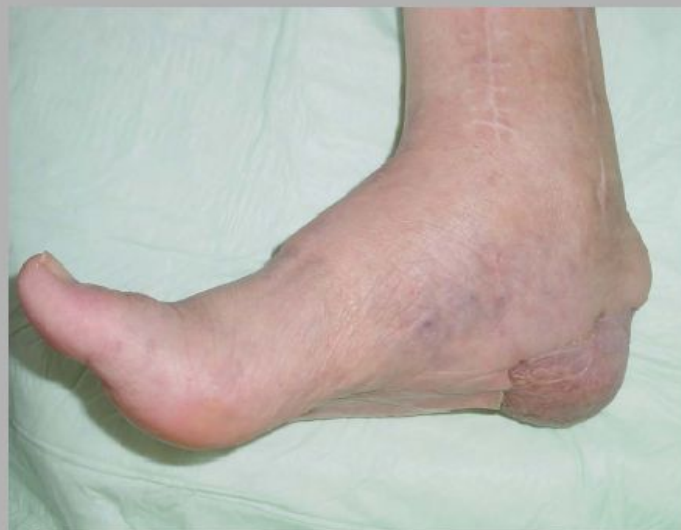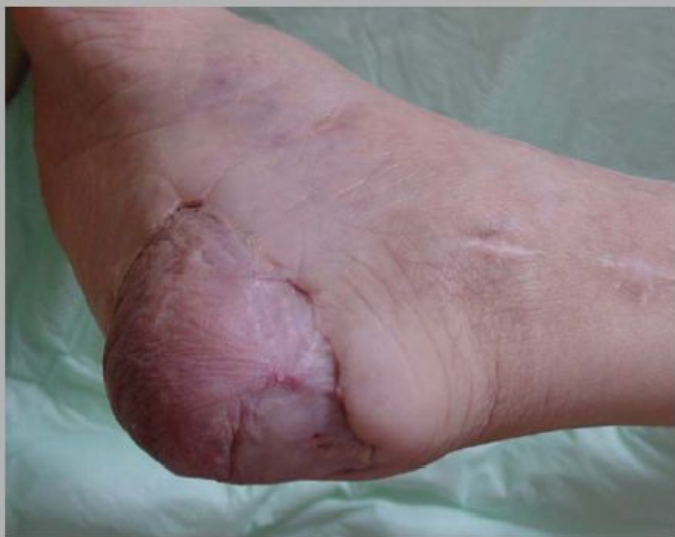(диабетическая стопа)



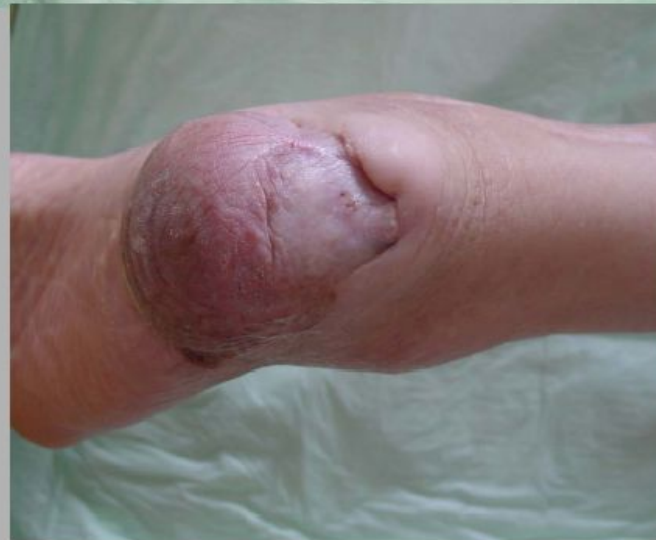**VAC - heel dressing**



(диабетическая стопа)



**16 month  
postoperatively  
following microvascular  
flap surgery**





Штаб-квартира компании KCI –  
производителя V.A.C. расположена в  
Сан Антонио, Техас, США.

Здесь работает более 6500 сотрудников,  
обслуживающих пациентов по всем  
МИРЕ.



KCI Tower, San Antonio