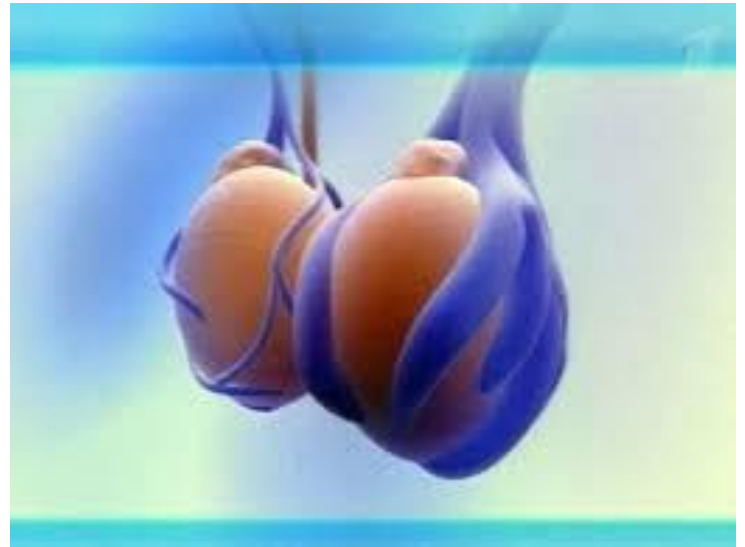
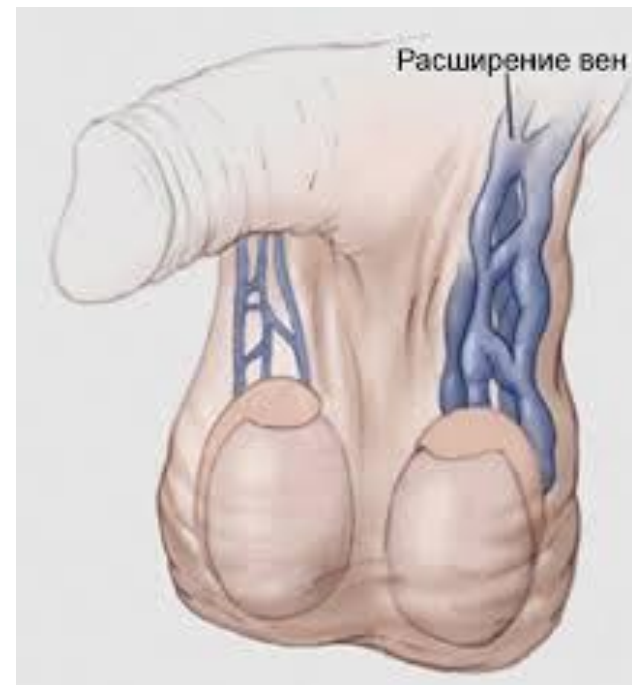
Варикоцеле



Варикоцеле

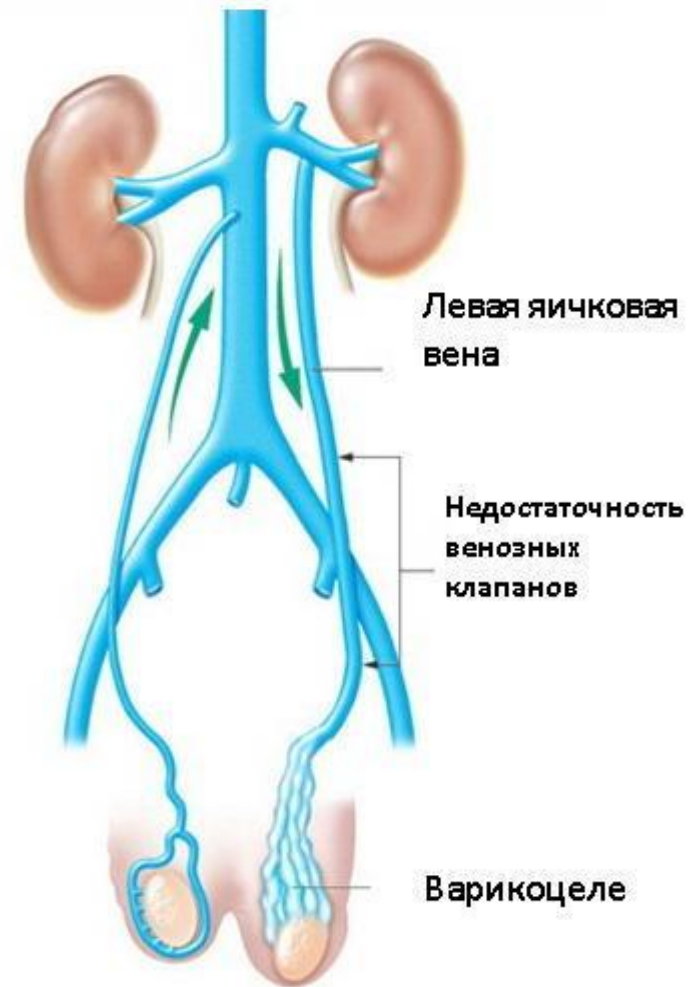
- Варикоцеле — расширение вен семенного канатика.
- Варикоцеле наблюдается у 8-20% всех мужчин
- Если взять всех мужчин, имеющих бесплодие, то варикоцеле можно выявить у 40% из них.



- Варикоцеле возникает в результате комплекса анатомических и физиологических предпосылок.
- Следственно, различают **идиопатическое**, связанное с недостаточностью венозной системы и **симптоматическое** (при опухоли почки или забрюшинного пространства в результате сдавления яичковой вены опухолью или закупорки ее опухолевым тромбом).

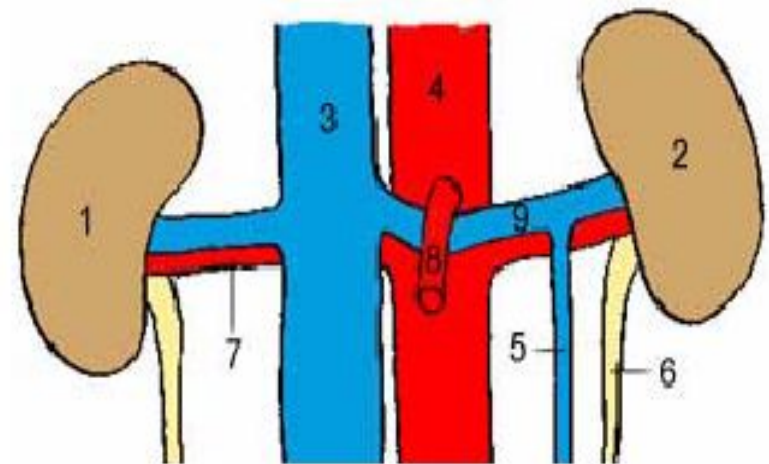
- Причина варикоцеле - ретроградный ток крови по семенной вене от почечной вены в вены гроздьевидного сплетения семенного канатика.

- Варикоцеле у 90-95 % больных наблюдается слева. Это связано с тем, что левая семенная вена длиннее правой и впадает в левую почечную вену, а правая семенная вена короче и впадает в нижнюю полую вену. К развитию варикоцеле предрасполагает впадение семенной вены в почечную под углом 90° , тогда как справа семенная вена впадает в нижнюю полую вену под острым углом. При пороках развития (у 9 % мужчин), когда правая яичковая вена впадает в правую почечную вену, идиопатическое варикоцеле может наблюдаться и справа.



- Наиболее частой причиной сужения левой почечной вены является острый угол отхождения верхней брыжеечной артерии от аорты. Вследствие этого почечная вена ущемляется в, так называемом, аорто-мезентериальном "пинцете".

1 - правая почка, 2 - левая почка, 3 - нижняя полая вена, 4 - аорта, 5 - вена левого яичка, 6 - левый мочеточник, 7 - правая почечная артерия, 8 - верхняя мезентериальная артерия, 9 - вена левой почки



- В патогенезе варикоцеле большое значение придают и диспропорциям роста подростков в пубертатный период. При этом наблюдается функциональная неполноценность клапанного аппарата семенной вены.
- В подростковом возрасте отмечают чрезмерную подвижность почек, значительное их смещение каудально при вертикальном положении тела, что приводит к натяжению и ротации тонких, нежных почечной и семенной вен и, как следствие, нарушению кровотока по ним

Симптоматическое варикоцеле

- Выделяют и особую форму - **симптоматическое варикоцеле**, возникающее как слева, так и справа в любом возрасте. Наиболее частые причины симптоматического варикоцеле - **опухоль почки, метастазирование в забрюшинные лимфатические узлы, стойкое анатомическое сужение почечных вен, нефроптоз, выраженная портальная гипертензия, кольцевидная почечная вены, наличие почечных артериовенозных шунтов, рубцовый процесс в паранефральной клетчатке.**
- Вследствие артериальная кровь попадает под большим давлением в вены почки, минуя почечные капилляры. В связи с этим при возникновении варикоцеле в зрелом возрасте или справа необходимо исключить наличие опухоли почки и других указанных выше заболеваний.

Патогенез

- Основная опасность варикоцеле в том, что это заболевание приводит к нарушению сперматогенеза. Сперматогенный эпителий крайне чувствителен к неблагоприятным условиям, в том числе к повышению температуры. Для нормального сперматогенеза необходима температура на 2-3°С ниже обычной температуры тела. При варикоцеле яичко оказывается окруженным сплетением венозных сосудов, что приводит к повышению температуры в мошонке, и нормальный сперматогенез оказывается подавленным. У некоторых больных причиной бесплодия является варикоцеле.

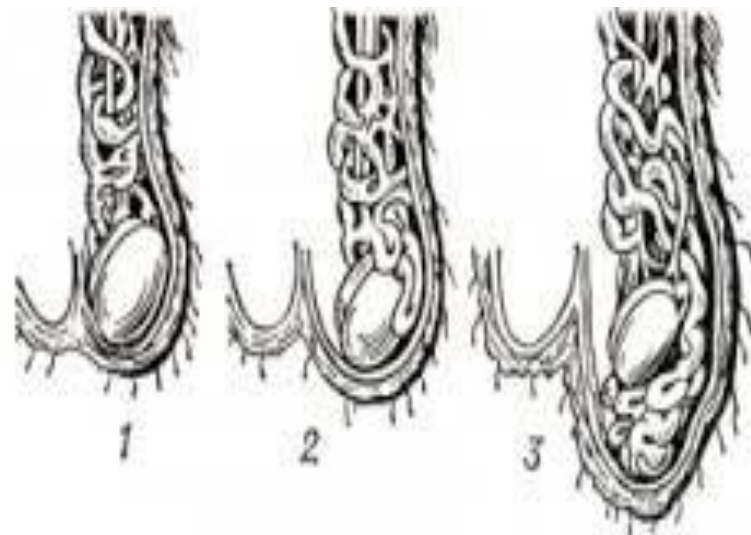
Факторы бесплодия при варикоцеле

1. Повышение тестикулярной температуры до температуры тела
2. Венозный застой, гипоксемия.
3. Лимфостаз в яичке на стороне поражения.
4. Воздействие на сперматогенный эпителий гормонов и ферментов почки и надпочечников.
5. Поражение контралатерального яичка вследствие неадекватной сосудистой реакции.
6. Повышение тестикулярной температуры до температуры тела

Симптоматика и клиническое течение.

- Пациенты с варикоцеле могут жаловаться на незначительные болевые ощущения в области мошонки тянущего характера, чаще появляющиеся при физической нагрузке.
- При выраженном расширении вен определяется деформация мошонки.
- Варикоцеле достаточно часто протекает бессимптомно, тогда диагноз устанавливают случайно, при медицинских осмотрах. Основной жалобой больных может быть бесплодие, которое развивается вследствие бессимптомно протекающего варикоцеле.

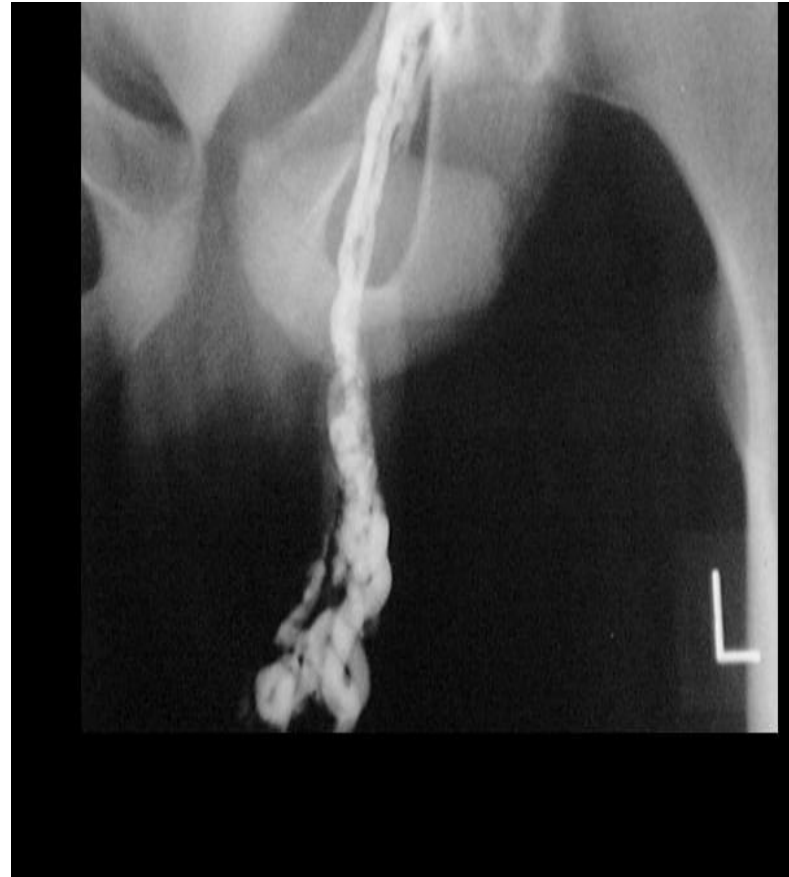- В настоящее время варикоцеле принято классифицировать по степеням - **первая, вторая и третья** – отражающим распространенность варикозного процесса в венозном бассейне левого яичка и состояние яичка на стороне поражения, определяемое пальпаторно. Однако, существующая классификация не учитывает субклинических форм варикоцеле, а так же не дает информации о функциональном состоянии гонады.



Диагностика

- **Диагностика** заболевания ставится на основании пальпаторного исследования органов мошонки, диафаноскопии, УЗИ органов мошонки, доплерографии.
- При доплеровском УЗИ оценивают кровоток и давление в почечной вене, а также особенности кровотока и размер вен в мошонке.

- Рентгенологические методы являются вспомогательными и применяются по показаниям.
- Из рентгенологических методов важна экскреторная урография, в том числе в положении стоя, что позволяет предположить нефроптоз, пороки развития, опухоли почек.
- Селективная почечная венография, выполняемая в положениях лежа и стоя, позволяет определить наличие, степень и причину изменения кровотока по почечной вене, распознать анатомические особенности строения семенной вены.



- Для **дифференцирования** идиопатического и симптоматического варикоцеле необходимо производить исследование в вертикальном и горизонтальном положении больного. При симптоматическом варикоцеле, расширение вен семенного канатика сохраняется как в клиностазе, так и в ортостазе.
- Варикоцеле необходимо дифференцировать с фуникулитом, эпидидимитом, кистой семенного канатика, опухолью семенного канатика и придатка.

Лечение

Оперативное лечение требуется в следующих случаях:

- Наличие болей в области яичка.
- Мужское бесплодие (за счет снижения количества, качества и подвижности сперматозоидов)
- Эстетический дефект в области мошонки

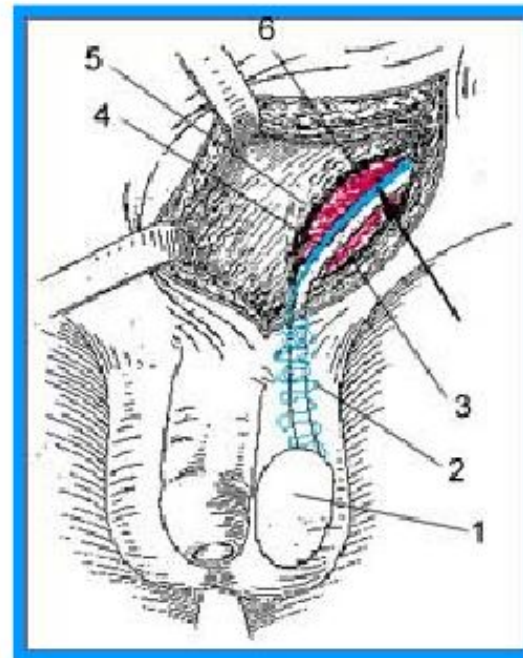
- Вместе с тем, многие специалисты считают, что у детей и подростков для профилактики потенциального бесплодия операцию при варикоцеле следует делать в любом случае.

Хирургическое лечение

- Чрескожная трансвенозная эмболизация склерозантами или баллоном под R-контролем
- Открытые хирургические вмешательства (Иванисевич, Паломо, Мармар)
- Лапароскопические операции
- Микрохирургическая реваскуляризация яичка.

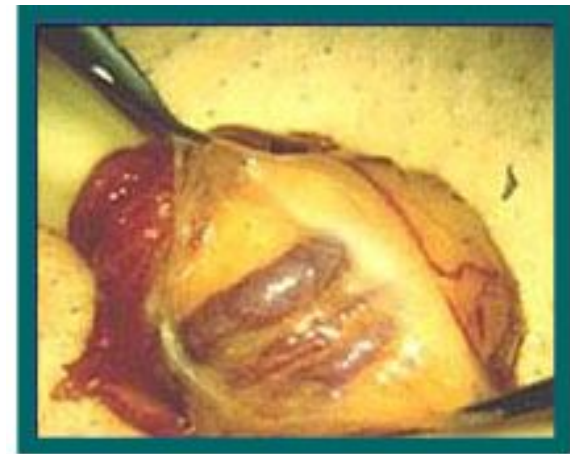
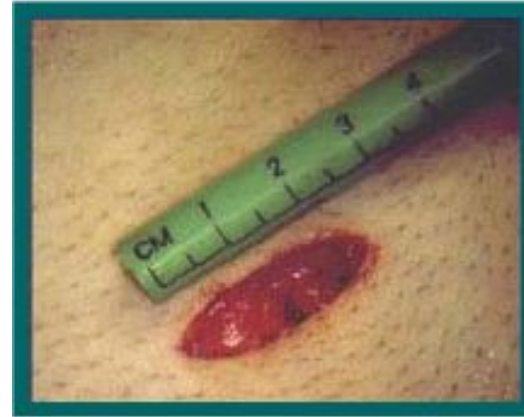Операция по Иваниссевичу

- Заключается в изолированной перевязке вен яичка выше уровня внутреннего кольца пахового канала.

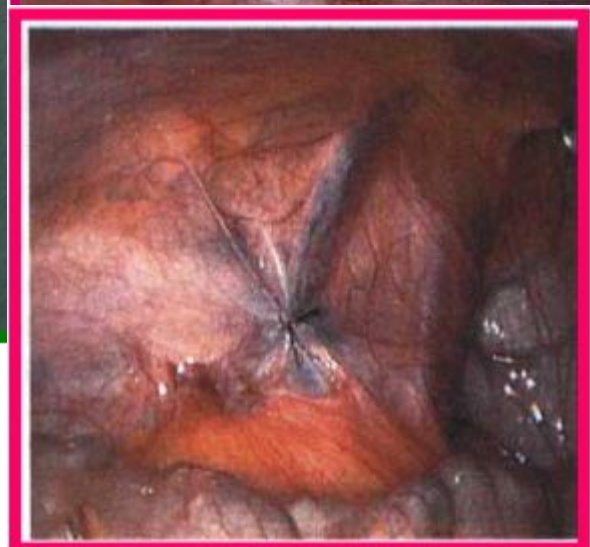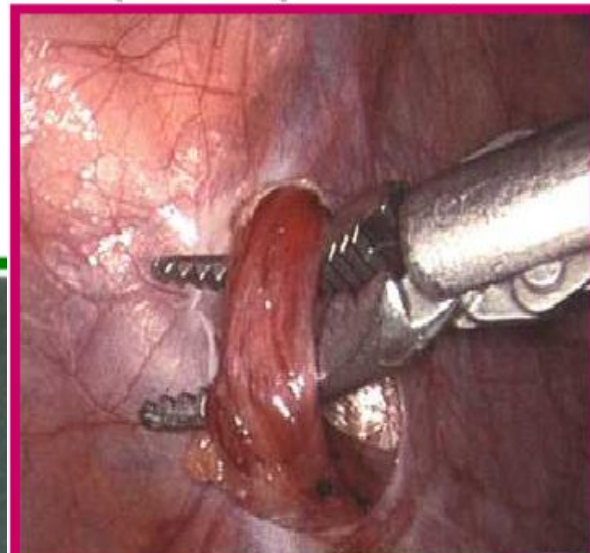
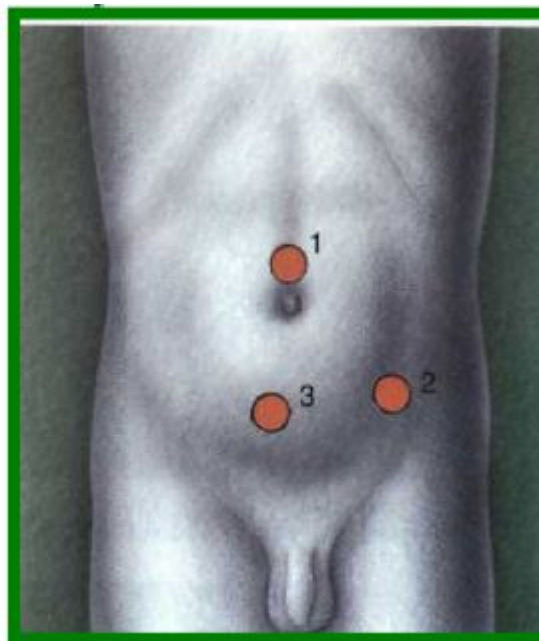


Операция Marmar

- Операция выполняется из небольшого разреза в области проекции наружного пахового кольца (место выхода семенного канатика). После рассечения кожи и подкожной клетчатки находят семенной канатик и перевязывают его вены.

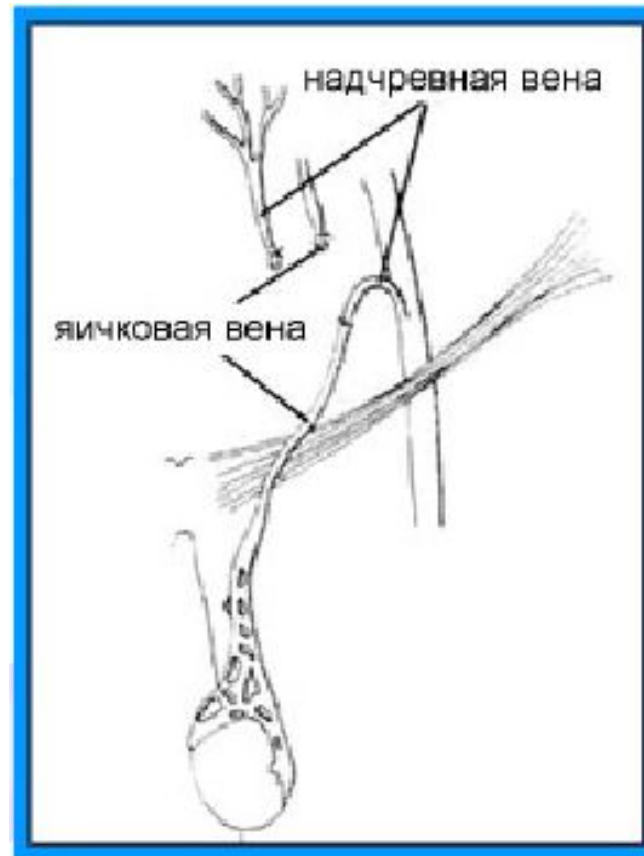


Лапароскопическая операция при варикоцеле



МИКРОХИРУРГИЧЕСКАЯ РЕВАСКУЛЯРИЗАЦИЯ ЯИЧКА

- Операция заключается в восстановлении нормального кровообращения яичка. Это достигается за счет того, что яичковая вена пересаживается в надчревную вену. Таким образом, восстанавливается нормальный отток крови от яичка через яичковую вену.



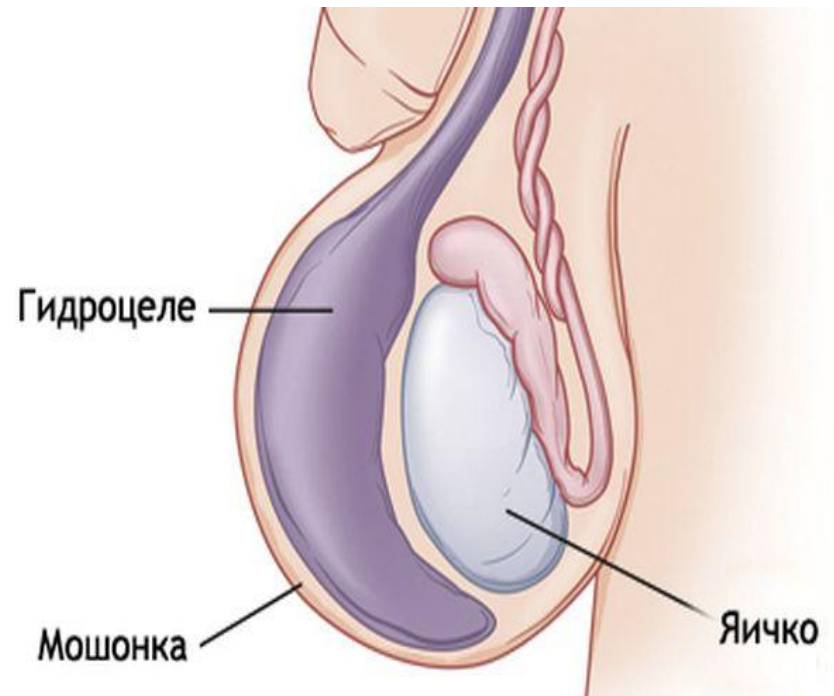
Прогноз.

- При варикоцеле прогноз благоприятный. Основная опасность этого заболевания - ухудшение сперматогенеза. В конечном итоге длительно текущее (более 10 лет) варикоцеле приводит к атрофии яичка и полному нарушению сперматогенеза. В связи с этим лечение варикоцеле нужно проводить сразу после его выявления. Улучшение показателей спермы после операции, проведенной в ранние сроки, наступает у 70-80 % больных.

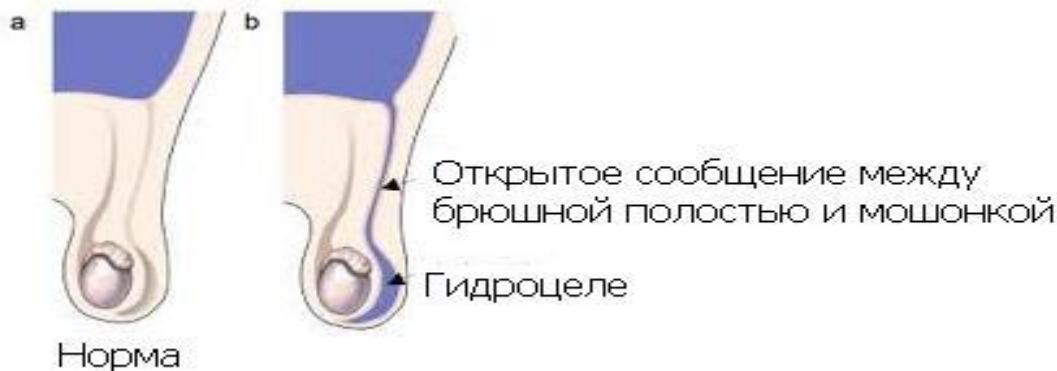

Водянка оболочек яичка, или гидроцеле

- это заболевание, при котором происходит скопление жидкости между внутренним (висцеральным) и внешним (париетальным) листками оболочек яичка.
- Заболевание может быть врожденным (преимущественно у детей) и приобретенным (у взрослых).



Причины врожденной водянки яичка



- Яичко во внутриутробном периоде спускается в мошонку по паховому каналу, вместе с яичком перемещается и часть брюшины, просвет которой в последующем облитерируется. Эта оболочка называется влагалищным отростком брюшины. Таким образом, влагалищный отросток может сообщаться с брюшиной или быть слепым.

- В случае облитерации влагалищного отростка, клетки внутренней оболочки брюшины сами способны продуцировать жидкость, заполняющую пространство между оболочками
- Если просвет влагалищного отростка брюшины не зарастает, в нем скапливается жидкость из брюшной полости. Жидкость иногда может циркулировать из гидроцеле в брюшную полость. Такая водянка яичка может исчезнуть сама при заращении отростка брюшины и рассасывании жидкости из полости гидроцеле. Следовательно, если гидроцеле обнаруживают у новорожденного ребенка, лечение не начинают

Приобретенная водянка яичка

- возникает при воспалительных заболеваниях органов мошонки, травмах мошонки и промежности, нарушении лимфатического оттока от мошонки
- иногда водянка оболочек яичка может быть реактивной при воспалительных процессах в яичках или в придатках яичек, либо при перекруте яичка. Такая водянка яичка исчезает при исчезновении основного заболевания.

Симптоматология и клиническое течение.

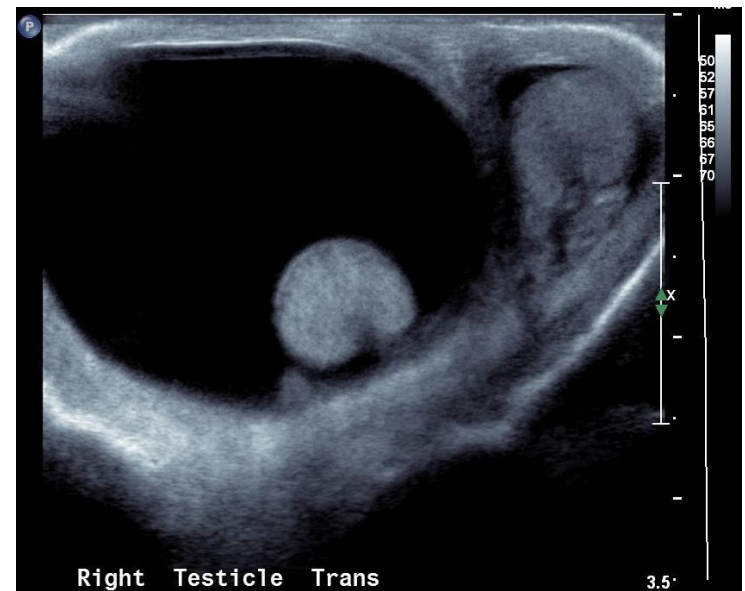
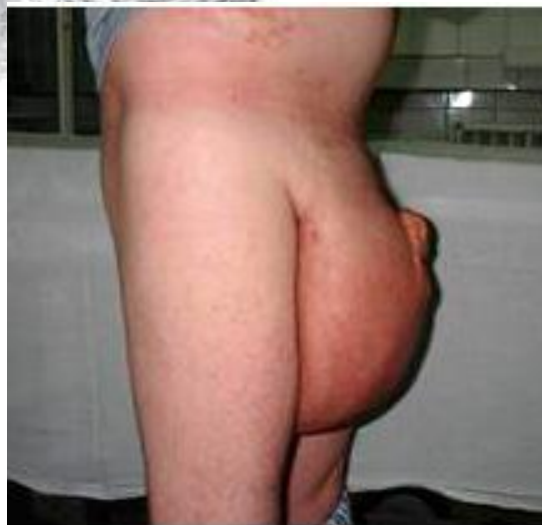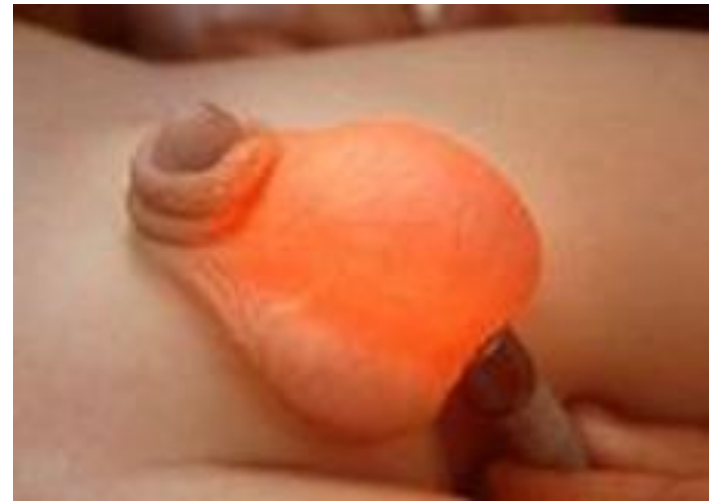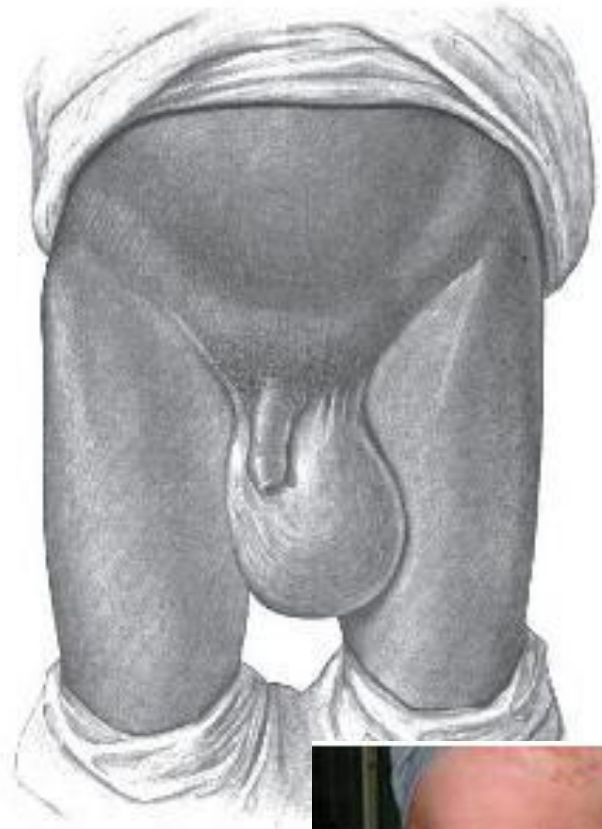
- По течению различают острую и хроническую водянку яичка.
- Острые водянки оболочек яичка почти всегда являются симптоматическими и часто наблюдаются при остром орхите, эпидидимите, простудных заболеваниях. При этом происходит быстрое увеличение мошонки в объеме. Пальпаторно определяется жидкостное образование плотноэластической консистенции. Острая водянка оболочек яичка сопровождается симптомами, характерными для острого воспалительного процесса мошонки: высокой температурой тела, болями в яичке и придатке, гиперемией и отечностью мошонки.

Симптоматология и клиническое течение.

- Хроническая водянка оболочек яичка часто протекает бессимптомно. Жидкость в оболочках яичка может накапливаться очень медленно. При увеличении объема мошонки появляются тянущие боли по ходу семенного канатика, дискомфорт при ходьбе, половом акте.
- При водянке оболочек яичка в мошонке можно прощупать образование грушевидной формы, основание которого внизу, а суженная верхушка направлена к паховому каналу. Болей при прощупывании чаще всего не бывает.
- Размеры гидроцеле могут быть различными: от небольших увеличений размеров мошонки до шаровидного образования размером с футбольный мяч. Кожа на мошонке остается неизменной, легко смещается.
- Водяночный мешок не вправляется в паховый канал (за исключением сообщающейся водянки, при которой жидкость при горизонтальном положении больного уходит в брюшную полость и перемещается обратно в вертикальном положении).

Диагностика.

- При ультразвуковом исследовании находят накопление жидкости между оболочками яичек и неизменное яичко. УЗИ позволяет выявить опухоль яичка при наличии симптоматической водянки оболочек яичка. Хирургические вмешательства на мошонке, в том числе и в связи с гидроцеле, при не распознанном до операции раке яичка резко ухудшают прогноз и выживаемость, поэтому противопоказаны. При гидроцеле на эхограммах яичко определяется в виде эхопозитивного образования однородной структуры, окруженного эхонегативной зоной (водяночной жидкостью).
- Диафаноскопия - при водянке оболочек яичка световой пучок проходит через жидкость водяночного мешка, и мошонка приобретает равномерную интенсивную розовую окраску. При наличии опухоли или грыжи свет не будет проходить через мошонку.



- Иногда при кровоизлиянии в полость гидроцеле из-за травмы или неудачного прокола в ней накапливается кровь. Такое состояние называется гематоцеле. При проникновении инфекции и образовании нагноения возникает пиоцеле. Гнойная водянка яичка возникает чаще при орхитах и эпидидимитах в результате проникновения инфекции при абсцессе яичка или придатка яичка

Дифференциальная диагностика

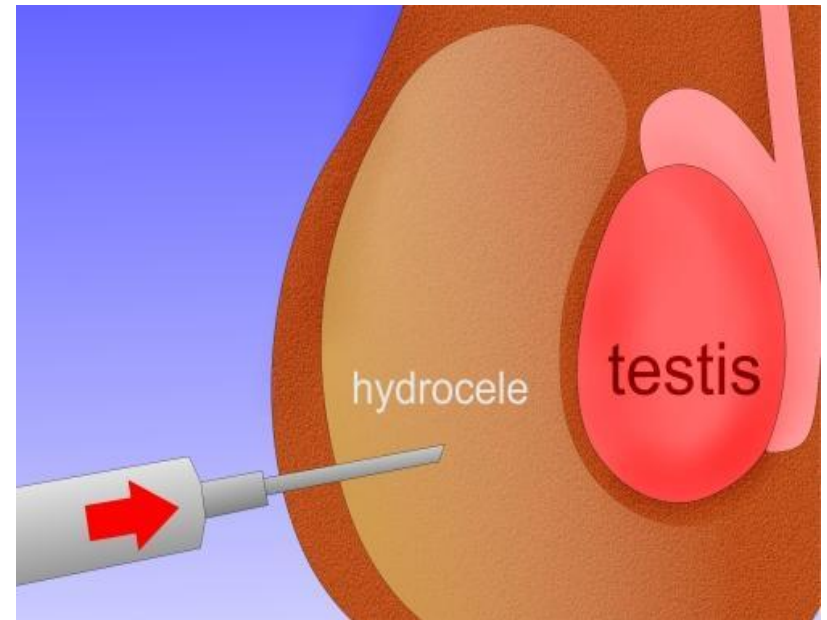
- Кроме вышеуказанного, необходимо проводить также и с пахово-мошоночной грыжей. В последнем случае содержимое увеличенной мошонки достаточно легко вправляется в брюшную полость, при пальпации ощущается урчание кишки, при перкуссии - тимпанит.

Лечение водянки яичка.

- Лечение водянки яичка при воспалительных заболеваниях яичка и его придатка заключается в лечении основного заболевания: орхита, эпидидимита, опухоли и др. Назначаются антибактериальная терапия, покой и ношение суспензория.

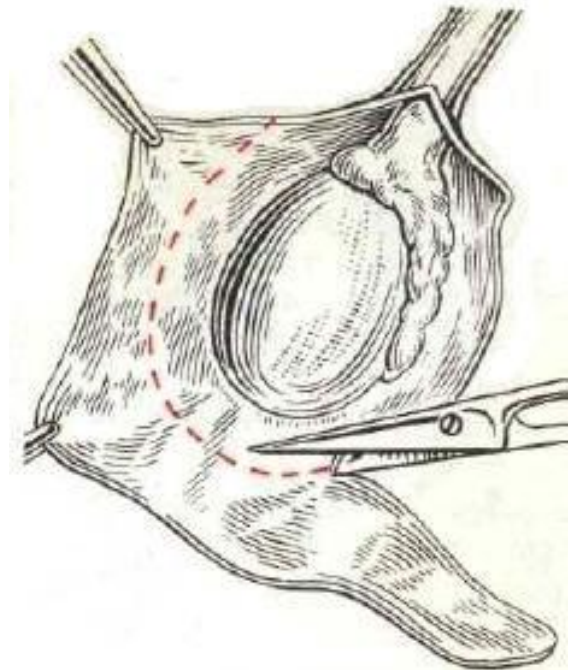
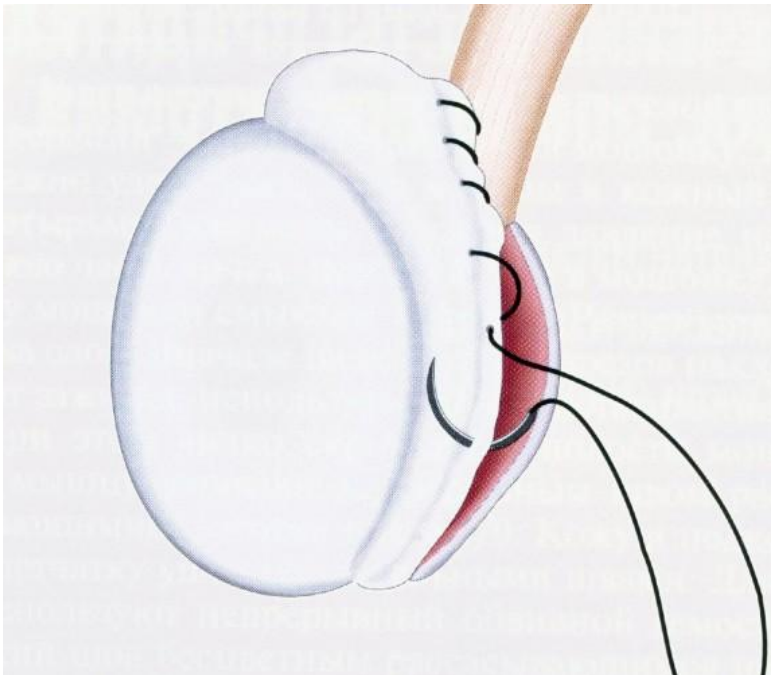
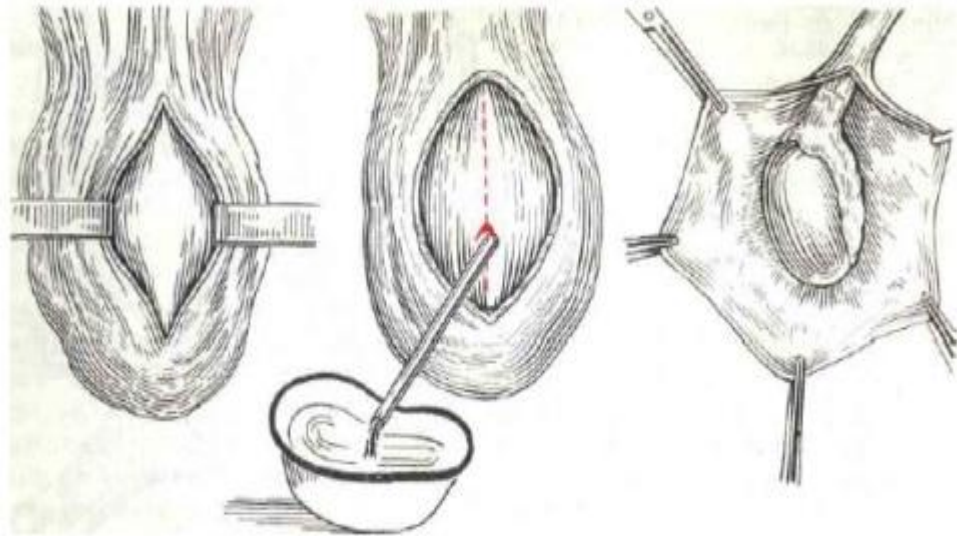
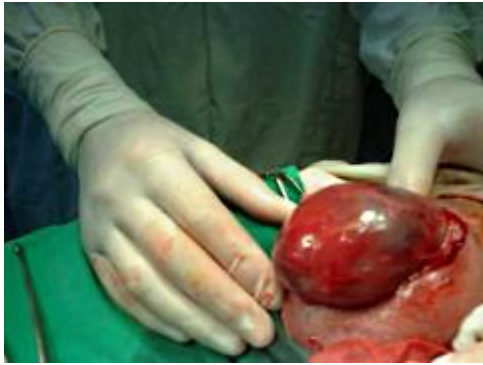Лечение водянки яичка.

- Пункция водяночного мешка, даже с последующим введением склерозирующих веществ, не является радикальным методом лечения и в настоящее время используется редко. При этом методе велик риск возникновения осложнений и рецидива заболевания. Пункция показана только в том случае, когда тяжесть общего состояния пациента не позволяет выполнить оперативное лечение.



Лечение водянки яичка.

- Основной и радикальный метод при хронических формах гидроцеле - оперативное лечение.
- Наиболее часто применяется операция Винкельмана: после вскрытия водяночной полости оболочки выворачивают и их края сшивают позади придатка яичка. Таким образом ликвидируется замкнутая полость, в которой накапливается жидкость, и внутренняя поверхность собственной оболочки яичка соприкасается с его мясистой оболочкой, которая может всасывать транссудат. При склерозированных, утолщенных оболочках выполняют их резекцию (операция Бергмана).
- У детей при сообщающейся водянке проводят иссечение и перевязку влагалищного отростка брюшины.

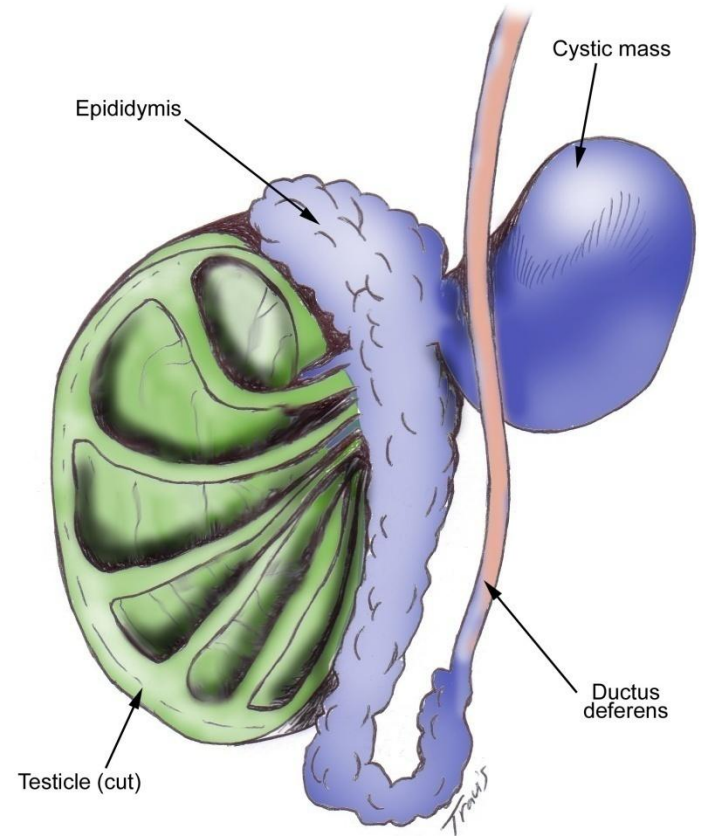


Прогноз

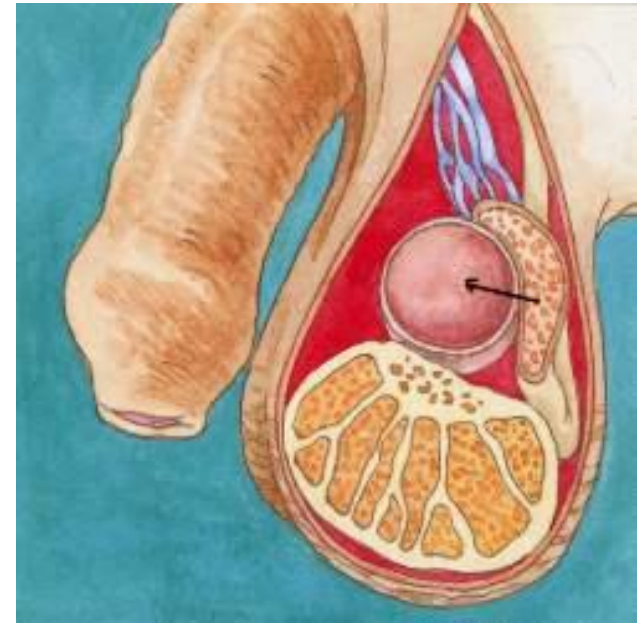
- Прогноз при гидроцеле благоприятный, однако при больших размерах водяночного мешка и длительном течении заболевания возможны атрофия яичка и нарушение сперматогенеза.

Сперматоцеле

- Сперматоцеле — кистозная опухоль, располагающаяся паратестикулярно или параэпидидимально.



- Сперматоцеле образуется из-за нарушения нормального оттока секрета из придатка яичка и его накопления в выводном протоке с образованием патологической полости в области головки или хвоста придатка и семенного канатика.



- Содержимое сперматоцеле может быть представлено прозрачным или молокоподобным секретом, в состав которого входит семенная жидкость, семенные клетки, сперматозоиды, жировые тельца, клетки эпителия и единичные лейкоциты. Сперматоцеле может быть врожденным и приобретенным, на его долю в урологии приходится около 7% заболеваний мошонки.

- Формирование врожденного сперматоцеле происходит из эмбриональных зачатков мюллеровых протоков (гидатид) и связано с частичным незаращением влагалищного отростка брюшины, при котором по ходу придатка яичка и семенного канатика остаются несообщающиеся полости. Врожденное сперматоцеле обычно имеет небольшие размеры (2-2,5 см) и содержит прозрачную светло-желтую жидкость без примеси сперматозоидов.

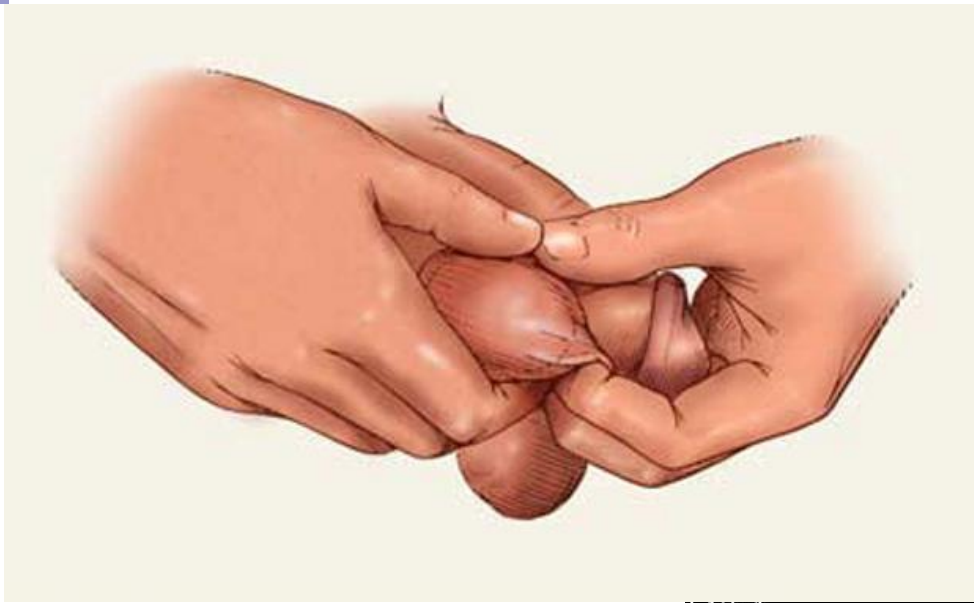- В случае приобретенного сперматоцеле повреждение выводных семенных протоков возникает по причине травмы или воспалительных заболеваний органов мошонки (везикулита, орхита, эпидидимита, деферентита). Травмированные или воспалительно-измененные протоки вследствие обструкции прекращают функционировать. Выведения семенного секрета не происходит, он переполняет проток, растягивая его стенки и образуя кисту. Приобретенные сперматоцеле могут быть одно- и многокамерные, с различным содержимым: густым, молочного цвета или прозрачным опалесцирующим, с примесью сперматозоидов и семенных клеток.

Клиника

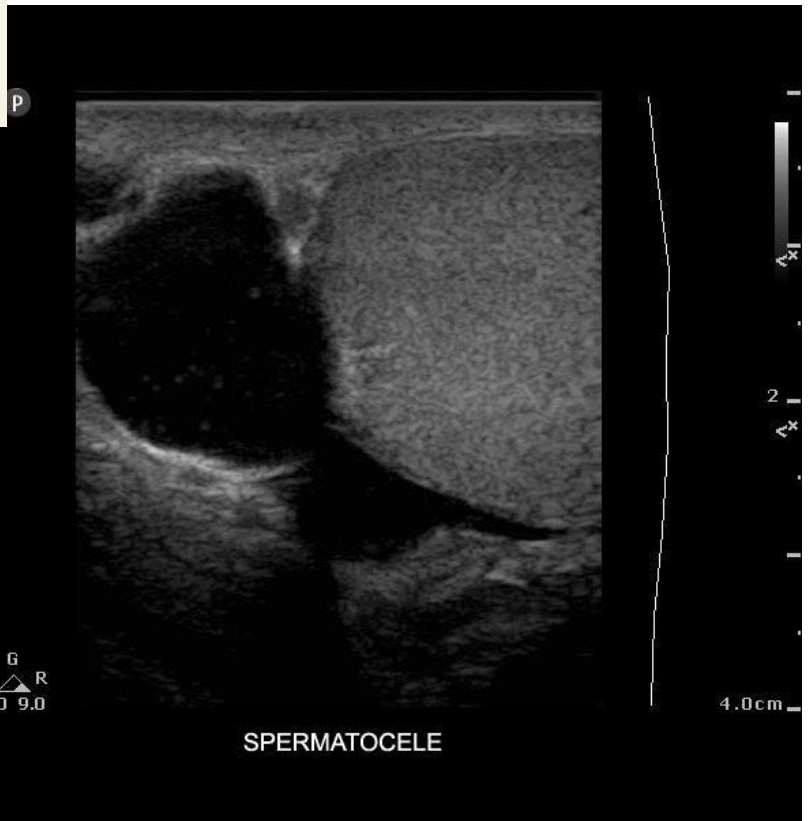- Часто сперматоцеле протекает бессимптомно и медленно увеличиваясь в размере, не вызывает расстройств половой и репродуктивной функции у мужчин. При сперматоцеле можно случайно прощупать безболезненное шаровидное образование в верхней части мошонки.
- В случае достижения сперматоцеле больших размеров пациенты предъявляют жалобы на увеличение размеров мошонки, дискомфорт, тяжесть и боль при движениях, ходьбе, сидении, половом акте. К возможным осложнениям сперматоцеле можно отнести разрыв и нагноение семенной кисты.

Диагностика сперматоцеле

- При визуальном осмотре мошонки можно обнаружить контуры сперматоцеле, пальпация позволяет ощутить расположенное над яичком и обособленное от него безболезненное эластичное образование.
- Диафаноскопия применяется для распознавания характера образований мошонки путем ее просвечивания лучами проходящего света. В отличие от опухолей яичка и его придатка сперматоцеле свободно пропускает свет.
- УЗИ мошонки позволяет поставить диагноз сперматоцеле с наибольшей точностью. По результатам УЗИ можно определить расположение семенной кисты и оценить ее размеры. Эхоскопически сперматоцеле определяется как однородное образование, имеющее тонкую стенку с ровными и четкими контурами.
- Для дифференциальной диагностики сперматоцеле с опухолевыми процессами иногда дополнительно проводят магнитно-резонансную или компьютерную томографию.
- Дифдиагностика сперматоцеле проводится с опухолями (раком яичка и придатка), дермоидной кистой яичка и гидроцеле.



L12-4
30Hz
3.5cm
2D
Res
Gn 52
61
4/3/3

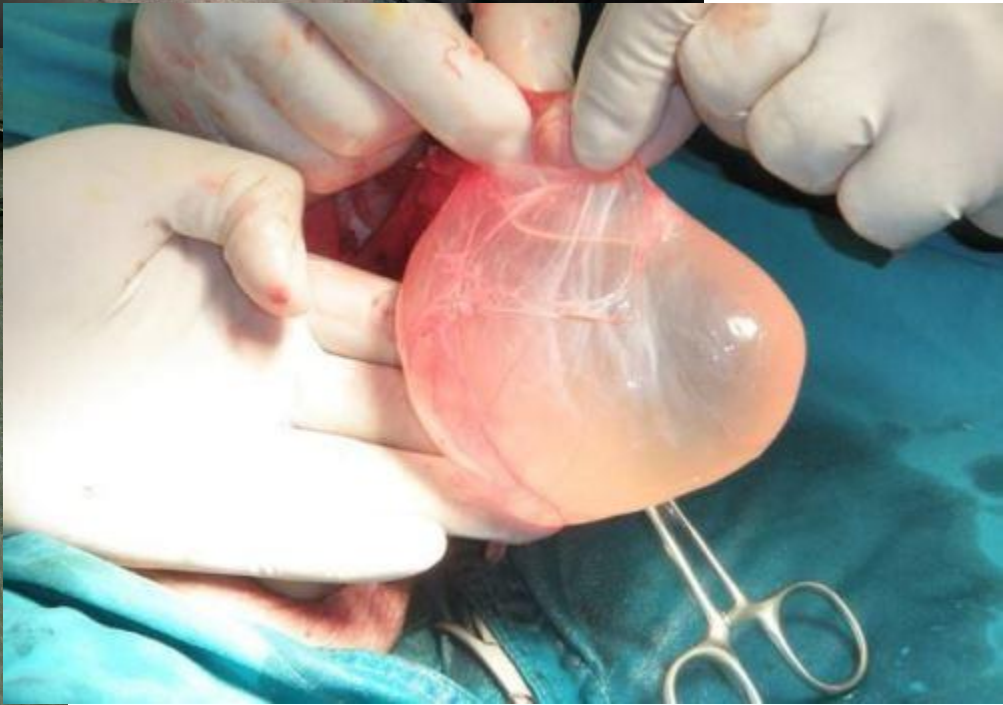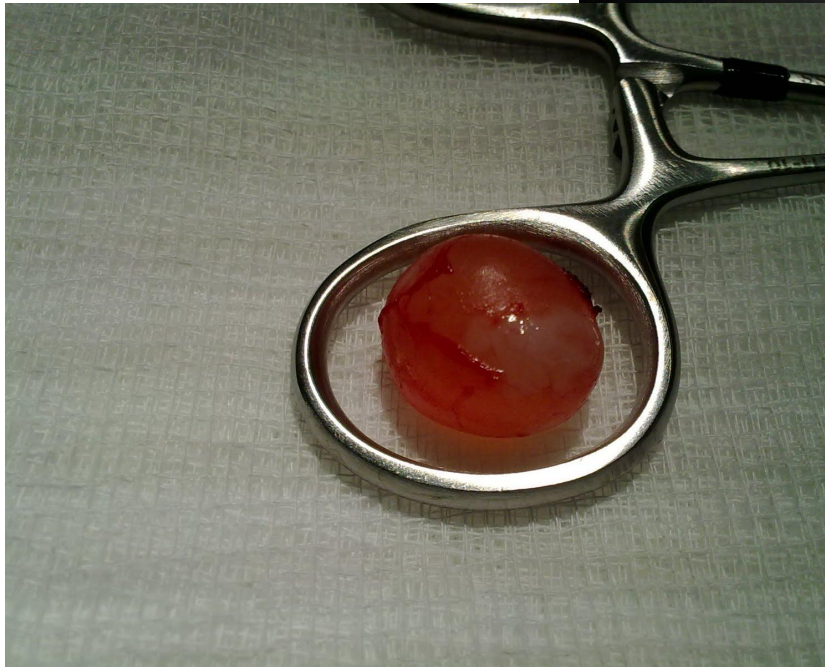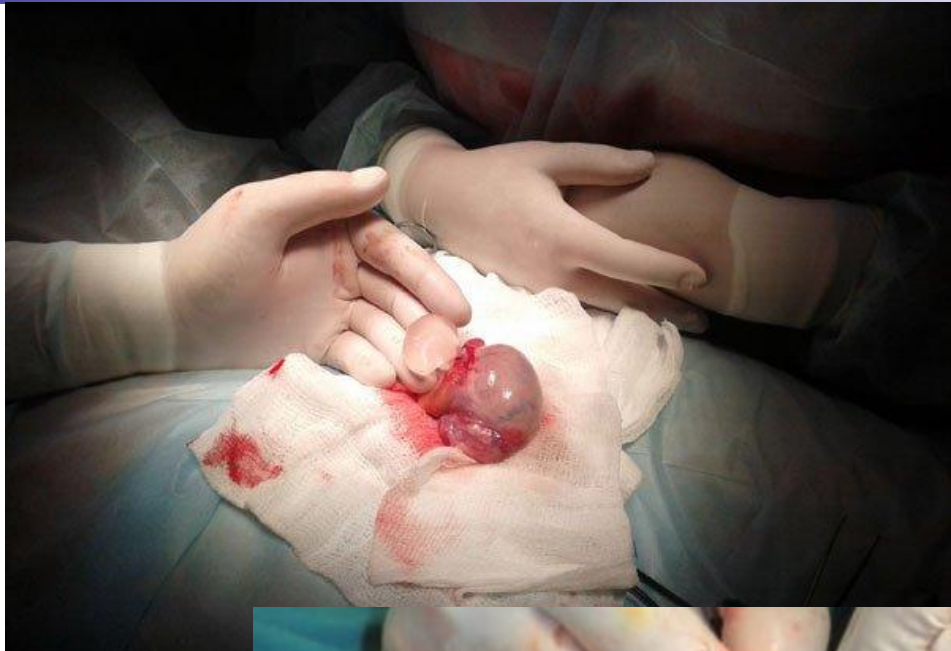
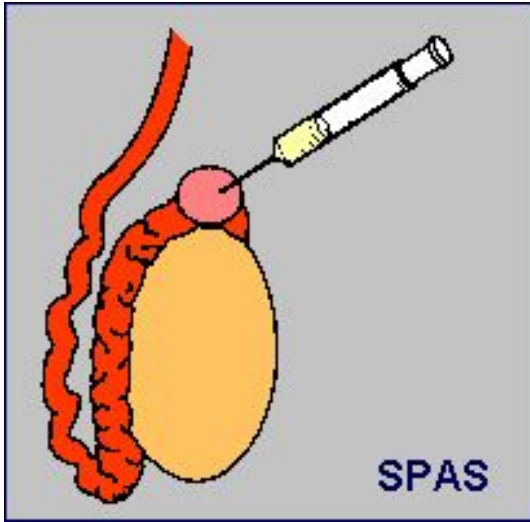


G
P \triangle R
3.0 9.0

SPERMATOCELE

Лечение

- При бессимптомном течении и незначительном размере сперматоцеле специального лечения не требуется, применяется выжидательная тактика.
- При увеличении мошонки, вызывающем дискомфорт и болевой синдром за счет деформации окружающих тканей, необходимо иссечение кисты придатка яичка хирургическим путем. В качестве лекарственной терапии при сперматоцеле для снятия болевых ощущений и дискомфорта используют анальгетики и противовоспалительные средства.
- Сперматоцелэктомия - удаление кисты придатка яичка. Кисту вылуцивают, оставляя неизмененную ткань яичка и его придатка незатронутой. Проводится обязательное морфологическое исследование содержимого сперматоцеле.
- Реже для лечения сперматоцеле используют паллиативные методы: игольчатую аспирацию и склеротерапию.

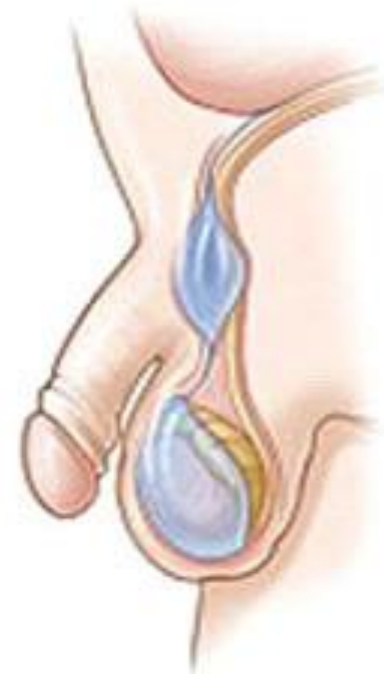

Прогноз и профилактика сперматоцеле

- Прогноз после сперматоцелэктомии, как правило, благоприятный: постепенно исчезает видимый косметический дефект, восстанавливается нарушенная сперматоцеле детородная функция.
- Редко после оперативных вмешательств на мошонке возможно кровотечение, водянка яичка, выраженный рубцовый процесс, непроходимость семявыносящих путей и бесплодие (при повреждениях семявыносящих протоков или сосудов яичка, нарушающих процессы созревания и транспорта спермы). Кроме того, после аспирации и склеротерапии при сперматоцеле не исключен рецидив заболевания, поэтому эти методы ограничено применяются у мужчин репродуктивного возраста.

Фуникулоцеле

- **Киста семенного канатика**, или фуникулоцеле (в переводе с греческого «funikos» — канатик, «kele» — выбухание, вздутие) — объёмное образование округлой формы, расположенная в элементах семенного канатика, содержащее жидкость, иногда с примесью сперматозоидов и сперматоцитов, окружённое, как и любая киста, фиброзной оболочкой или капсулой. Иногда интимно связана с семенной веной
- Заболевание чаще проявляется в возрасте 6–14 лет, в период активной перестройки половых желёз, но может встречаться в любом возрасте.



- **Врожденное фуникулоцеле** – формируется при незаращении влагалищного отростка брюшины. При этом жидкость из брюшной полости скапливается между оболочками семенного канатика (сообщающееся фуникулоцеле). В некоторых случаях, после скопления жидкости, происходит сращение влагалищной оболочки выше (несообщающееся фуникулоцеле)
- **Приобретенное фуникулоцеле** – развивается на фоне воспалительного процесса в области семенного канатика или в результате травмы мошонки. Так же фуникулоцеле образуется в семявыносящем протоке, когда выводные протоки перестают нормально функционировать и заполняются жидкостью, которую вырабатывает придаток яичка для обеспечения нормального созревания и транспорта сперматозоидов.

- В большинстве случаев фуникулоцеле протекает бессимптомно.
- В редких случаях, при достаточно больших размерах кисты или её быстром росте, возможно появление неприятных ощущений в мошонке, дискомфорт при сидении или ходьбе.
Если киста спаивается с ветвью нерва, могут появляться ноющие боли в паховой области и мошонке, усиливающиеся при ходьбе и физической нагрузке
- Может быть выявлено самим пациентом

Диагностика

- Чаще всего заболевание выявляется случайно во время профилактического осмотра. При пальпации мошонки и паховой области выявляется гладкое, овальное, объемное, обычно безболезненное образование, которое смещается вниз при потягивании за яичко.
- С целью уточнения диагноза необходимо проведение ультразвуковой диагностики.
- Дифференциальная диагностика проводится с такими заболеваниями как паховая грыжа, фуникулит, опухоль семенного канатика, сперматоцеле, сперматогенная гранулема.

Лечение

Киста семенного канатика подлежит лечению только при появившихся ощутимых и частых болях и дискомфорте при движении и сидении. В тех случаях, когда киста явно деформирует окружающие ткани необходимо оперативное лечение, которое заключается в вылуцовании кисты семенного канатика и её удалении.

Прогноз, как правило, благоприятный.

ФИМОЗ

- Фимоз — врожденное или приобретенное сужение отверстия крайней плоти, препятствующее обнажению головки полового члена
- Встречается у 2% мужчин

Различают врожденный и приобретенный фимоз

- Врожденное сужение (физиологический фимоз) обусловлено эпителиальным склеиванием внутреннего листка крайней плоти с головкой полового члена.
- По мере роста ребенка под действием спонтанных эрекций и давления смегмы к 3—6 годам физиологический фимоз полностью самоустраняется. Спонтанное раскрытие препуциального мешка может затрудняться суженным отверстием крайней плоти, ее чрезмерным удлинением или рубцовым изменением тканей вследствие воспалительных процессов, эпителиальные соединения превращаются в плотные спайки, крайняя плоть склерозирована, физиологический фимоз превращается в патологический.

Приобретенный фимоз развивается:

- **в результате воспалительных заболеваний полового члена (при остром и хроническом баланопостите),**
- **Травме полового члена**
- **Рубцовых изменениях, наследственно обусловленных**

- Фимоз предшествуют раку головки полового члена в 52,8% наблюдений
- При фимозе задерживается смегма в препуциальном мешке, что приводит к раздражению слизистой оболочки, кроме этого, препуциальный мешок часто раздражается мочой. В конечном итоге развиваются баланиты, баланопоститы, которые в свою очередь обуславливают пролиферацию эпителия, то есть создают почву для развития малигнизации.
- У народов, проводящих ритуальное обрезание, частота рака полового члена сведена к нулю.

Клиника.

- 1. Главные жалобы – болезненность при движении крайней плоти через головку полового члена, боль в области крайней плоти во время эрекции либо воспаления, связанные с сужением крайней плоти.
- 2. Появляется затрудненное мочеиспускание
- 3. Моча попадает в препуциальный мешок, и он в момент мочеиспускания раздувается, это может вызвать задержку мочи в мочевом пузыре, что приводит к его инфицированию, образованию конкрементов, развитию цистоуретрита, цистопиелита. Инфицирование препуциального мешка приводит к образованию камней, усугубляет сужение отверстия крайней плоти.
- 4. Из-за сужения крайней плоти наружное отверстие уретры уменьшается до точечных размеров. Длительное резко выраженное затрудненное мочеиспускание при фимозе может привести к нарушению опорожнения мочевого пузыря и верхних мочевых путей с развитием мочевой инфекции.

Диагностика и Лечение

- **Диагностика затруднений не вызывает.**
- У детей грудного и дошкольного возраста расширяют суженную крайнюю плоть тупым путем (с помощью желобоватого зонда) и назначают ванночки с асептическими растворами. При удлинении и склеротических изменениях кольца крайней плоти производят круговое обрезание.
- При вторичном фимозе производят круговое обрезание крайней плоти.
- Профилактика фимоза — соблюдение гигиены препуциального мешка.
- Прогноз при своевременном лечении благоприятный.

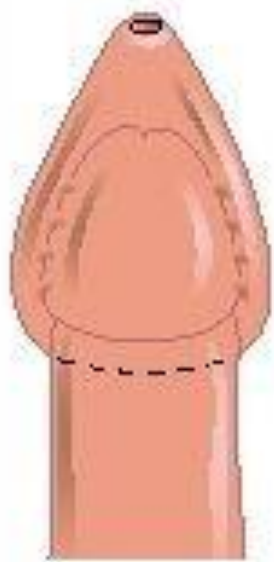


Figure A

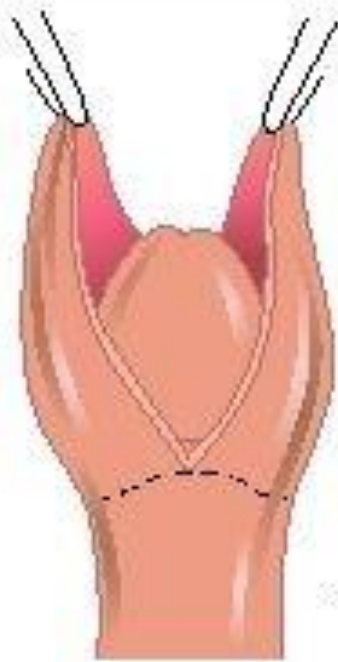


Figure B

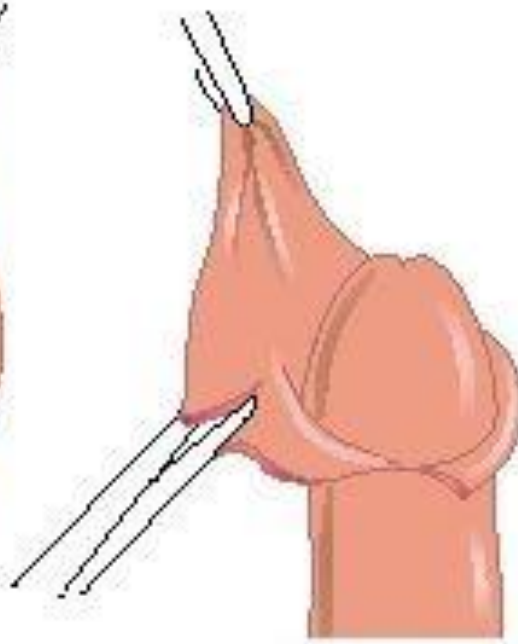


Figure C

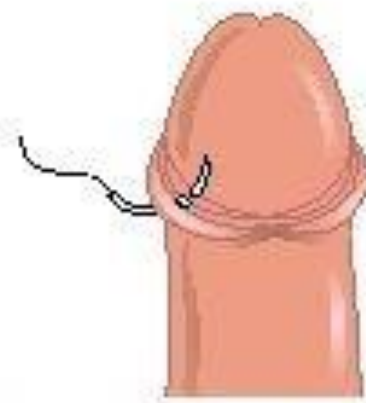
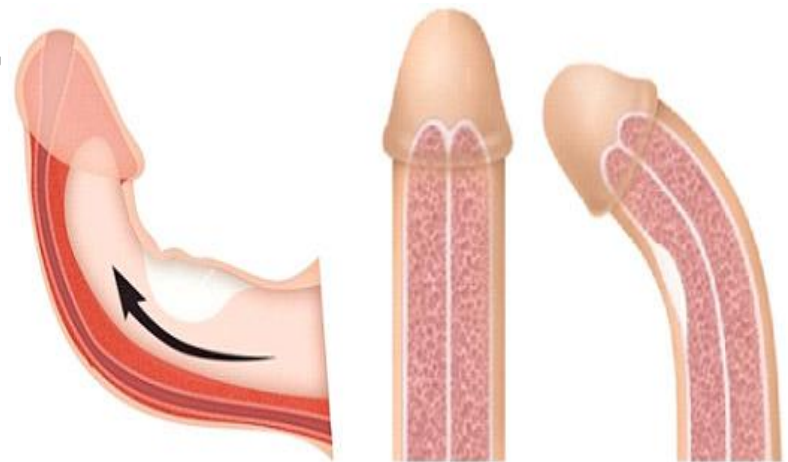


Figure D

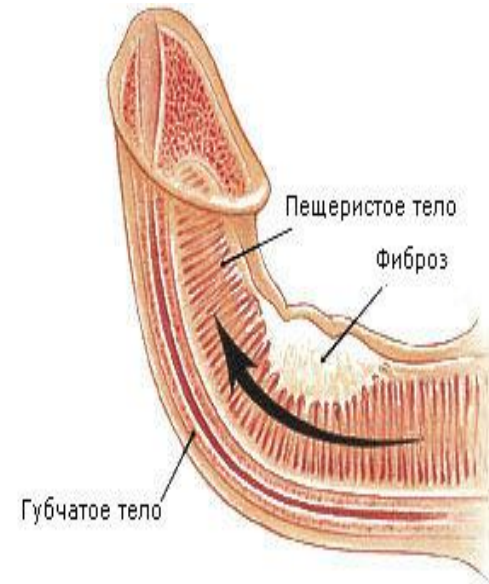
БОЛЕЗНЬ ПЕЙРОНИ

- Болезнь Пейрони, или фибропластическая индурация полового члена, была впервые описана в 1561 г. Габриеле Фаллопием и названа в честь приближенного к королю Франсуа Луи XV хирурга Франсуа де ля Пейрони, которому удалось успешно провести лечение нескольких пациентов, жаловавшихся на боль и искривление полового члена при эрекции.



Этиология и патогенез

- **Этиология и патогенез** этого заболевания ясны не до конца. По мнению большинства исследователей, его пусковым механизмом является незначительная травма, которая приводит к формированию гематомы в пределах белочной оболочки, окружающих кавернозные тела. В зоне повреждения происходит активация репаративных процессов по типу фиброобразования с участием фибробластов и медиаторов воспаления, нередко сопровождающаяся болезненными ощущениями и приводящая к частичной или полной утрате эластичности фрагмента белочной оболочки и искривлению полового члена при эрекции.



Этиология и патогенез

- Высокая частота сочетания болезни Пейрони с коллагенозами (контрактурой Дюпюитрена, склеродермией, келоидозом, плечелопаточным периартритом, дерматомиозитом, фиброзными утолщениями на пальцевых фалангах и др.) позволяет отнести ее к этой группе заболеваний. Более высокое содержание тропоэластина и α -эластина в организме пораженных мужчин предполагает наличие аутоиммунных механизмов развития этой болезни.

Клинические признаки

- Поводом для обращения к врачу обычно служат искривление полового члена, которое может препятствовать проведению полового акта, а также уплотнение в половом члене и болезненные ощущения при эрекции.
- Боль обычно является ранним признаком заболевания.
- Формирование фиброзной бляшки происходит постепенно в течение 12-18 месяцев, за это время степень кривизны полового члена может изменяться. В большинстве случаев бляшки располагаются под дорсальным пучком, реже - на уретральной или латеральной поверхности или на межкавернозной перегородке. Они никогда не поражают спонгиозное тело и уретру и не мешают мочеиспусканию, а также не изъязвляются и не озлокачиваются, однако со временем могут стать очень плотными - при гистологическом исследовании в них обнаруживают хрящевые участки и зоны кальцификации.
- На поздних этапах развития болезни может наблюдаться отсутствие тумесценции дистальнее зоны поражения, обусловленное локальной несостоятельностью веноокклюзивного механизма.

Дифференциальная диагностика

Проводится с :

- Сифилитической гранулемой
- Посттравматическим рубцом (перелом полового члена)
- Спонгиокавернозным анастомозом
- Лейкоцитарной инфильтрацией при лейкемии
- Кавернитом
- Рак полового члена
- Тромбоз дорсальной артерии

Диагноз

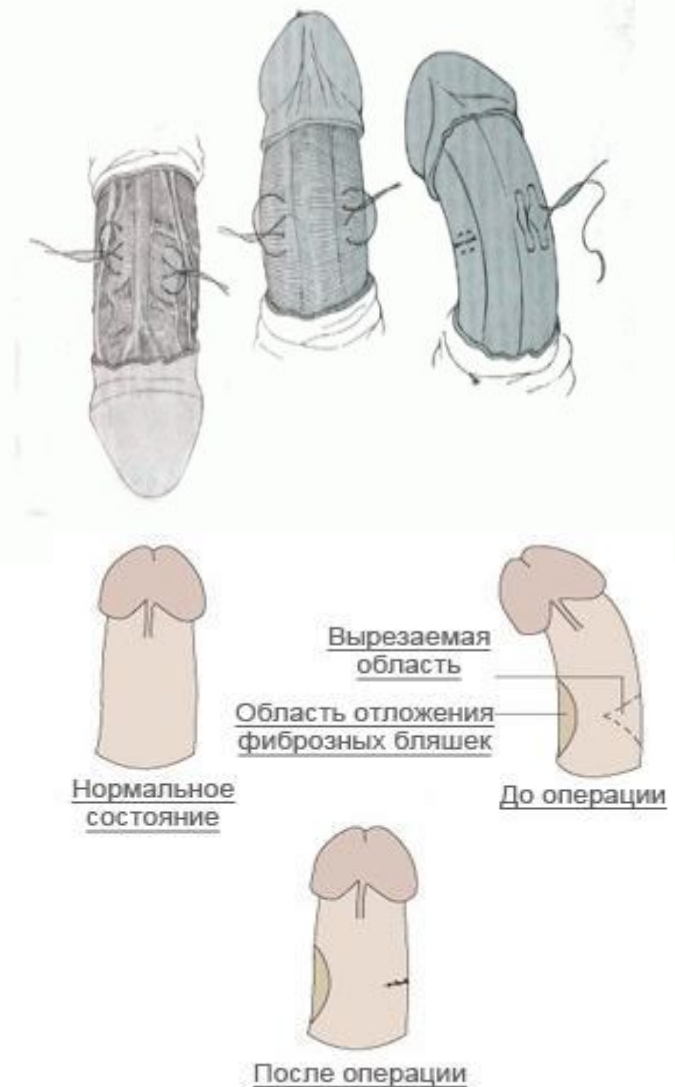- Для постановки диагноза обычно достаточно изучить жалобы, собрать анамнез и произвести объективное обследование больного.
- Фиброзные бляшки легко определяются при пальпации полового члена в виде отдельно расположенных или сливающихся в виде хорды образований хрящевидной плотности, не связанных с кожей.
- Исследование полового члена при эрекции позволяет оценить степень искривления и ригидности кавернозных тел.
- Размеры бляшек более точно можно измерить при УЗИ, при котором они представлены в виде гиперэхогенных образований с акустическими тенями,
- обзорная рентгенография и КТ полового члена дают возможность выявить обызвествленные участки фибропластической индукции белочной оболочки.

Лечение

- **Лечение** пациентов с болезнью Пейрони - трудная и не до конца решенная задача. Отсутствие четких представлений об этиологии и патогенезе этого заболевания не позволяет разработать эффективную тактику ведения больных.
- Не нуждаются в лечении мужчины при отсутствии жалоб и признаков прогрессирования заболевания.
- Консервативное лечение применяют на ранних этапах развития болезни для уменьшения выраженности боли и предотвращения дальнейшего фиброзного перерождения белочной оболочки. Для этого используют витамин Е, тамоксифен, электрофорез с лидазой и кортикостероидными гормонами и т. д., однако улучшение наблюдают лишь у 30-60 % пациентов.
- Большинство авторов не рекомендуют введение препаратов непосредственно в бляшки, так как инъекционная микротравма может оказаться фактором, усугубляющим степень индурации. В последние годы появились сообщения об уменьшении искривления полового члена после применении ДУВЛ.

Лечение

- Показания к оперативному лечению - наличие деформации, препятствующей проведению полового акта, а также развитие эректильной дисфункции. При сохранной эрекции деформацию полового члена устраняют с помощью реконструктивных оперативных вмешательств. Иссекают бляшку и замещают ее лоскутом (кожным, фасциальным; участком белочной оболочки, вены и др.) или, не удаляя бляшку, укорачивают белочную оболочку с противоположной стороны за счет иссечения ее фрагмента или наложения гофрирующих швов.





Лечение

- При развитии эректильной дисфункции у пациентов с болезнью Пейрони можно выполнить эндокавернозное протезирование, в ходе которого обычно также производят осторожное рассечение фиброзной бляшки для уменьшения последующего напряжения белочной оболочки полового члена.

Олеогранулема полового члена

- **Олеогранулема полового члена** представляет собой доброкачественное образование, развивающееся в результате вследствие введения в ткани данного органа маслянистых веществ
- патологические изменения развиваются в результате неспецифического хронического воспалительного процесса

- 
- 
- Наиболее часто подобные заболевания регистрируются в закрытых однополых группах, типа армейских отделений или мест лишения свободы. Причиной широкого распространения данного заболевания является простота выполнения манипуляции по подкожному введению маслянистых веществ.

Патогенез

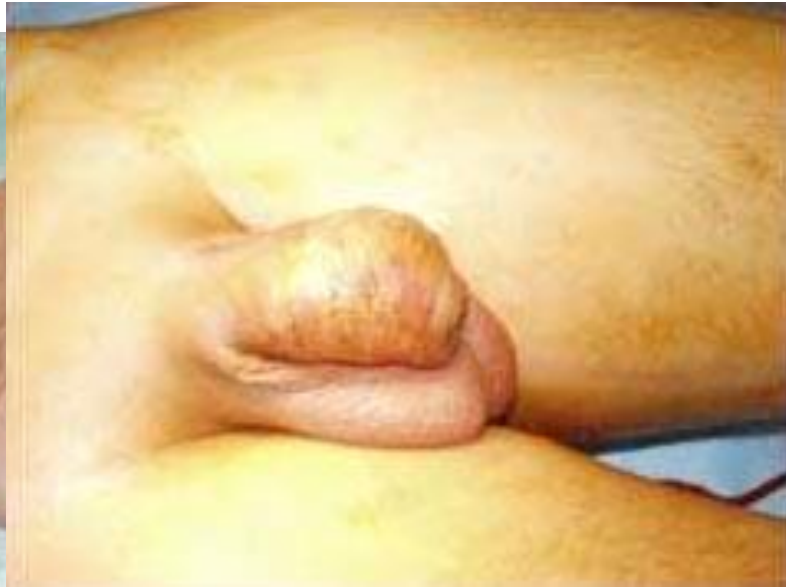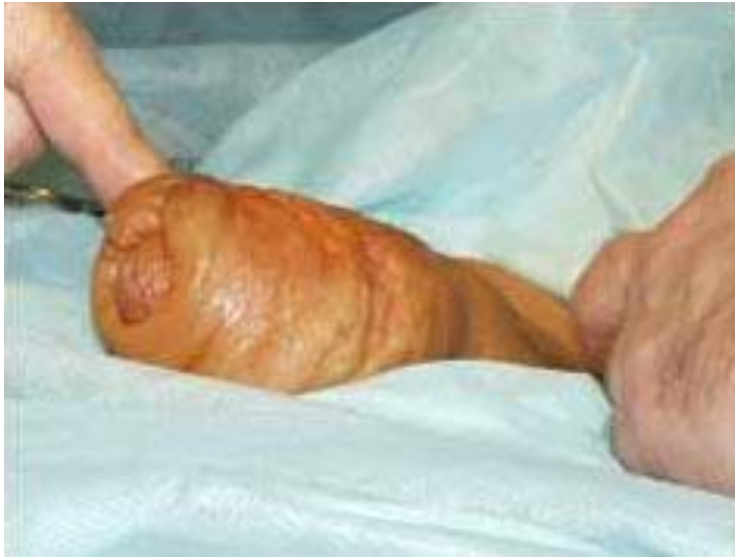- В результате введения масляных веществ появляются осложнения в виде рубцовой деформации, так как гель или иное вещество вызывает острое воспаление. Развиваются приобретенное искривление полового члена, эректильная дисфункция.
- Травмы полового члена с олеогранулемой могут привести к гнойно-воспалительным процессам и вторичной инфекции. Подобные эффекты оказывают также инородные тела, например, металлические или пластиковые шарики. Осложнения могут проявиться не сразу после введения составов или предметов, а через значительный промежуток времени — 10 лет.

Основные симптомы олеогранулемы:

- болезненность в области новообразования, усиливающаяся при эрекции,
- уменьшенная подвижность кожи,
- лимфатический отек,
- уменьшение размеров, изменение формы полового члена,
- нарушение сексуальной функции,
- воспаление.

Выделяют три формы олеогранулемы:

- легкая — образование расположено по крайней плоти, венечной борозде, препуциальному мешку,
- тяжелая — поражение кожи и подкожной клетчатки по всей длине полового члена, с захватом мошонки и лобковой области,
- свищевая — образование свищей и язв.

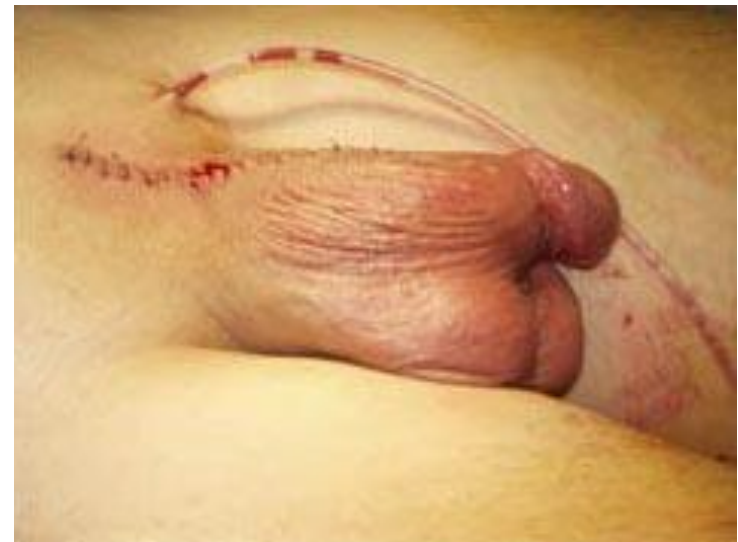
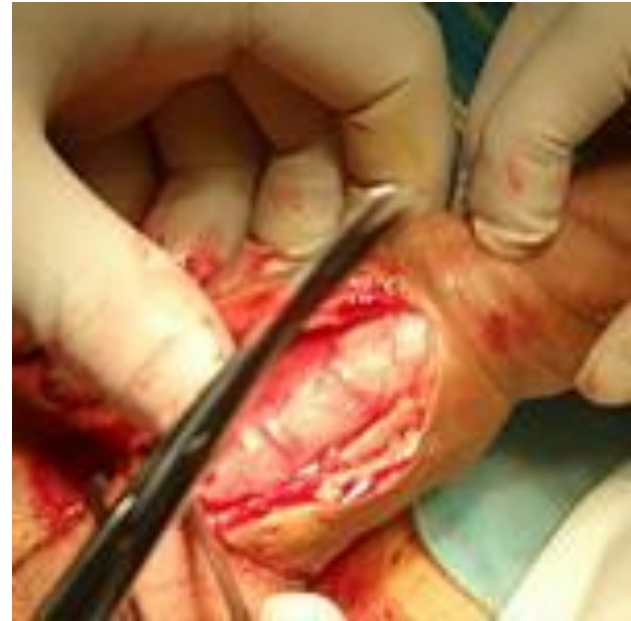
Диагностика олеогранулемы

- Не составляет сложности.
- Осмотр и пальпация позволяют найти узловатые уплотнения в местах введения инородных составов, рубцовые изменения. Дополнительные исследования (ультразвук, доплерография) требуются в тех случаях, когда нужно установить повреждение кавернозной ткани, сосудов полового члена.

Лечение

- Лечение олеогранулемы — только оперативное. Метод подбирается в зависимости от степени поражения (циркумцизио, пластическая операция в два этапа).



Опухоли яичка

- Среди всех злокачественных образований опухоли яичка составляют 1—2% , наблюдаемых у мужчин (в основном в возрасте 20—40 лет).

Этиология

- 1-я группа - эндокринные факторы, действующие in utero, во время внутриутробного развития гонад. Это в основном эстрогены и эстрогеноподобные вещества.
- 2-я группа включает факторы, тем или иным путем приводящие к атрофии яичка: крипторхизм, эктопия яичка, химические факторы, травмы, идиопатическая атрофия яичка, а также различные инфекционные заболевания.
- 3-я группа - генетические факторы риска: исследование семейных случаев рака яичка подтверждает их значение в этиологии подобных новообразований

Классификация

- T1 — опухоль не выходит за пределы белочной оболочки и не нарушает форму и величину яичка;
- T2 — опухоль, не выходя за пределы белочной оболочки, вызывает увеличение и деформацию яичка;
- T3 — опухоль прорастает белочную оболочку и распространяется на придаток яичка;
- T4 — опухоль распространяется за пределы яичка и придатка, прорастает мошонку, семенной канатик;
- Nx — оценить состояние регионарных лимфатических узлов невозможно (при получении данных гистологического исследования лимфатических узлов может быть дополнен Nx–или Nx+);
- N1 — регионарные лимфатические узлы не прощупываются, но определяются рентгенологически;
- N2 — регионарные метастазы прощупываются;
- M0 — отдаленных метастазов нет;
- M1 — метастазы в отдаленных лимфатических узлах;
- M2 — метастазы в отдаленных органах;
- M3 — метастазы в отдаленных лимфатических узлах и отдаленных органах.



Патогенез

- Злокачественные опухоли яичка сравнительно рано метастазируют
- Основной путь метастазирования - по лимфатическим путям в забрюшинные лимфатические узлы, далее через грудной лимфатический проток в кровяное русло (гематогенные отдаленные метастазы в легких, печени, почках, головном мозге).

Классификация

Гистологически, согласно классификации ВОЗ, различают следующие виды опухолей яичка.

- Герминогенные опухоли (развивающиеся из семенного эпителия) – семинома, сперматоцитарная семинома, хорионэпителиома, тератома и пр.
 - Опухоли стромы полового тяжа
 - Опухоли и опухолеподобные поражения, содержащие герминативные клетки и клетки стромы полового тяжа
 - Смешанные опухоли
 - Вторичные опухоли.
 - Опухоли прямых канальцев, сети яичка, придатка, семенного канатика, капсулы, поддерживающих структур, рудиментарных образований.
 - Неклассифицируемые опухоли.
- Для клинициста наиболее важным является разделение всех герминогенных опухолей яичка на семиномы и несеминомы, что существенно влияет на выбор тактики лечения.

- 
- 
- Семинома — злокачественная опухоль, метастазирующая в забрюшинные лимфатические узлы, печень, легкие, мозг.
 - Тератома яичка бывает доброкачественной и злокачественной, наиболее злокачественный тип тератомы — хорионэпителиома.

Клиника.

- Симптомы опухоли зависят от локализации яичка, его величины, гистологической структуры, метастазирования и гормональных нарушений.
- Начало болезни латентное, первым признаком заболевания может быть увеличение яичка или тупая, ноющая, распирающая боль в яичке. При задержке яичка в брюшной полости боль возникает в области живота и поясницы, часто после физической нагрузки.
- При обследовании отмечают увеличение яичка, асимметрию мошонки. Кожа мошонки не изменена, яичко плотной консистенции, гладкое или бугристое. Иногда пальпация яичка затруднена из-за сопутствующей водянки.
- Если яичко задержалось в паховом канале или брюшной полости, то оно пальпируется в этих отделах.

Клиника.

- При негерминогенных опухолях яичка возможно развитие дисгормональных проявлений - гинекомастия, возможны снижение либидо, импотенция и феминизация, обусловленные гиперэстрогемией. У детей - маскулинизация (макрогенитосомия, оволосение на лобке, мутация голоса, гирсутизм, преждевременное развитие костной и мышечной систем, частые эрекции) вследствие повышенной выработки андрогенов опухолью

- Боли в спине могут свидетельствовать об увеличении забрюшинных лимфоузлов, которые сдавливают корешки нервов, или о вовлечении в опухолевый процесс поясничной мышцы. Сдавление нижней полой вены и блокада лимфатических путей влекут за собой появление отеков нижних конечностей. Нарушение оттока мочи по мочеточникам может привести к развитию почечной недостаточности. Следствием значительного увеличения забрюшинных лимфоузлов может являться кишечная непроходимость. При распространении опухоли выше диафрагмы поражаются лимфоузлы средостения, в связи с чем появляются жалобы на одышку, кашель. Также могут увеличиваться надключичные лимфоузлы.

Диагностика.

- Диагностику новообразований яичка осуществляют с помощью пальпации, УЗИ и определения уровня опухолевых маркеров сыворотки крови.
- С целью верификации диагноза в сложных диагностических случаях выполняют аспирационную биопсию с цитологическим исследованием пунктата, хотя это несет в себе опасность возникновения имплантационных метастазов. При сомнении в правильности установленного диагноза выполняют эксплоративную операцию со срочным гистологическим исследованием.
- Основными методами диагностики метастазов опухолей яичка являются рентгенография органов грудной клетки, УЗИ, КТ органов брюшной полости, забрюшинного пространства и грудной полости.
- На сегодняшний день практическое значение при герминогенных опухолях яичка имеют три основных маркера: α -фетопротеин, β -субъединица хорионического гонадотропина и лактатдегидрогеназа.

Дифференциальная диагностика.

- Дифференциальную диагностику проводят с туберкулезом, сифилисом, бруцеллезом, опухолями брюшной полости.

Лечение

- При семиноме яичка - комбинированное. Ведущее значение имеет оперативное лечение - орхфуникулэктомия, удаляют яичко с оболочками и семенной канатик, и в ряде случаев, лимфатические узлы. Вспомогательное — химио- и лучевая терапия.
- Лечение больных распространенными герминогенными опухолями яичка включает проведение курсов химиотерапии.

Прогноз


- Зависит от цитологической структуры: при однородной семиноме он более благоприятный, при эмбриональном раке, тератобластоме, хорионэпителиоме — неблагоприятный.
- Стойкое излечение до 10 лет наблюдается в 30% случаев.
- Вопрос о трудоспособности решается индивидуально с учетом гистологической структуры опухоли, возраста и профессии пациента.

Опухоли полового члена (рак)

- Является редкой патологией с заболеваемостью менее 1,0 на 100000 мужчин в Европе и США

Факторы риска

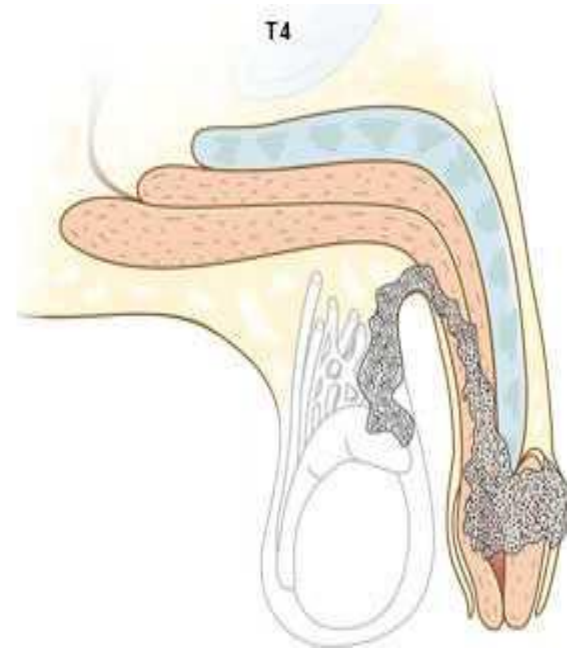
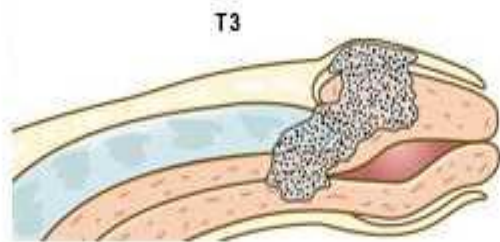
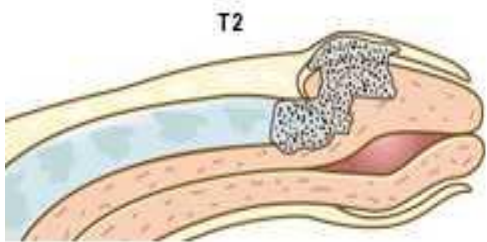
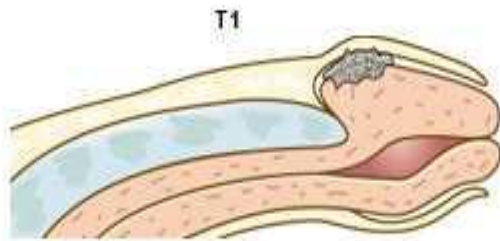
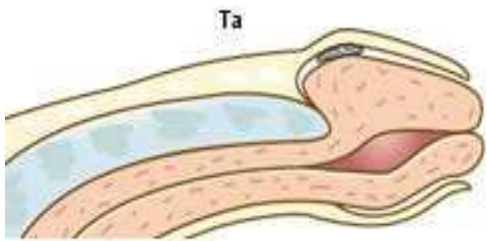
- Фимоз
- Неудовлетворительная личная гигиена
- Хронические воспалительные заболевания (баланит, баланопостит)
- Лечение с использованием споралена, фотохимиотерапии
- Остроконечные кондиломы в анамнезе

- 
- Опухоли полового члена характеризуются метастазированием в регионарные лимфатические узлы (паховые, подвздошные)
 - Появление гематогенных метастазов отмечается в запущенных случаях заболевания у 1- 10% больных. Описано поражение легких, печени, костей, головного и спинного мозга, сердца.

Классификация.

Стадии рака классифицируются по международной системе TNM:

- 1) T1 — опухоль размером не более 2-х см без инфильтрации подлежащих тканей;
- 2) T2 — опухоль размером от 2-х до 5 см с незначительной инфильтрацией;
- 3) T3 — опухоль более 5 см или любой величины с глубокой инфильтрацией, включая мочеиспускательный канал;
- 4) T4 — опухоль, прорастающая в соседние ткани;
- 5) N0 — лимфатические узлы не прощупываются;
- 6) N1 — смещаемые лимфатические узлы с одной стороны;
- 7) N2 — смещаемые лимфатические узлы с обеих сторон;
- 8) N3 — несмещаемые лимфатические узлы;
- 9) M0 — признаков отдаленных метастазов нет;
- 10) M1 — отдаленные метастазы имеются.

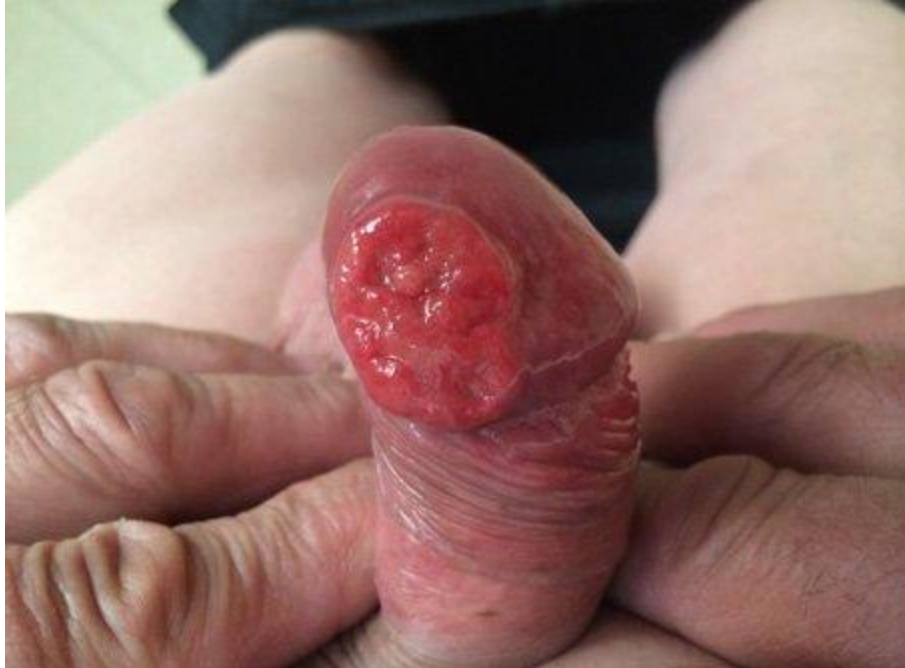
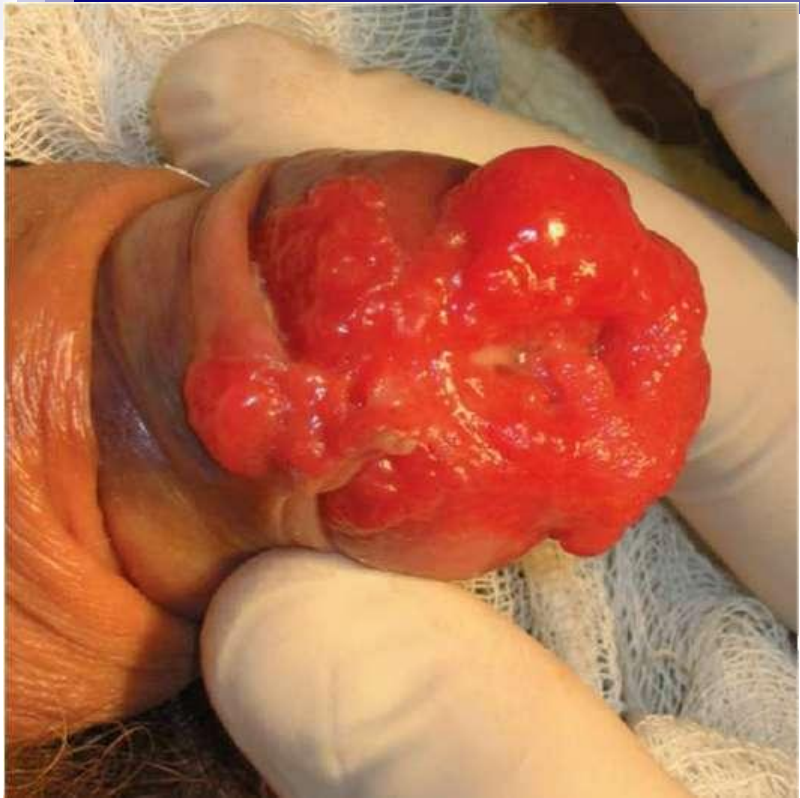
Клиника

- Клиника опухолей может быть малохарактерна, так как раковая опухоль развивается под суженной крайней плотью и обращает на себя внимание пациента только при гнойных выделениях, трактуется врачом как баланопостит или венерическое заболевание.
- На ранних стадиях рак полового члена обычно характеризуется наличием небольшого экзофитного или плоского очага, который постепенно распространяется на весь орган.

Клиника

- Наиболее распространенной локализацией является головка (85%), реже встречаются новообразования, располагающиеся на крайней плоти (15%). Тело полового члена поражается у незначительного числа больных (0,32%).
- Внешне выглядит как грибовидная опухоль или в виде узла или язвы



Диагностика

- УЗ-диагностика и МРТ полового члена являются наиболее информативными при оценке степени распространенности опухолевого процесса.
- УЗИ позволяет определить размеры и глубину инвазии первичной опухоли, а также оценить состояние паховых и подвздошных лимфоузлов.
- МРТ может предоставить четкие изображения структур полового члена, позволяя определить степень местного распространения процесса с высокой точностью. КТ неинформативна при оценке первичных поражений, однако может помочь при идентификации увеличенных паховых и тазовых лимфоузлов

Лечение.

При ранних стадиях рака проводится лучевая терапия или органосохраняющие операции (резекция головки).

На поздних стадиях показана ампутация полового члена с удалением лимфатических узлов и лучевая терапия.

Прогноз

- зависит от стадии заболевания, от наличия или отсутствия регионарных метастазов, при которых прогноз неблагоприятный.

