

Қ.А.ЯСАУИ АТЫНДАҒЫ ХАЛЫҚАРАЛЫҚ ҚАЗАҚ-ТҮРІК УНИВЕРСИТЕТІ
МЕДИЦИНА ФАКУЛЬТЕТІ
ХИРУРГИЯЛЫҚ АУРУЛАР КАФЕДРАСЫ

Тақырып: Варикозды кеңею. Тромбофлебит.
Тромбофлебиттен кейінгі синдром

Жоспар

- Кіріспе
- Негізгі бөлім
 - Анатомиясы
 - Анықтама
 - Этипатогенез
 - Диагностика
 - Емі
 - Асқынуы
- Қорытынды
- Пайдаланылған әдебиеттер

Кіріспе

- Қазіргі таңда варикозды кеңею адамадар арасында еңбекке жарамсыздықтың және инвалидизацияның негізгі себептерінің бірі болып табылады. 26 – 38% әйелдерде, 10 – 20% ерлерде кездеседі.

Анатомиясы

● Вена

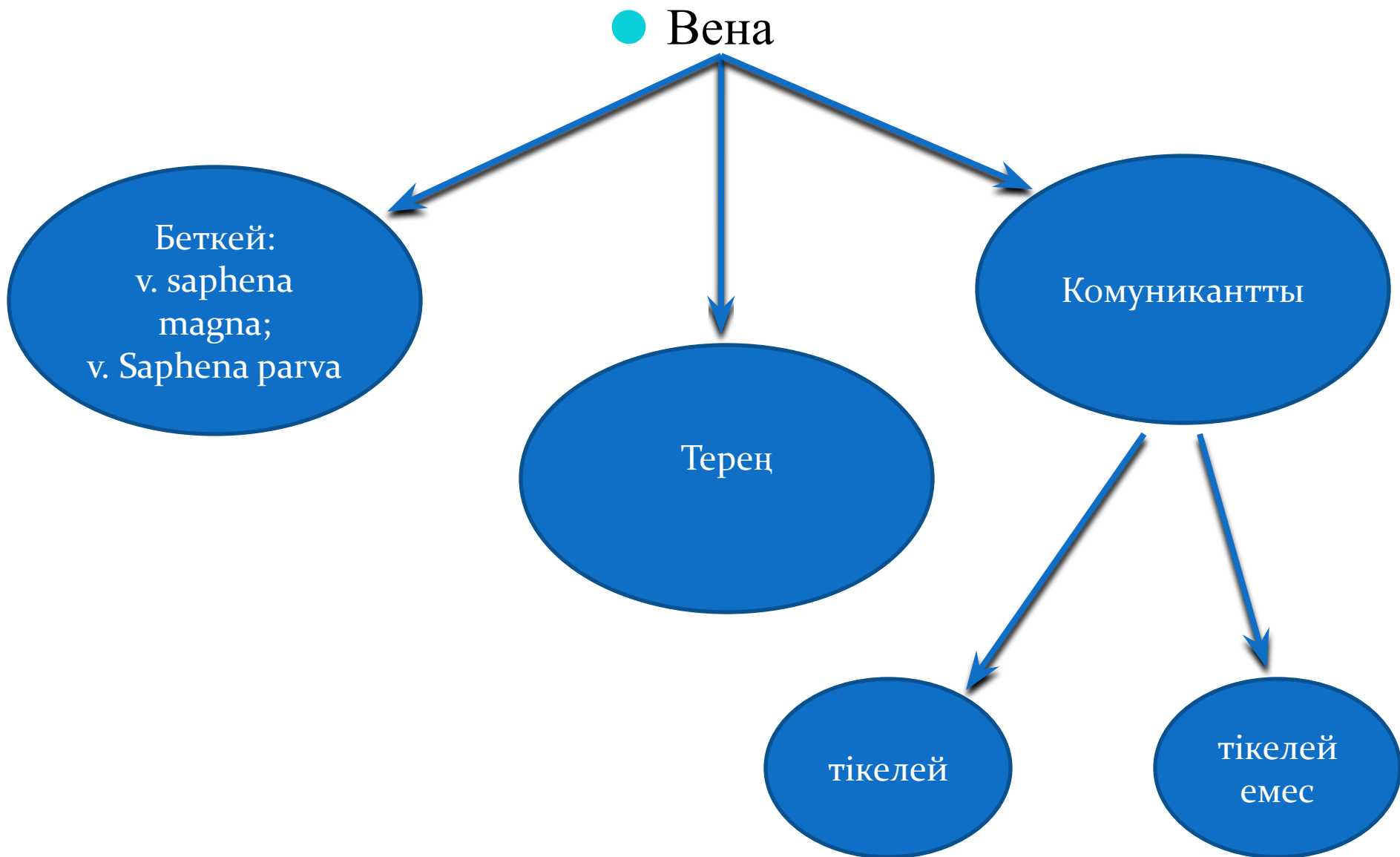
Беткей:
v. saphena
magna;
v. Saphena parva

Терең

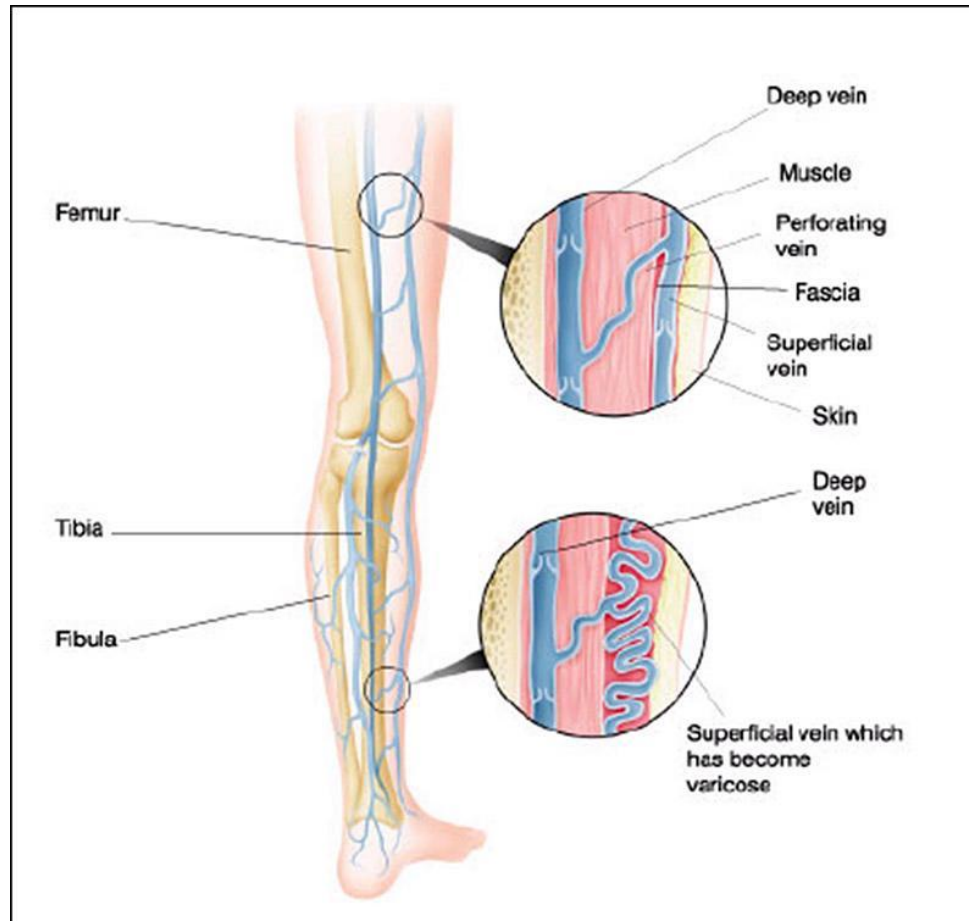
Комуникантты

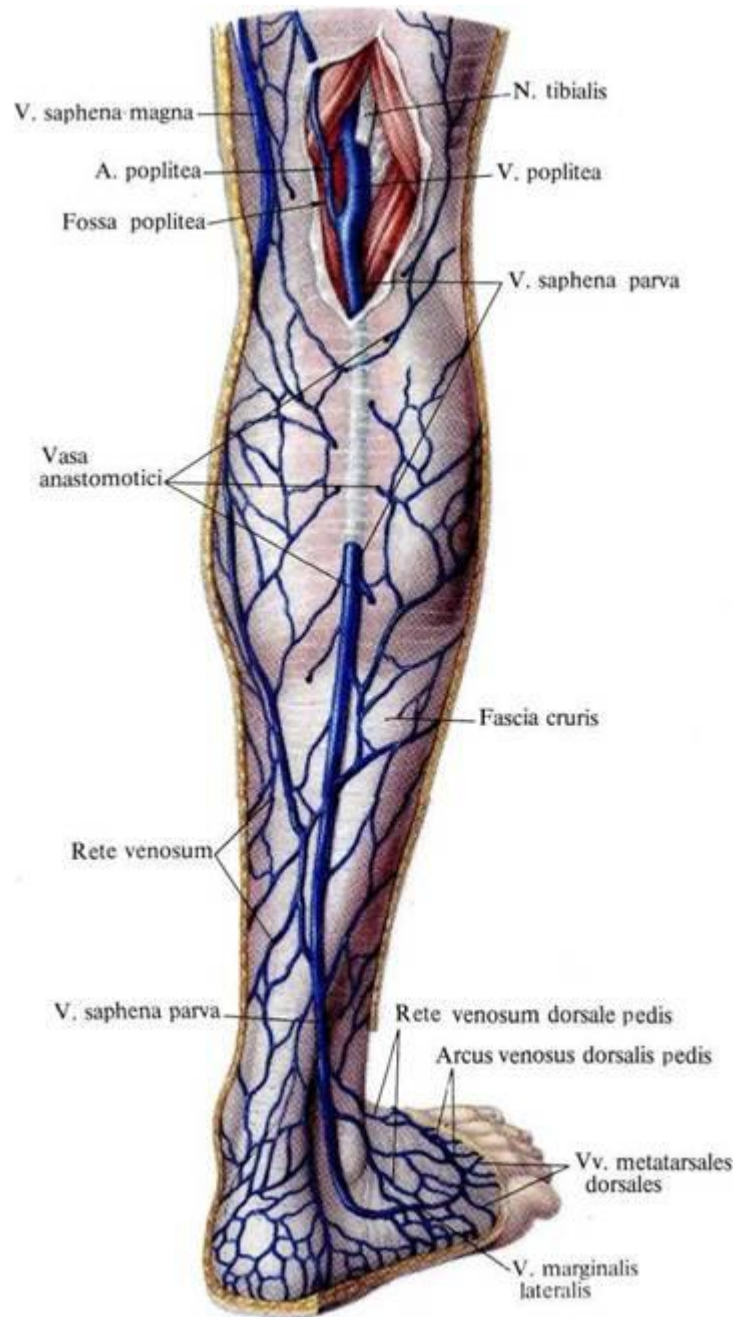
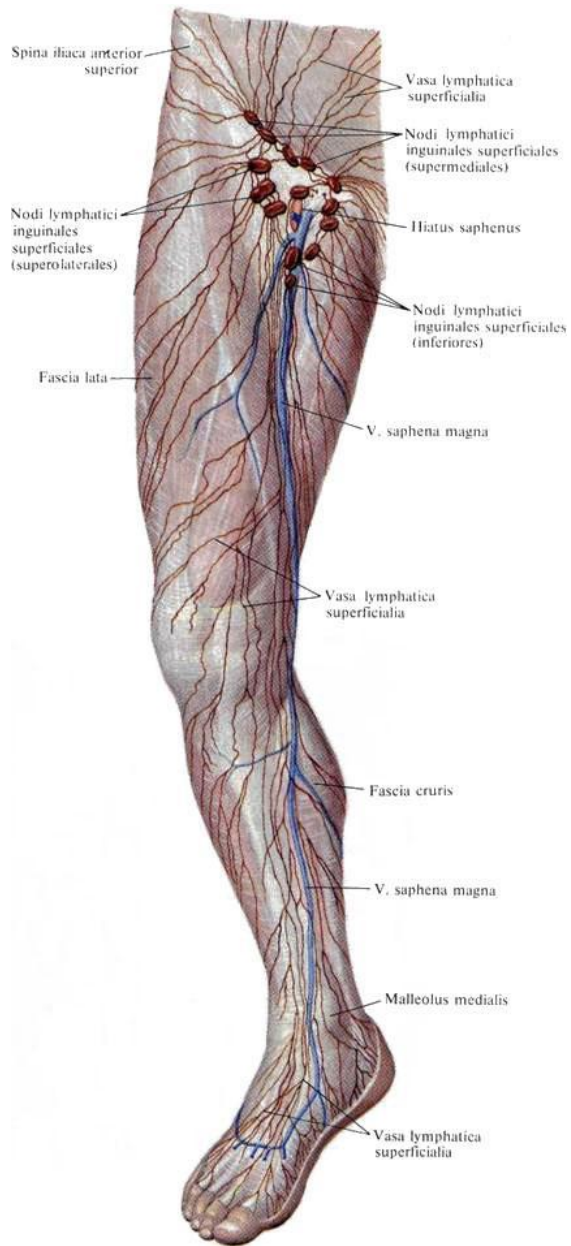
тікелей

тікелей
емес



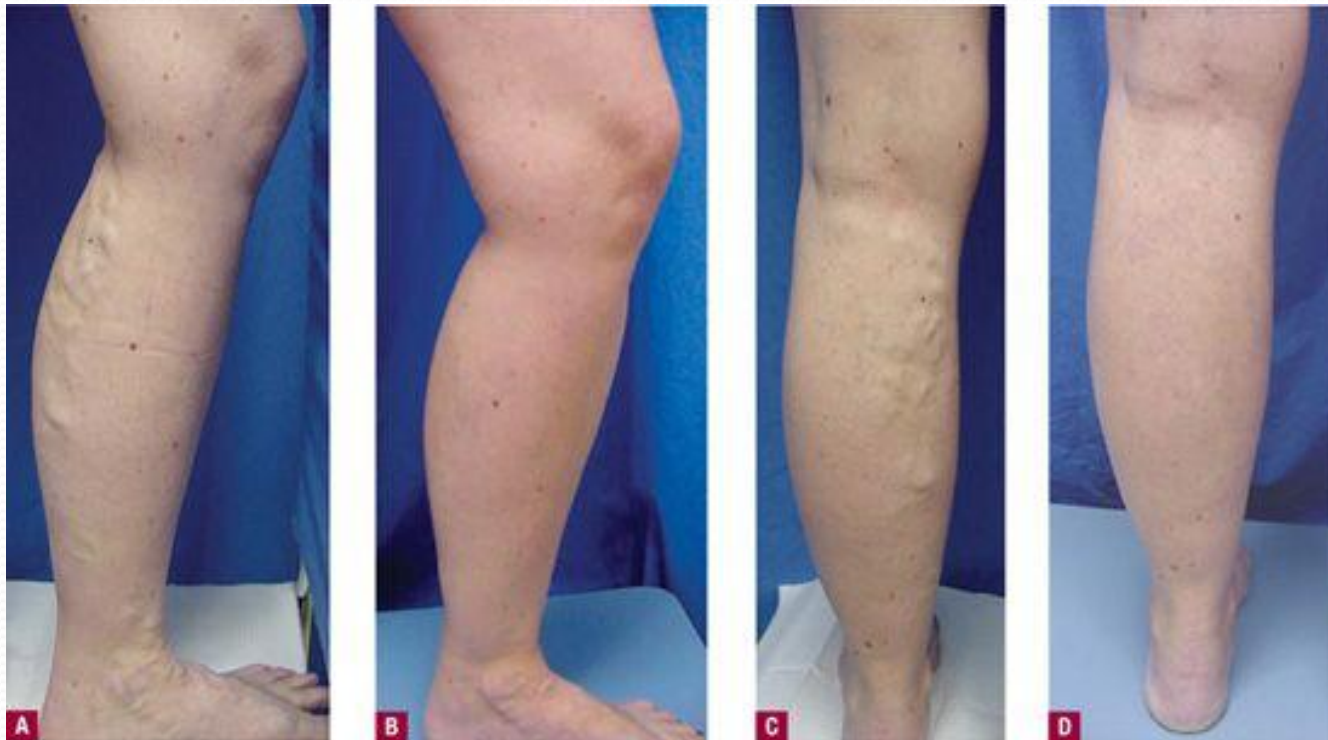
Вена






АНЫҚТАМА

● Варикозды кеңею – полиэтиологиялы, генезі тұқымқуалаушылықпен, семіздікпен, гормональды дисбаланспен, жүктілікпен сипатталатын, венала қабырғаларының бұзылысымен, венозды қан айн varicose expansion алымның бұзылысымен сипатталатын патология

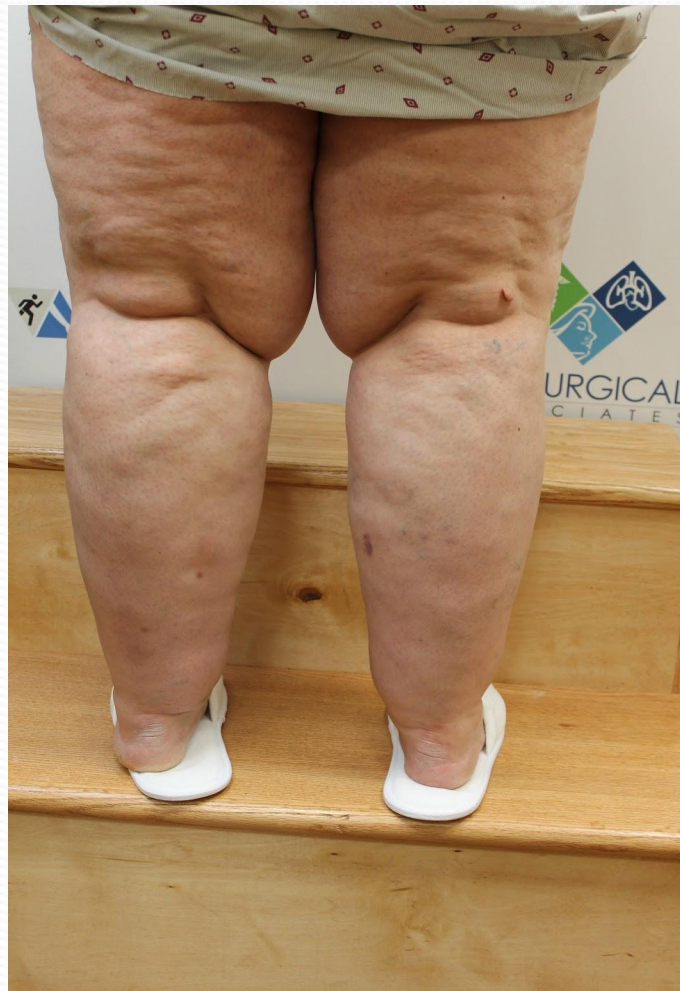

Этипатогенез

- Тұқымқулаушылық(17-70%): ата-анасының бірінде болса ұрпаққа 60 %, ал екеуінде де болса 80 % беріледі.

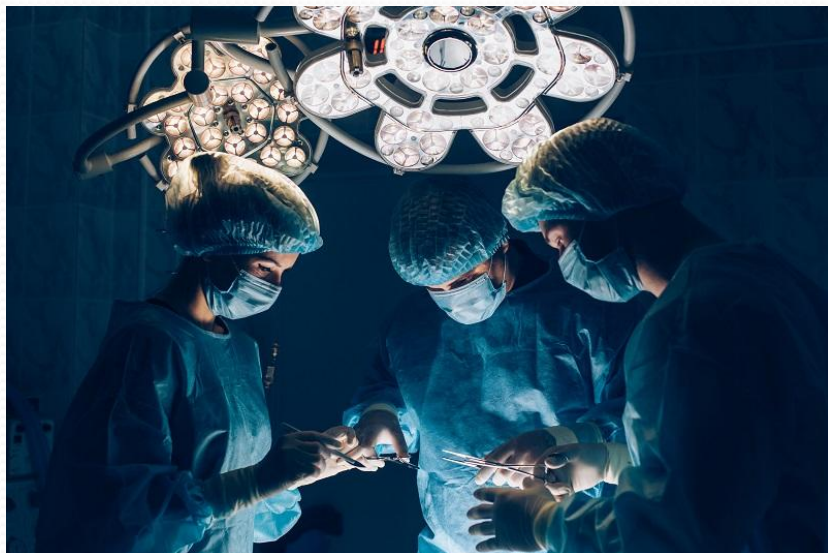

•Семіздік



•Өмір салты

- Аяққа статикалық жүктеменің жоғары болуы



● Жүктілік

И.В.Червяков айтуы бойынша, алғалқы жүктілік соңында 50% жағдайда, ал 25% жағдайда екінші жүктіліктің соңында пайда болады.

□ Гормондар, прогестерон мен эстрогендер, венаның коллагенді және эластинді құрылымының бұзылысына әкеледі;

□ Құрсақ ішілік қысымның жоғарылауы;



Жіктемесі

□ Варикозды аурудың формасы:

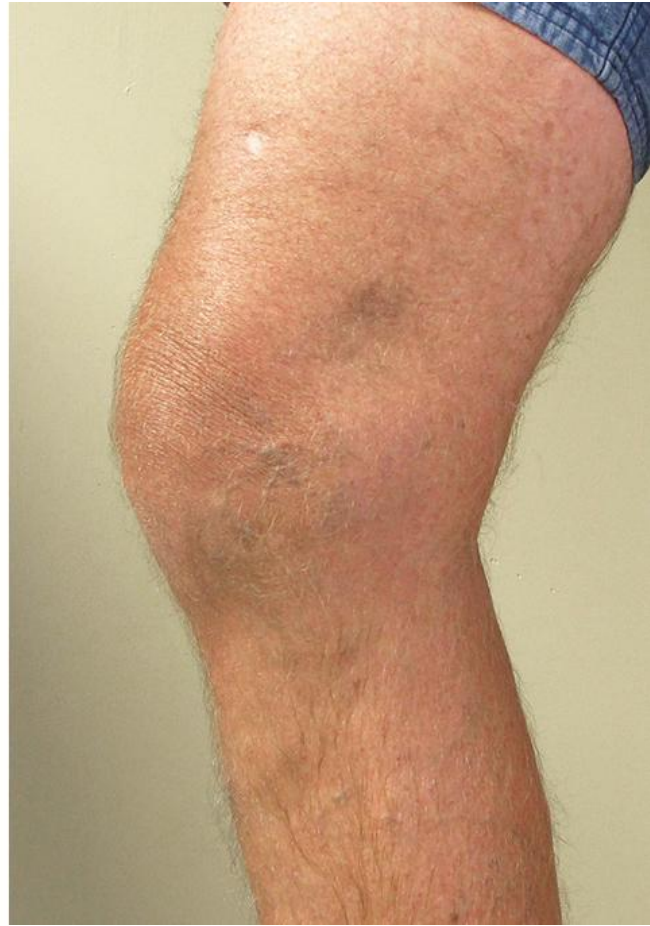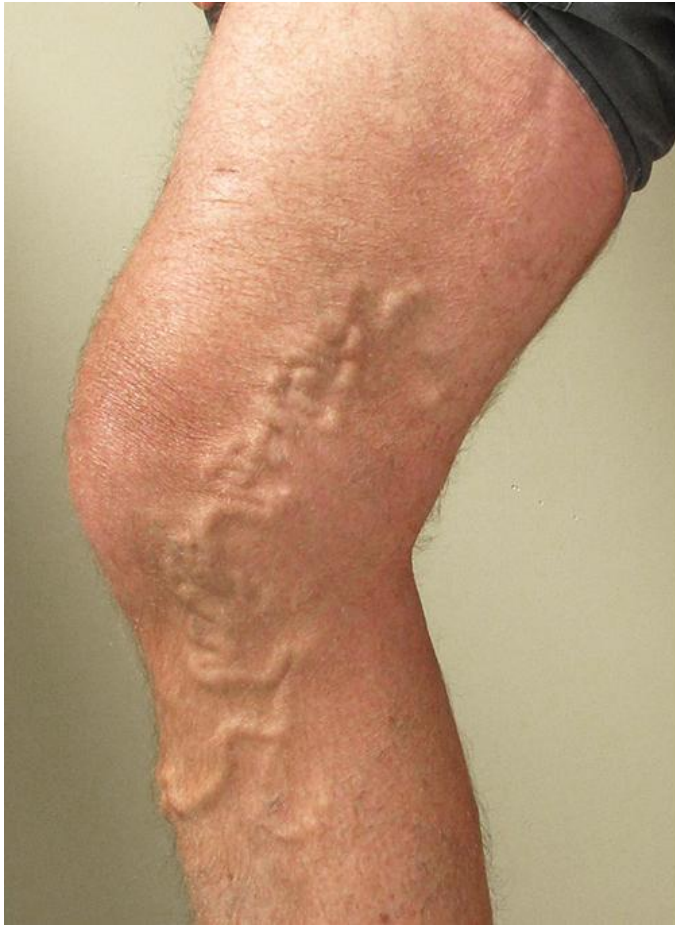- Теріастылық және ішілік сегментарлы варикоз, венозды айналымда патология жоқ;
- Беткей және перфорантты веналардың рефлюксімен сипатталатын сегментарлы варикоз;
- Беткей және перфорантты веналардың рефлюксімен сипатталатын таралмалы варикоз;
- Варикозды кеңею терең веналардың рефлюксімен сипатталатын.

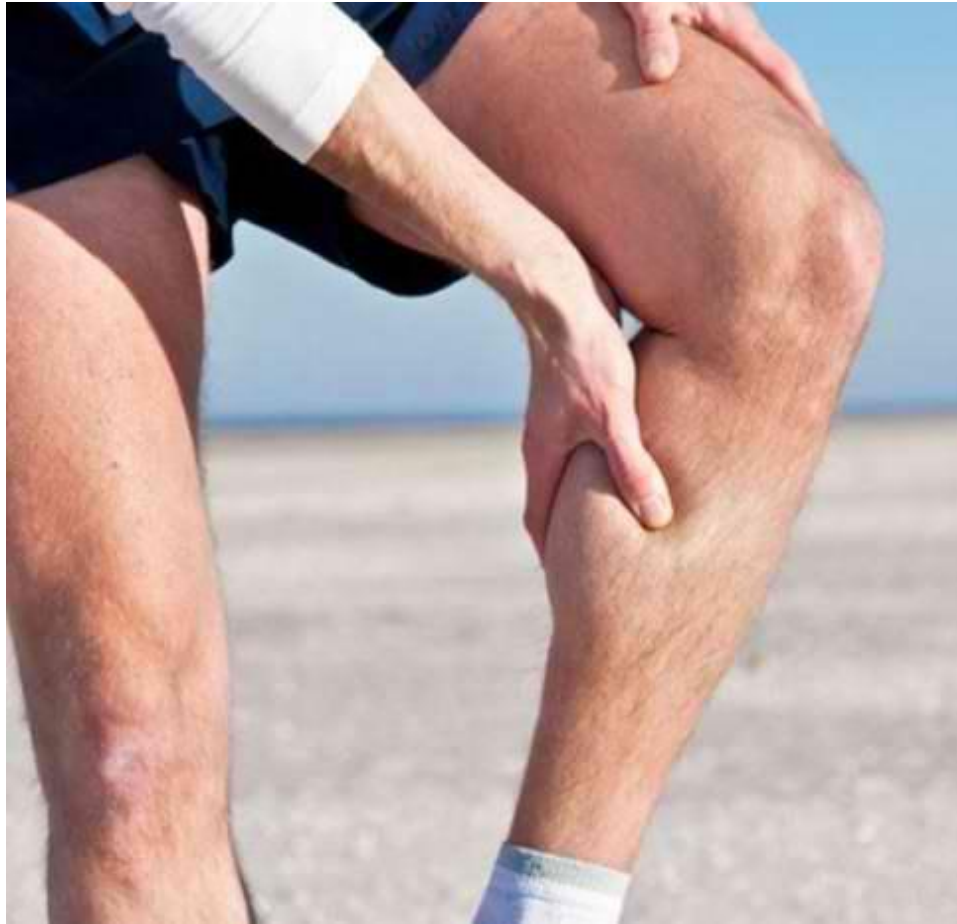□ Венозды жетіспеушілік дәрежесіне байланысты:

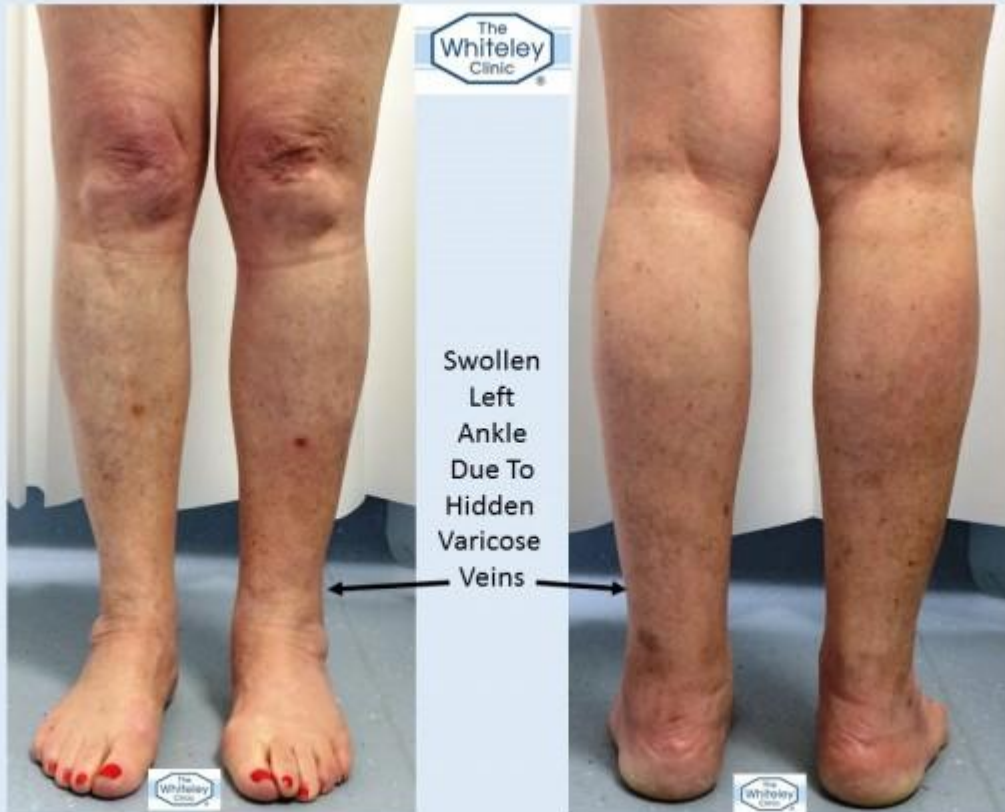- 0 – жоқ
- I – «ауыр аяқ» синдромы, ісінумен сипатталады
- II – тұрақты ісіну, гипер- не гипопигментация, липодерматосклероз, экзема;
- III – венозды трофикалық язва.

Клиникалық көрінісі

- Субъективті: Төмпею;
Ауырсыну;
Ісіну;
Ысып тұрғандай сезіну;
Дискомфорт.
- Объективті: Жоғарыдағы симптомдар





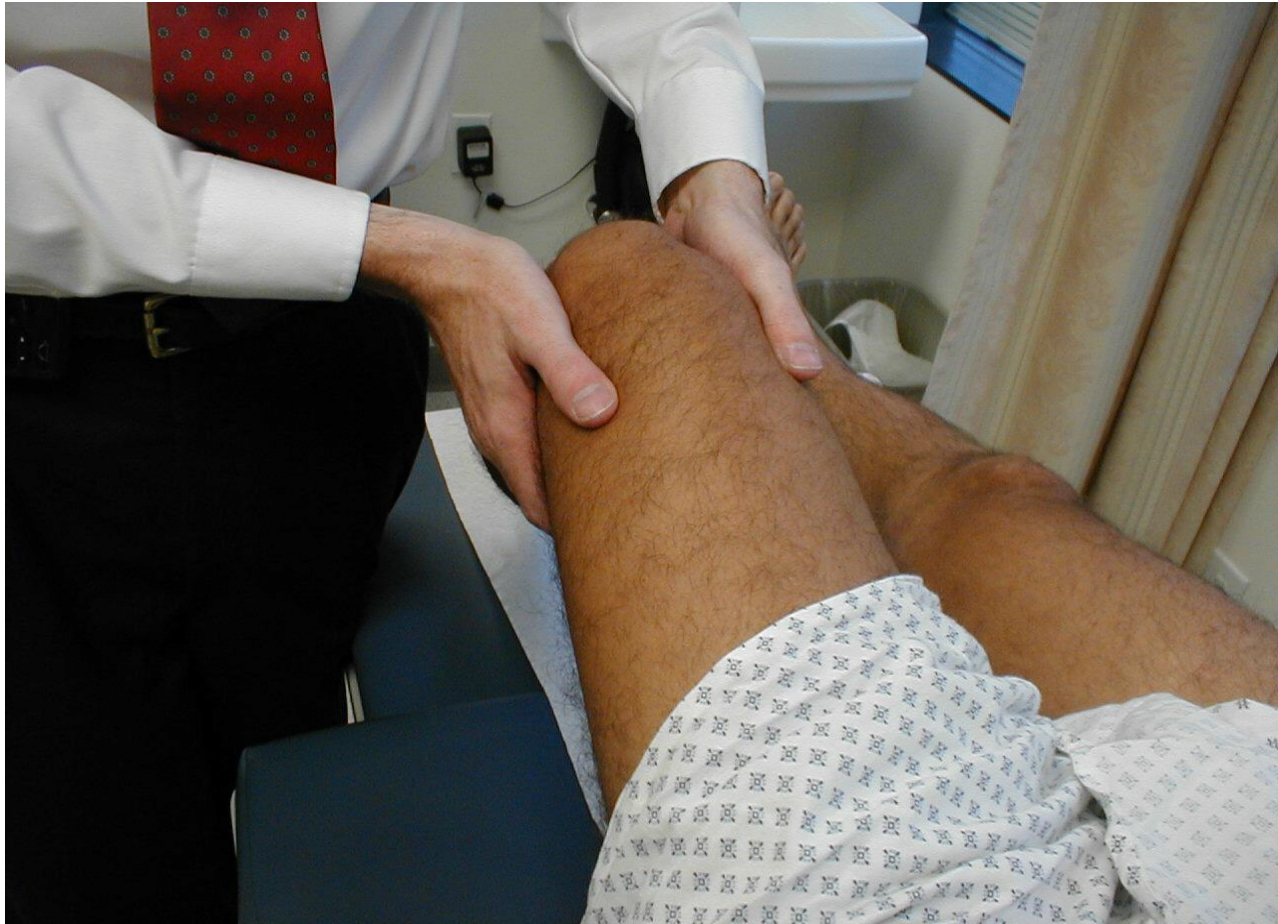

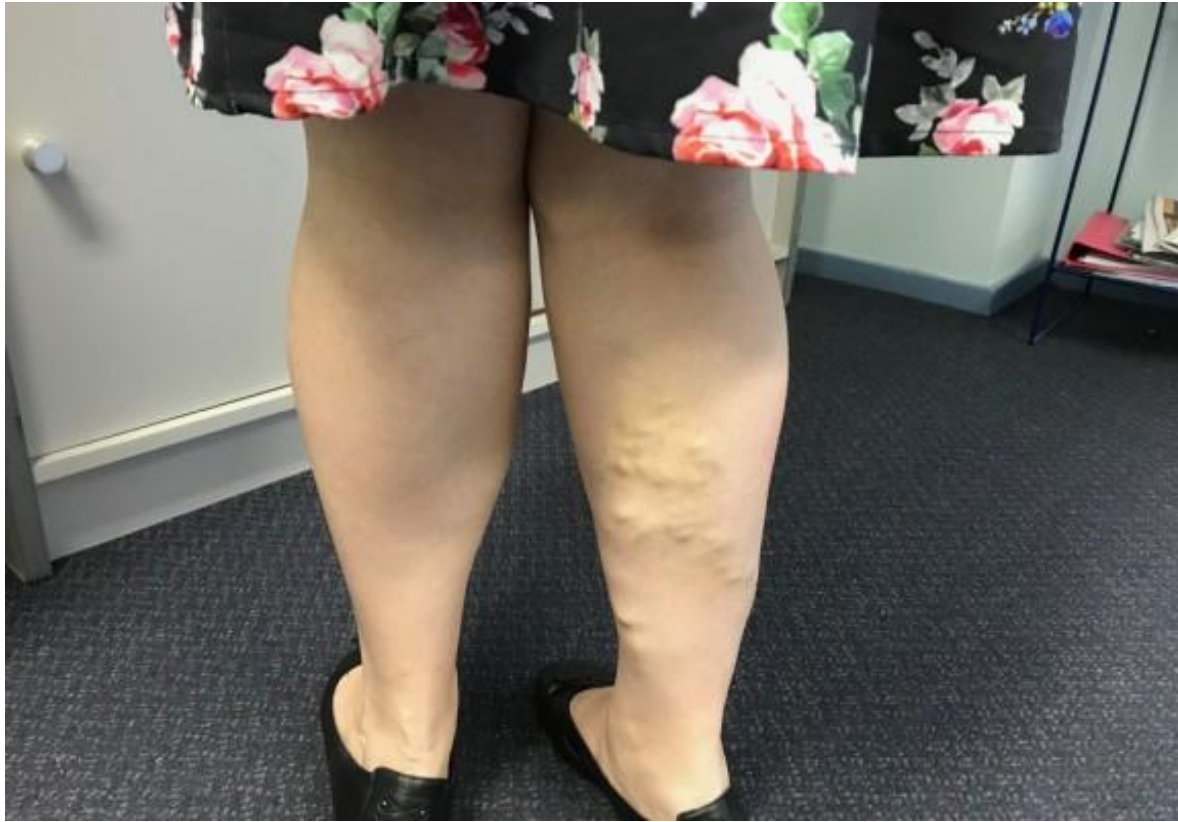The Whiteley Clinic

Swollen Left Ankle Due To Hidden Varicose Veins

The Whiteley Clinic

The Whiteley Clinic





Диагностика

Диагностика

Аспаптық

Сынамалар

УДЗ;

Дуплексті сканерлеу;

Флебодиагностика;

КТ;

Броди-Троянов-Тренделбург;

Гакенбург;

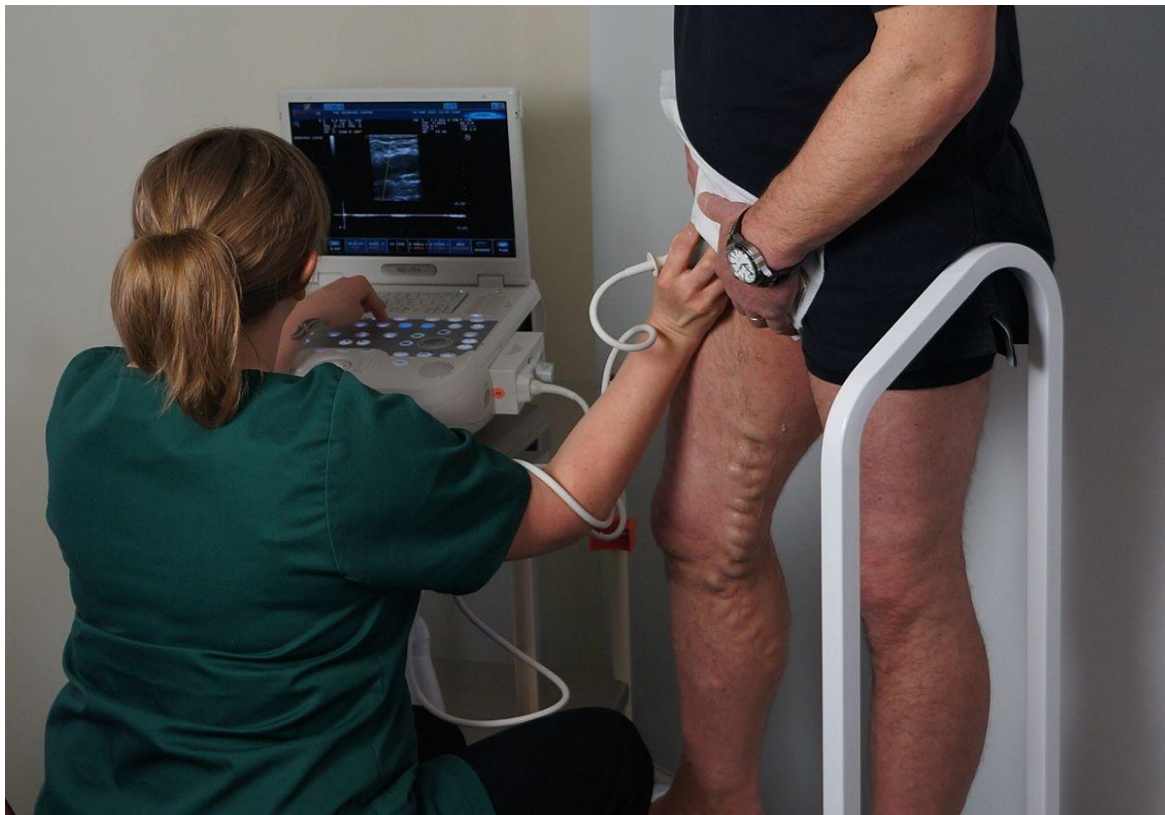Пратта-2;

Шейнис;

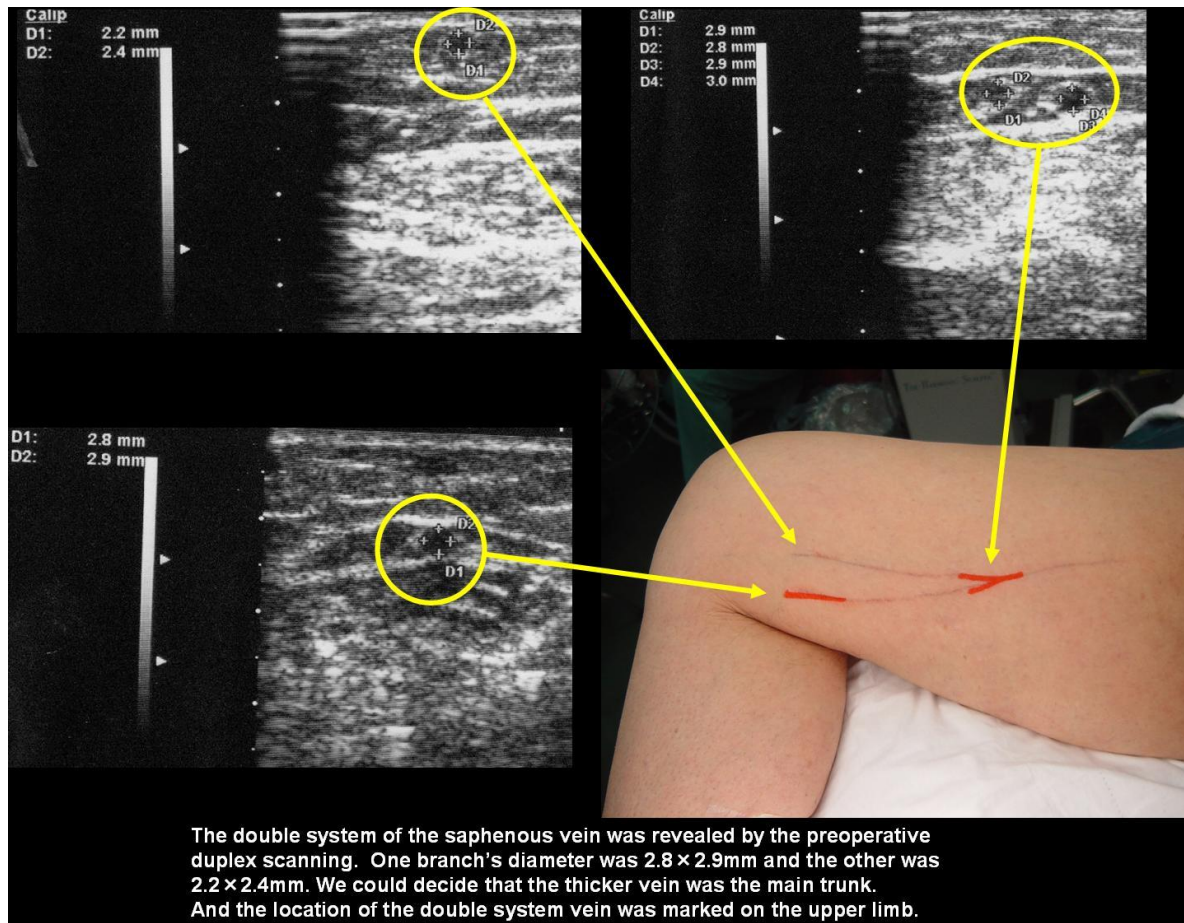
Тальман;

Марштық және т.б.

УДЗ



Дуплексті сканерлеу



mindray

Dr Johan Blignaut

31/05/2013

12:12:22

AP 100%

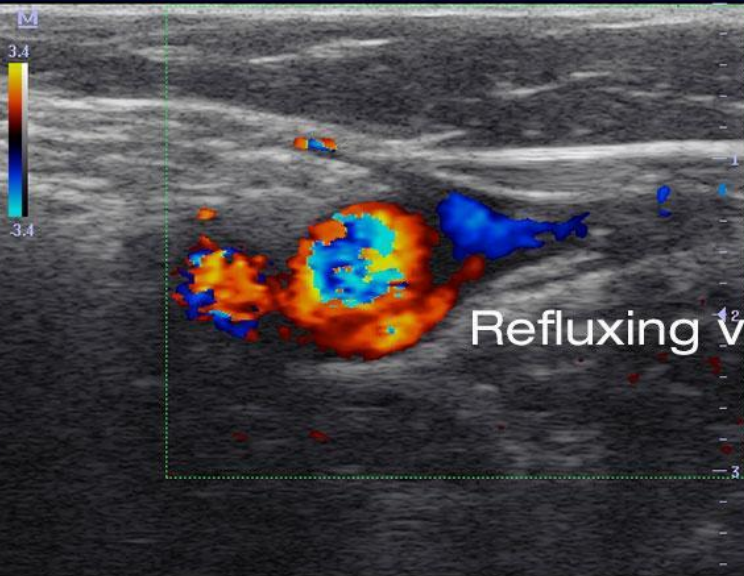
MI 1.4 TIS 0.1

m 20130531-121216-B595

7L5s

THY

B2 F10/ D3.7/ G100
FR7/ IP6/ DR70
C F4.6/ G65/ IP4
/ 0.4k/ WF1



Scale 3.4 cm/s

Flow State L

Steer 0

Invert Off

Line Density H

Frequency 4.5MHz

Priority 100%

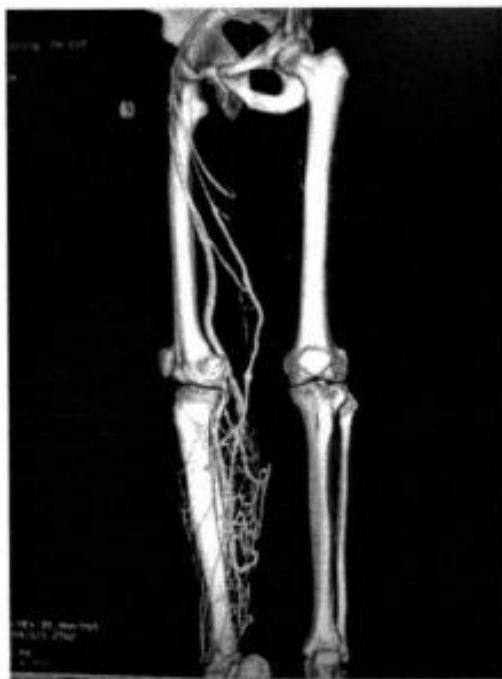WF 1

B ◀ Color ▶ B

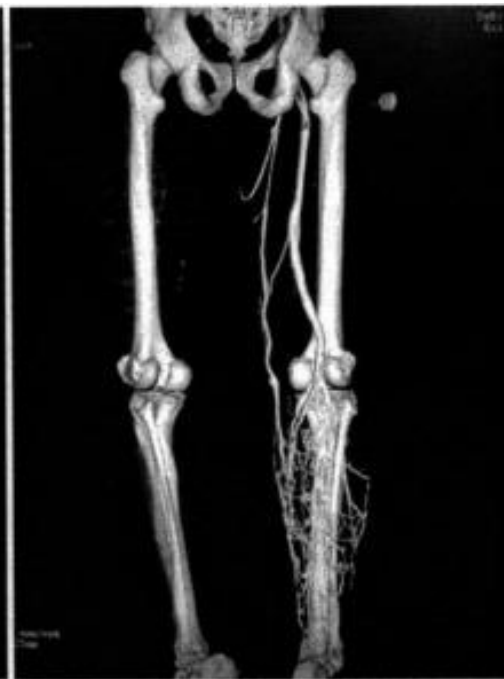Packet Size 2

Dual Live Off

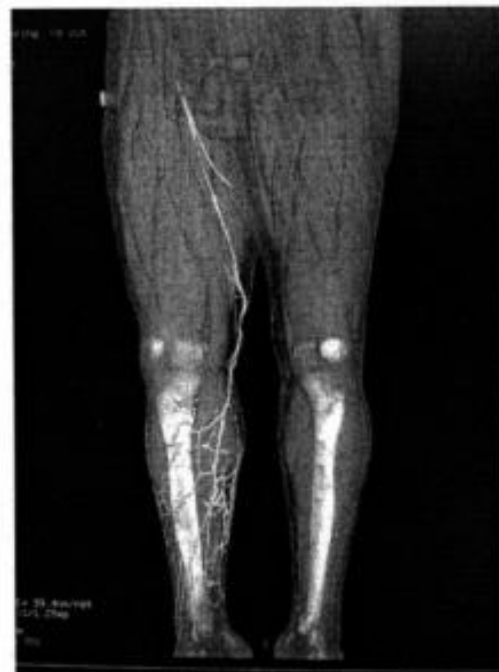



Поз.1



Поз.2

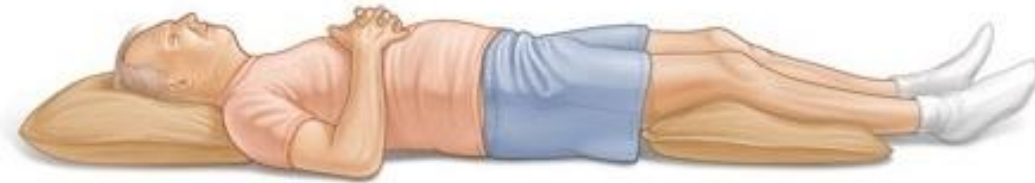

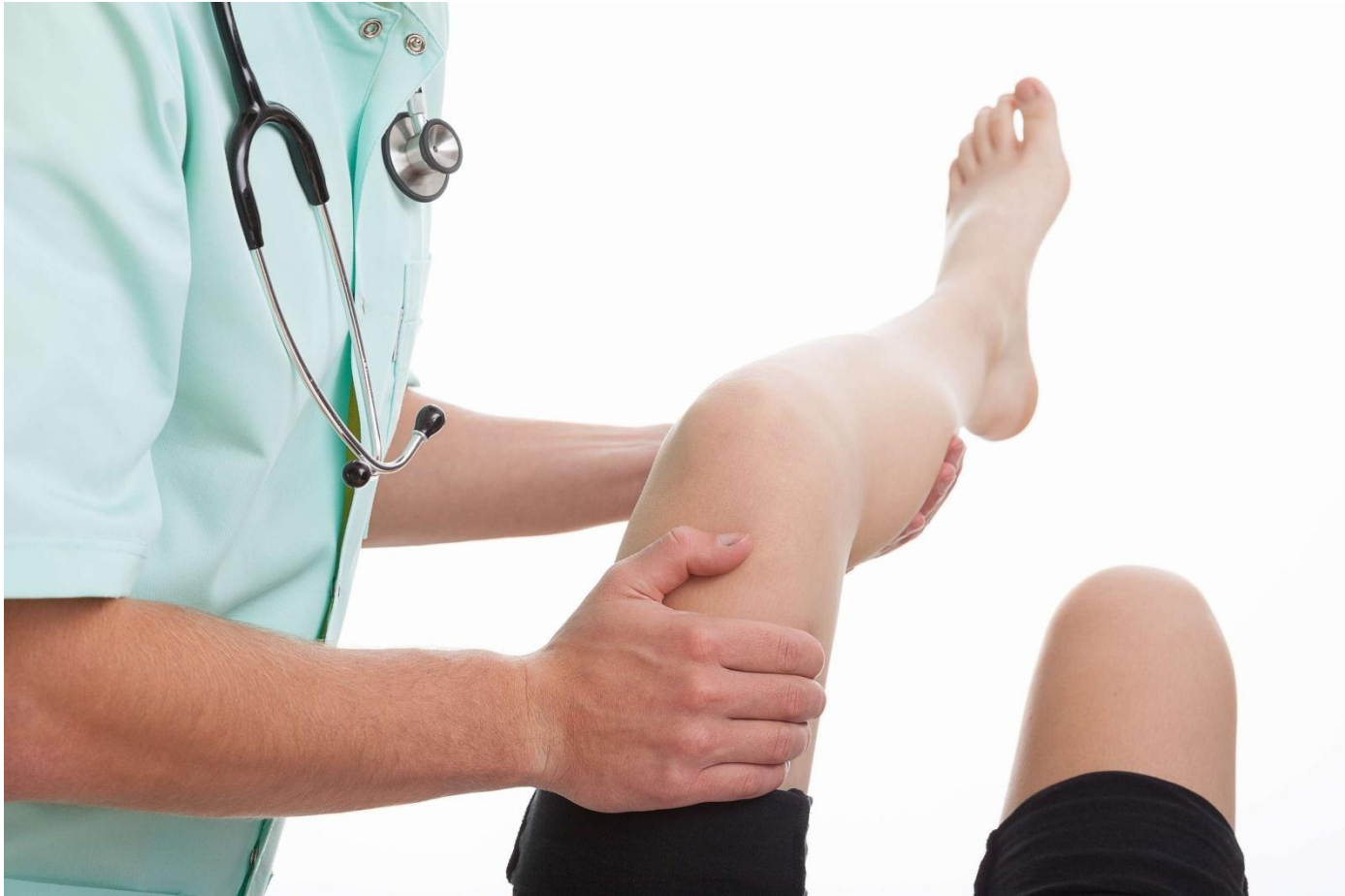Поз.3


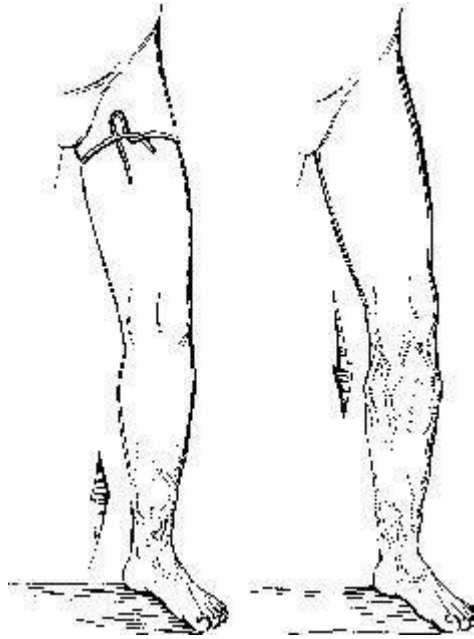
Фиг.1

Броди-Троянов-Тренделбург сынамысы

- Барлық венамен қиындығы бар науқастарда жүргізу керек.







Орнынан тұрғызып тексереді. Егер де, 15 с. ішінде толмайтын болса, кейін коммуникантты веналардан қан келу нәтижесінде толатын болса, оң мәнді болады. Теріс мәнді егер де, қысқан жерден жоғары орналасқан тері асты веналары 3-6 минутта толып, бастапқы қалыпқа келсе.

Гакенбурх немесе жөтел сынамасы

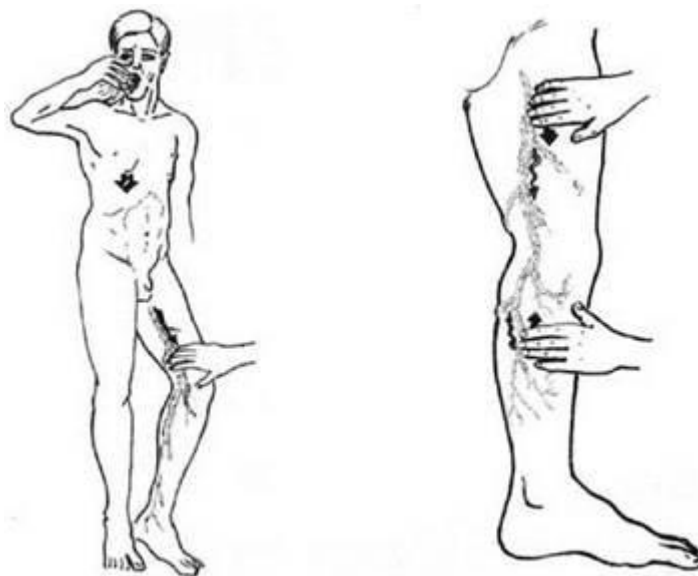
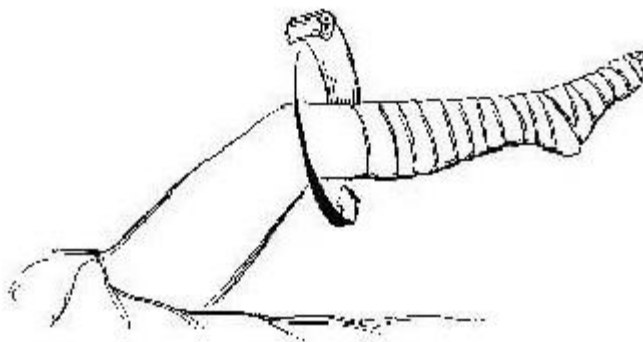
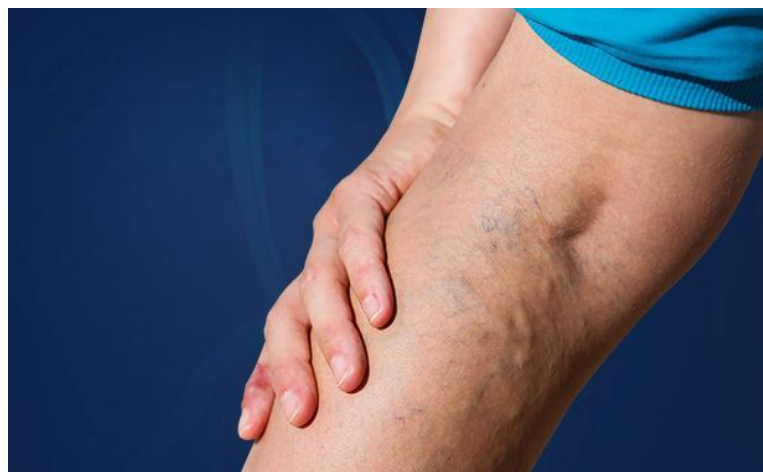
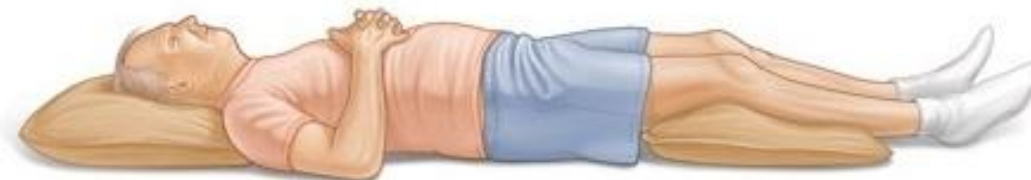
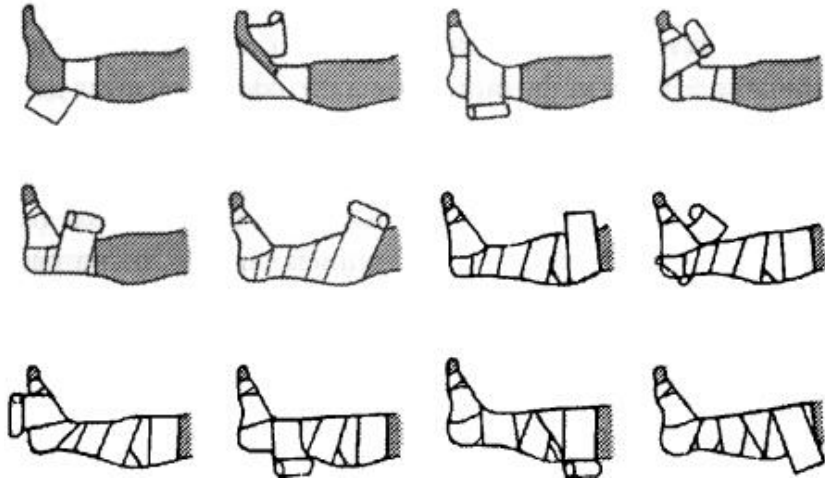
Рис. 231. Проба Гаккенбруха

Пратта 1 сынамасы

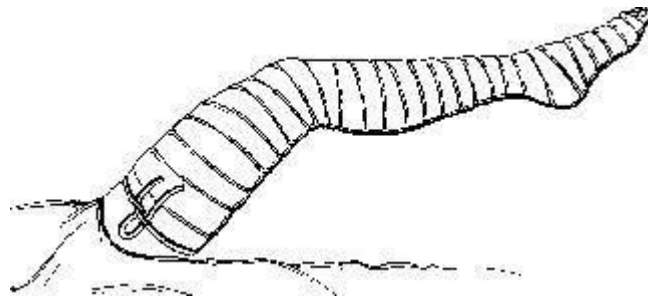


Пратта-2 сынамасы

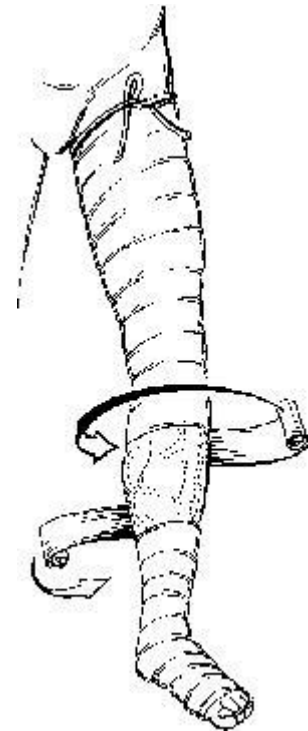
1



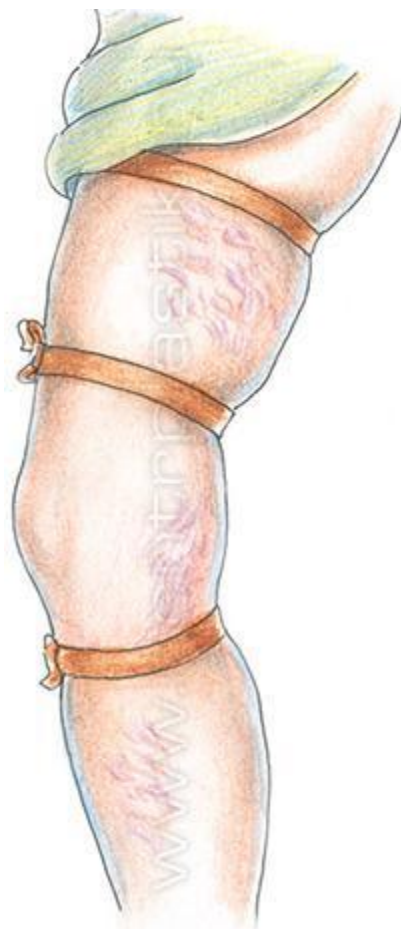
2



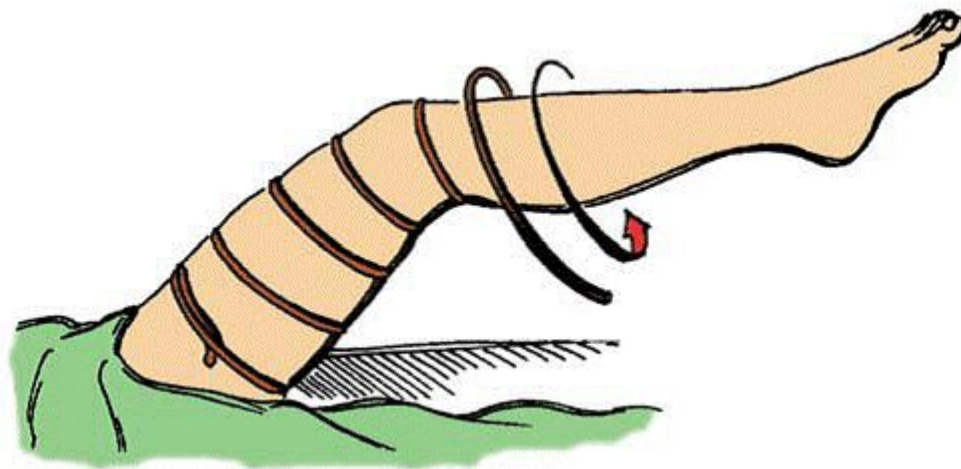
3



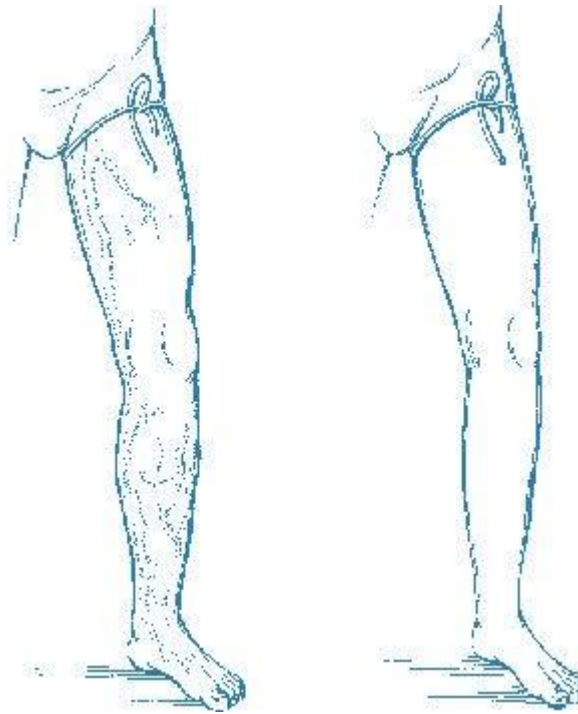
Шейнис сынамасы



Тальман сынамасы



Марштық сынама



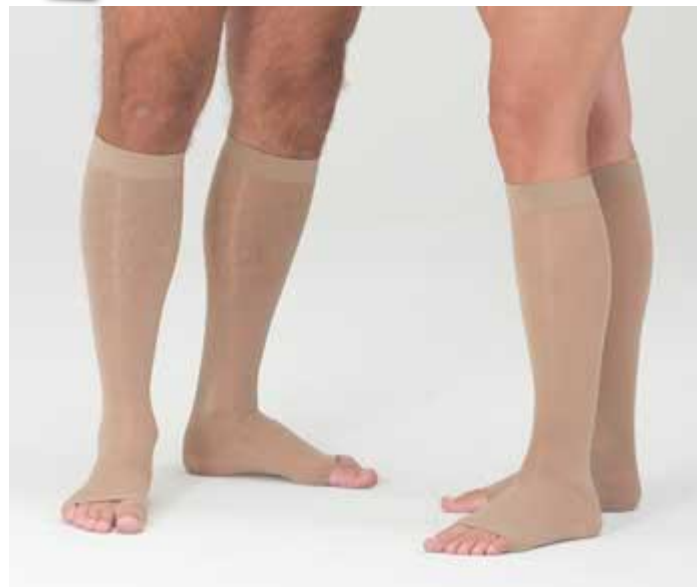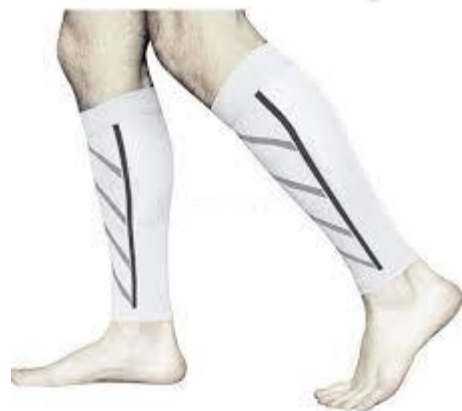Емі

● Емі

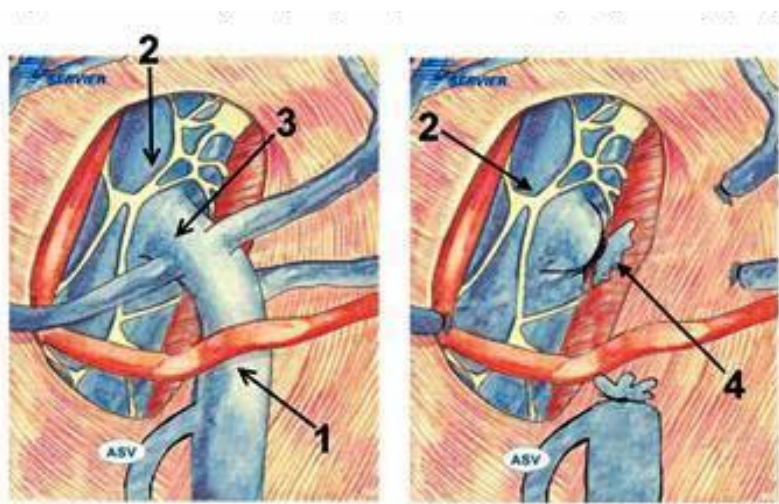
Консервативті

Оперативті

Көрсеткіш: консервативті ем нәтиже бермесе

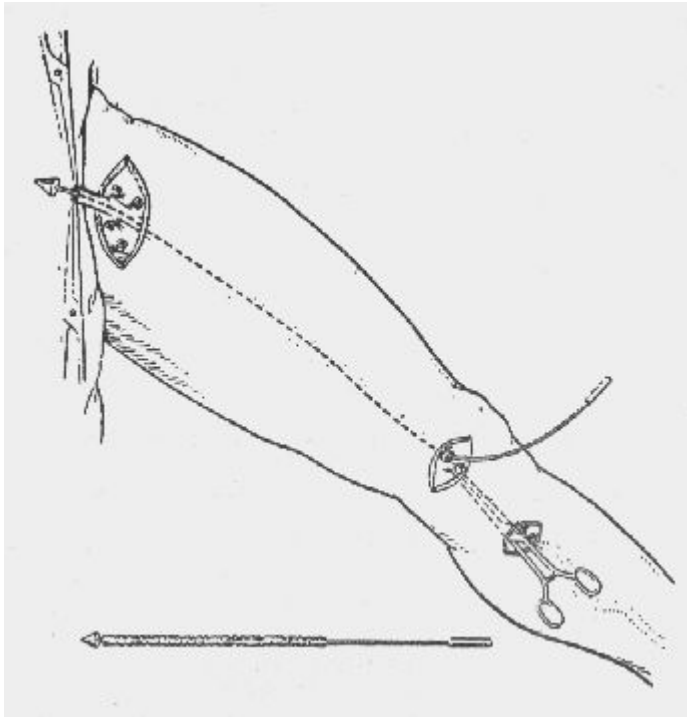


Троянов – Тренделенбург тәсілі



А **Б**
1- большая подкожная вена; 2- бедренная вена; 3- место расположения
остиального клапана; 4- культя большой подкожной вены.

Беккок тәсілі



Кеңейген веналардың
экстрипациясы. Дистальды
аймағынан санның жоғары аймағына
дейін Гризенди зондын енгізеді.т

