

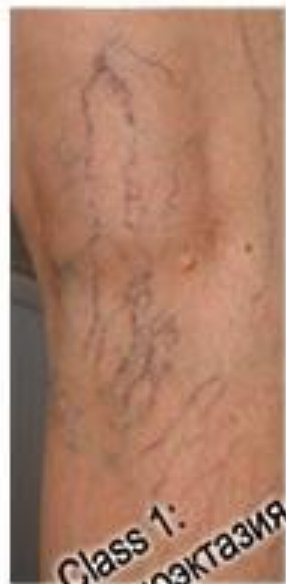ВАРИКОЗНАЯ БОЛЕЗНЬ ВЕН НИЖНИХ КОНЕЧНОСТЕЙ.

Выполнила:
Ахметова.К.Б
ЛФ.Гр1406

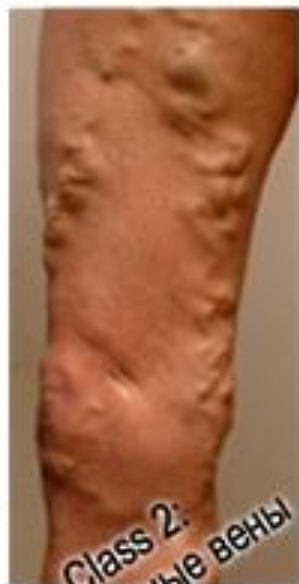МЕЖДУНАРОДНАЯ КЛИНИЧЕСКАЯ КЛАССИФИКАЦИЯ (СЕАР,1994)

■ I. Клиническая классификация (C)

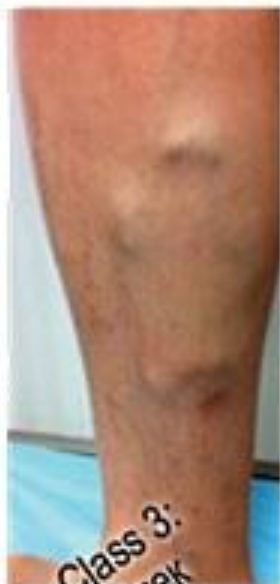- C0: Отсутствие симптомов болезни вен при осмотре и пальпации
- C1: Телеангиэктазии или ретикулярные вены
- C3: Варикозно-расширенные вены
- C4: Кожные изменения, обусловленные заблеванием вен (пигментация, венозная экзема, липодерматосклероз)
- C5: Кожные изменения, указанные выше, и зажившая язва
- C6: Кожные изменения, указанные выше, и активная язва
- A: Без симптомов
- S: С субъективными симптомами (тяжесть, чувство распирание, судороги и др.)



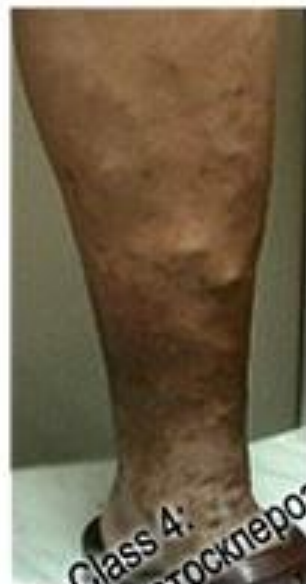Class 1:
Телеангиоэктазия



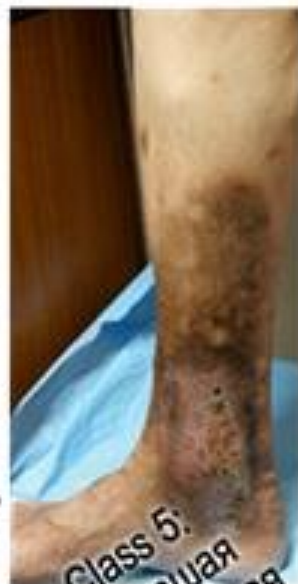Class 2:
Варикозные вены



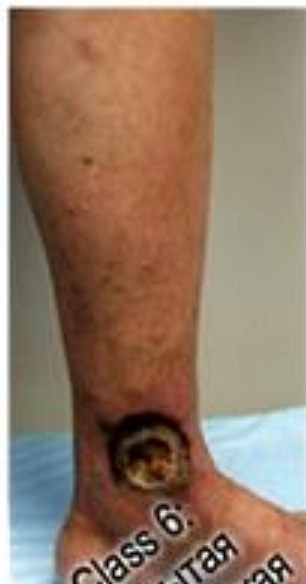Class 3:
Отек



Class 4:
Липодерматосклероз
Экзема



Class 5:
Зажившая
трофическая
язва



Class 6:
Открытая
трофическая
язва

МЕЖДУНАРОДНАЯ КЛИНИЧЕСКАЯ КЛАССИФИКАЦИЯ (СЕАР,1994)

- II. Этиологическая классификация (E)
- Eс: Врожденное заболевание
- Eр: Первичное с неизвестной причиной
- Es: Вторичное с известной причиной: посттромботическое, посттравматическое и др.
- En: Не удастся установить причину заболевания

МЕЖДУНАРОДНАЯ КЛИНИЧЕСКАЯ КЛАССИФИКАЦИЯ (СЕАР,1994)

■ III. Анатомическая классификация (А)

(Всего анатомических сегментов 18)

- **As** поверхностные вены
 - **Ap** перфорантные вены
 - **Ad** глубокие вены
 - **An** не удастся выявить изменения в венозной системе
- Поражение может локализоваться в одной (например, Ad) или в нескольких системах одновременно (As, p, d).

AS: ПОВЕРХНОСТНЫЕ ВЕНЫ

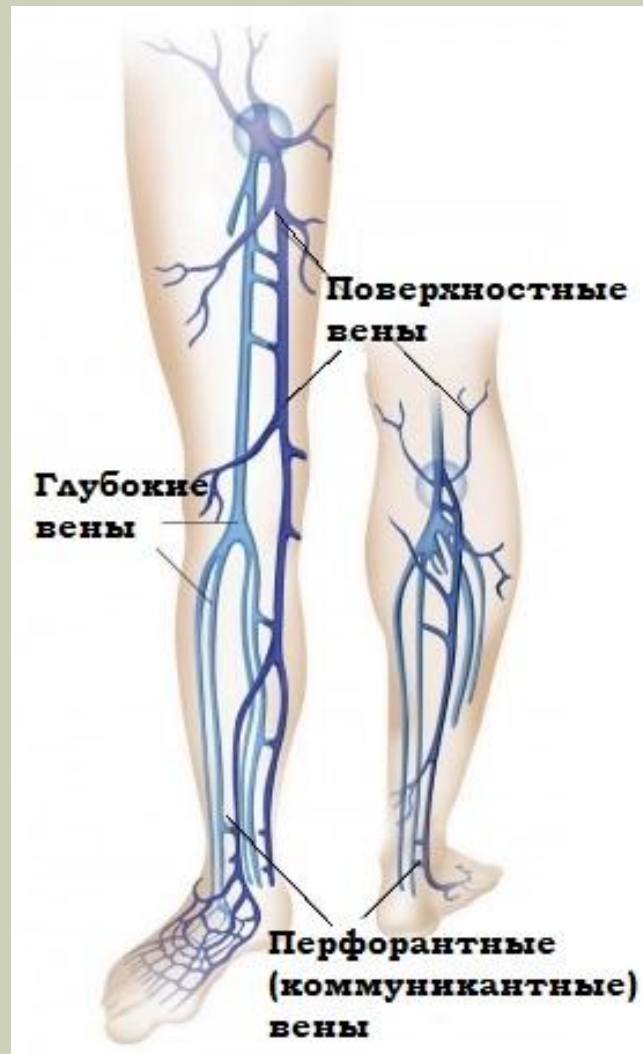- 1. Телеангиэктазии и ретикулярные вены
- 2. Большая подкожная вена выше колена
- 3. Большая подкожная вена ниже колена
- 4. Малая подкожная вена
- 5. Изменение вен вне бассейна БПВ или МПВ

AD: ГЛУБОКИЕ ВЕНЫ

- 6. Нижняя полая
- 7. Общая подвздошная
- 8. Внутренняя подвздошная
- 9. Наружная подвздошная
- 10. Тазовые — гонадная, широкой связки матки и др.
- 11. Общая бедренная
- 12. Глубокая бедренная
- 13. Поверхностная бедренная
- 14. Подколенная
- 15. Вены голени — передняя и задняя большеберцовые, малоберцовая (все парные)
- 16. Мышечные — икр

АР: ПЕРФОРАНТНЫЕ ВЕНЫ

- 17.Бедра
- 18.Голени



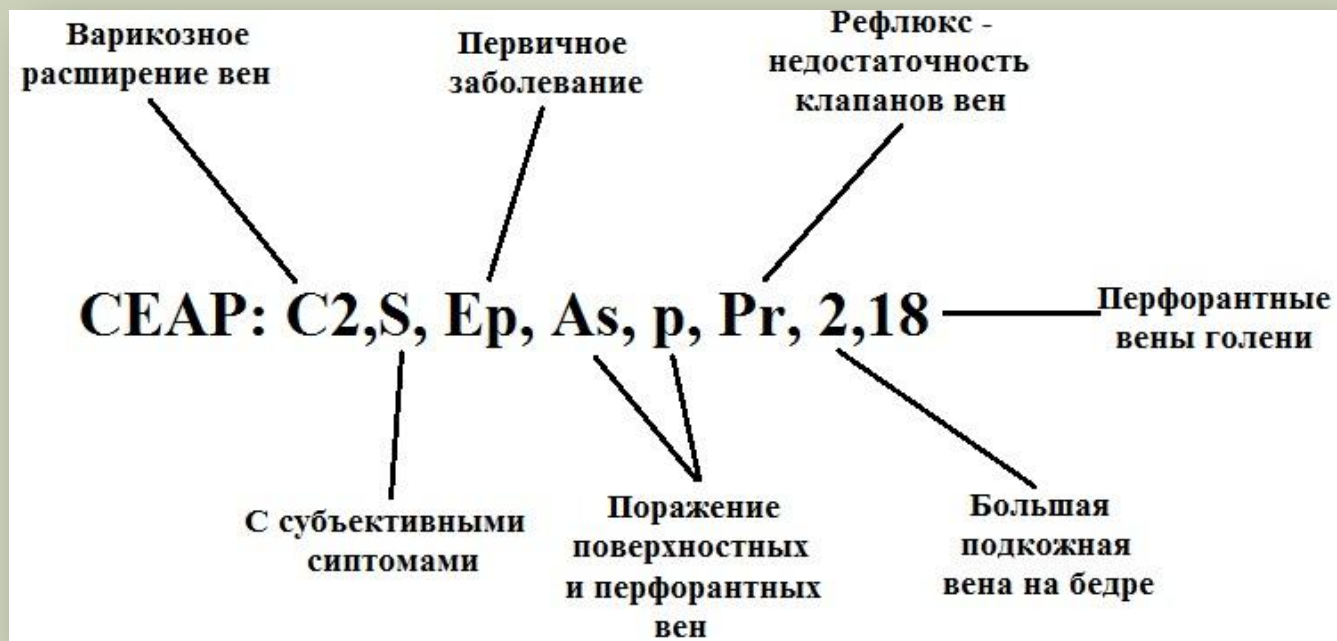
МЕЖДУНАРОДНАЯ КЛИНИЧЕСКАЯ КЛАССИФИКАЦИЯ (СЕАР,1994)

- IV. Патолофизиологическая классификация
- Pr: Рефлюкс
- Po: Обструкция
- Pr,o: Рефлюкс + обструкция
- Pn: Нарушений венозного оттока не обнаружено

ПРИМЕРЫ ДИАГНОЗА:

■ Пример 1

СЕАР: C2,S, Ep, As, p, Pr, 2,18 обозначает: Варикозное расширение вен с симптомами, первичное заболевание. Рефлюкс по большой подкожной вене на бедре и перфорантной вене голени.

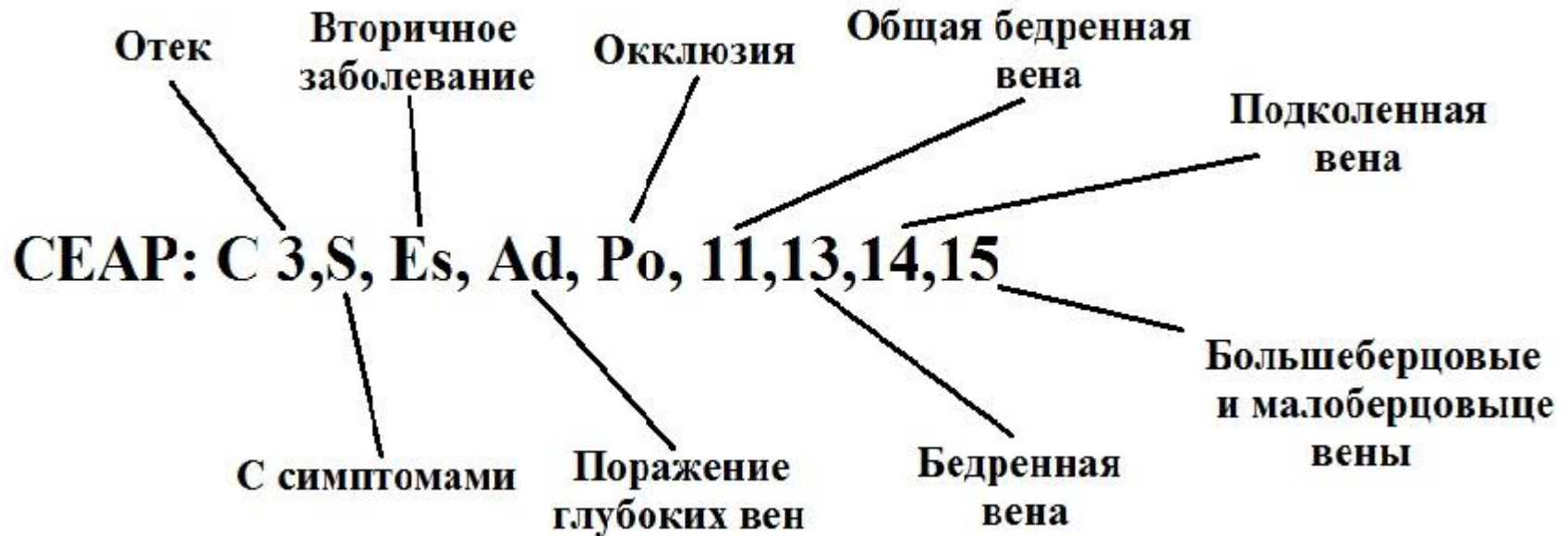


ПРИМЕРЫ ДИАГНОЗА:

■ Пример 2

CEAP: C 3,S, Es, Ad, Po, 11,13,14,15 может означать:

Посттромботическая болезнь вен нижней конечности с отеком. Обструкция глубоких вен бедренно-подколенного сегмента и большеберцовых вен голени.



УРОВЕНЬ ДИАГНОСТИЧЕСКИХ ДЕЙСТВИЙ (L)

- **LI** – клиническое обследование +/- ультразвуковая доплерография
- **LII** – клиническое обследование + ультразвуковое ангиосканирование +/- плетизмография
- **LIII** – клиническое обследование + ультразвуковое ангиосканирование + флебография или флеботонометрия или спиральная компьютерная томография или магнитно-резонансная томография

ФОРМУЛИРОВКА ДИАГНОЗА СОГЛАСНО КЛАССИФИКАЦИИ СЕАР:

- Пациентка обратилась к флебологу 21.09.2007 г. Предъявляет жалобы на наличие варикозно измененных вен на левой нижней конечности, отеки дистальных отделов голени, боли и тяжесть в икроножных мышцах во второй половине дня. Выполнено ультразвуковое ангиосканирование: глубокие вены – без патологии, клапанная недостаточность большой подкожной вены на бедре, несостоятельность перфорантной вены в средней трети бедра.
- **Основной вариант.** Хроническое заболевание вен левой нижней конечности: C3S, Ep, As,p, Pr; 21.09.2007; LII.
- **Расширенный вариант.** Хроническое заболевание вен левой нижней конечности: C2,3S, Ep, As,p, Pr2,17; 21.09.2007; LII.

КЛАССИФИКАЦИЯ ВАРИКОЗНОЙ БОЛЕЗНИ ПО МКБ-10

■ код I83:

- I83.0 Варикозное расширение вен нижних конечностей с язвами на коже;
- I83.1 Варикозно расширенные вены нижних конечностей с воспалительными осложнениями;
- I83.2 Варикозное расширение вен нижних конечностей с язвами и воспалением;
- I83.9 Варикозное расширение вен нижних конечностей с отсутствием язв и воспаления.

Очень важно разделять все случаи венозных проблем на осложненные и неосложненные формы.

беременность (O22.0)

послеродовой период (O87.8)

СПАСИБО ЗА ВНИМАНИЕ!!!

