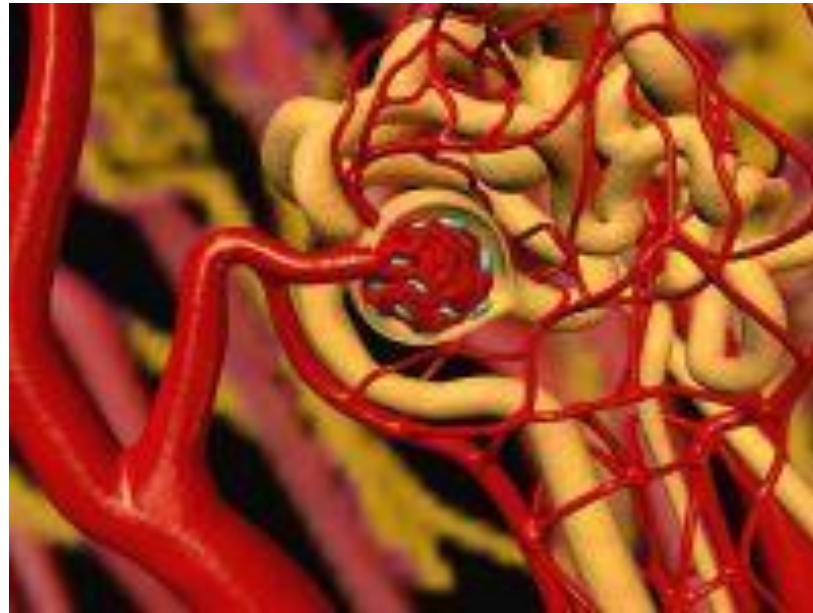


Вазоренальная артериальная гипертензия



Эпидемиология

Вазоренальная гипертензия выявляется у 1-5% всех лиц, страдающих артериальной гипертензией, в 20% всех случаев резистентной к медикаментозному лечению артериальной гипертензии, а также в 30% случаев злокачественной и быстро прогрессирующей артериальной гипертензии. В возрасте до 10 лет повышенное артериальное давление обусловлено поражением почечных артерий у 90% детей. Частота поражения почечных артерий среди пожилых пациентов, страдающих артериальной гипертензией, составляет 42–54%, среди пациентов с хронической почечной недостаточностью - 22%.

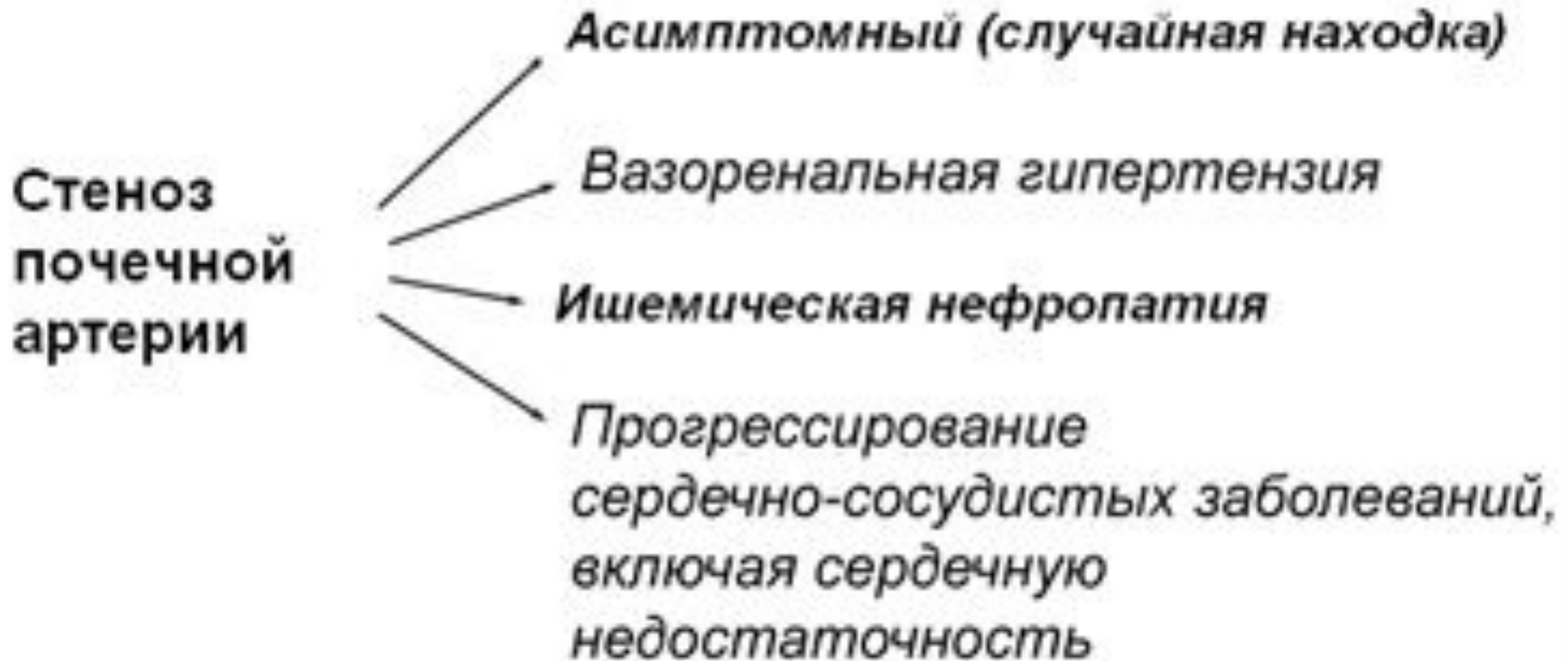Определение и патогенез

- Под термином "вазоренальная гипертензия" понимают все случаи артериальной гипертензии, основой патогенеза которых является неадекватное артериальное кровоснабжение почек. Независимо от причины неадекватного кровоснабжения почек, патогенетический механизм вазоренальной гипертензии универсален: это усиление выработки в почках ренина с последующей активацией ренин – ангиотензин - альдостероновой системы. Кроме того, активируются симпатическая нервная система, секреция вазопрессина и вазоконстрикторных простагландинов.

Этиология

- Среди этиологических причин вазоренальной гипертензии наиболее частой (около 70%) является атеросклеротическое стенозирующее поражение почечных артерий. В 10-25% случаев причиной вазоренальной гипертензии является фибромускулярная дисплазия почечных артерий, в 5-15% - неспецифический аортоартериит (болезнь Такаясу).

Клинические проявления стеноза почечных артерий



Клиническая картина

синдром артериальной гипертензии.

- стойкое повышение систолического и особенно диастолического артериального давления,
- резистентность к медикаментозной терапии,
- злокачественное течение заболевания с быстрым развитием поражения органов – мишеней и связанных с этим осложнений.

хроническая почечная недостаточность

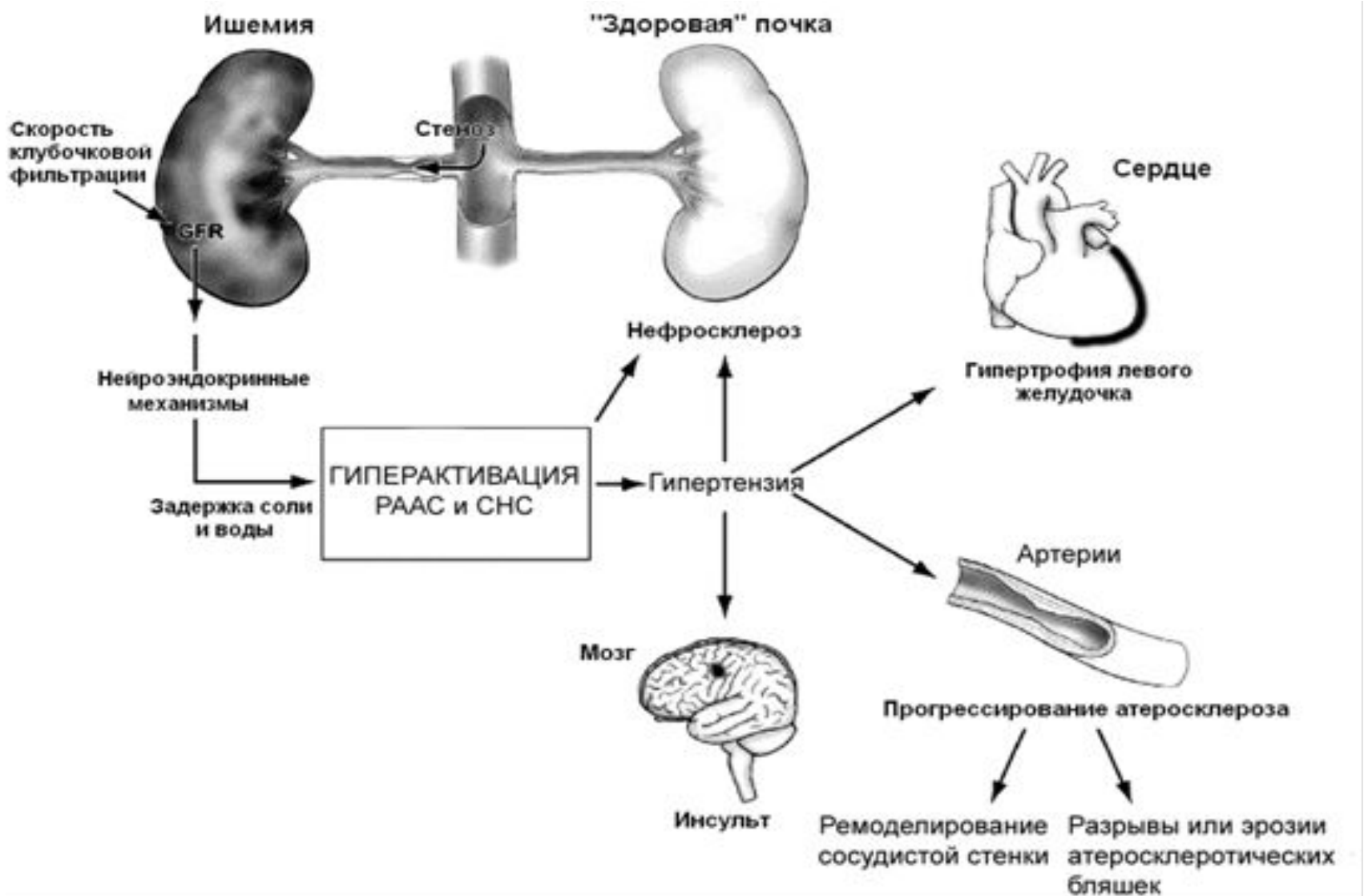
- проявляется при двустороннем стенозе почечных артерий, а также при одностороннем стенозе при наличии патологии контралатеральной почки (нефросклероз, пиелонефрит, гипоплазия, хронический гломерулонефрит).

Синдром общевоспалительных реакций

- характерен только для неспецифического аортоартериита, и только в активной фазе заболевания.

Механизм развития ВРГ и её осложнений.

РААС – ренин-ангиотенизиновая система.СНС – симпатическая нервная система.



Диагностика

- Биохимический анализ крови, выявление гипокалиемии (на фоне избыточной секреции альдостерона).
- • Определение активности ренина плазмы, особенно в сочетании с каптоприловым тестом (100% чувствительность и 95% специфичность): увеличение активности ренина плазмы после приёма каптоприла более чем на 100% от исходной величины указывает на патологически высокую секрецию ренина, и является признаком вазоренальной АГ
- • **Рентгеноконтрастная ангиография** — «золотой стандарт» в диагностике стеноза почечных артерий. Предпочтителен трансфеморальный метод по Сельдингеру: обнаруживают стеноз почечной артерии и (дистальнее его) веретенообразное её расширение

Диагностика

- • УЗИ.
- • Допплеровское исследование почечных артерий — ускорение кровотока и его турбулентность.
- • Почечная сцинтиграфия — уменьшение абсорбции препарата, уменьшение поступления препарата в поражённую почку, асимметрия ренографических кривых.
- • Экскреторная урография: могут быть снижены интенсивность концентрирования контрастного вещества и время его появления на урограмме, а также уменьшение в размерах почки;
- • МРТ почечных артерий — современный метод верификации

Анамнез заболевания

Дебют АГ до 30 или после 50 лет

Резкое начало гипертензии

Тяжелая и/или резистентная гипертензия

Мультифокальный атеросклероз

Неотягощенность семейного анамнеза по АГ

Курение

Ухудшение функции почек после начала применения ингибиторов АПФ

Рецидивы острого отека лёгких

Физикальное обследование

Сосудистые шумы при выслушивании живота над проекциями почечных артерий

Иные сосудистые шумы

Тяжелое поражение артерий глазного дна

Данные лабораторных методов исследования

Вторичный гиперальдостеронизм

Высокий уровень ренина плазмы крови

Гипокалиемия

Гипонатриемия

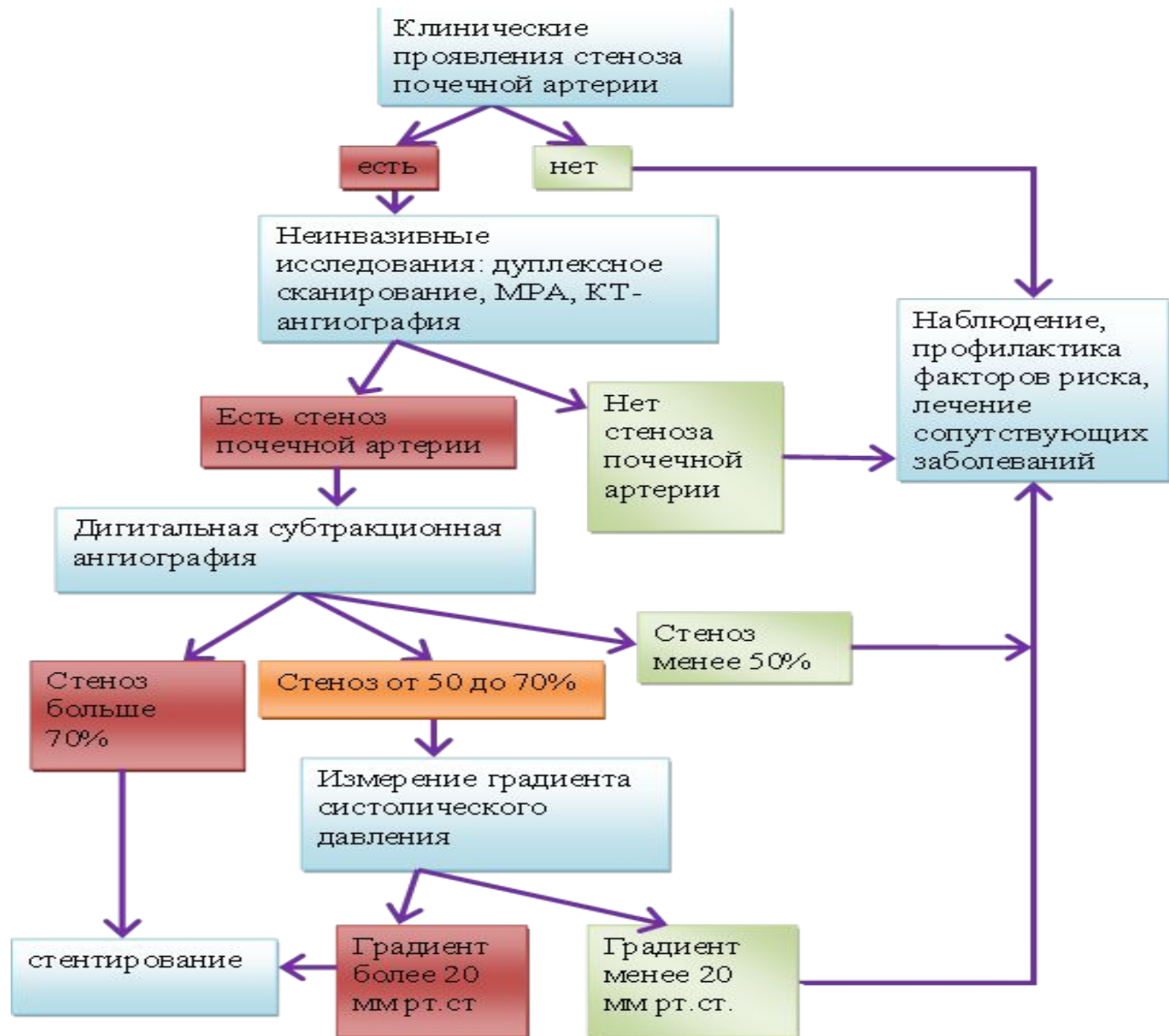
Протеинурия, обычно умеренная

Повышение уровня креатинина

Различия в размерах почек более 1,5 см по данным УЗИ

Дифференциальная диагностика

- Первичный альдостеронизм •
Феохромоцитома • Синдром Кушинга •
Коарктация аорты • Заболевания
паренхимы почек, приводящие,
например к ХПН.



Лечение

- Основной целью лечения пациентов с ВРГ является поддержание артериального давления на классических цифрах <140 и 90 мм рт.ст. при отсутствии сопутствующей патологии и <130 и 80 мм рт.ст. у пациентов высокого риска, в том числе с сахарным диабетом II типа, хроническими заболеваниями почек и перенесших инсульт.

Лечение

- Для лечения вазоренальной гипертензии в настоящее время существует 2 основных подхода:
- рентгенэндоваскулярная пластика;
- открытая хирургическая реконструкция.
- Доказано, что медикаментозная терапия как самостоятельный метод лечения вазоренальной гипертензии неэффективна

Рентгенэндоваскулярные методы

- Для рентгенэндоваскулярного лечения стенозирующего поражения почечных артерий применяется эндоваскулярная баллонная дилатация и стентирование почечных артерий.

Хирургические методы

- Наиболее часто применяемые методы пластики почечных артерий: реплантация почечной артерии ниже, выше первоначального устья, или "на свое место", резекция почечной артерии с анастомозом "конец в конец", чрезаортальная эндартерэктомия в собственной модификации, спленоренальный анастомоз, пластика ветвей почечной артерии с формированием новой бифуркации, формирование общего ствола удвоенной почечной артерии.

Результаты операций

- Летальность составляет 0–6%
- Положительные результаты при атеросклерозе почечной артерии отмечают у 63% больных, при фибромускулярной дисплазии — у 73%
- Период нормализации АД после операции может растягиваться до 6 мес.
- Послеоперационное ведение. Больным рекомендован диспансерный учёт. При остаточной АГ назначают антигипертензивные препараты.