

Государственный Медицинский Университет г.Семей

«Ветряная оспа. Опоясывающий герпес»

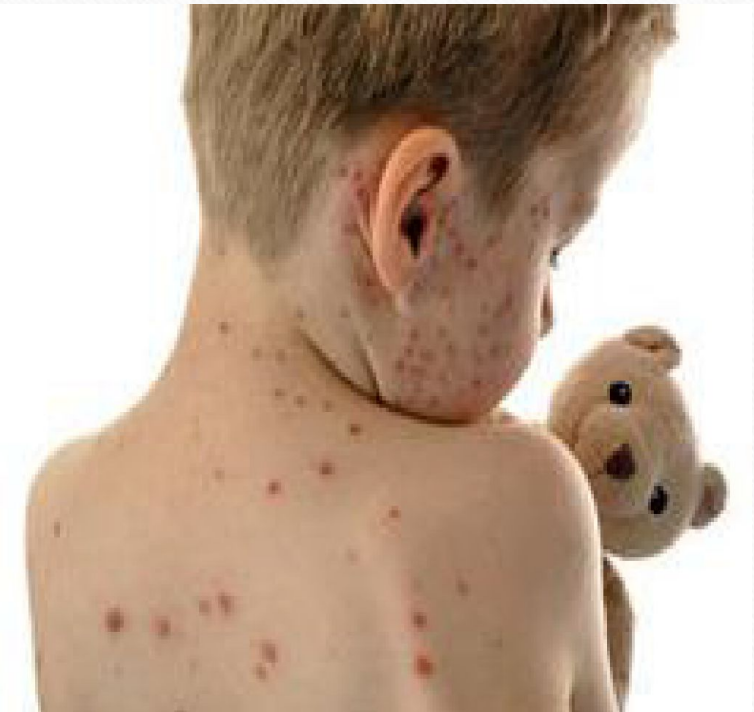Проверила: Фаизова Р.И.

Подготовила: Оразгалиева Аида, 452 гр

2015г

Возбудитель ветряной оспы

- *Ветряная оспа (varicella) - острая герпесвирусная инфекция, передающаяся воздушно-капельным путем и характеризующаяся генерализованной папуло-везикулезной экзантемой при умеренно выраженной интоксикации*



Таксономия

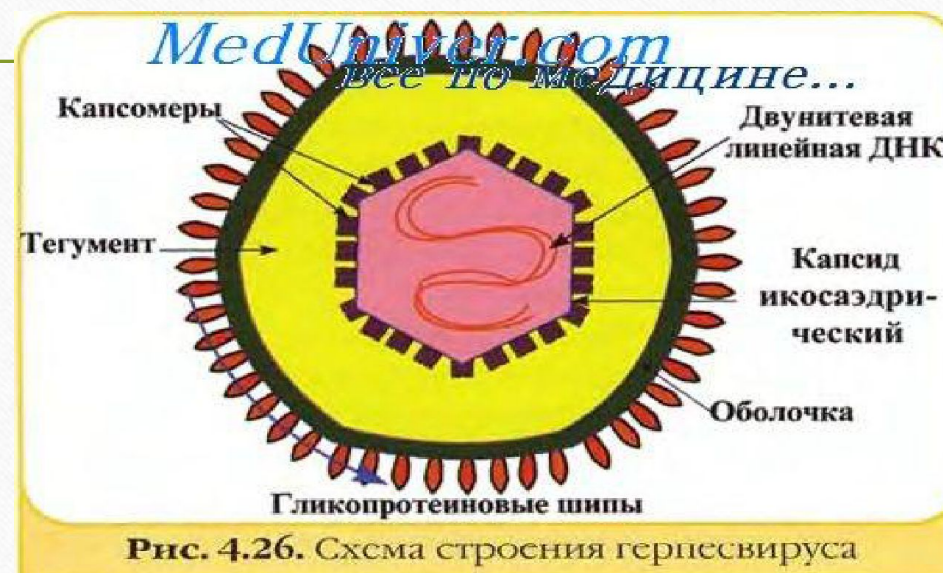
- Царство *Vira*
- Семейство *Herpesviridae*
- Подсемейство *Alphaherpesvirinae*
- Род *Varicellovirus*
- Представитель *Varicella-zoster virus (VZV)*

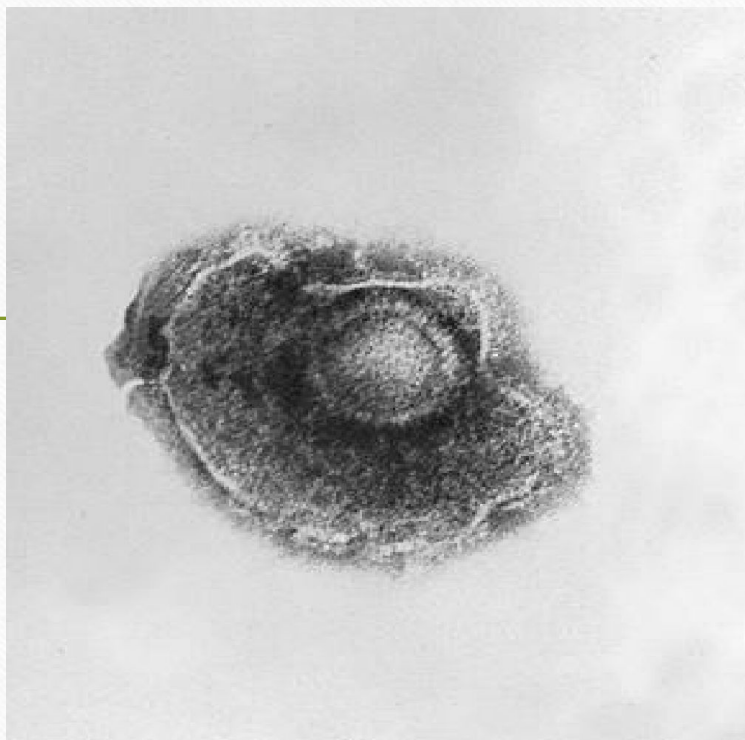
Морфология и структура вируса

- Двунитевый ДНК-вирус
- Сферической формы
- Размер 140-210 нм
- Икосаэдральный тип симметрии
- Нуклеокапсид заключен

в оболочку-конверт

- Наружная оболочка содержит гликопротеиновые шипики
- Имеется тегумент (синцитиальный эпителий)

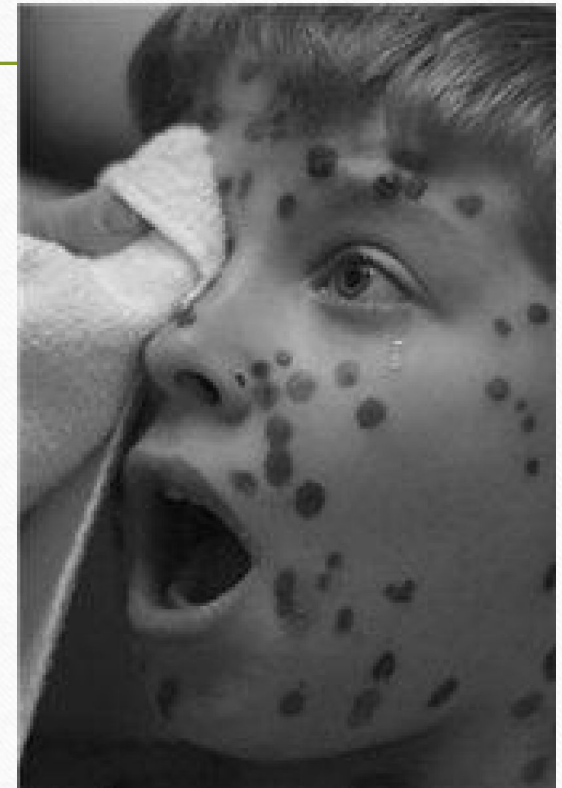



Малоустойчив во внешней среде, инактивируется при температуре 50—52°C в течение 30 мин, разрушается под действием ультразвука, повторного замораживания и оттаивания, ультрафиолетового облучения.

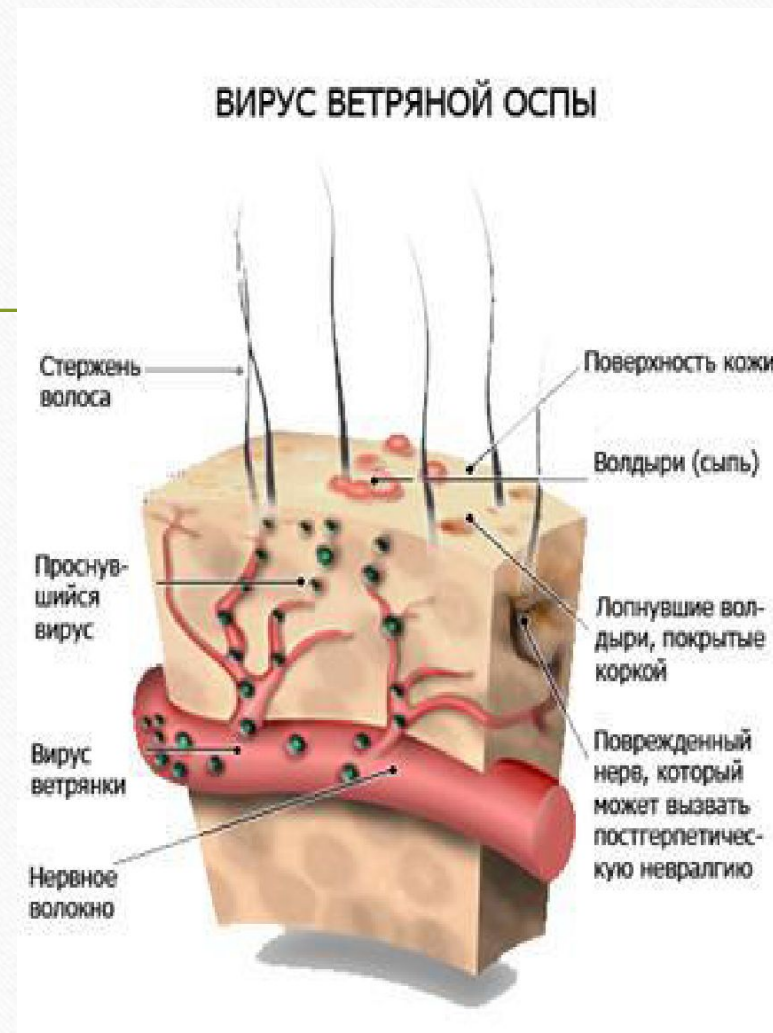
Эпидемиология

- *Источник инфекции* — больной ветряной оспой
- *Путь передачи*: воздушно-капельный, реже - контактно-бытовой, вертикальный.
- Индекс контагиозности составляет 0,9—1,0.
- Часто болеют дети в возрасте от 5 до 9 лет
- Повторные случаи ветряной оспы регистрируются очень редко (2—3%).



Патогенез

- *Входные ворота* - слизистая оболочка верхних дыхательных путей
- *Первичная репликация вируса* в месте входных ворот
- *Вирусемия*. Носит волнообразный характер
- Развитие серозного воспаления, затем гнойного воспаления
- Иммунный ответ



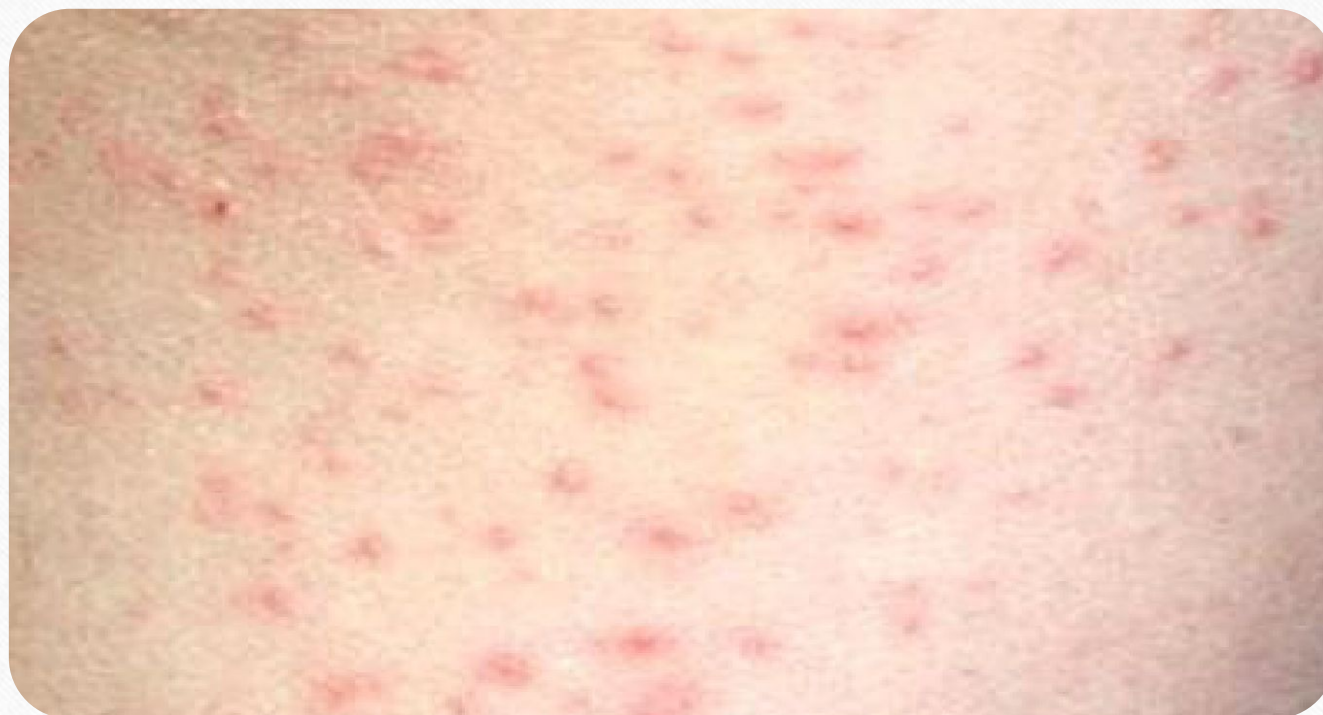Клиника

Периоды заболевания:

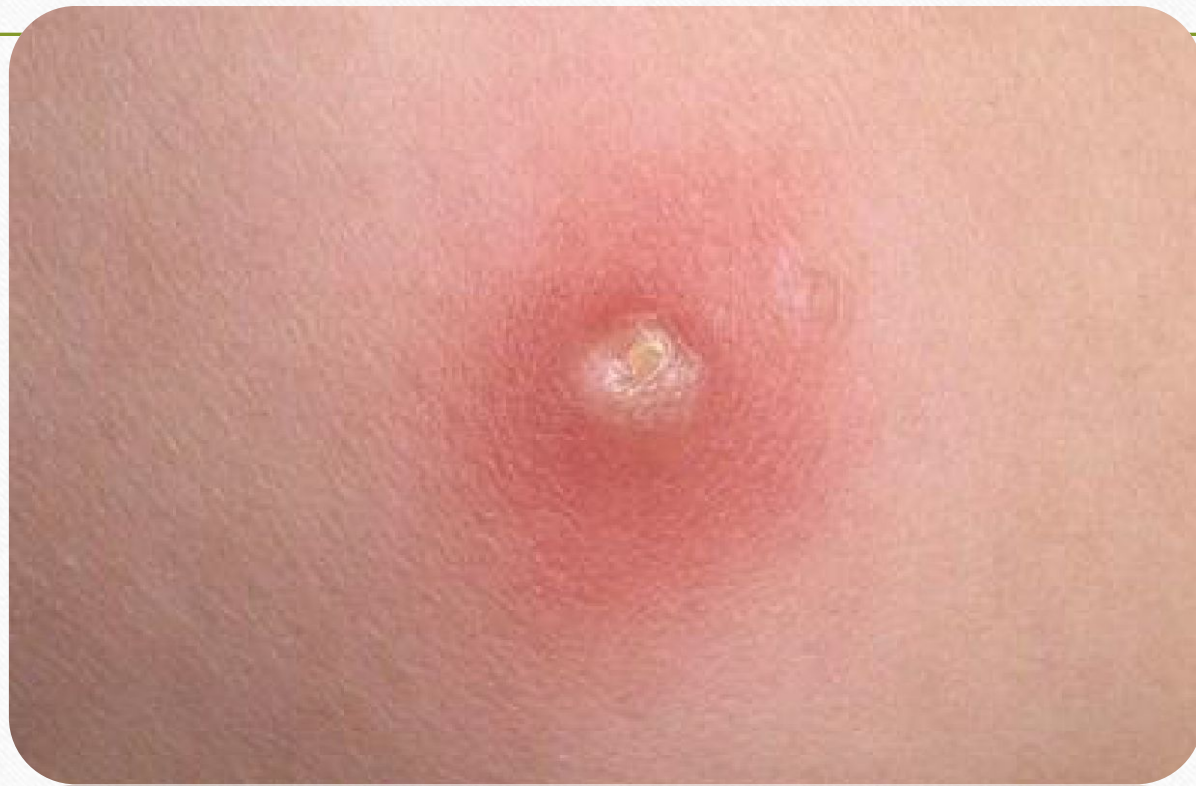- - Инкубационный период – 11-21 день.
- - Продромальный период – 0-1 день.
- - Период высыпаний (разгар) – 3-4 дня и более.
- - Период реконвалесценции – 1-3 недели.

Период высыпаний:

1. Вначале сыпь имеет вид пятна

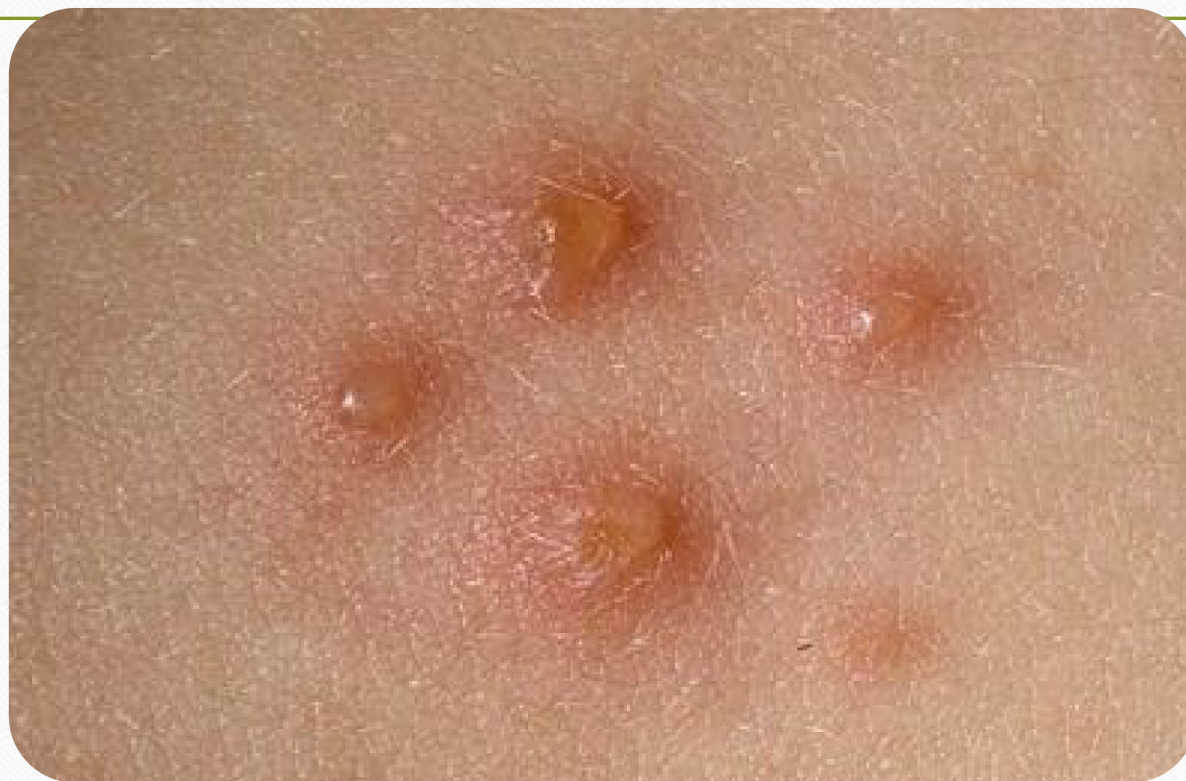

2. Затем превращается
в папулу

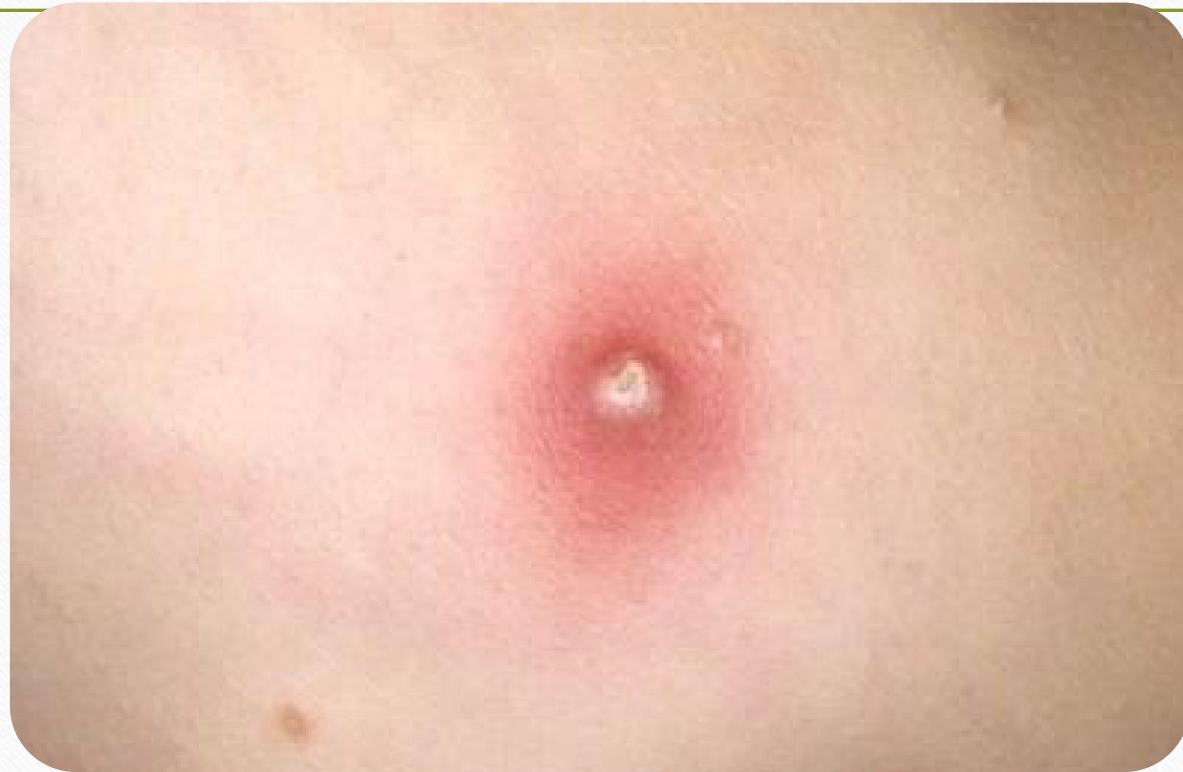

3. Далее в везикулу

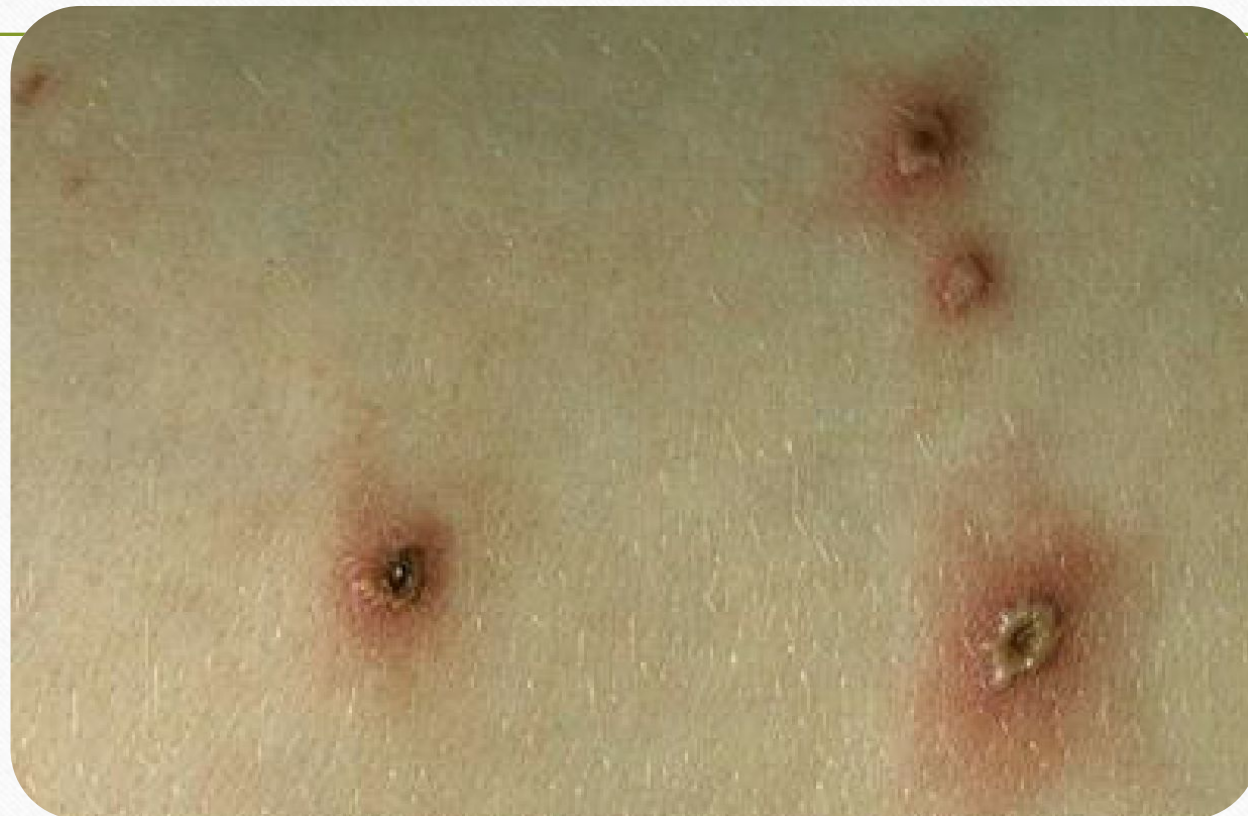Пузырьки мелкие, 0.2 – 0.5 см в диаметре,



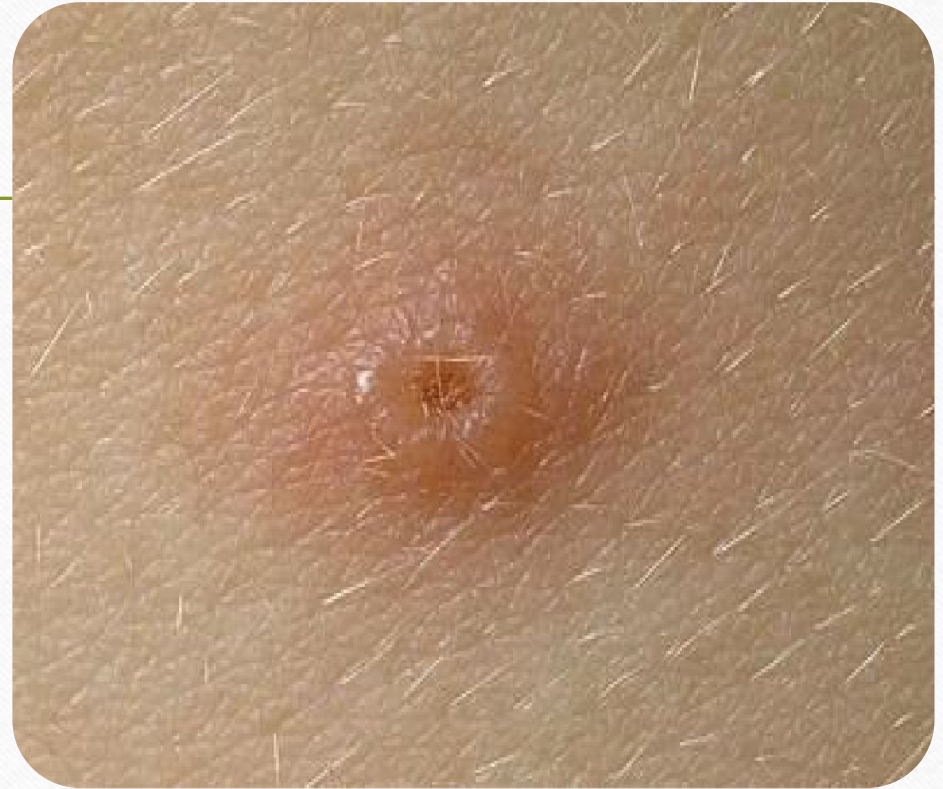**4. На второй день после образования
везикул, в НИХ ЖИДКОСТЬ МУТНЕЕТ**



5. Через 1-2 пузырьки подсыхают и превращаются в корочки



- Сыпь сопровождается легким зудом. Одновременно с кожными высыпаниями появляется сыпь на слизистых оболочках, конъюнктиве, роговице, гортани.
- Заживление эрозий происходит через 3-5 дней.



Осложнения при ветряной оспе

- *Специфические осложнения:* энцефалит, менингоэнцефалит, миелит, нефрит, миокардит, стоматит, конъюнктивит, лимфаденит.
- *Неспецифические осложнения:* флегмона, стрептодермия, абсцесс, рожа, стоматит, конъюнктивит, лимфаденит.

Внутриутробная ветряная оспа

- Заболеваемость ветряной оспой среди беременных составляет 5-10 тыс. ежегодно
- *Синдром врожденной ветряной оспы* - отмечаются патология кожи (участки рубцевания с четким распределением на дерматомы, множественные скарификации, гипопигментации), костей, ЦНС, органов зрения, мочевыделительной системы, кишечника, задержка внутриутробного развития, отставание в психомоторном развитии.



- **Неонатальная ветряная оспа** – это заболевание, развивающееся в результате инфицирования в последние 3 недели беременности, в родах и в течение первых 12 дней жизни ребенка.
- Заболевание сопровождается поражением внутренних органов (легких, сердца, почек, кишечника), присоединением геморрагического синдрома (геморрагическое содержимое пузырьков), развитием осложнений и высокой летальностью (до 30 %).



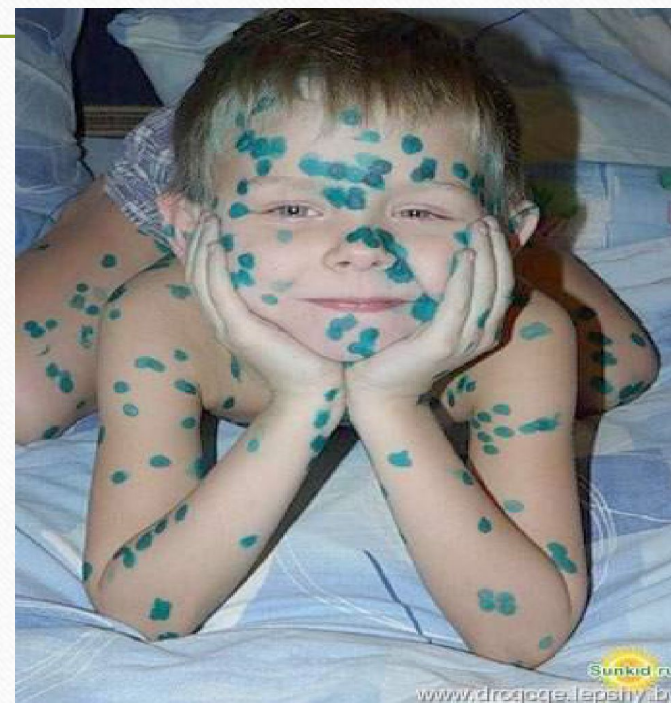Микробиологическая диагностика

- *Материал:* содержимое везикул, соскобы с папул, корочки, выделения из носоглотки, кровь.
- *Экспресс-методы.* Выявление вирусспецифического АГ в мазках-отпечатках с помощью реакции непрямой иммунофлюоресценции, а также вирус выявляют в мазках-отпечатках, окрашенных по Романовскому-Гимзе, по образованию синцития и внутриядерных включений (тельца Липшютца).

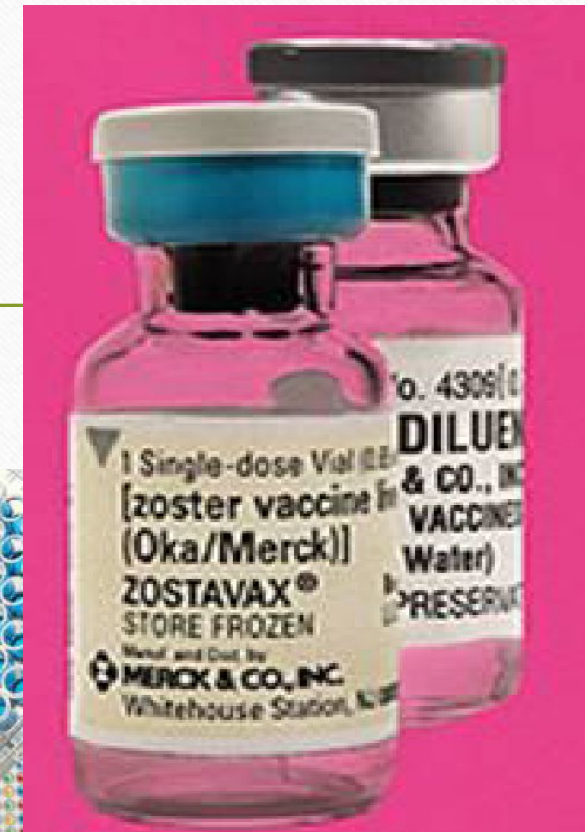
- *Вирусологический метод* – выделение вируса в КК, зараженных жидкостью из пузырьков или слущивающихся поврежденных клеток Идентификацию вируса проводят в РИФ, РСК, ИФА и РН.
- *Серологические методы* – методом ИФА определяют антитела IgM и IgG к ВВО.
- *Молекулярно – генетический метод* – определение ДНК вируса в везикулярной жидкости, крови и ликворе методом полимеразной цепной реакции (ПЦР).

Специфическая профилактика и лечение ветряной оспы

- *Лечение не специфическое* – необходимо следить за гигиеническим содержанием ребенка. Везикулы смазывают 1-0% раствором бриллиантового зеленого, 5-0% линиментом циклоферона или 1-2-0% раствором перманганата калия.

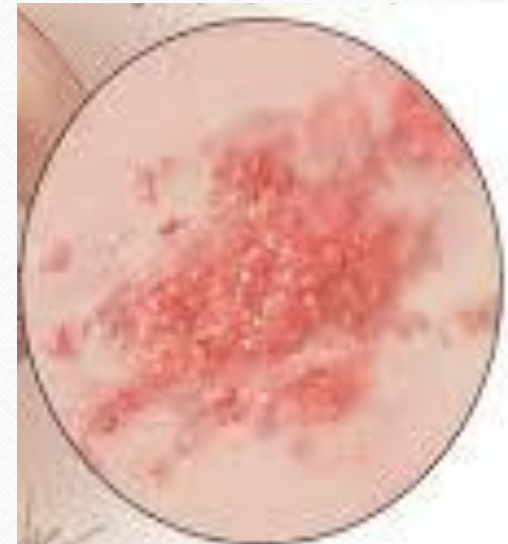

- *Для специфической профилактики разработана живая ослабленная вакцина для VZV.*
- В очагах ветряной оспы ослабленным детям можно вводить препараты иммуноглобулина, полученного из крови реконвалесцентов



Опоясывающий герпес

- **Опоясывающий герпес у детей** — своеобразная форма болезни, которая вызывается вирусом ветряной оспы и проявляется в везикулярных высыпаниях по ходу отдельных чувствительных нервов.



- **Опоясывающий герпес бывает таких видов:**
- опоясывающий герпес или опоясывающий лишай
- ~~опоясывающий лишай с менингитом~~
- опоясывающий герпес (лишай) с энцефалитом
- опоясывающий лишай с глазными осложнениями, вызванный вирусом опоясывающего лишая
- опоясывающий лишай с другими осложнениями со стороны нервной системы
- диссеминированный опоясывающий лишай с другими осложнениями
- опоясывающий лишай неосложненный.

-
- Инфекция проявляется в виде локального процесса. Опоясывающему герпесу подвержены старшие дети и взрослые, которые в детстве переболели ветряной оспой. Дети возрастом до 10 лет практически не подвержены данному заболеванию. Болезнь начинается после контакта с зараженным человеком.

Причины Опоясывающего герпеса у детей:

- Опоясывающий герпес у детей вызывается вирусом *herpes zoster*. У лиц, которые перенесли ветряную оспу, вирус годами находится в межпозвоноковых ганглиях в латентном виде. Циркулирующие гуморальные антитела и реакции клеточной цитотоксичности способны полностью элиминировать внутриклеточно паразитирующий вирус, который интегрирован в геном клетки. Вирус активизируется при ослаблении местного и общего иммунитета.

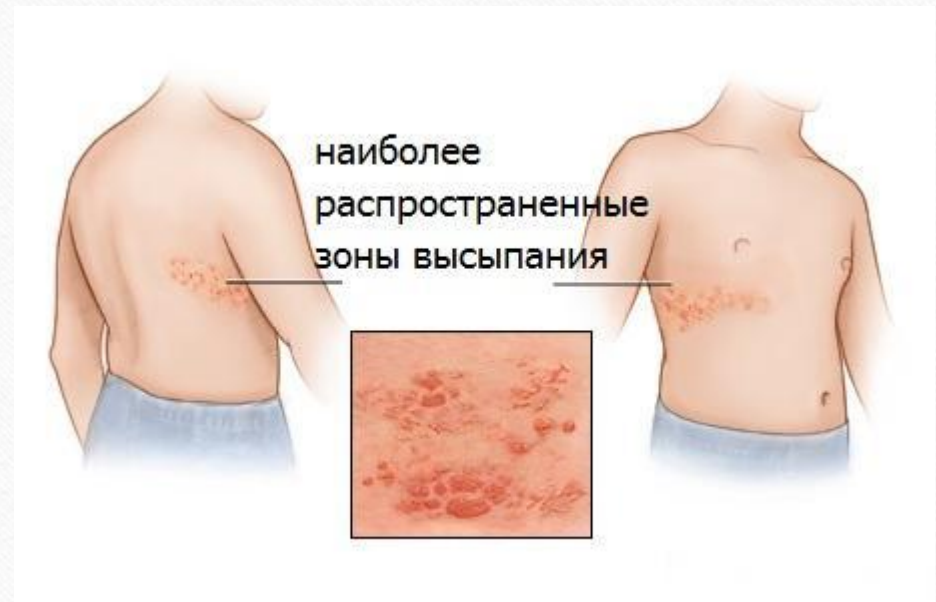Патогенез во время опоясывающего герпеса у детей:

- Дети заражаются опоясывающим герпесом от больных, независимо от возраста самих больных. Первичную инфекцию вызывает вирус Варицелла-зостер, далее она может перейти в скрытую форму, при этом вирус «поселяется» в спинальных, тройничном, сакральном и других нервных ганглиях с возможной последующей эндогенной реактивацией инфекции.
- Т-лимфоциты являются сдерживающим фактором реактивации (восстановления) вируса. Когда уровень Т-лимфоцитов понижается, может развиваться опоясывающий герпес. Ослабление Т-лимфоцитов происходит при злокачественных новообразованиях, тяжелых соматических заболеваниях, ВИЧ-инфекции и пр. Короткий период между первичной инфекцией и ее реактивацией бывает у детей с хронической инфекцией, первичной Т-клеточной недостаточностью и после врожденной ветряной оспы.

-
- Когда повторном возбуждении инфекции вирус «мигрирует» к клеткам кожи и там размножается. Происходит вирусное воспаление нервных окончаний и поражение поражением межреберных ганглиев или ганглиев черепных нервов, а также задних корешков спинного мозга. В первую очередь имеют значение свойства вируса, поражающие нервную ткань, в отличие от ветряной оспы, когда на первом плане — склонность к поражению кожи.

Симптомы Опоясывающего герпеса у детей:

Для опоясывающего герпеса у детей характерно острое начало и высокая температура. Появляется зуд и жжение, покалывание и боль вдоль пораженных инфекцией нервов. Есть вероятность общего недомогания и разбитости. После этого вдоль нервных ветвей кожа уплотняется и краснеет. К концу первого дня (в более редких случаях – на второй день) появляются красные папулы красного оттенка, они тесно расположены. Папулы (узелки) склонны к быстрому развитию, они имеют величину 0,3–0,5 см. Узелки наполнены прозрачной жидкостью и имеют склонность к объединению, группированию.



- Через 2-3 дня можно заметить, что содержимое папул стало более **мутным**. Пузырьки подсыхают к концу первой недели заболевания (реже – к началу второй недели). На месте пузырьков формируются **корочки**, которые отпадают. На их месте остаются небольшие **следы (пигментация кожи)**. В некоторых случаях период появления и развития папул длится чуть дольше. Иногда фиксируют припухлость регионарных лимфатических узлов.
- Болезнь может протекать в более тяжелых формах. Например: буллезная, геморрагическая, гангренозная, генерализованная форма. При буллезной формируются крупные пузыри на пораженных участках. При геморрагической форме жидкость пузырьков кровянистая. Гангренозная форма характеризуется образованием черного струпа на месте пузырьков, а затем появление язв. Генерализованную форму отличают по высыпаниям отдельных пузырьков на различных участках тела помимо типичных пузырьков по ходу чувствительных нервов.

Диагностика опоясывающего герпеса

- Из специфических методов наиболее надежным подтверждением диагноза является выделение вируса в культуре тканей, а также по 4-кратному нарастанию титра специфических антител.

Лабораторная диагностика

Гемограмма при ветряной оспе неспецифична; часто наблюдают увеличение СОЭ. Специфические лабораторные исследования включают обнаружение вируса при световой микроскопии содержимого везикул после окраски серебрением, а также постановку серологических реакций (РСК, РТГА) в парных сыворотках крови. Они довольно сложны, дают ретроспективный результат, и их применяют крайне редко в связи с типичной клинической картиной заболевания.

Лечение опоясывающего герпеса у детей:

- Назначают анальгетики, салицилаты, УЗИ, УФО, электрофорез с новокаином, новокаиновые блокады. В тяжёлых случаях назначают внутривенные введения ацикловира и других противовирусных препаратов в течение 7-10 дней, включая индуктор интерферона - циклоферон из расчёта 10 мг/кг.
- Показано курсовое применение тактивина, препарат вводят подкожно по 1 мл ежедневно в течение 7-10 дней. Курс лечения можно повторять через 2-3 нед.

Профилактика

- Для профилактики герпеса необходимо соблюдать правила личной гигиены и не пользоваться чужими личными вещами, избегать тесного контакта с людьми, болеющими герпесом. Для усиления иммунной системы ребенка необходимо правильное питание, витаминотерапия в осенне-весенний период, применение иммуностимулирующих препаратов в профилактических дозах в зимний период.

Обратная связь

- 1. К какому семейству относится вирус ветряной оспы?
- 2. Какие специфические осложнения при ветрянке?
- 3. Перечислите виды опоясывающего герпеса?

- 1. *Herpesviridae*
 - 2. *Специфические осложнения:* энцефалит, менингоэнцефалит, миелит, нефрит, миокардит, стоматит, конъюнктивит, лимфаденит.
-

- **Опоясывающий герпес бывает таких видов:**

- опоясывающий герпес или опоясывающий лишай
- опоясывающий лишай с менингитом
- опоясывающий герпес (лишай) с энцефалитом
- опоясывающий лишай с глазными осложнениями, вызванный вирусом опоясывающего лишая
- опоясывающий лишай с другими осложнениями со стороны нервной системы
- диссеминированный опоясывающий лишай с другими осложнениями
- опоясывающий лишай неосложненный