

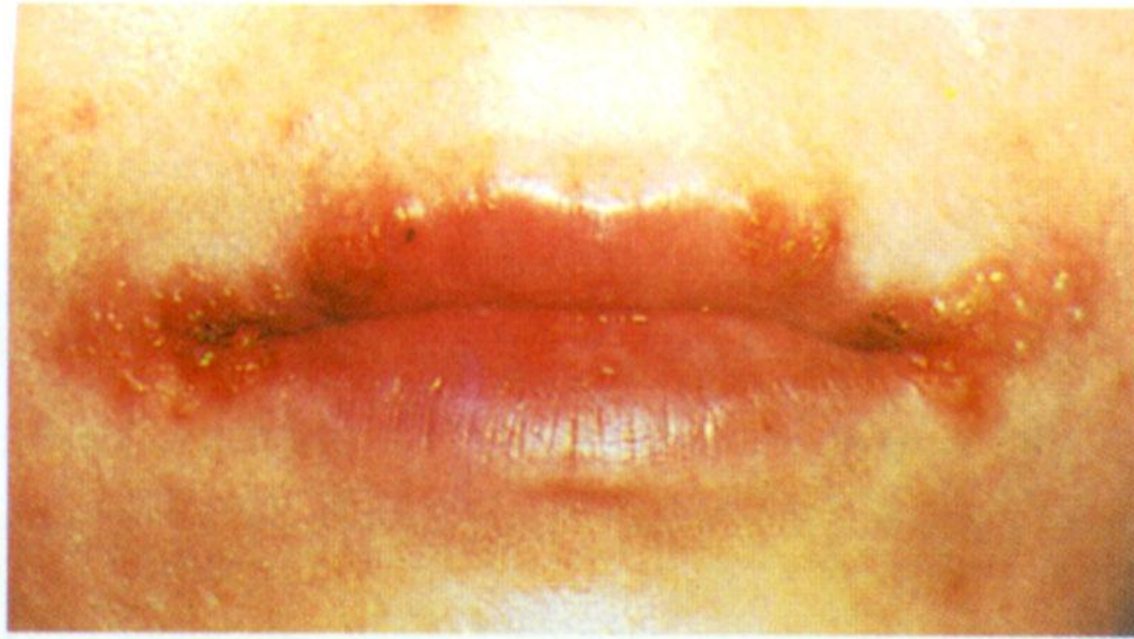Вирусные дерматозы

Составитель:
к.м.н. Попов В.Е.

К вирусным дерматозам относятся:

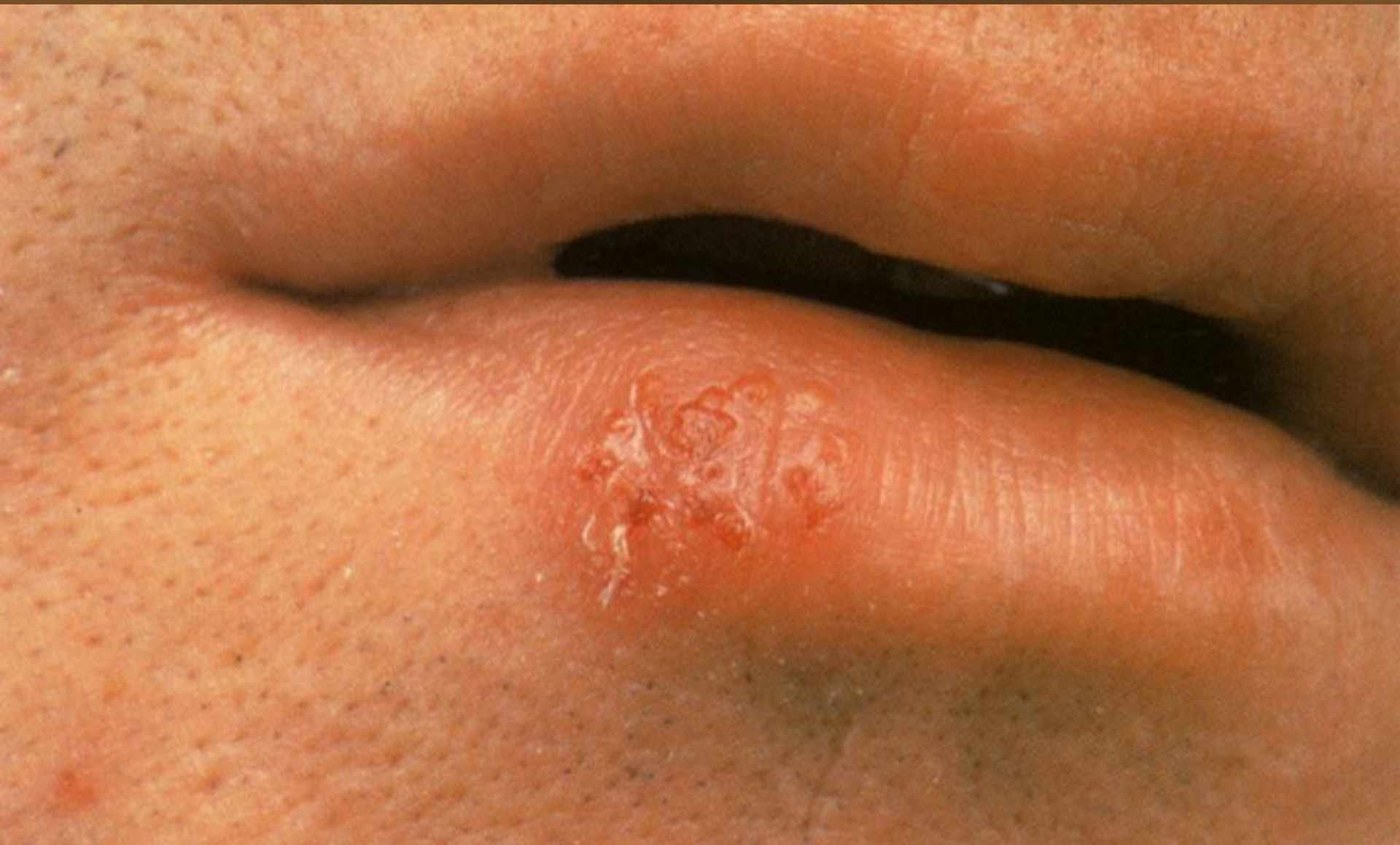1. Простой пузырьковый лишай
2. Опоясывающий лишай
3. Бородавки (вульгарные и юношеские)
4. Контагиозный моллюск
5. Папилломы
6. Остроконечные кондиломы
7. Узелки доильщиц

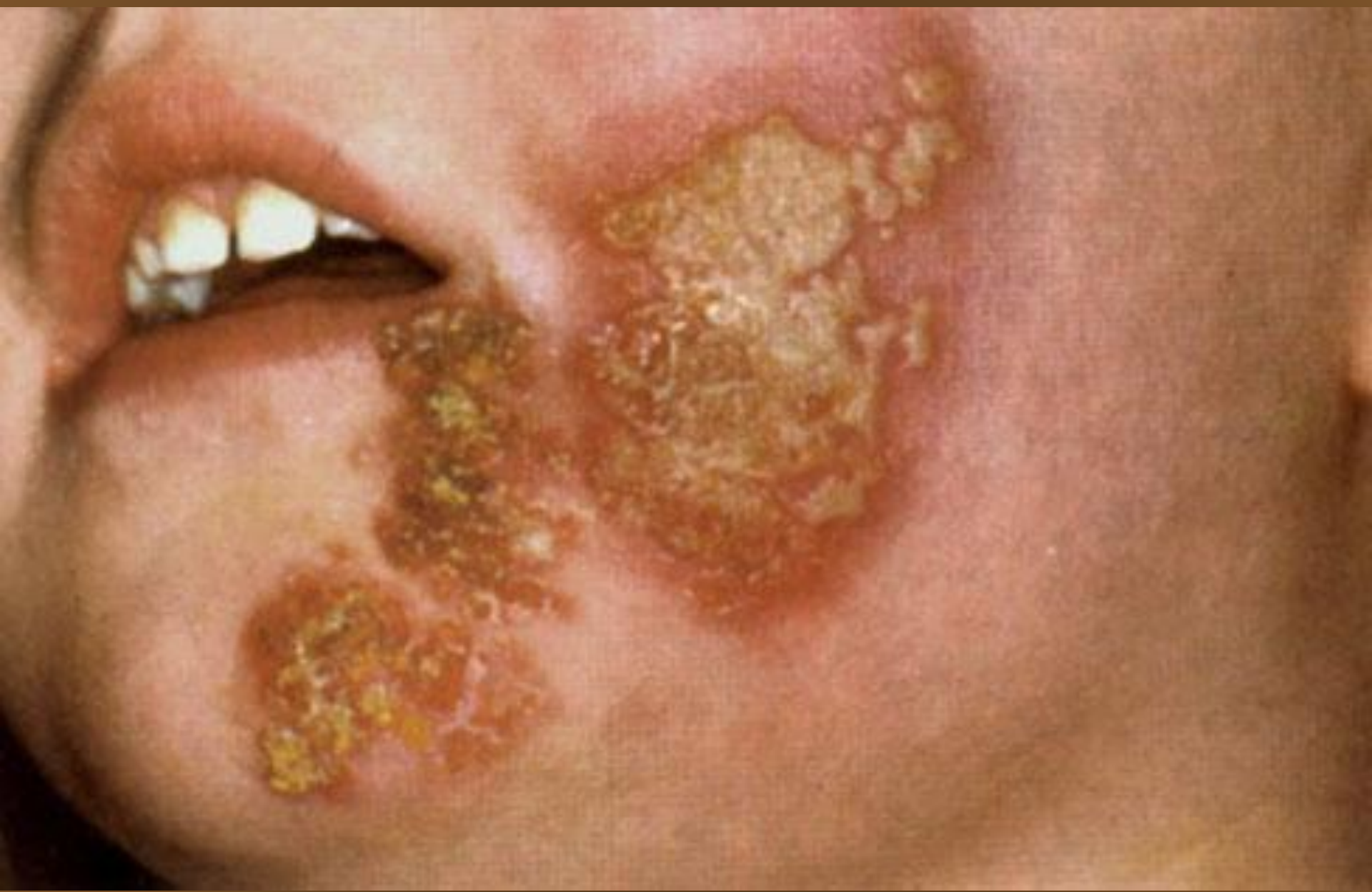Простой
пузырьковый
лишай

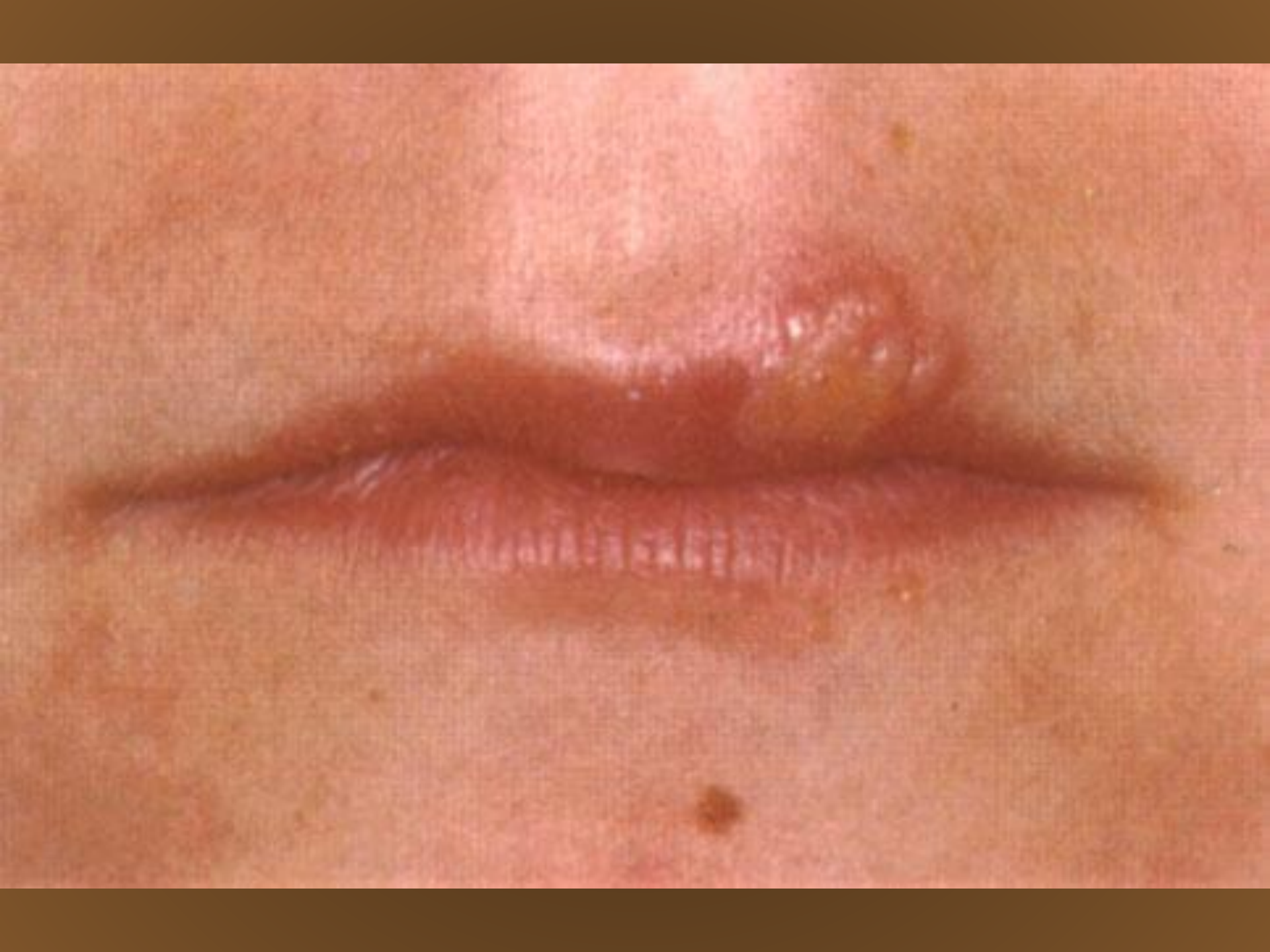

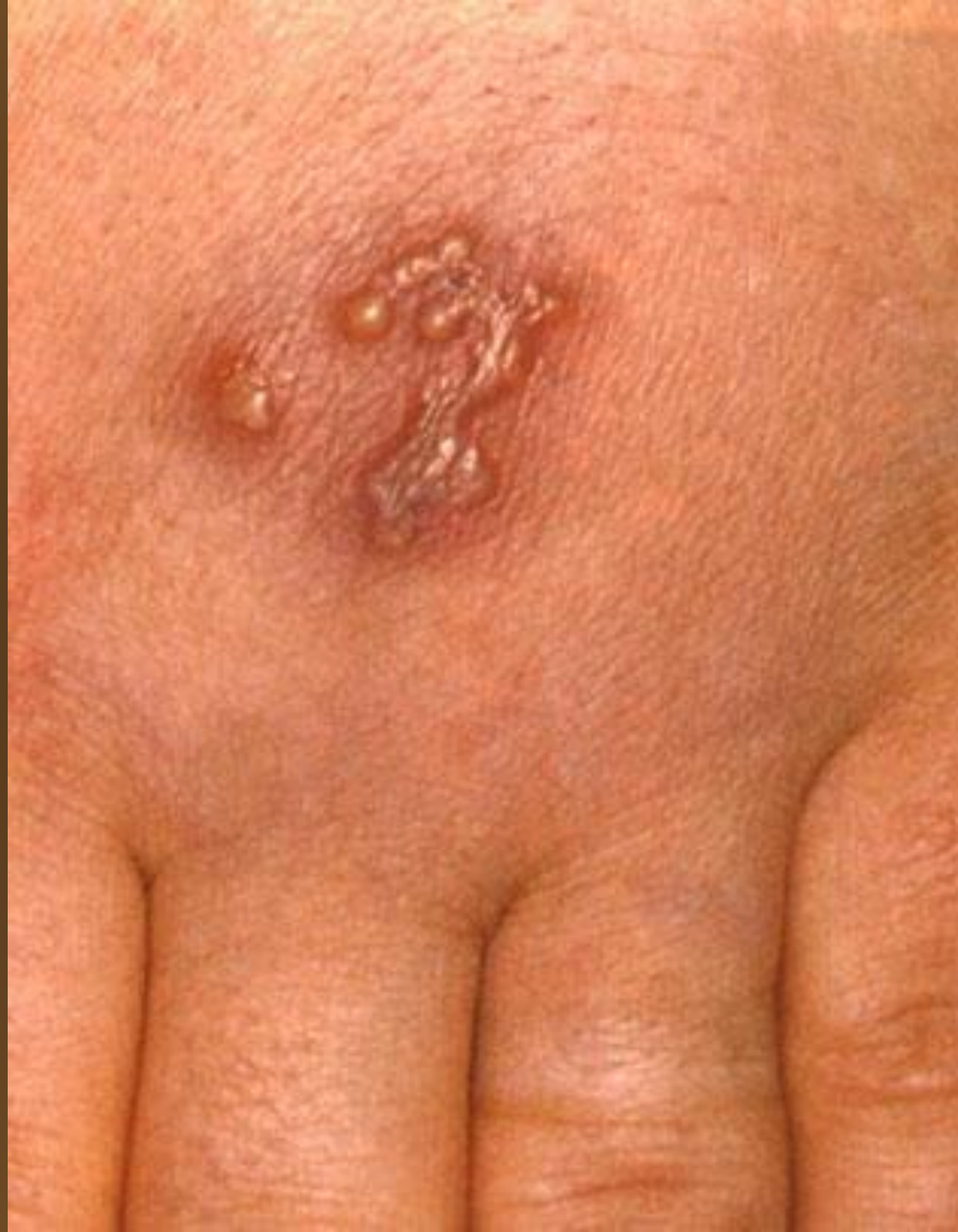Простой герпес (*пузырьковый лишай*)

Вирус простого герпеса вызывает высыпание болезненных пузырьков на губах и прилегающей к ним коже. Вначале появляются маленькие скопления пузырьков, которые затем вскрываются с образованием жёлто-коричневой корочки, под которой протекает процесс заживления, длящийся обычно от 10 до 14 дней. На фотографии видны проявления простого герпеса в обеих стадиях.

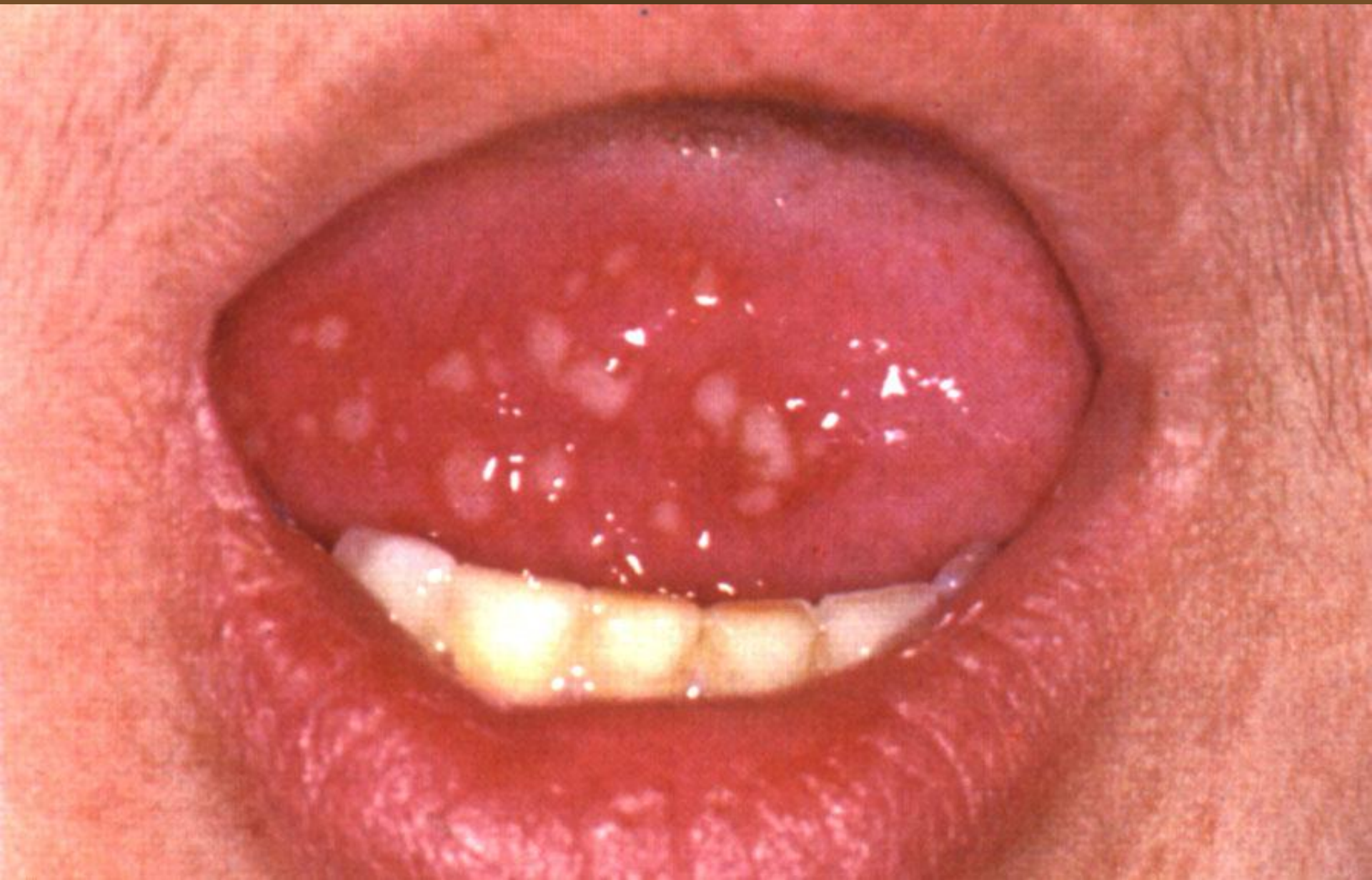




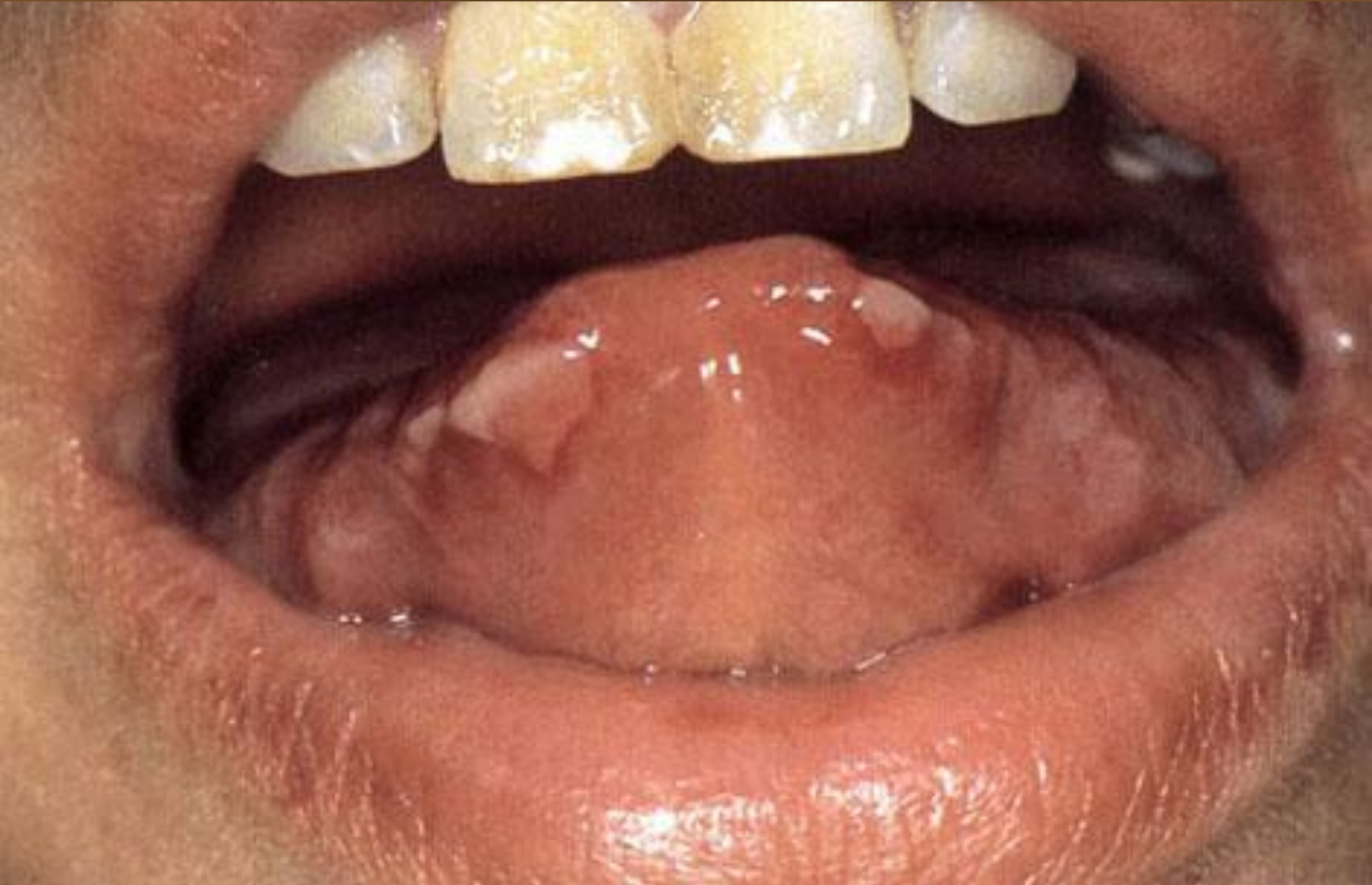



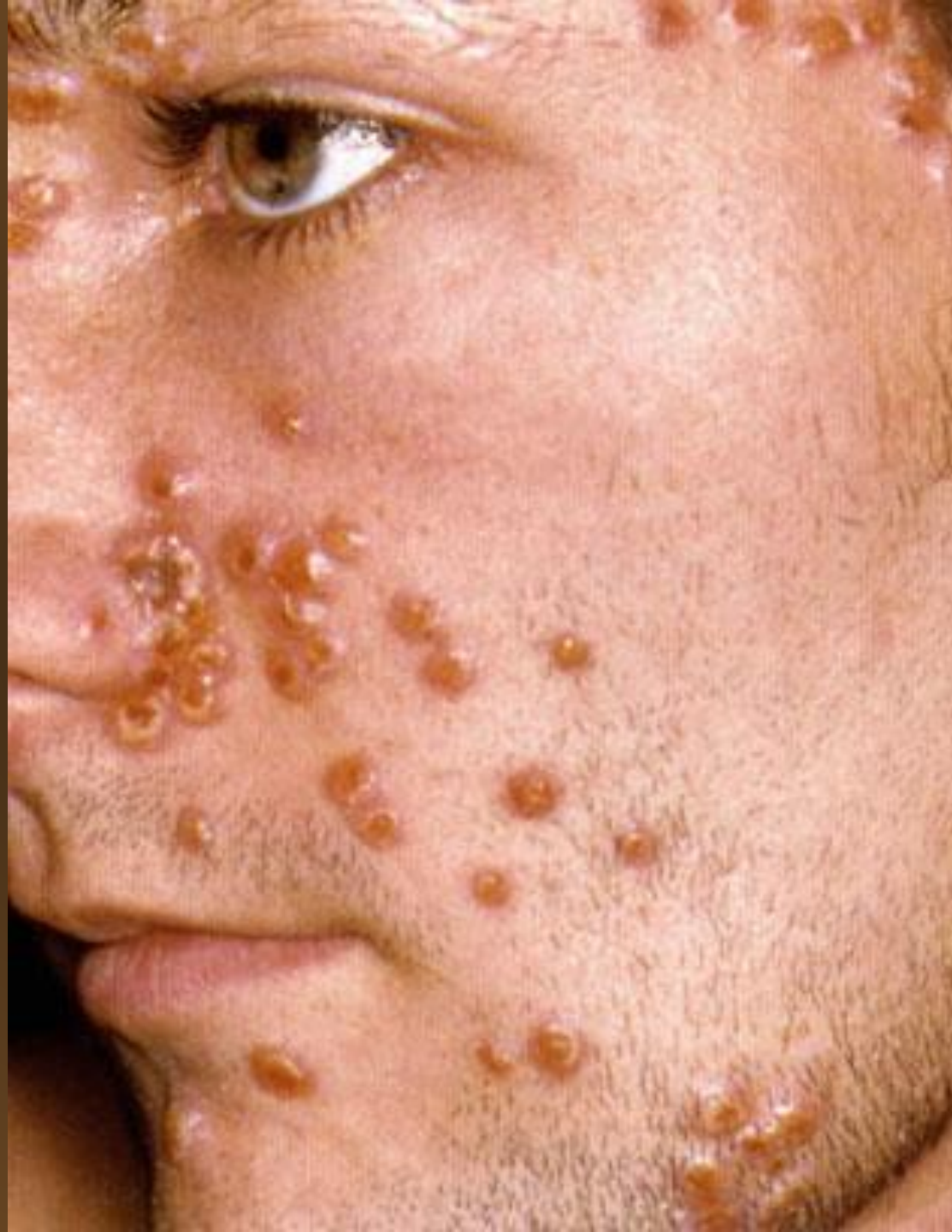Герпетический стоматит



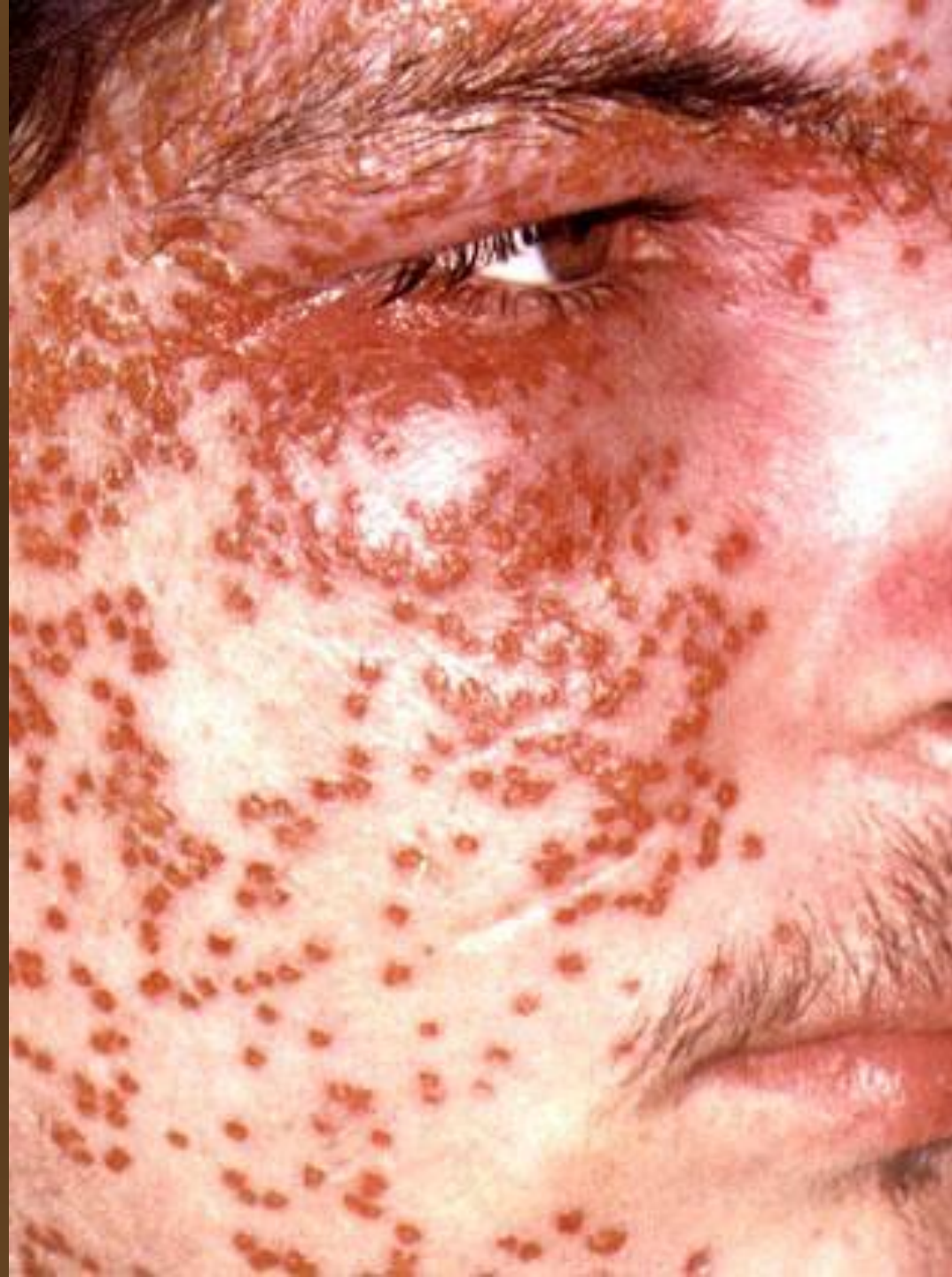Герпетический стоматит



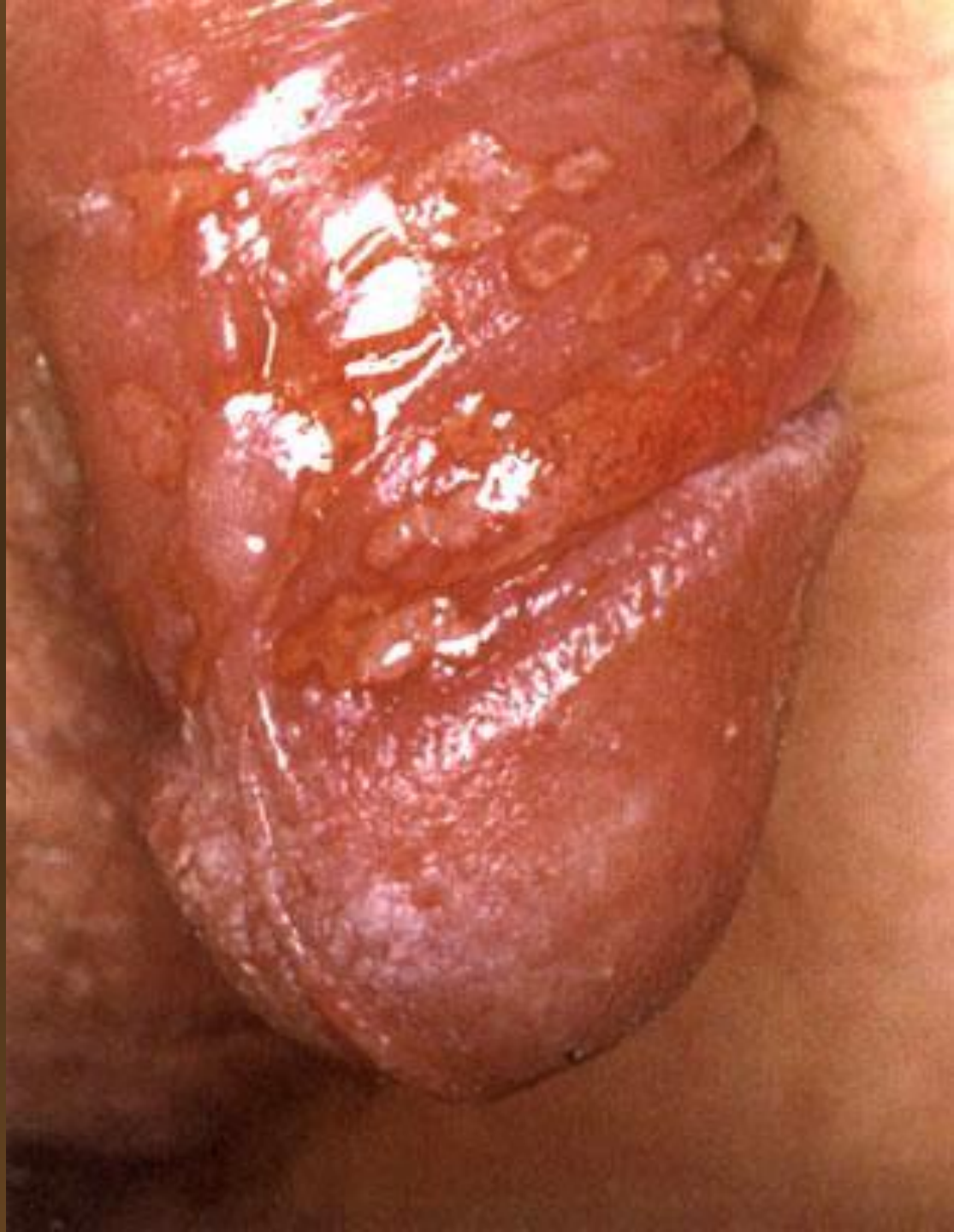Вакцинная экзема



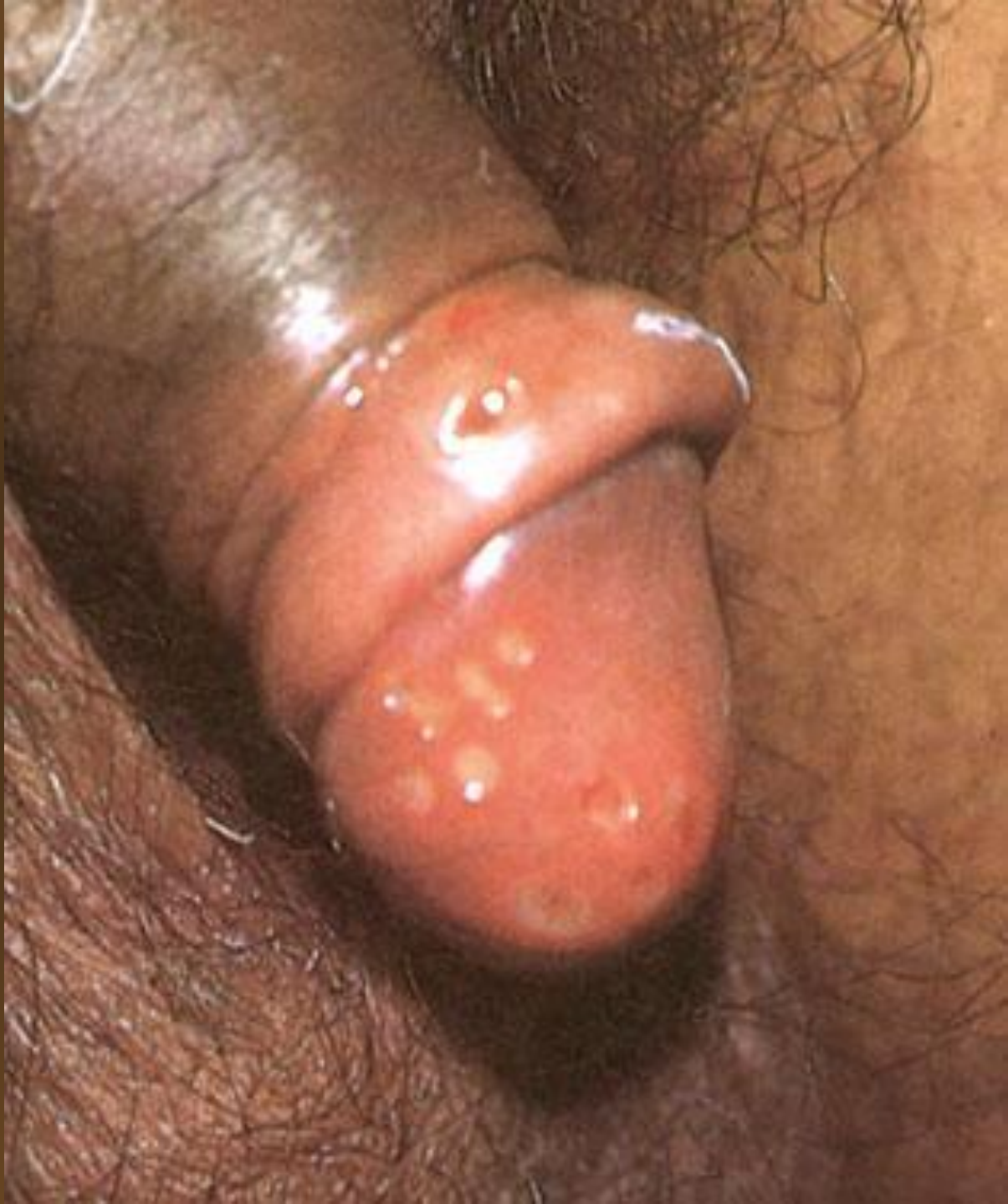Герпетическая экзема



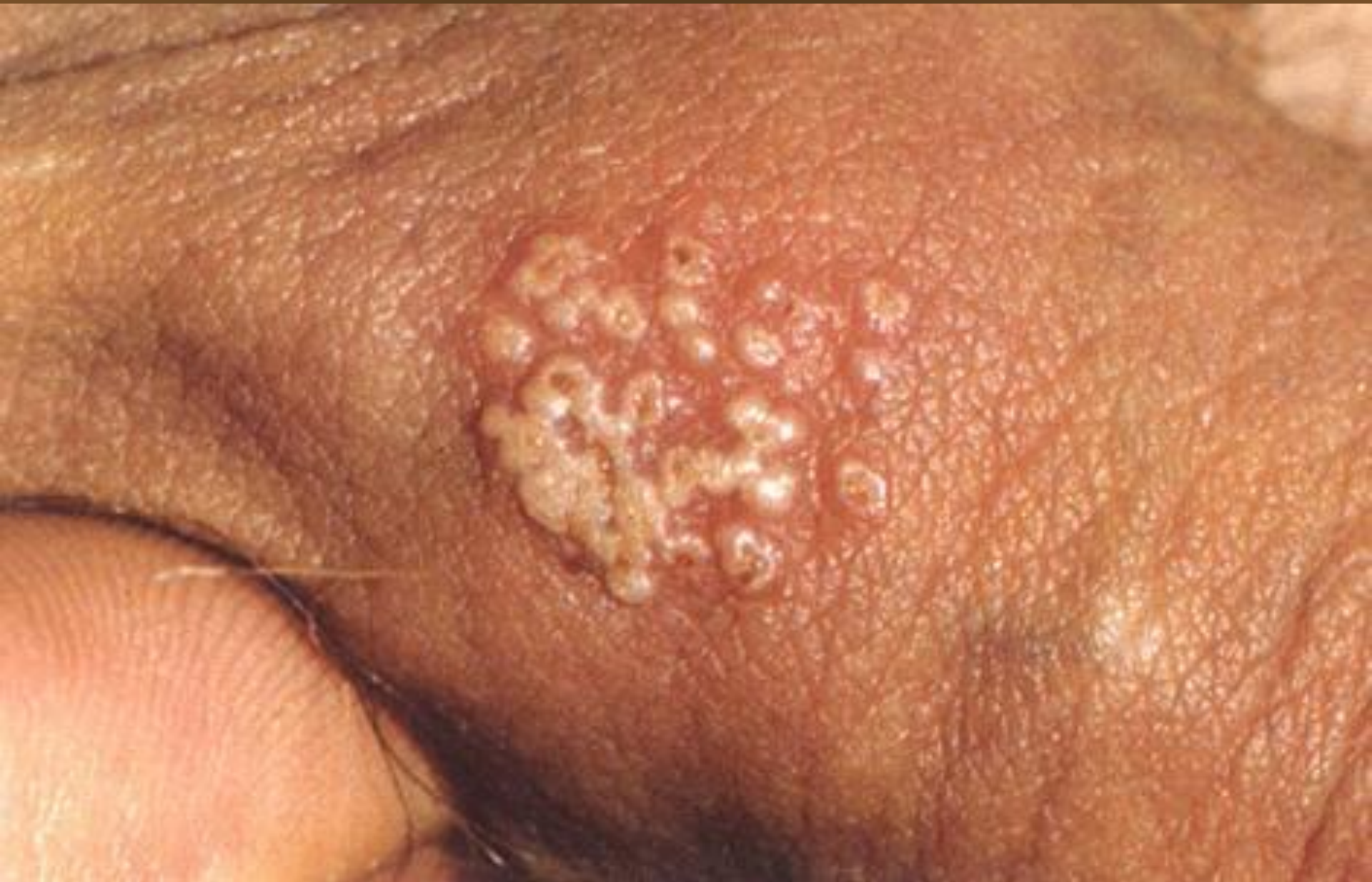Генитальный герпес



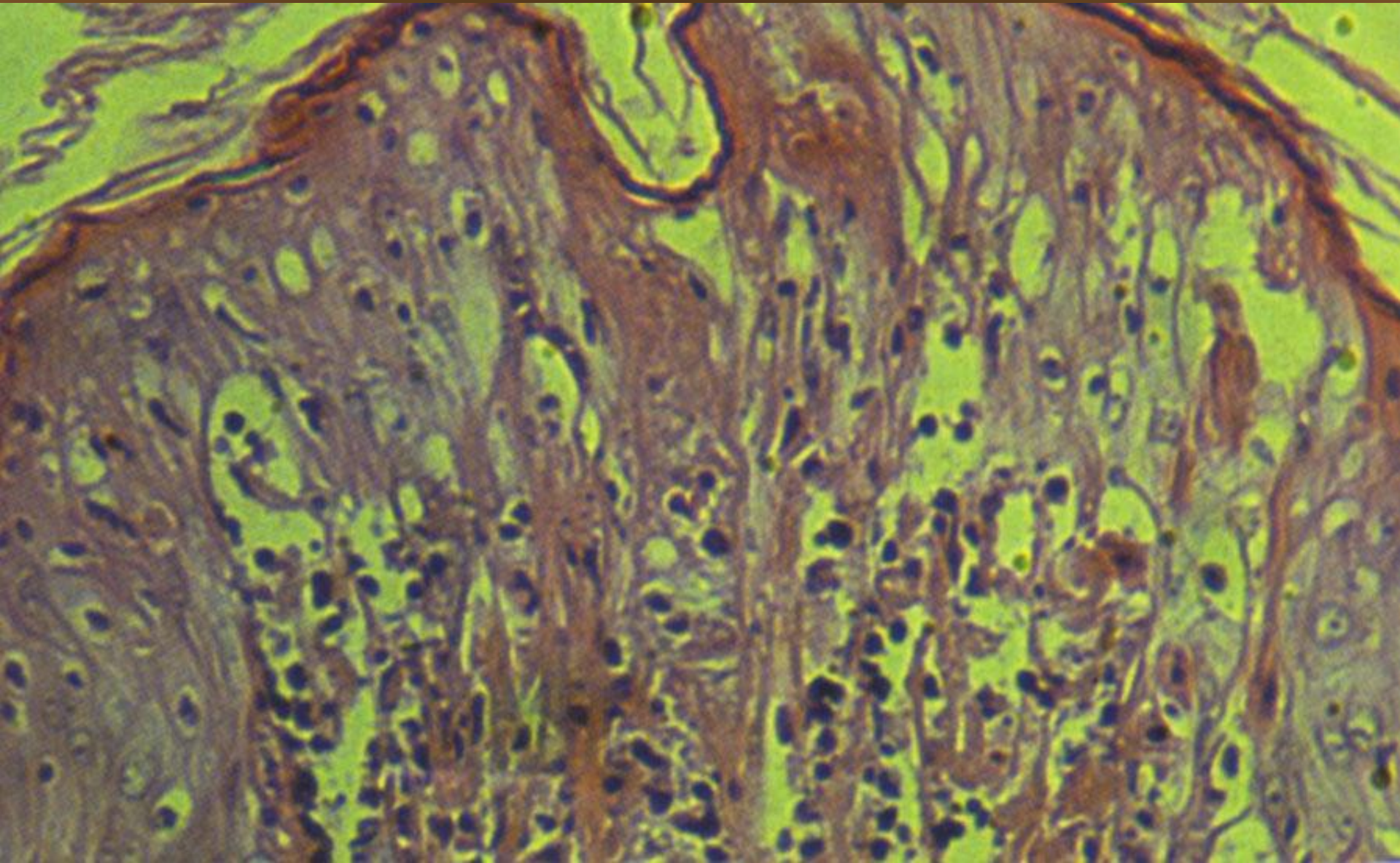
Генитальный герпес



Герпес полового члена

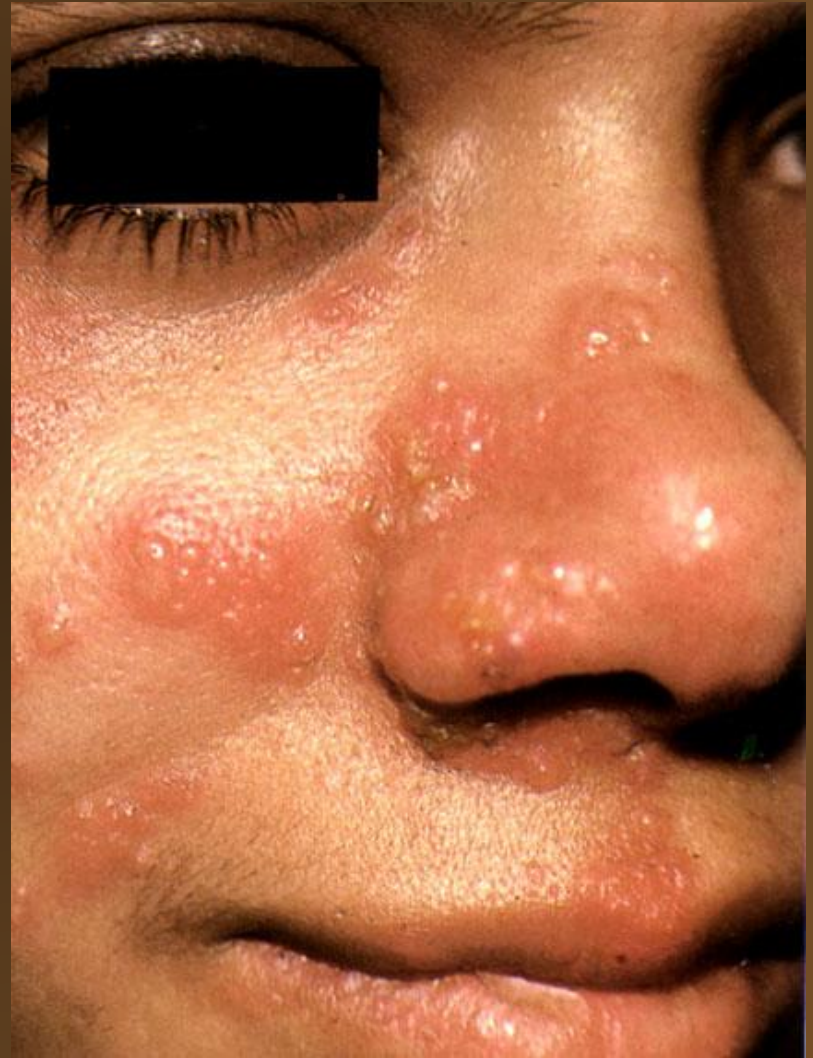

Простой пузырьковый лишай (вакуольная дегенерация)



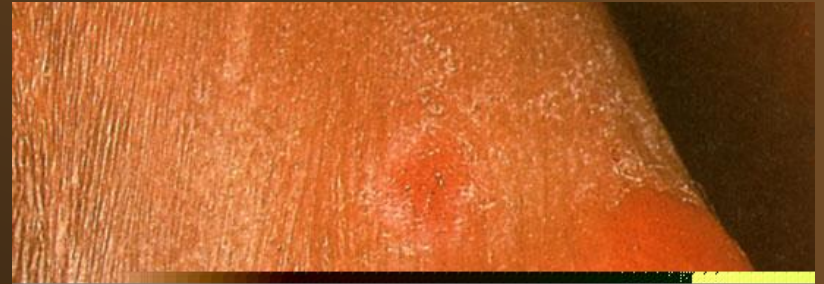Дифференциальную диагностику простого герпеса проводят с:

1. Опоясывающим лишаем



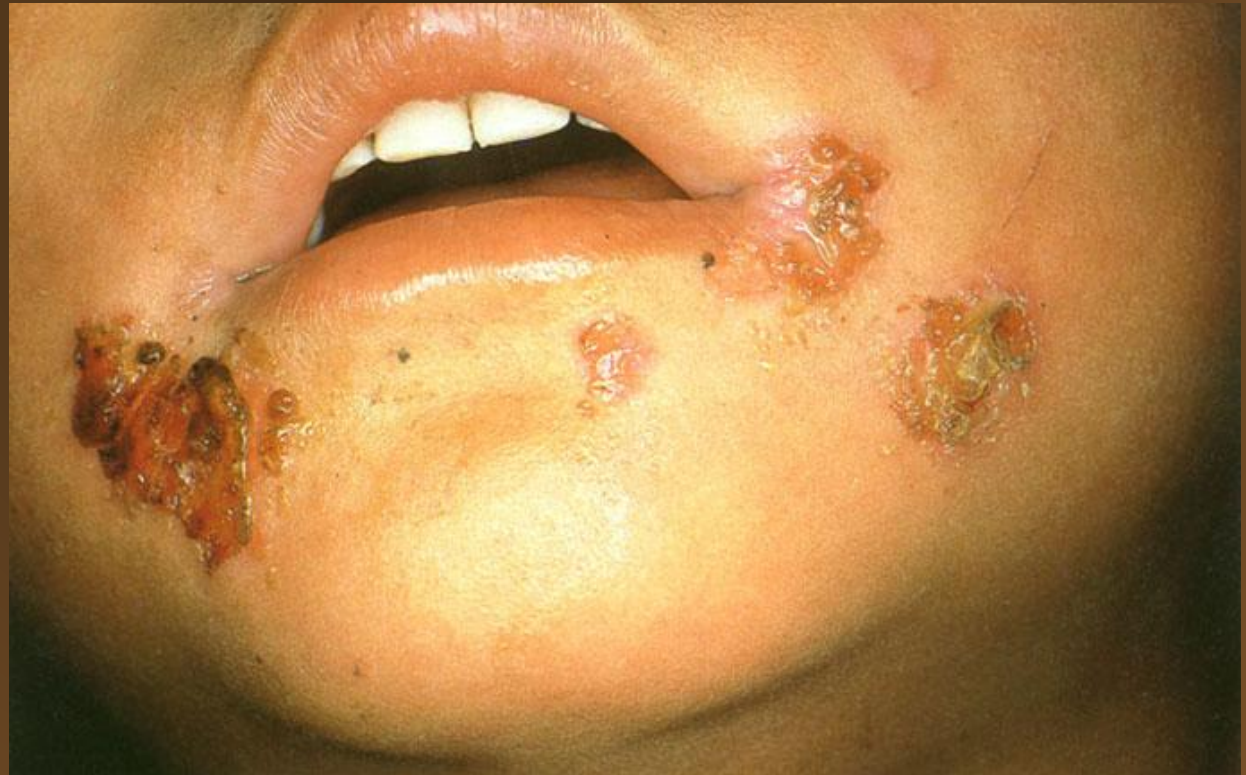Дифференциальную диагностику простого герпеса проводят с:

2. Эрозивным твердым шанкром



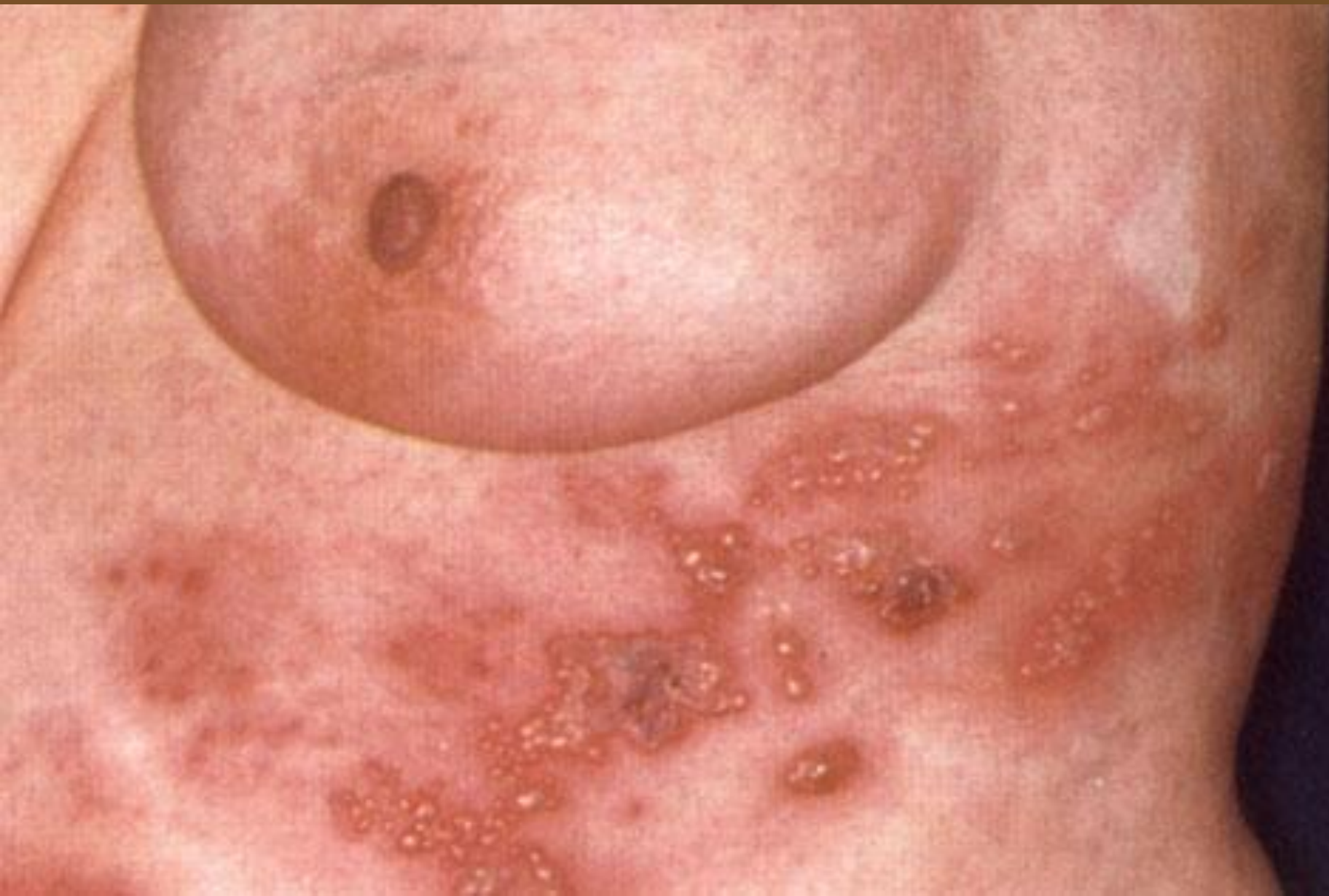Дифференциальную диагностику простого герпеса проводят с:

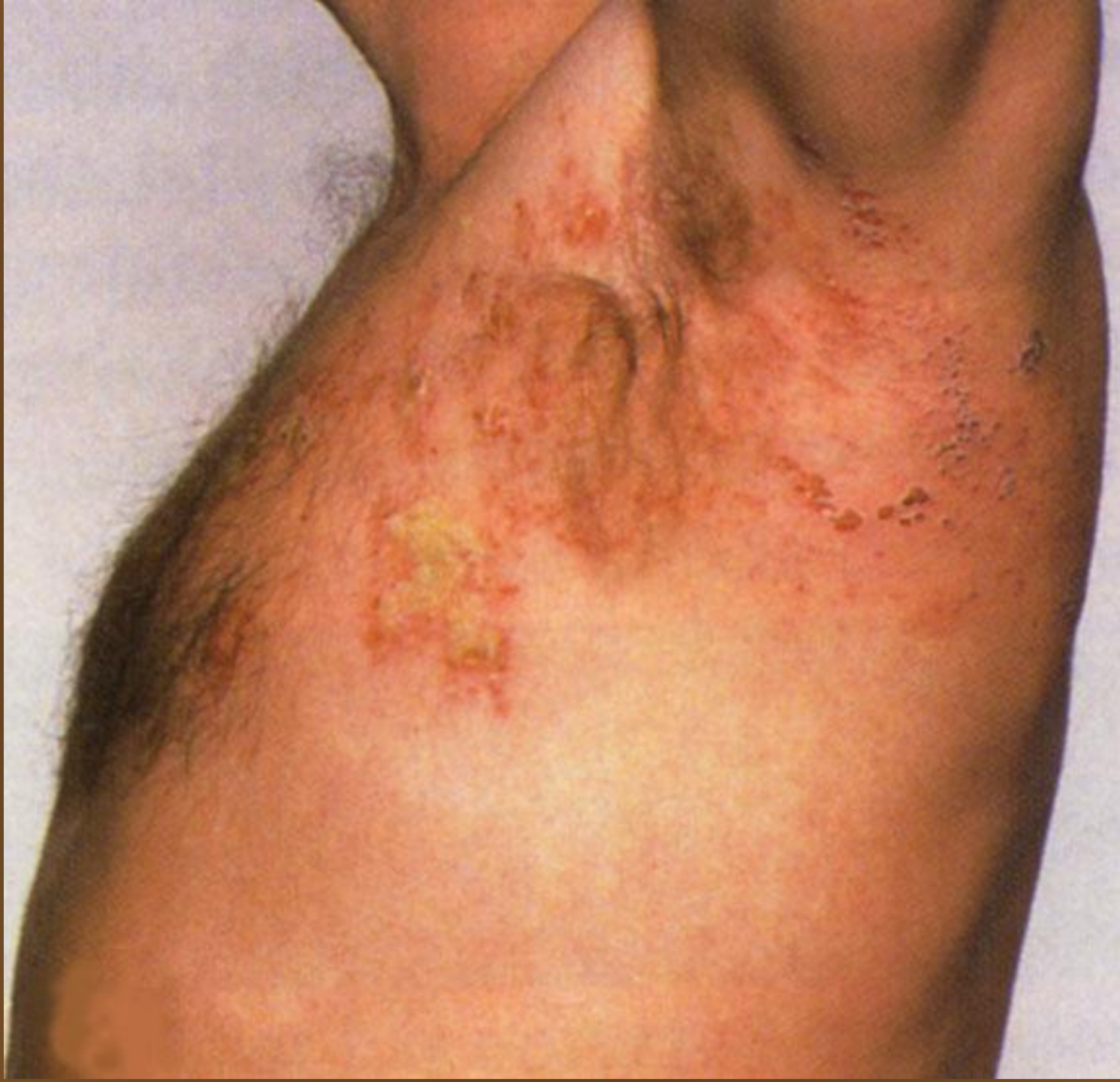3. Стрептококковым импетиго

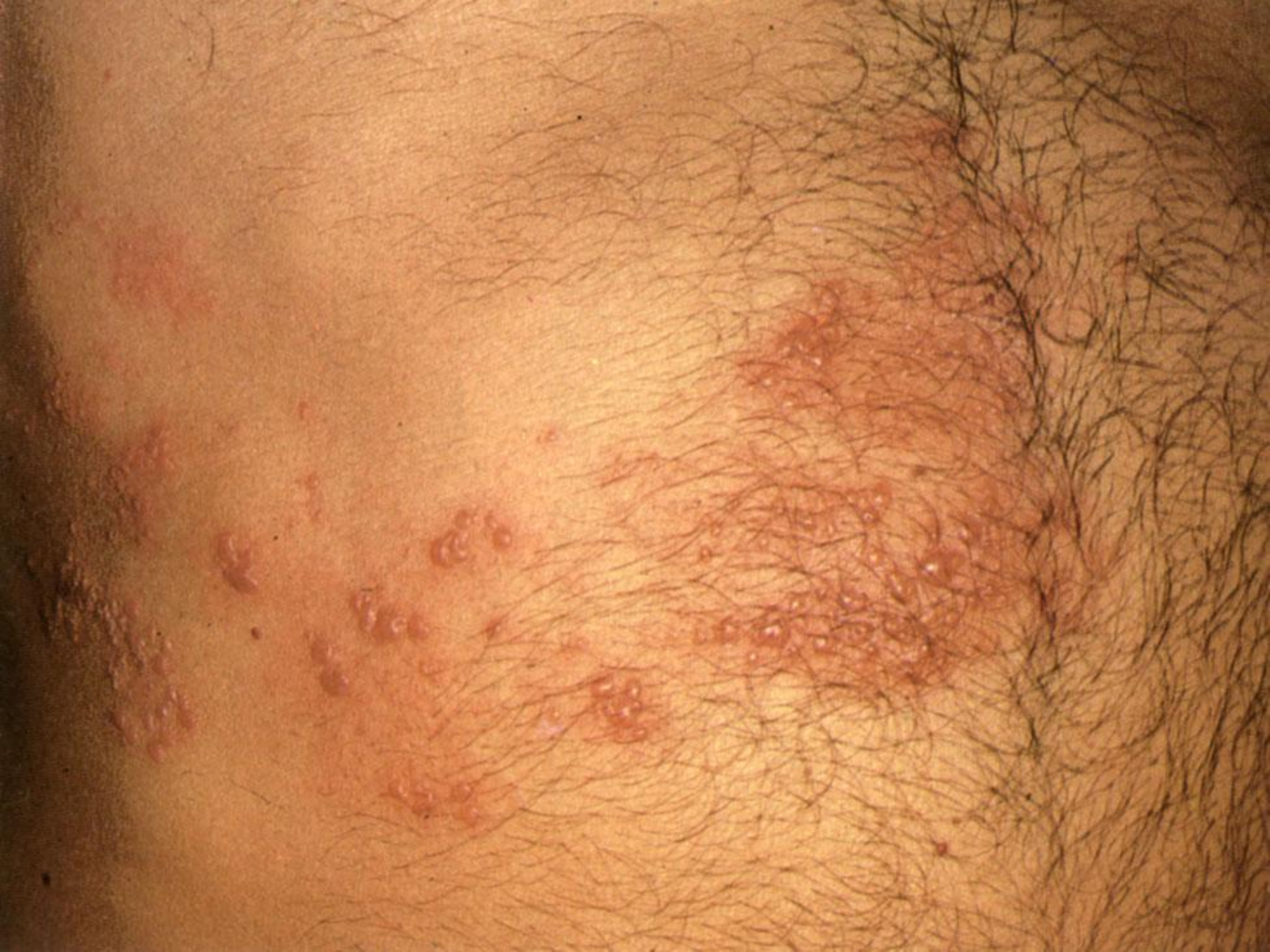

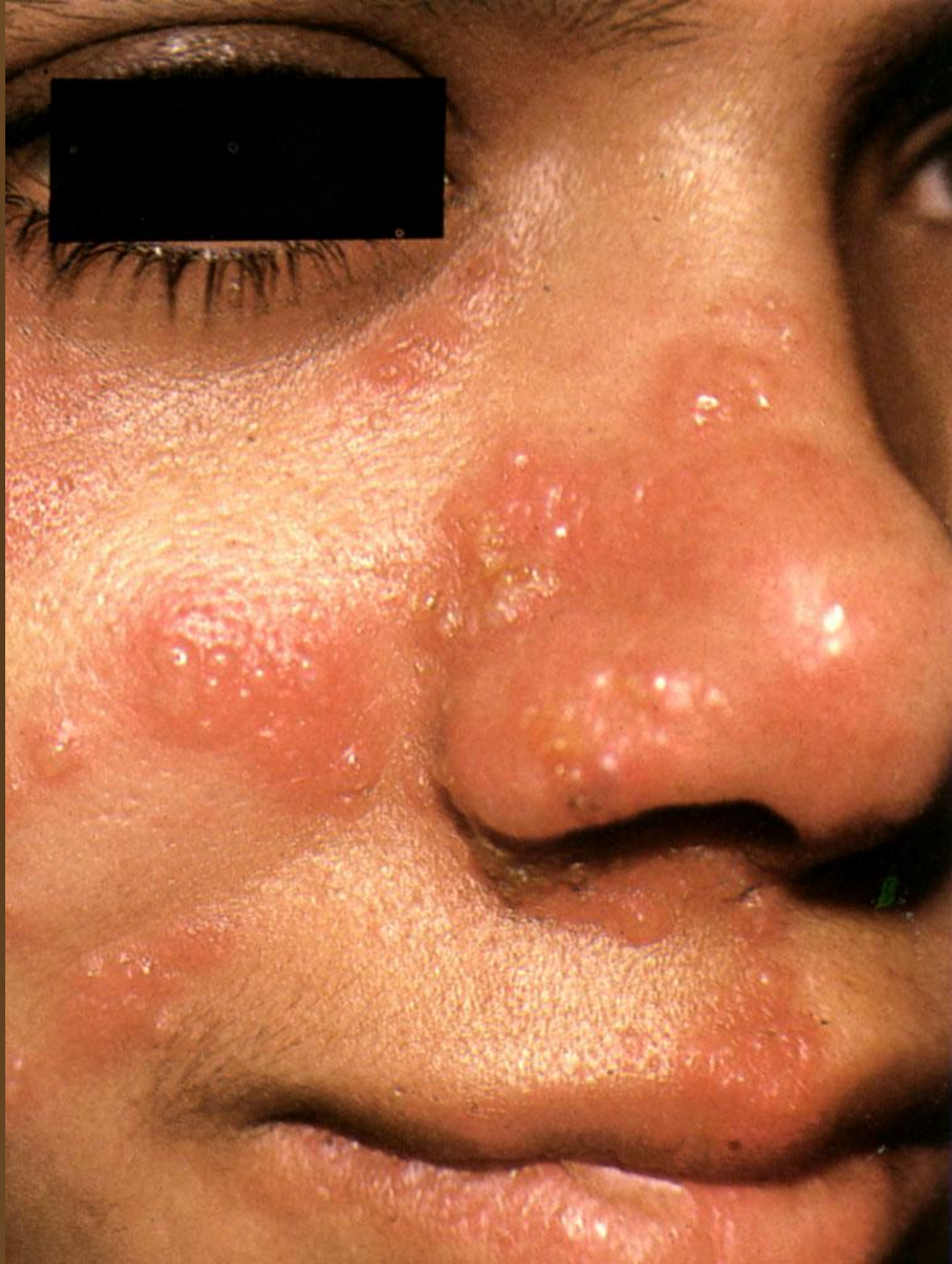Опоясывающий лишай

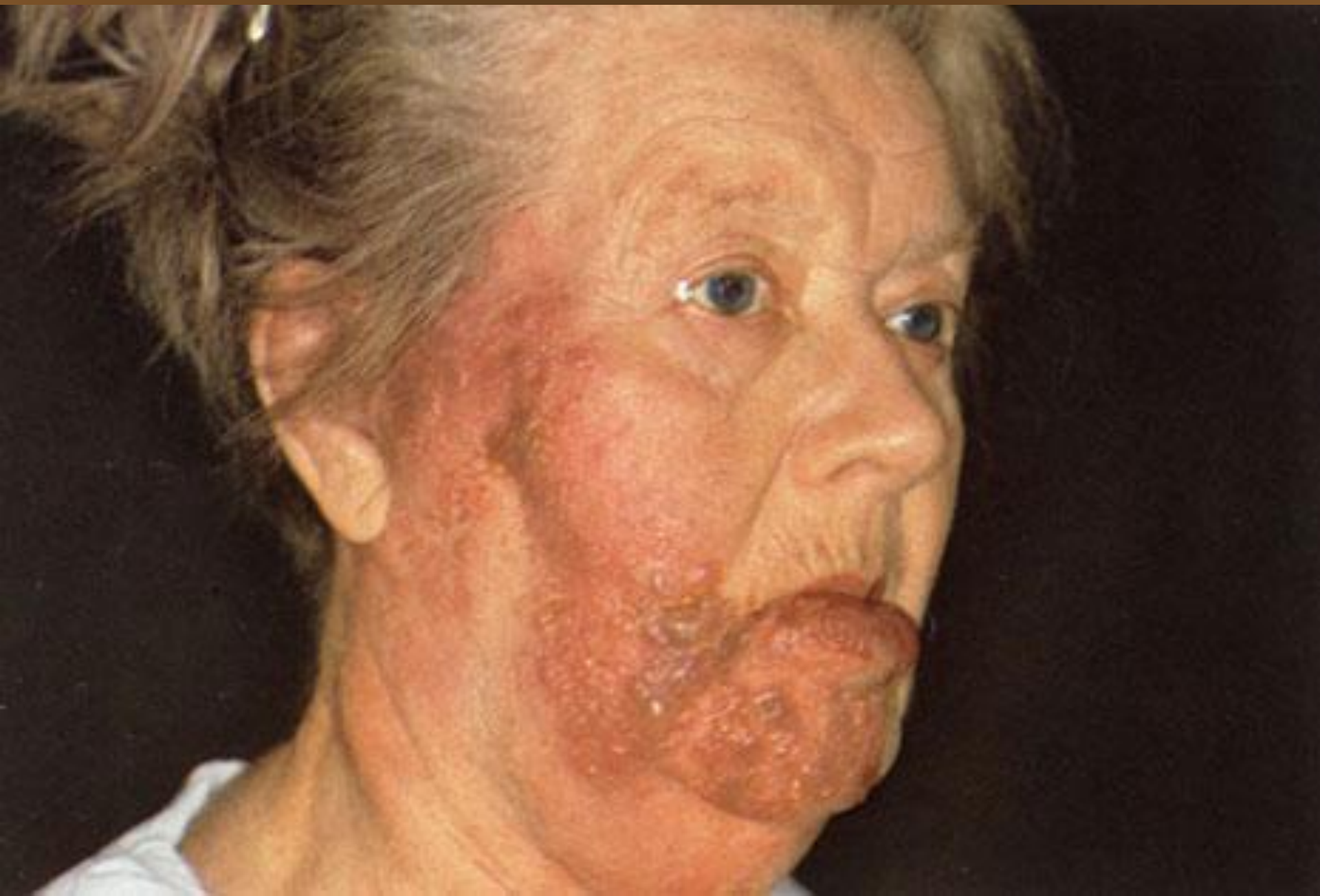1. Острое вирусное заболевание
2. Поражает нервную систему, кожу, слизистые оболочки
3. Протекает с выраженным болевым синдромом
4. Процесс носит односторонний характер

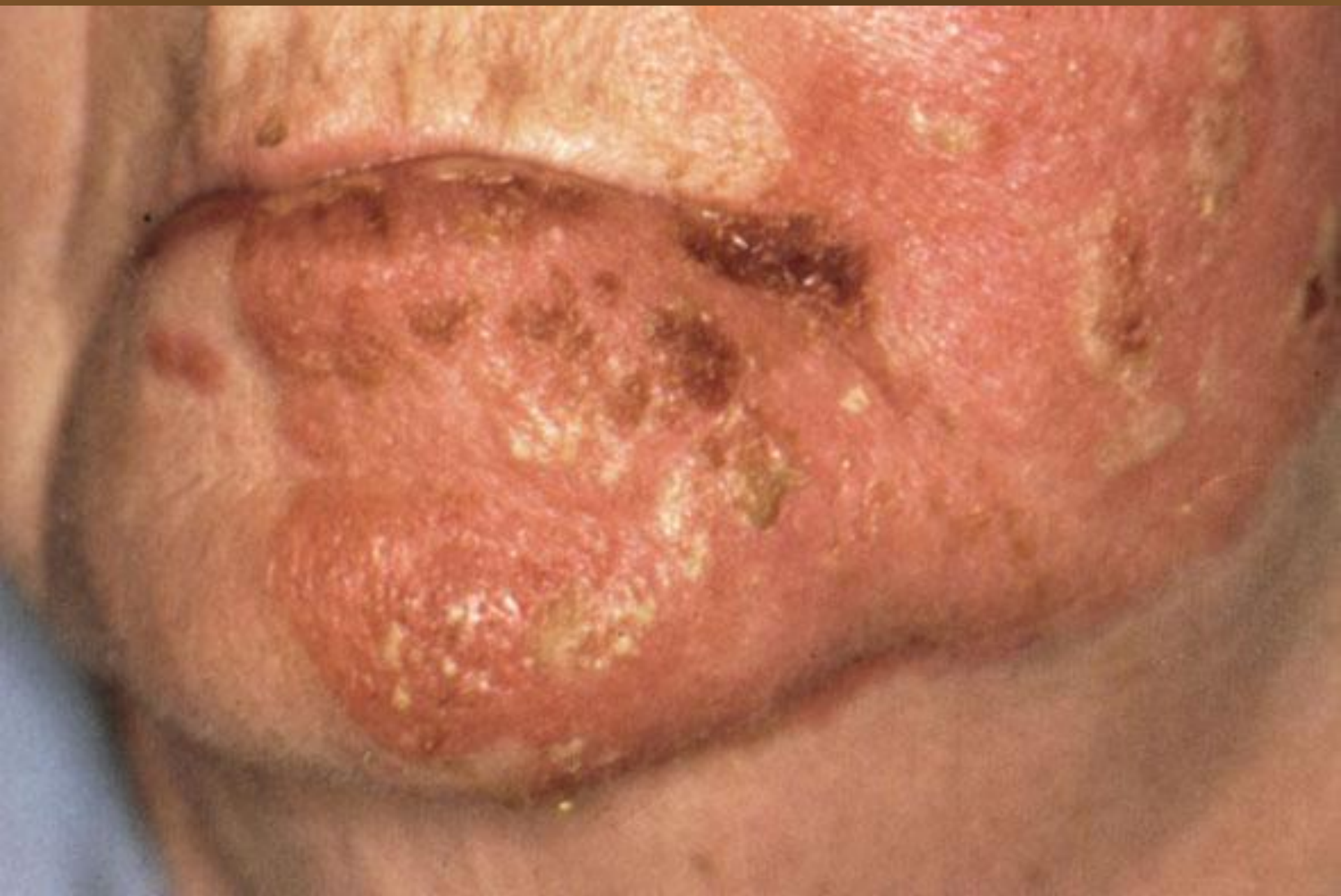


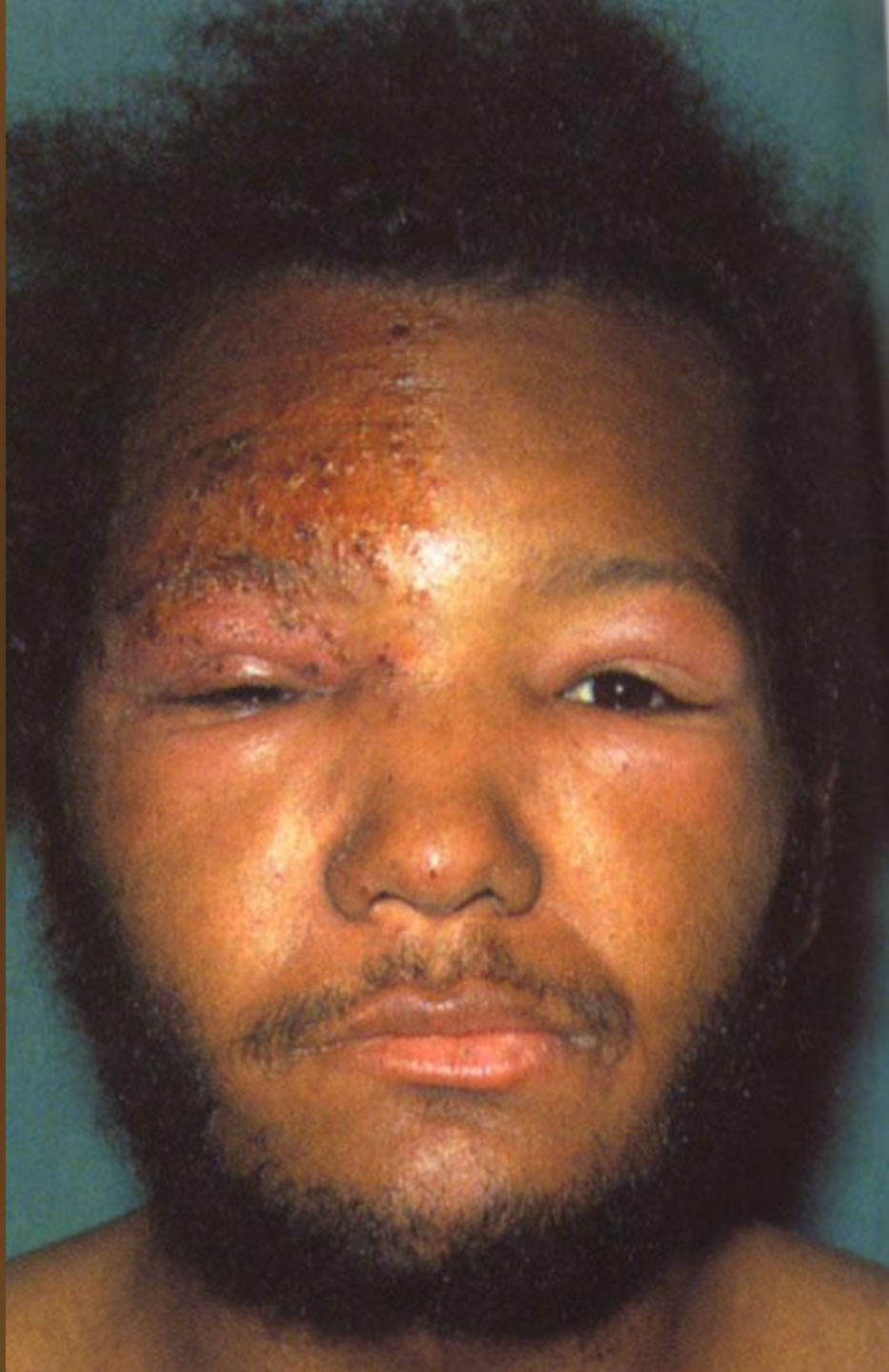


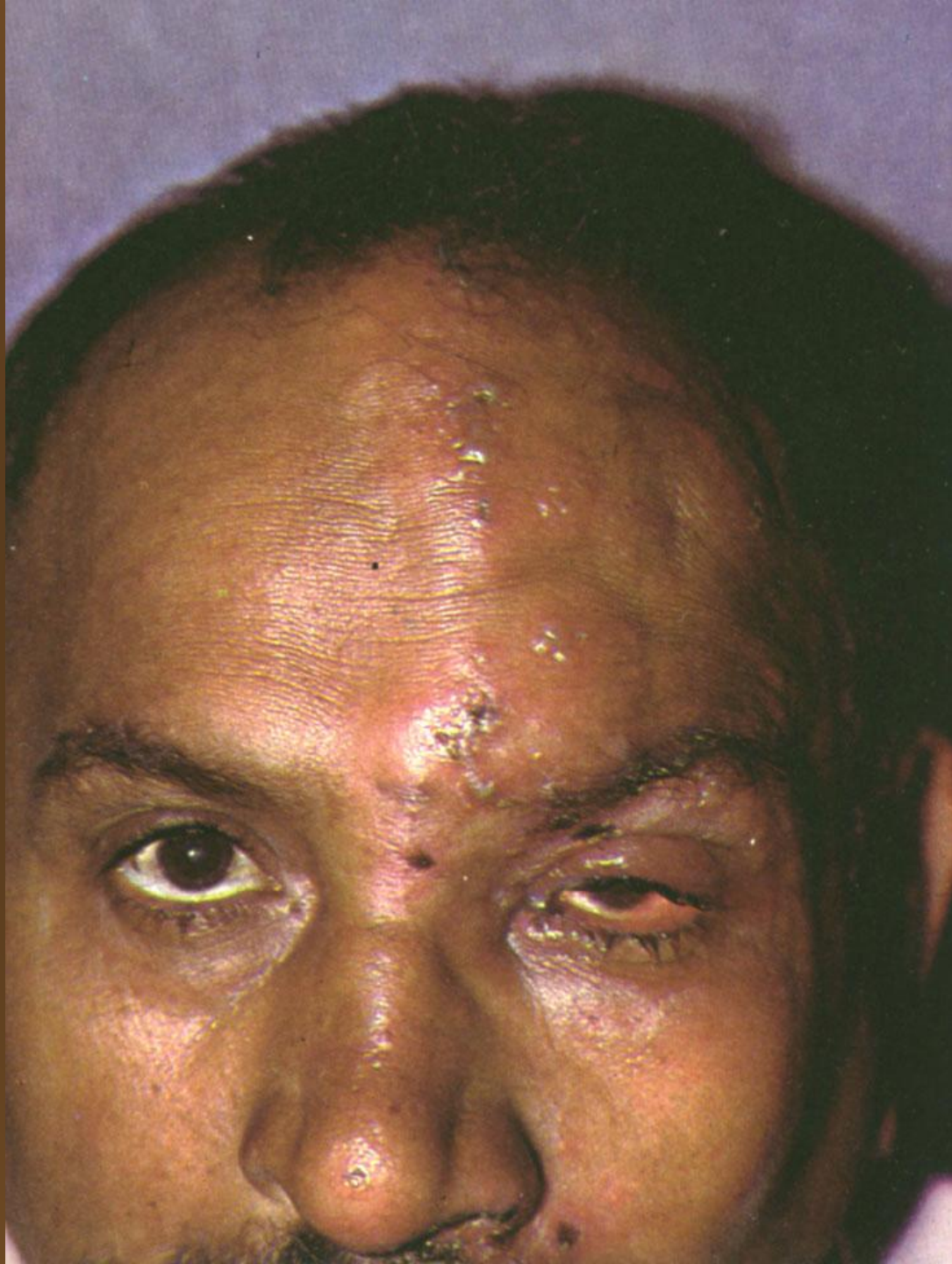


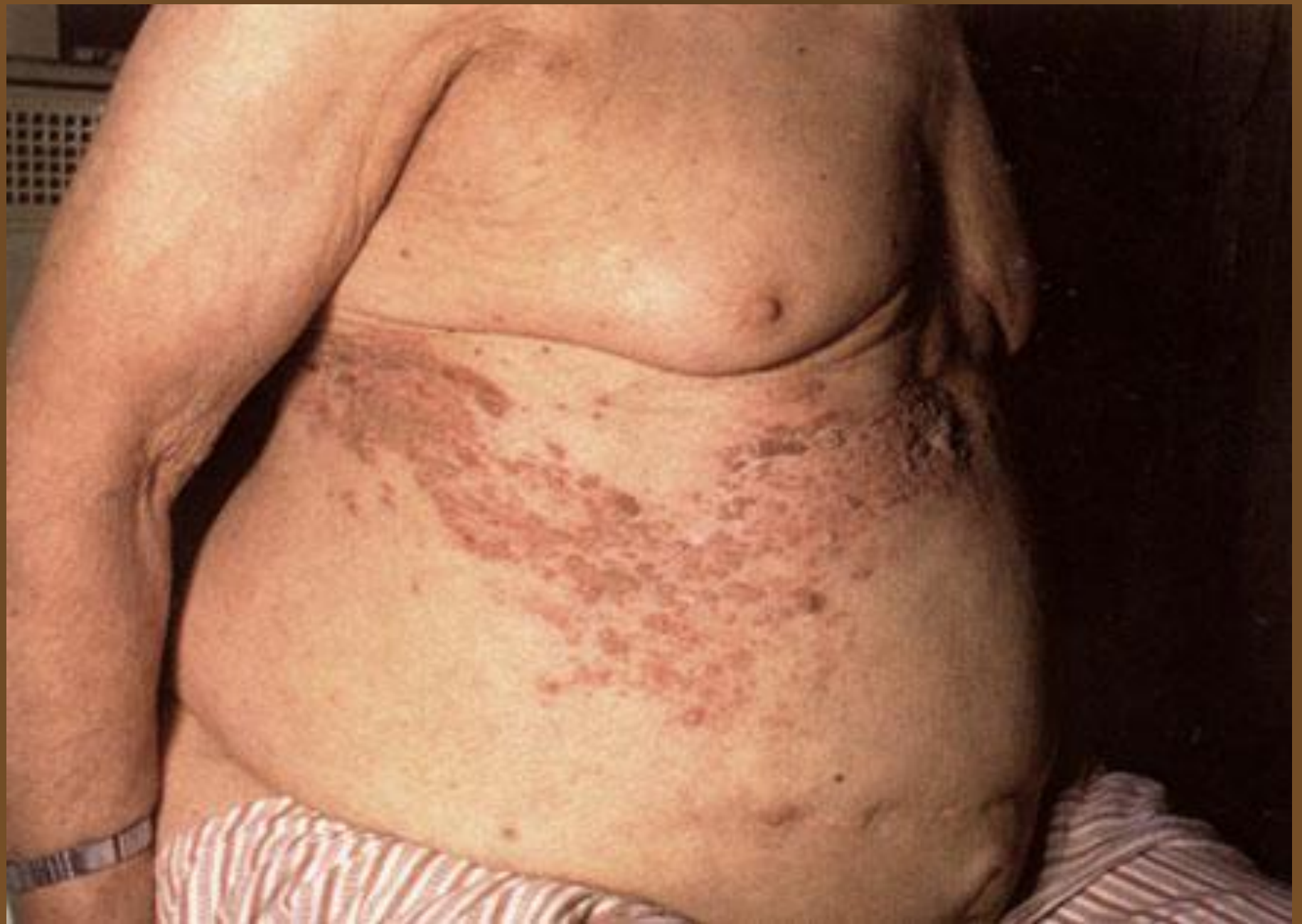


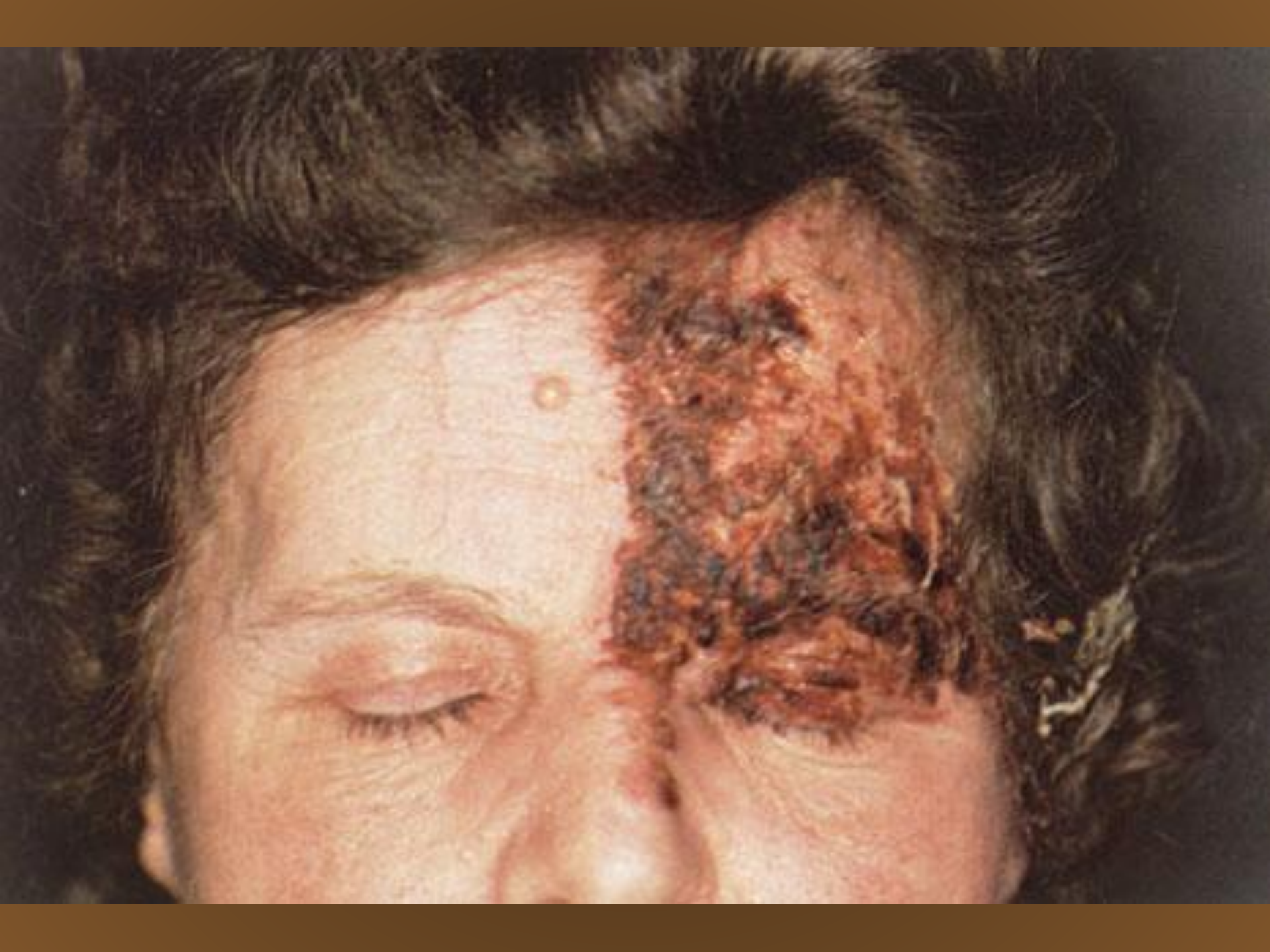


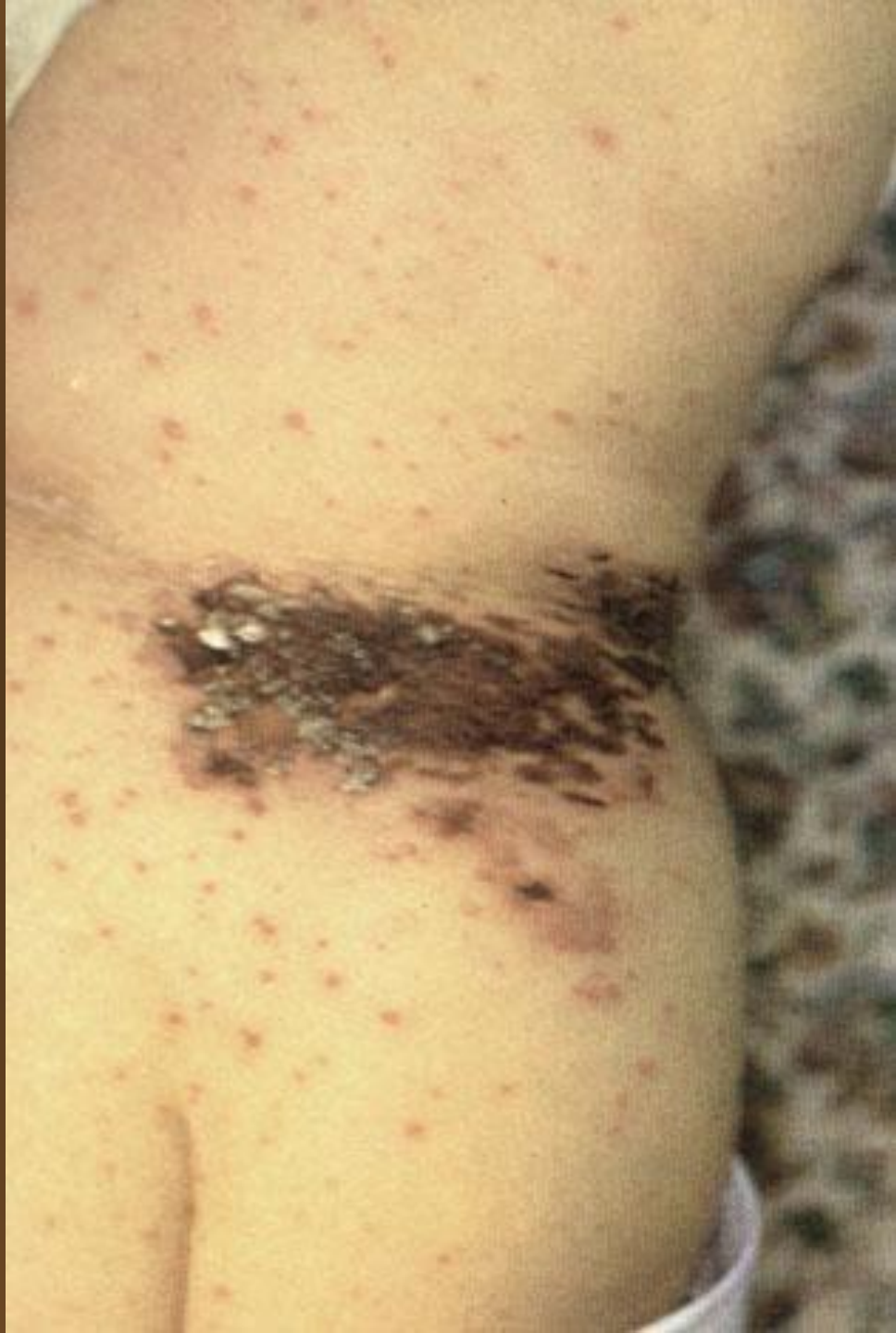


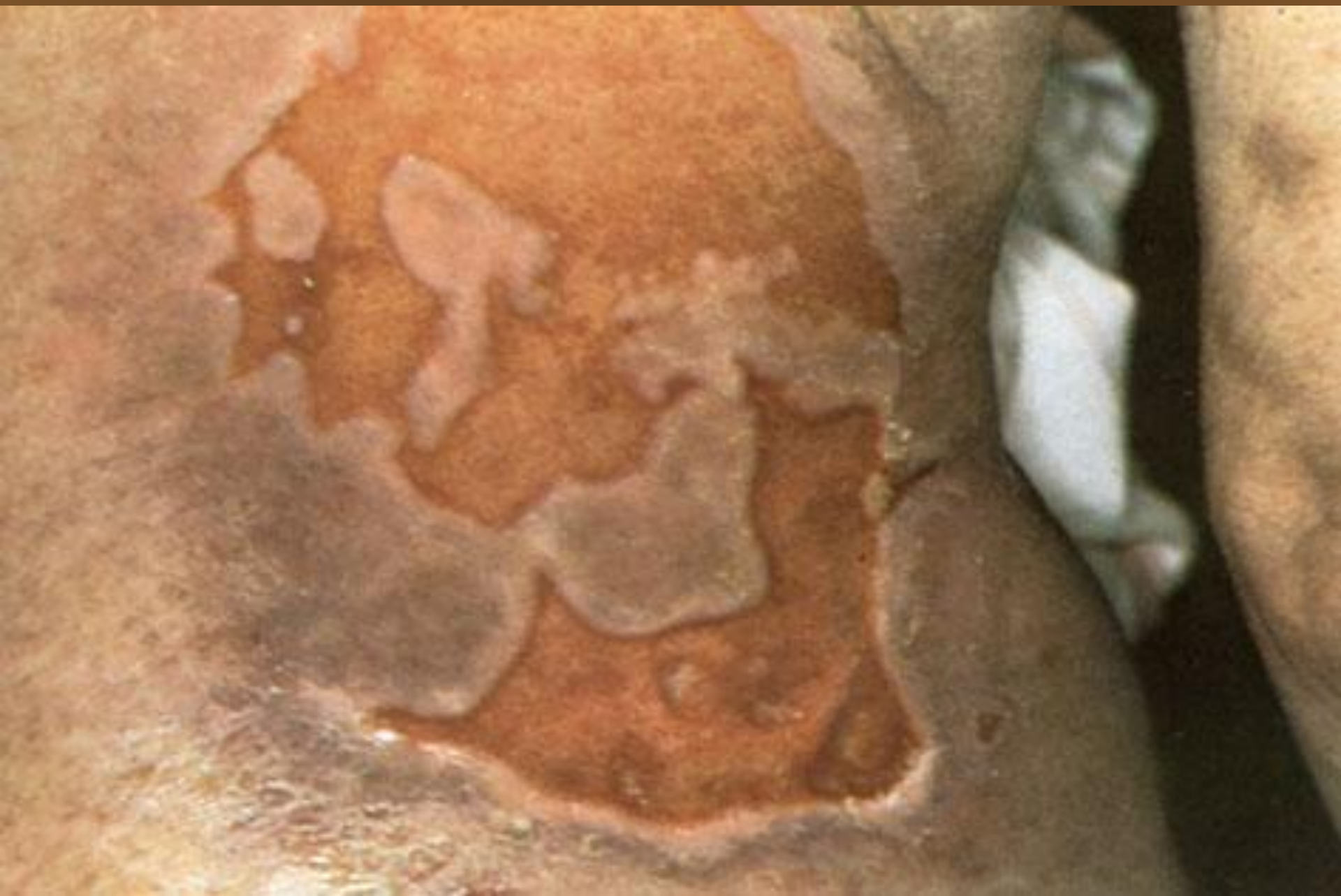


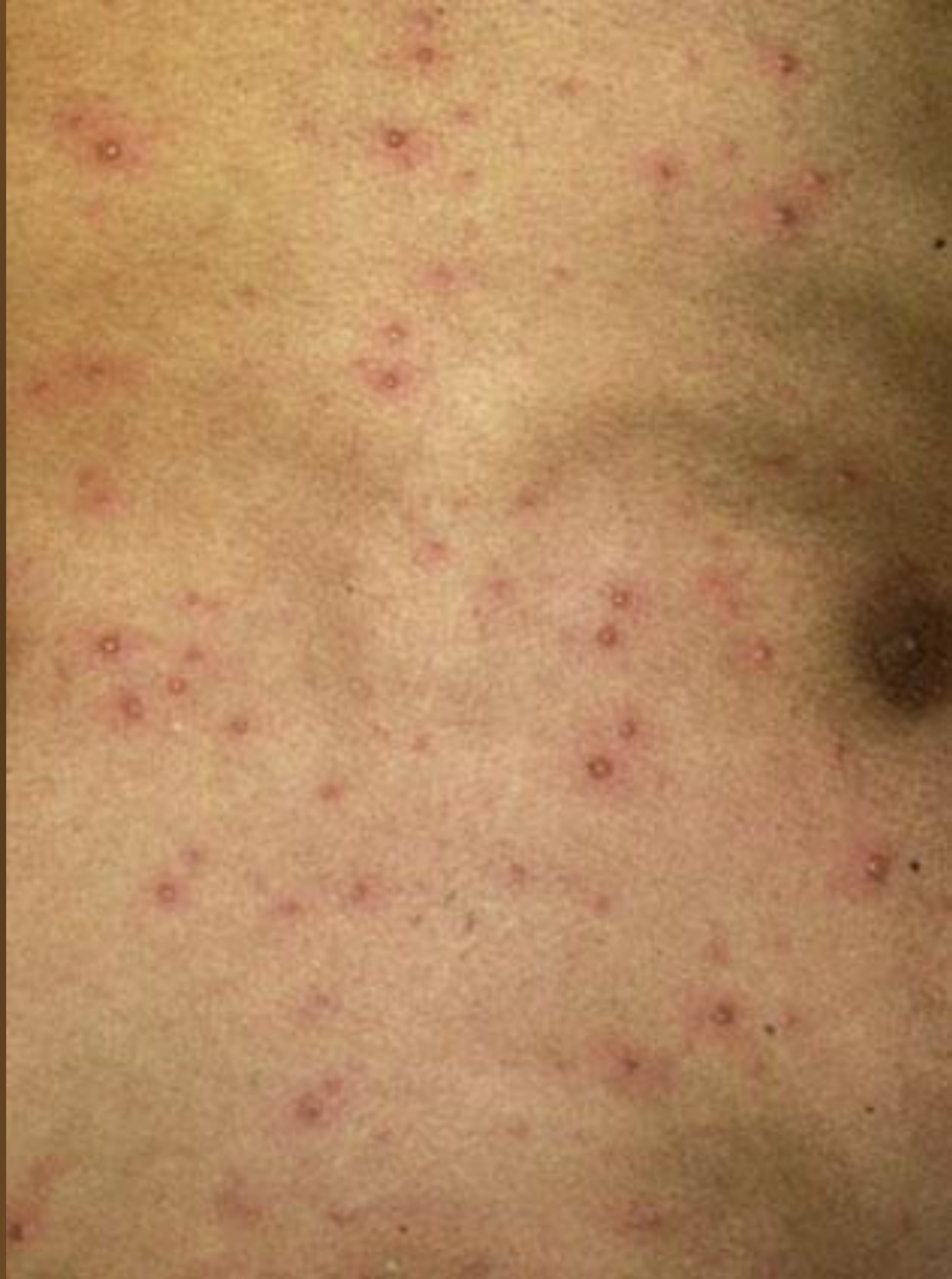




Дифференциальную диагностику опоясывающего герпеса проводят с:

1. Простым пузырьковым лишаем
2. Стрептококковым импетиго
3. Ветряной оспой

Бородавки

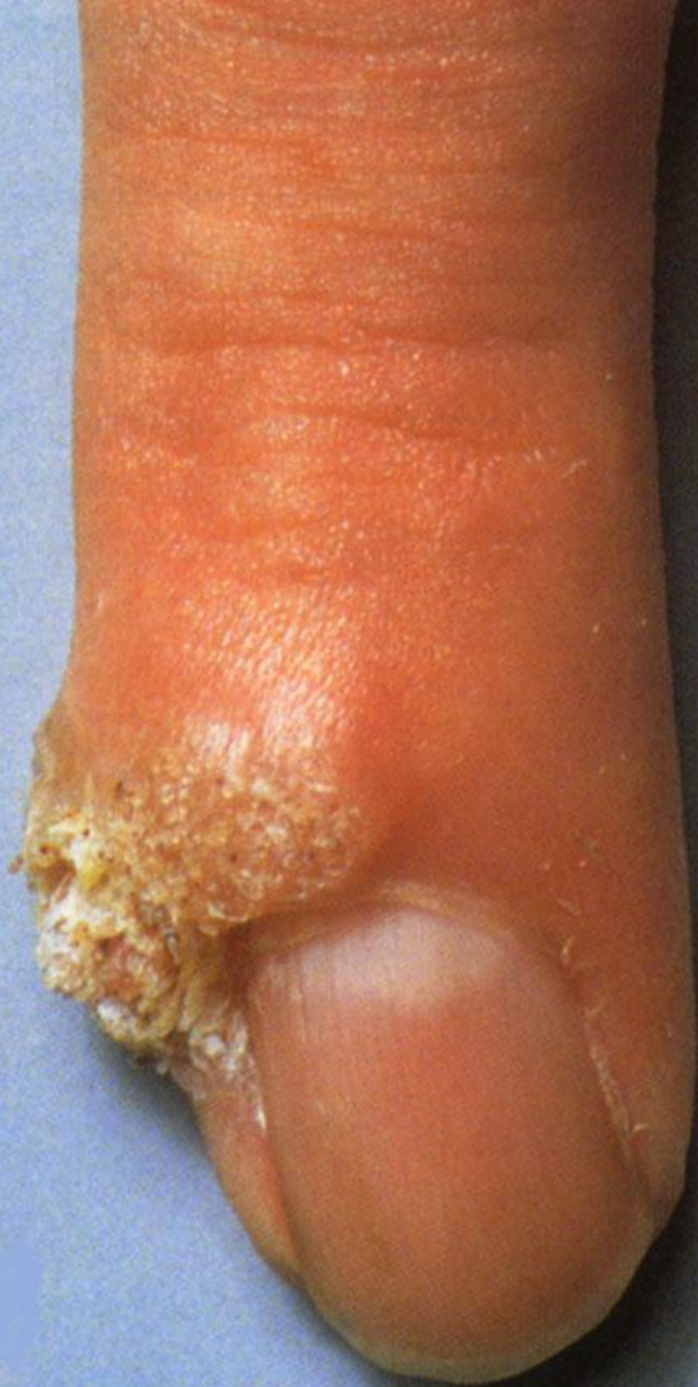Классификация:

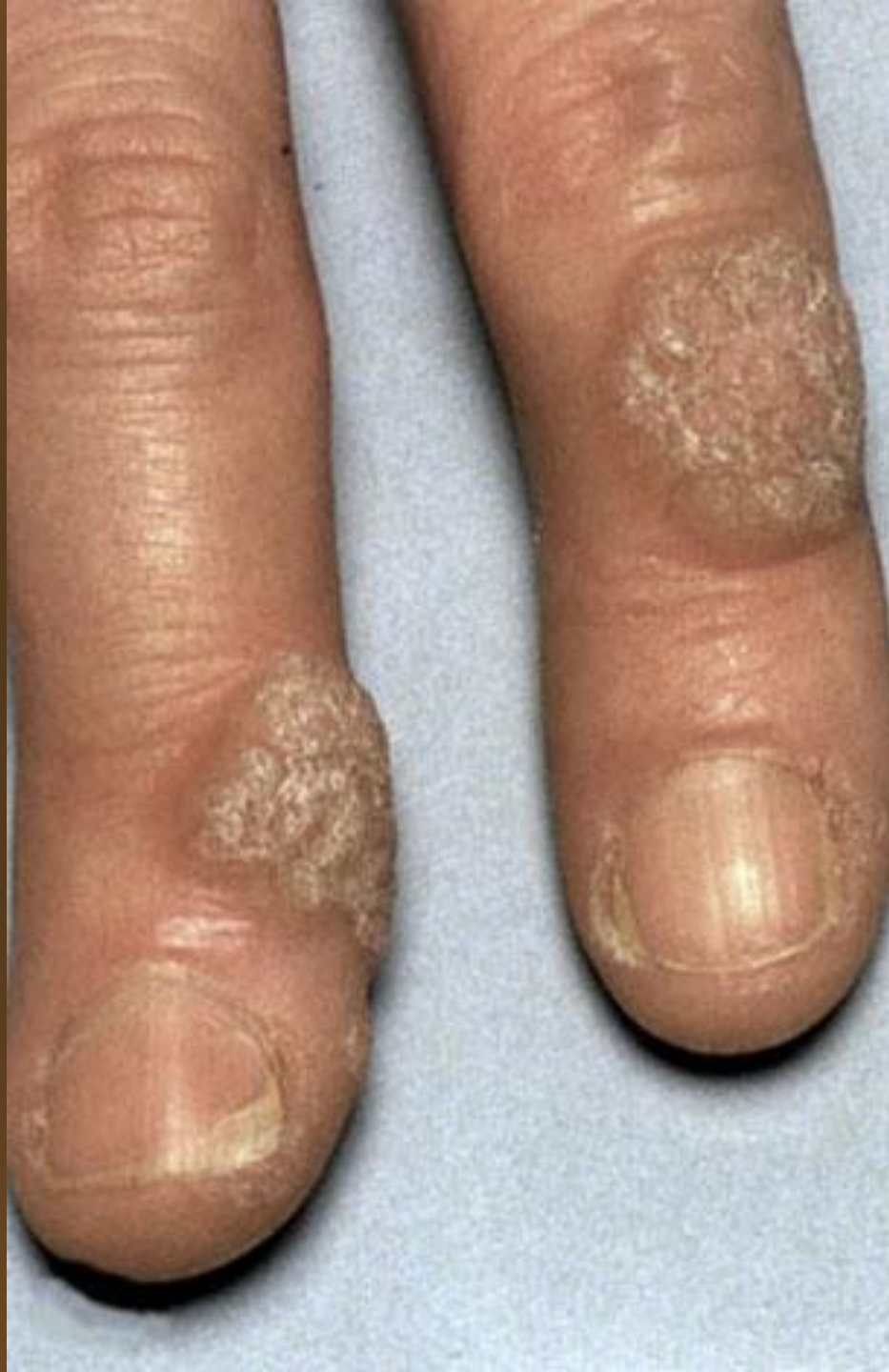```
graph TD; A[Классификация:] --> B[Вульгарные]; A --> C[Плоские (юношеские)];
```

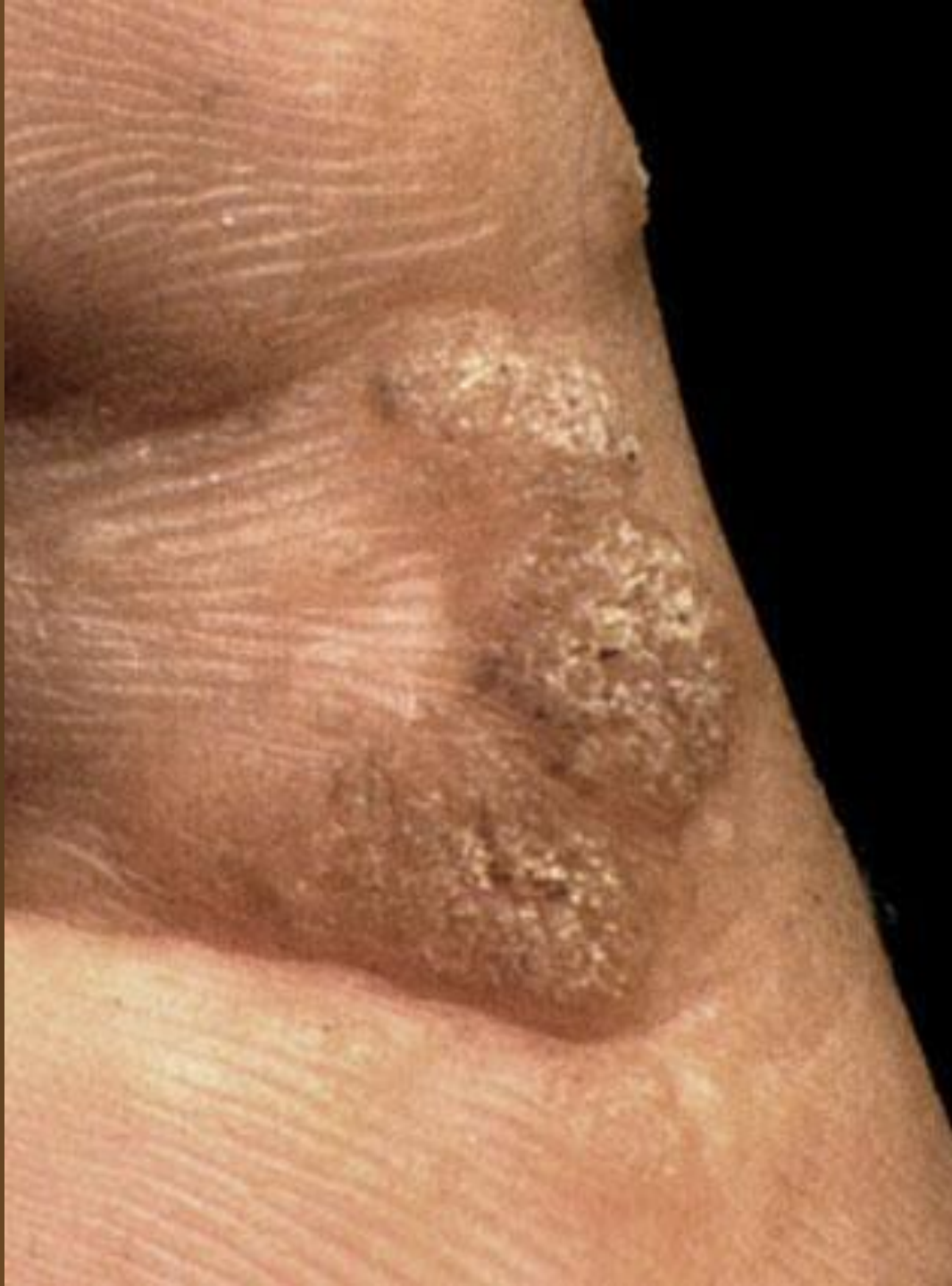Вульгарные

Плоские (юношеские)

ВУЛЬГАРНЫЕ БОРОДАВКИ

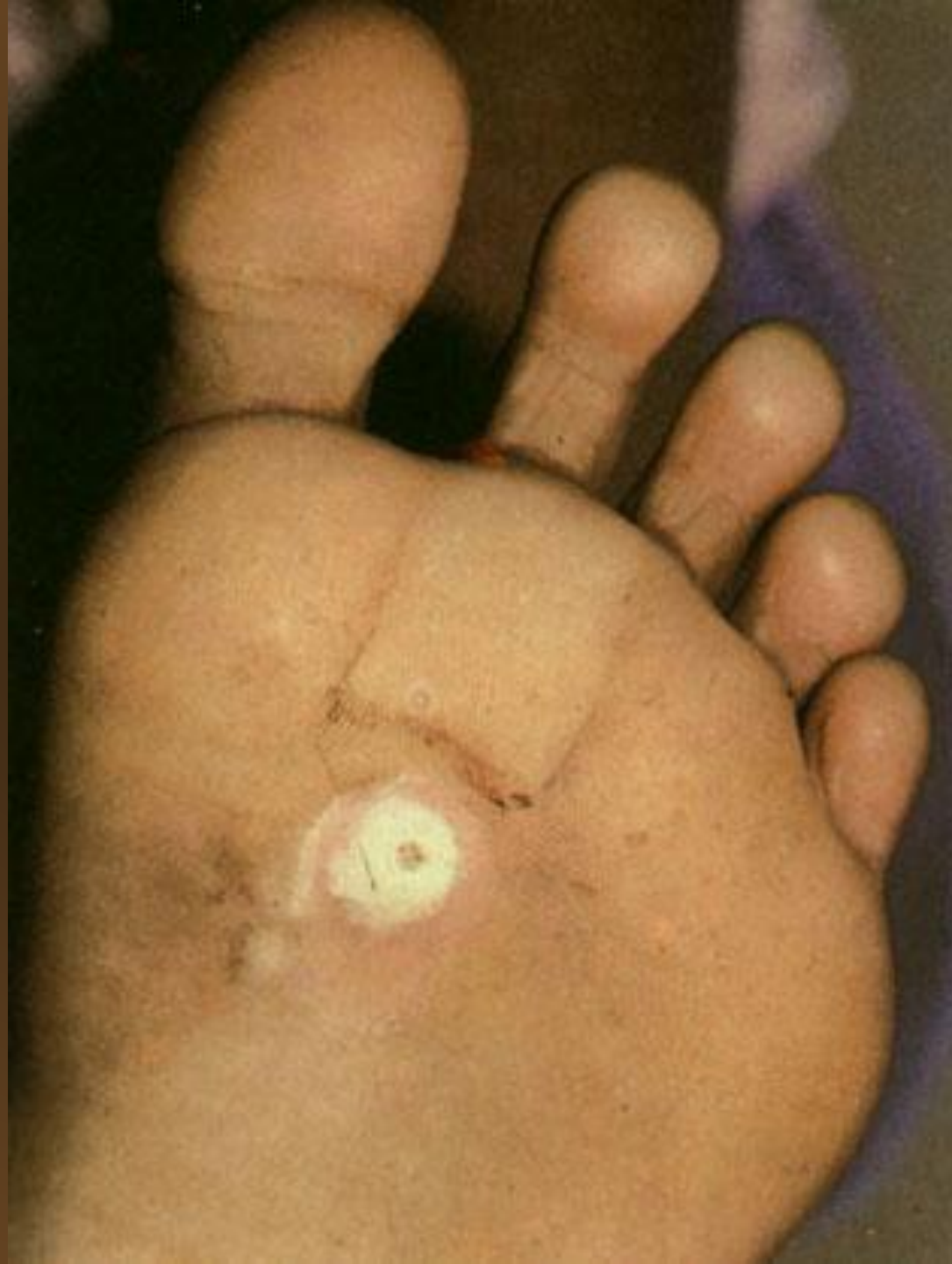




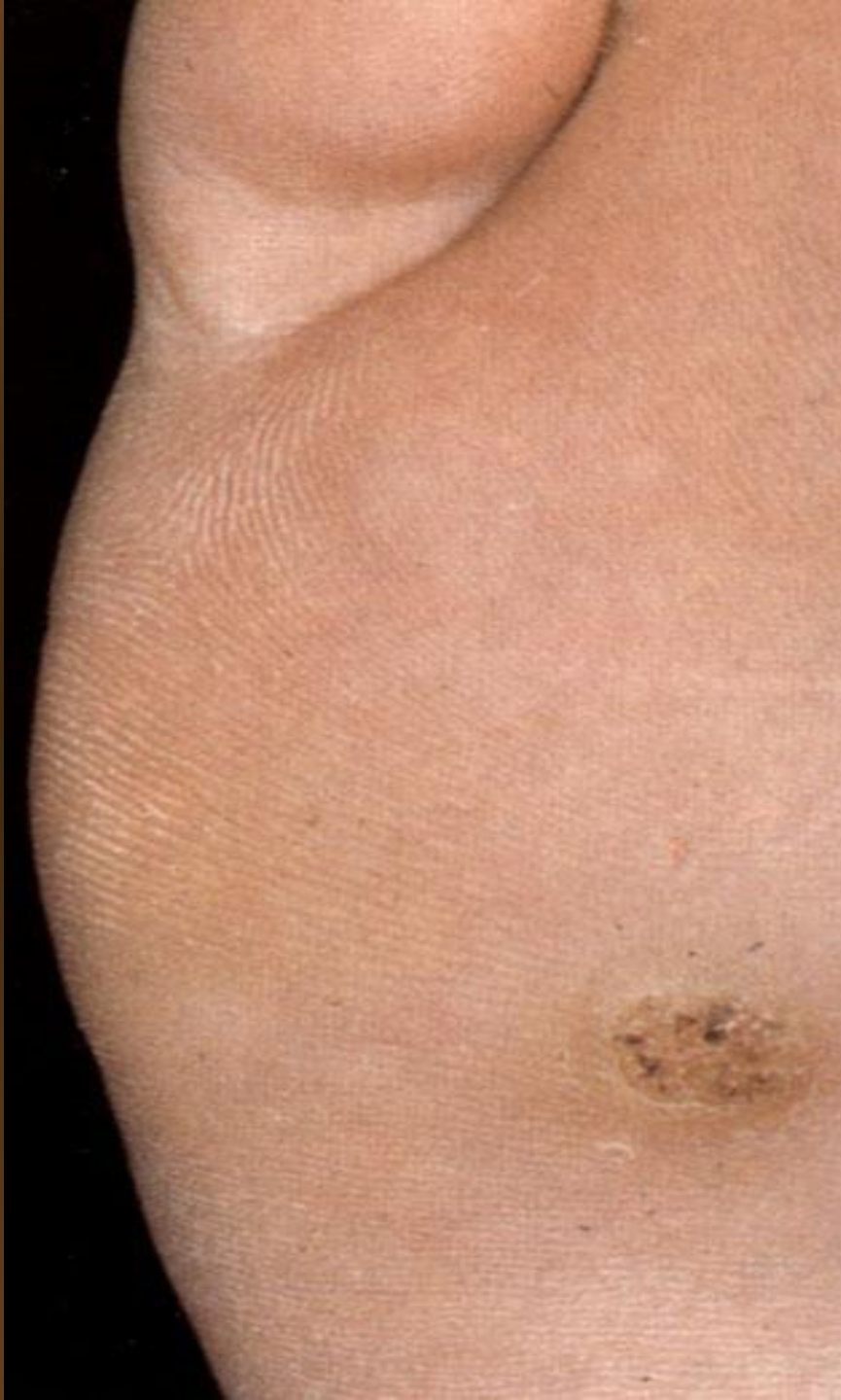
Околоногтевые вульгарные бородавки

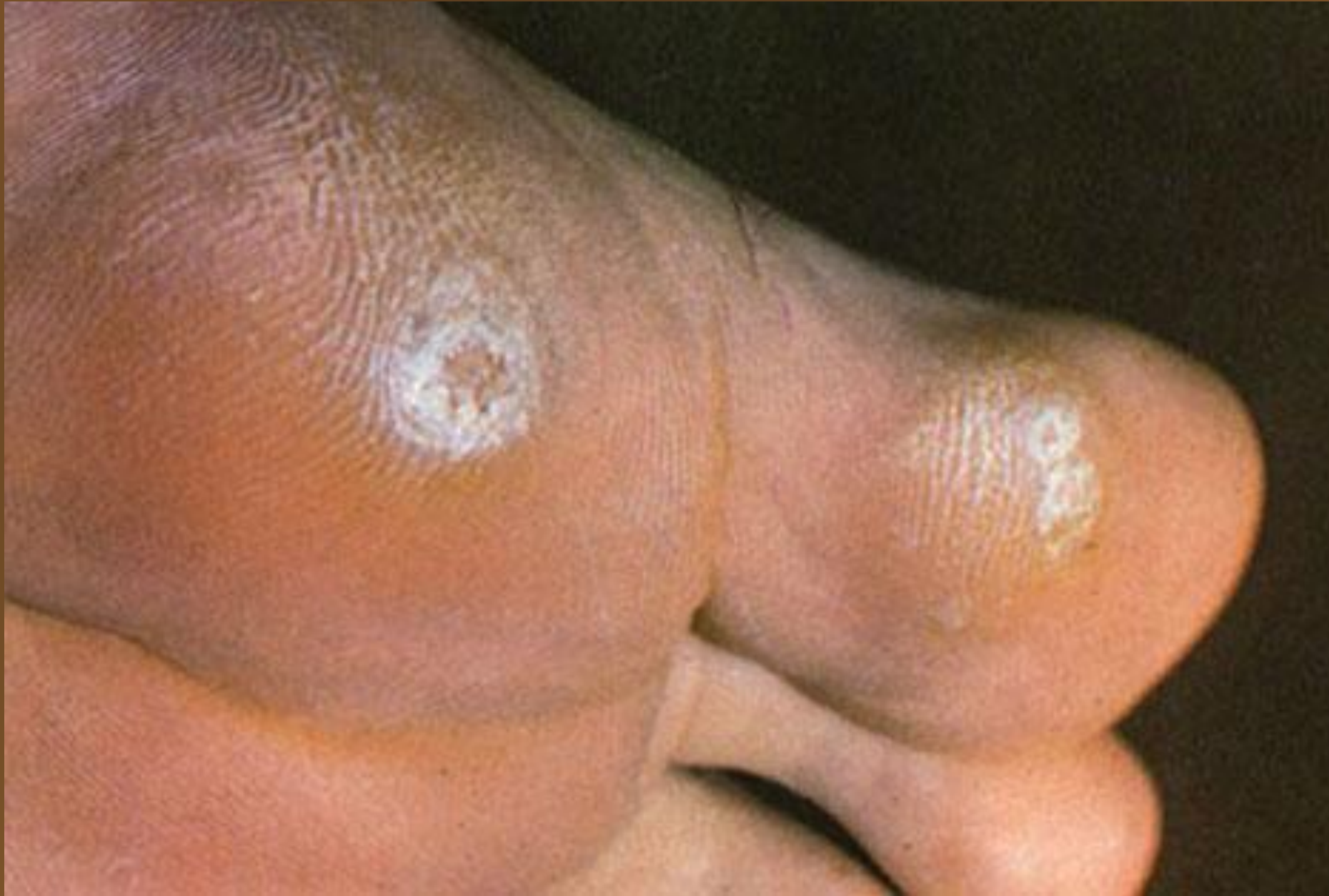Подошвенная бородавка



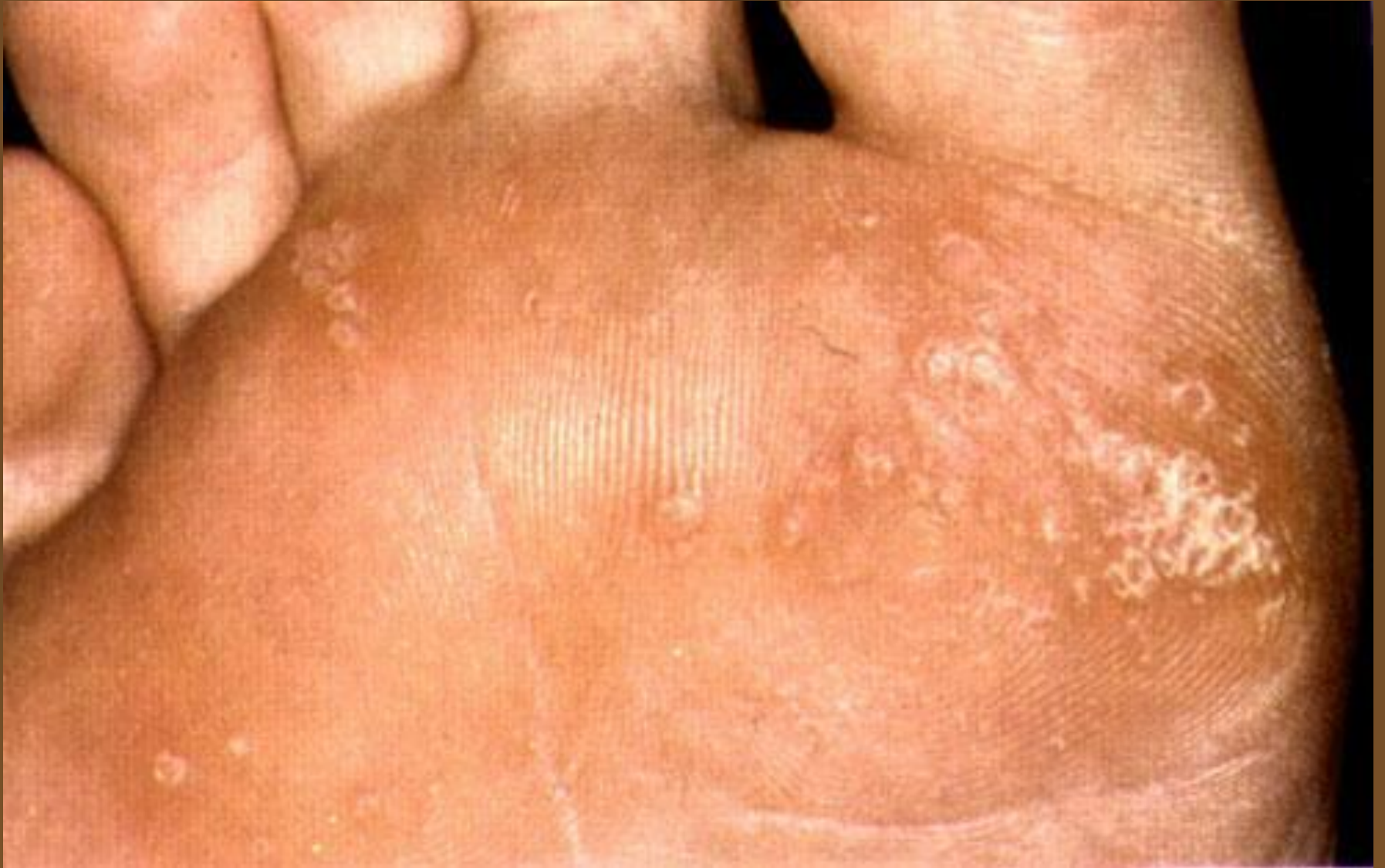Подошвенная
бородавка



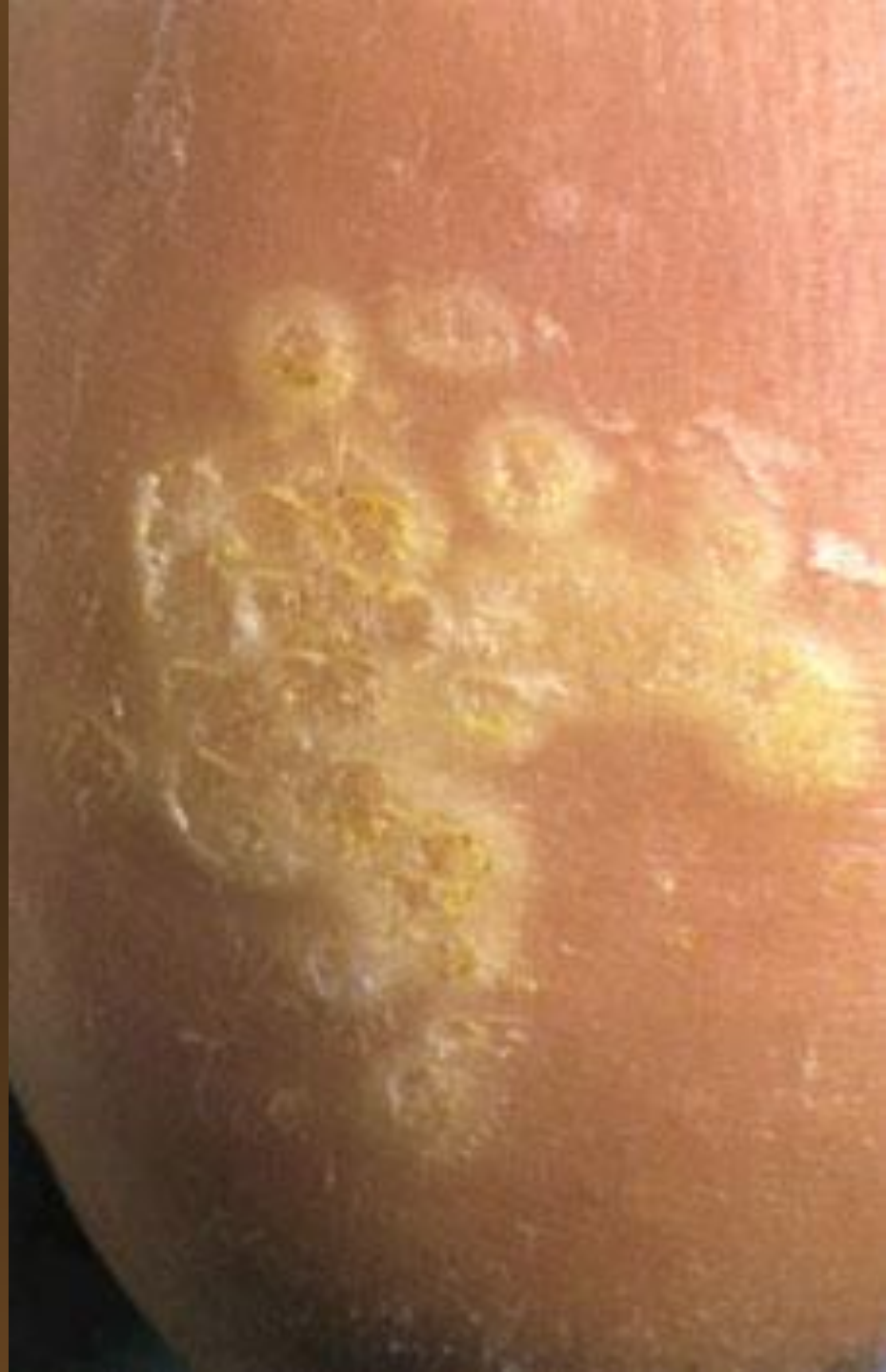Подошвенные бородавки



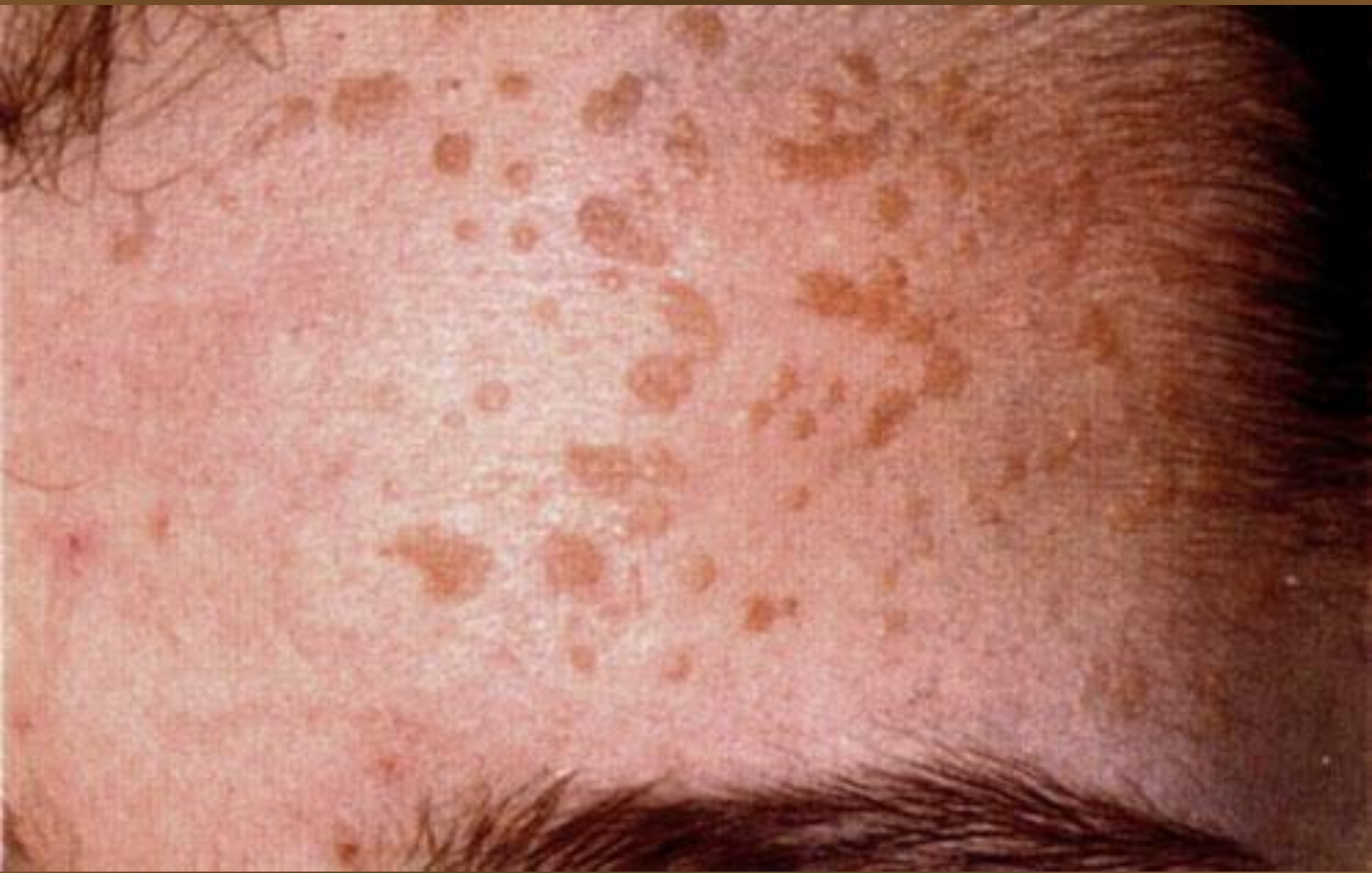Подошвенные множественные бородавки

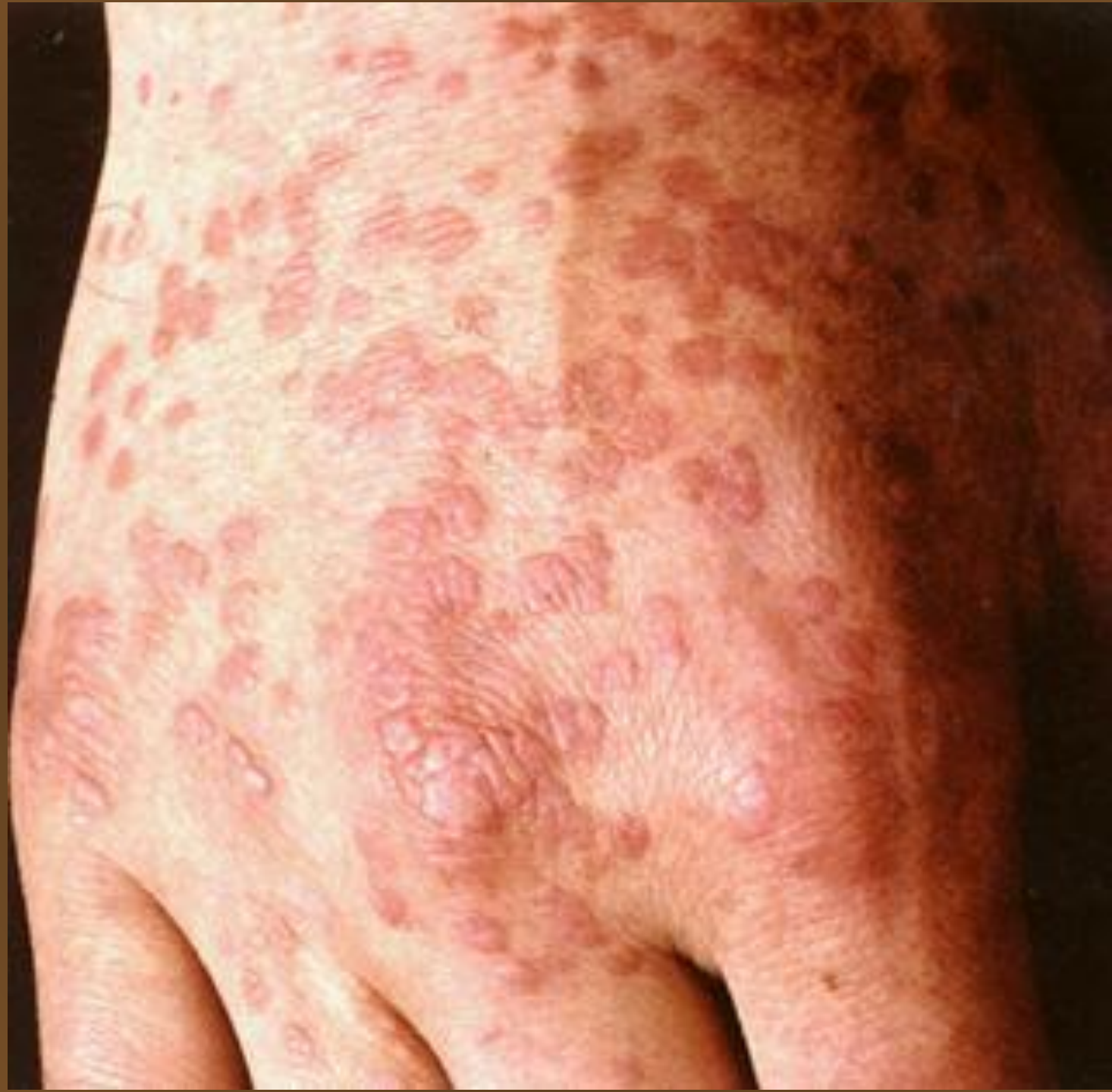

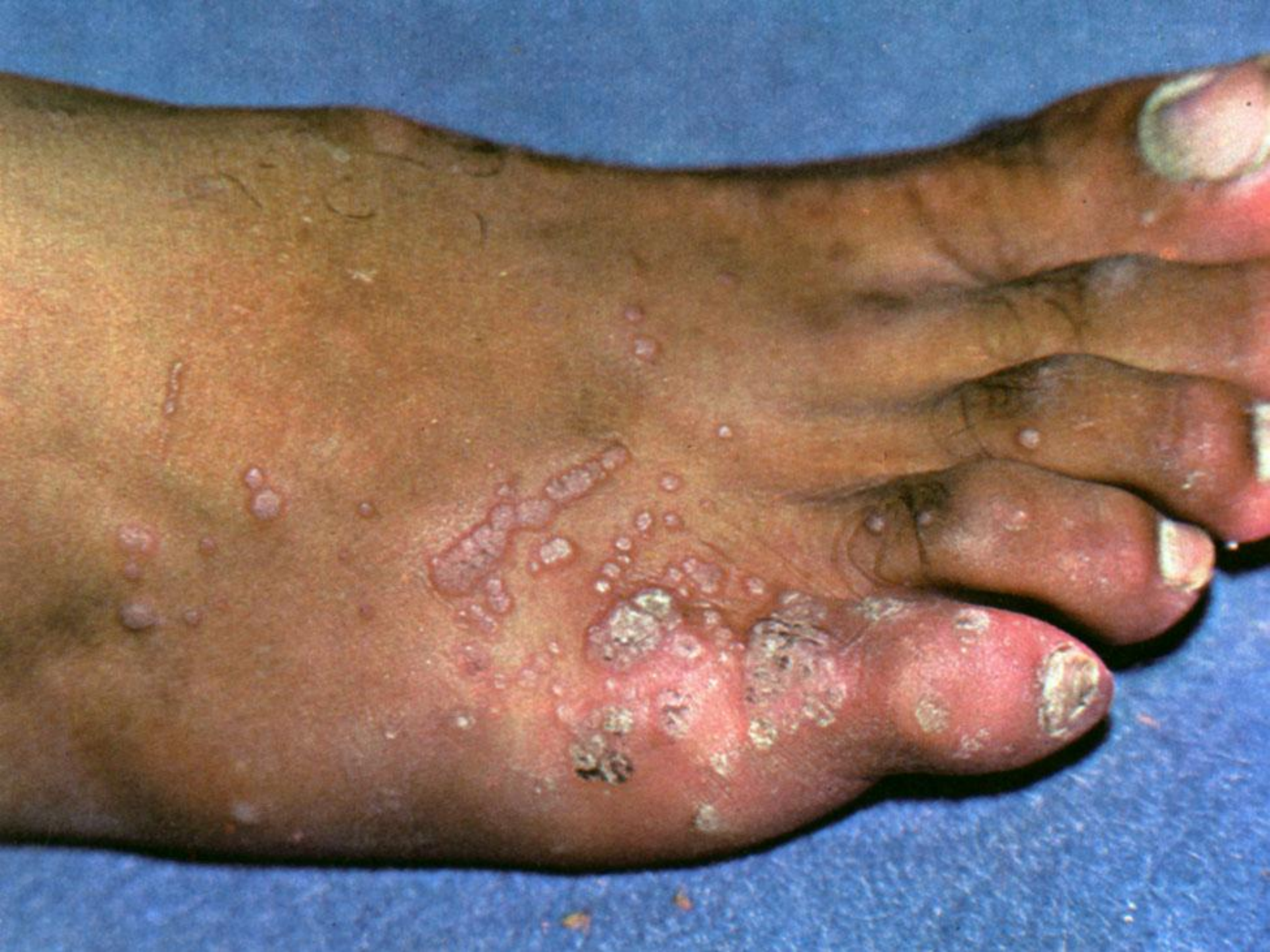Множественные
подошвенные
вульгарные
бородавки



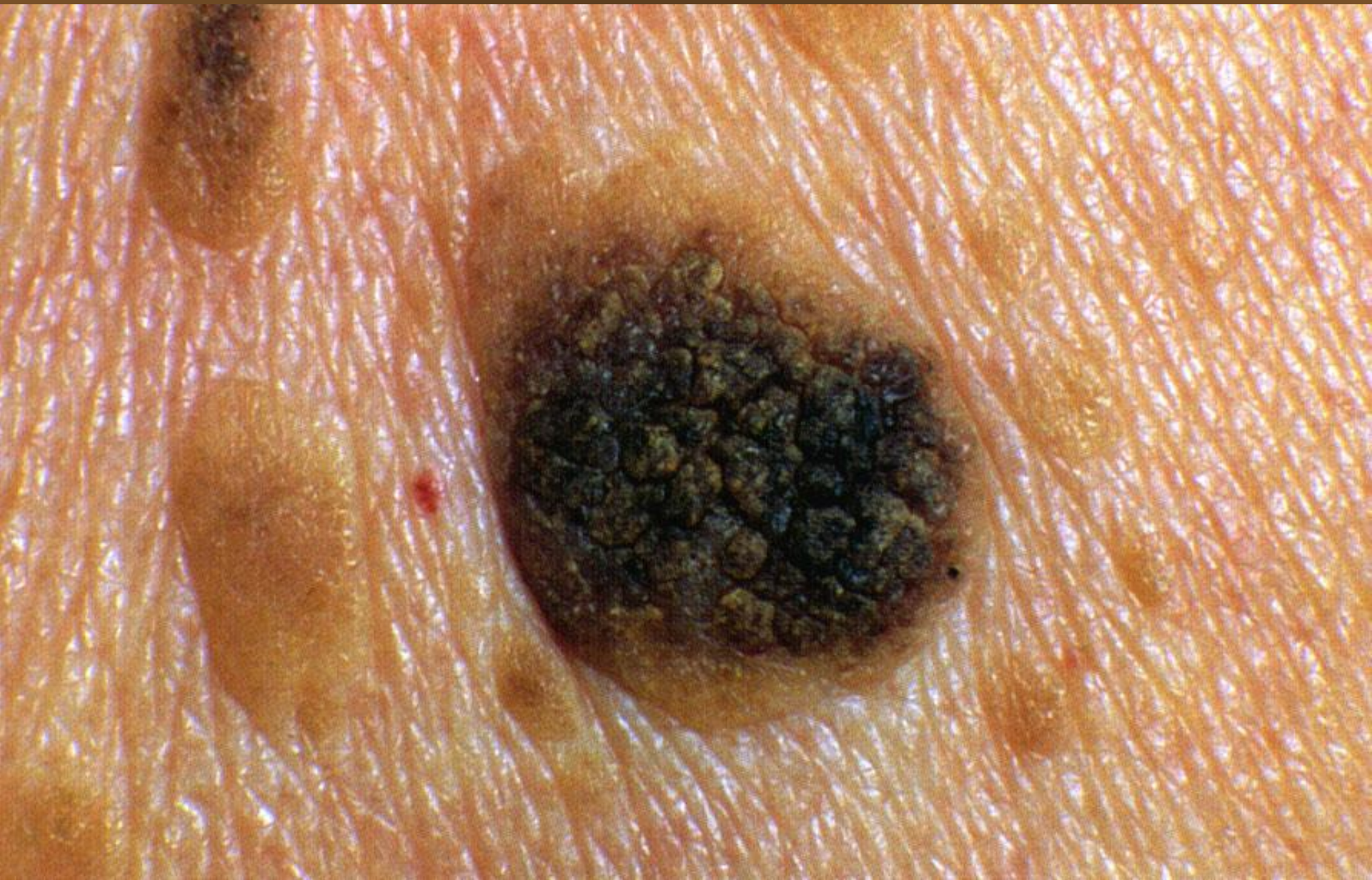ПЛОСКИЕ БОРОДАВКИ

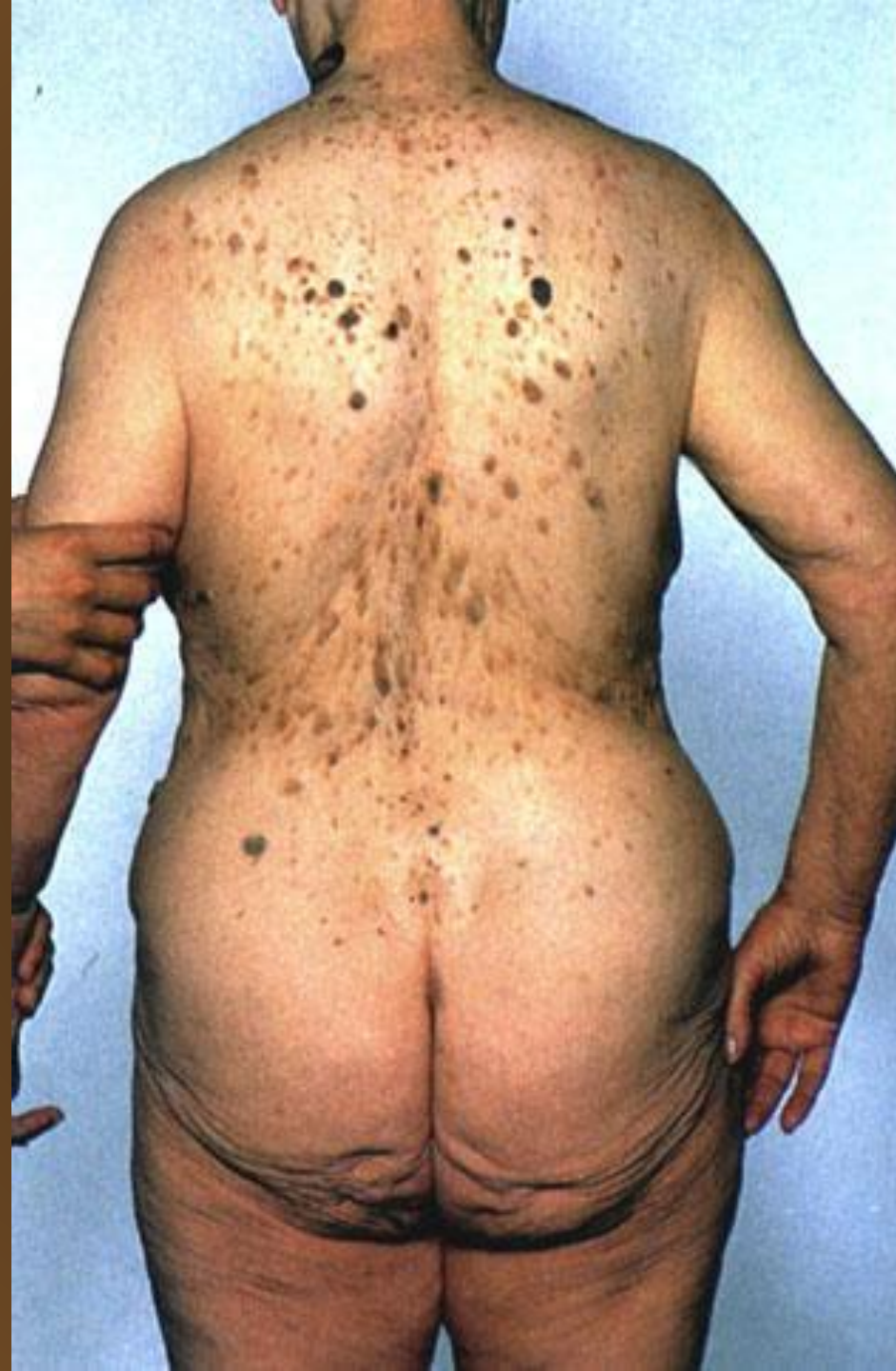


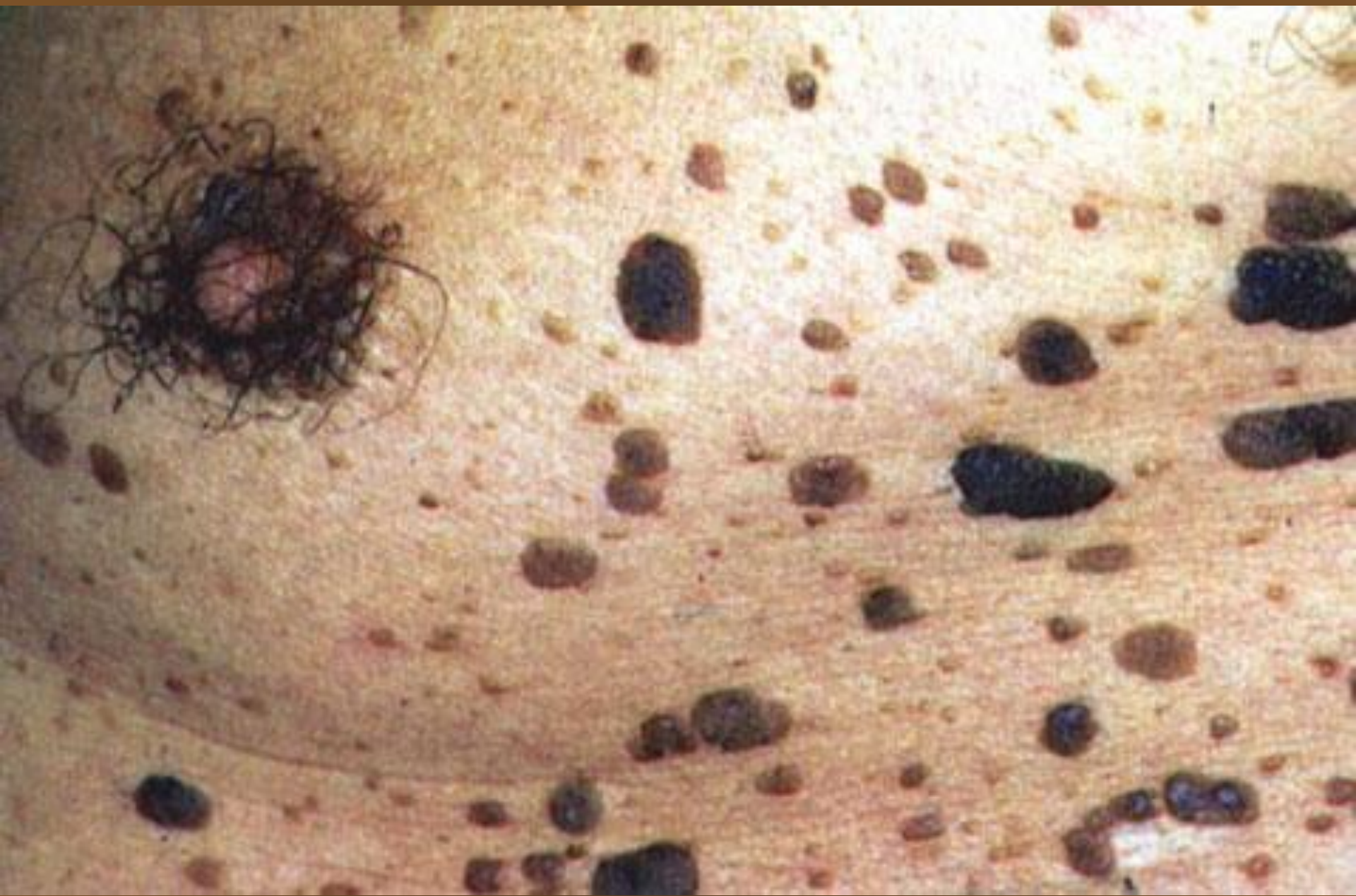


Себорейные бородавки

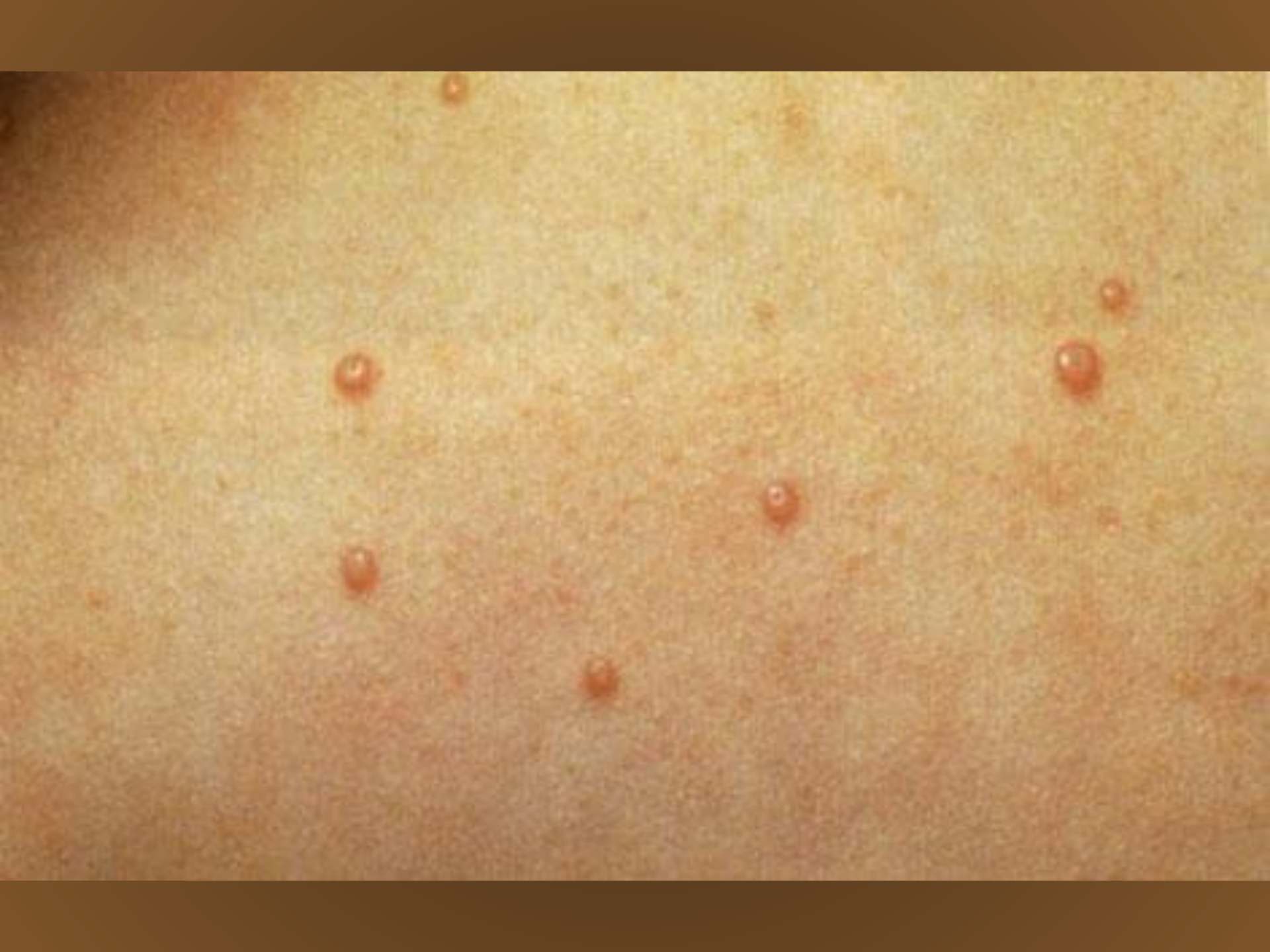


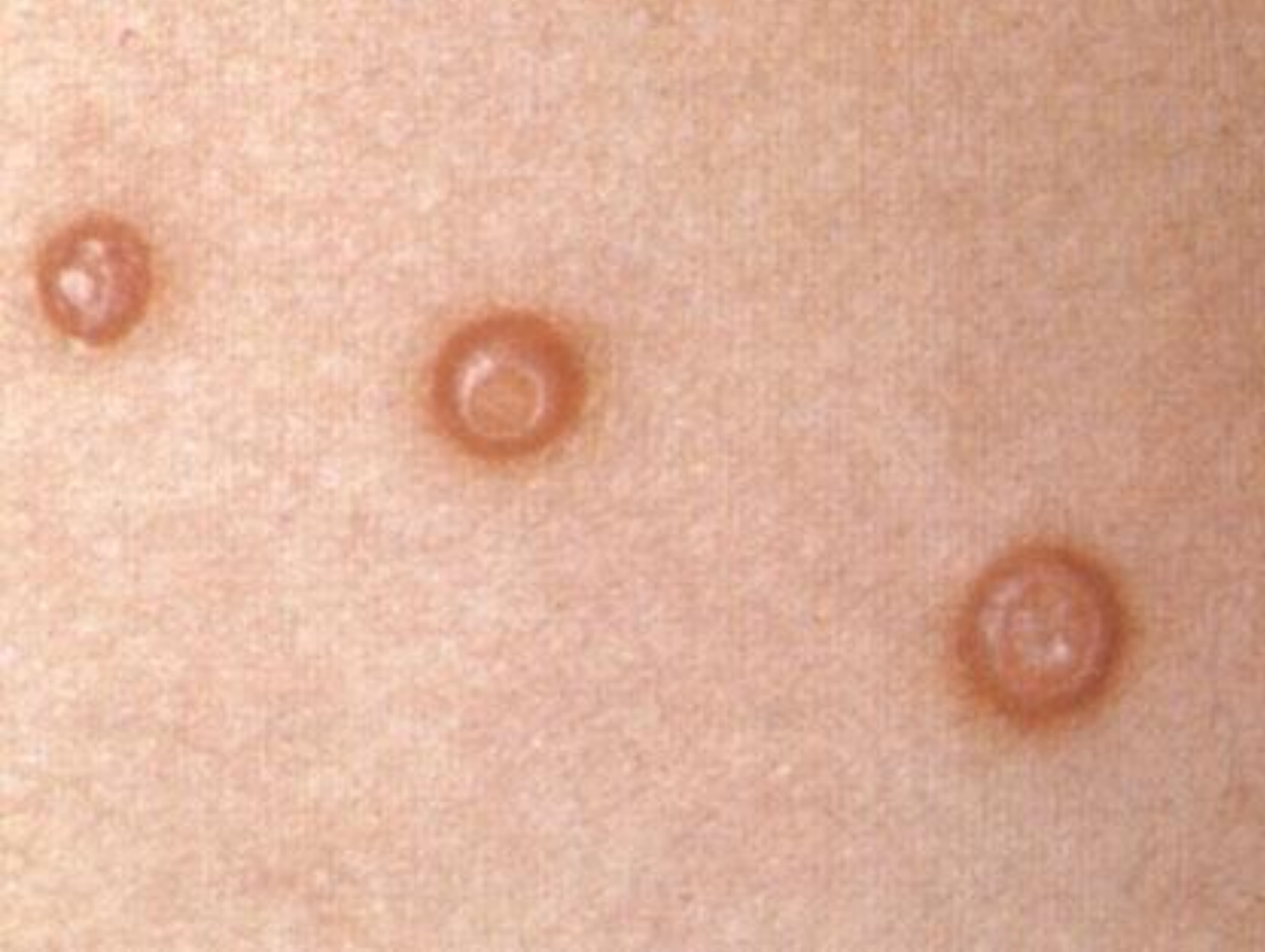


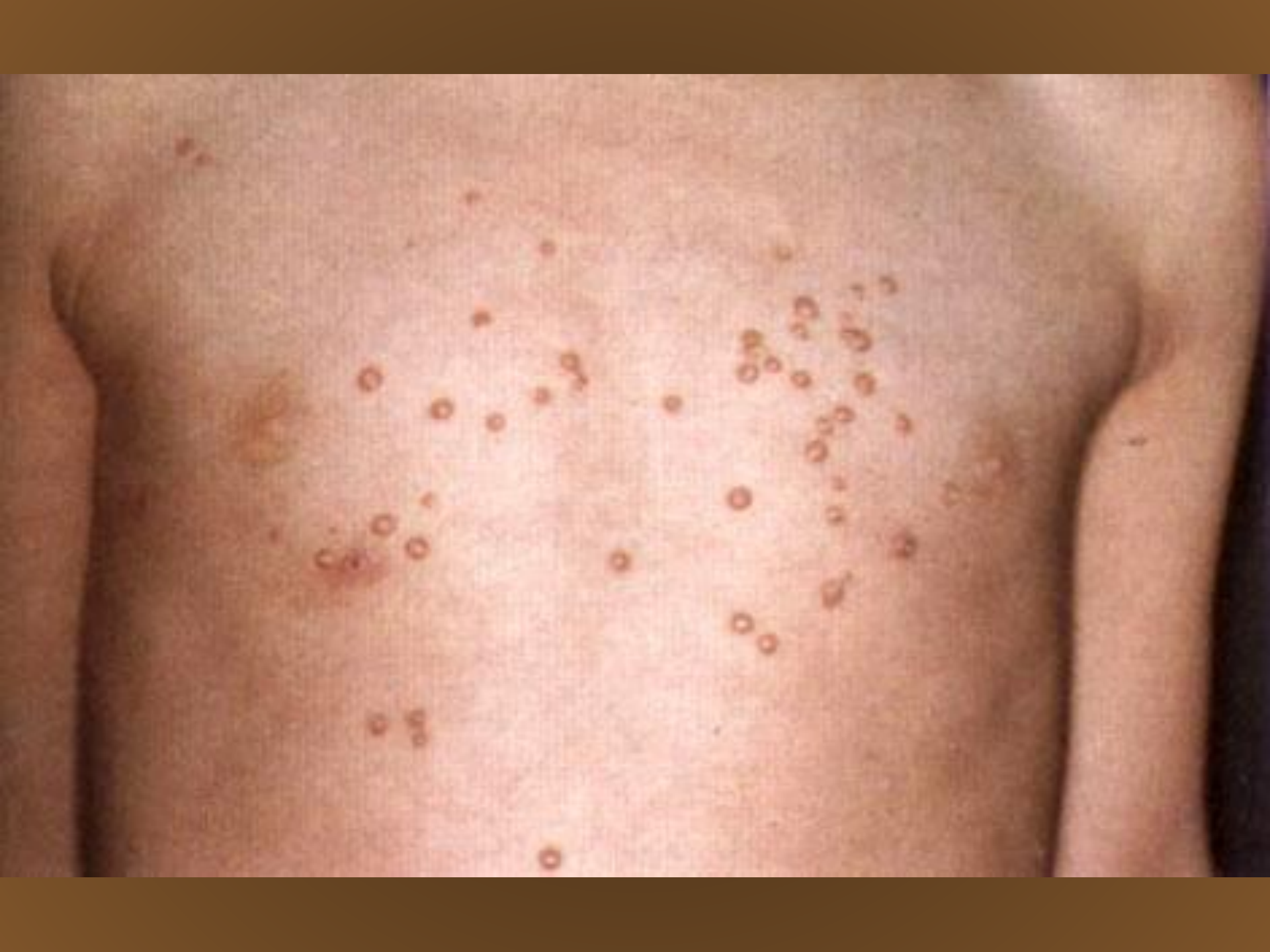Контагиозный
(заразительный)

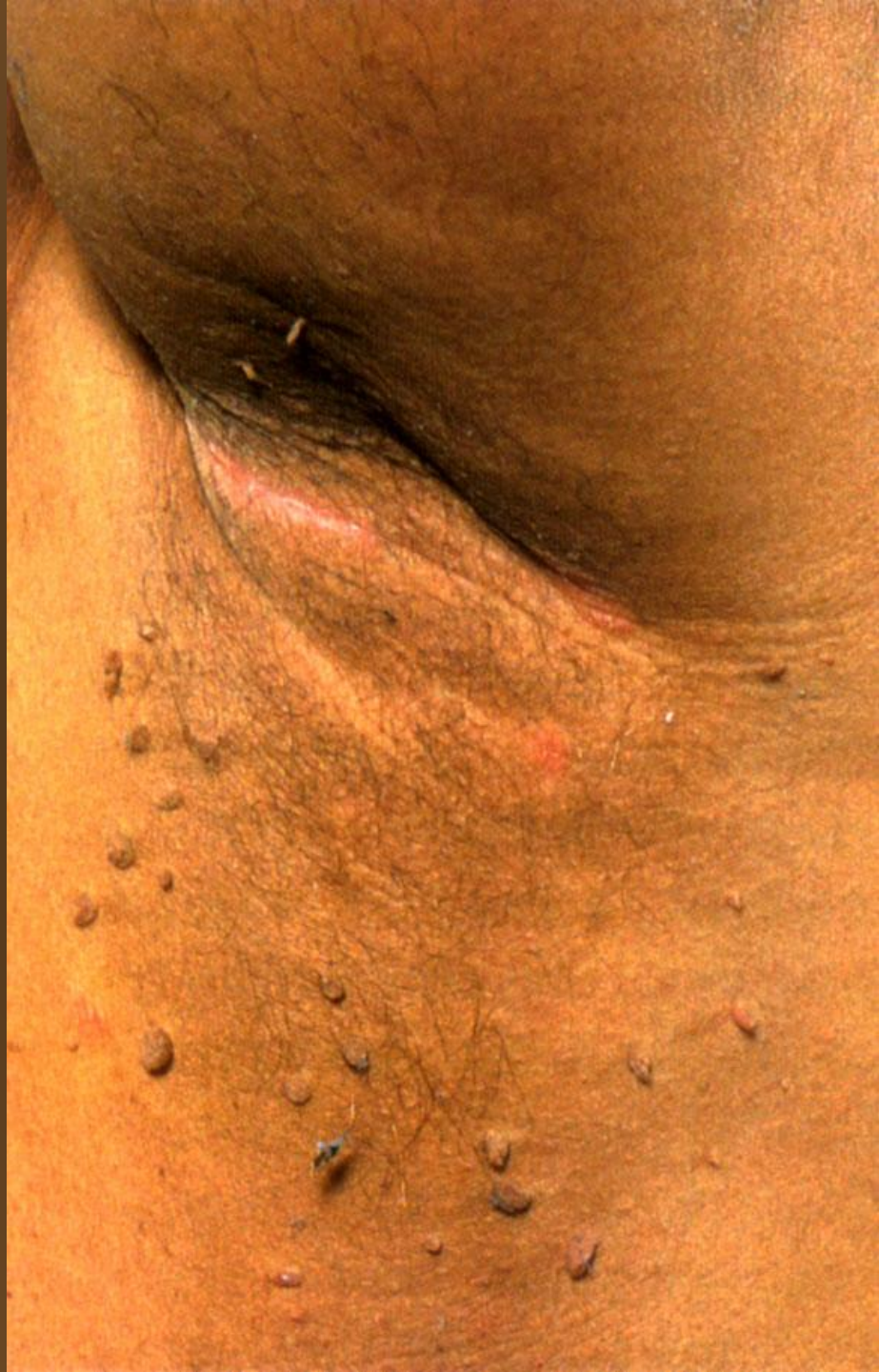МОЛЛЮСК



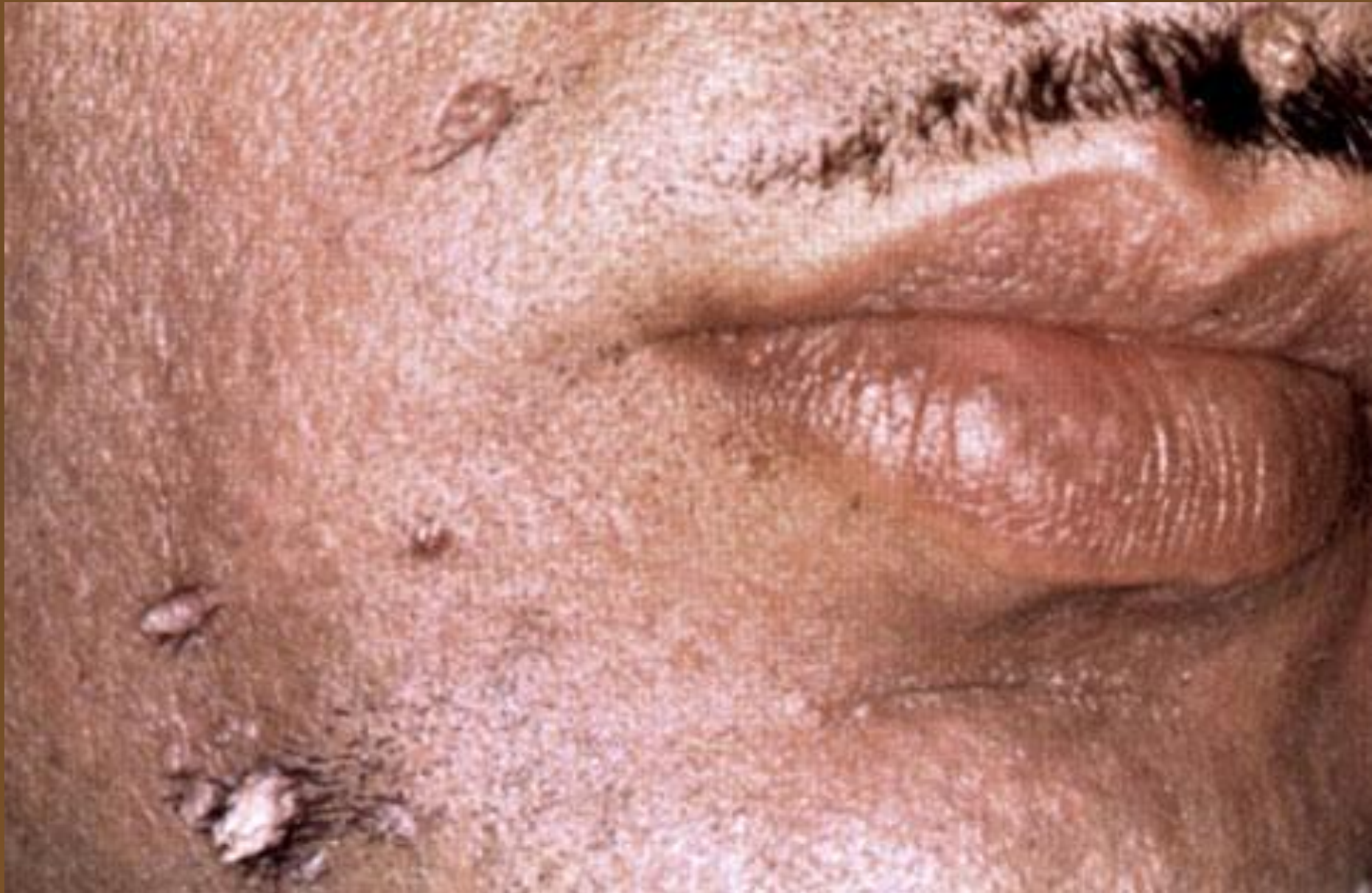



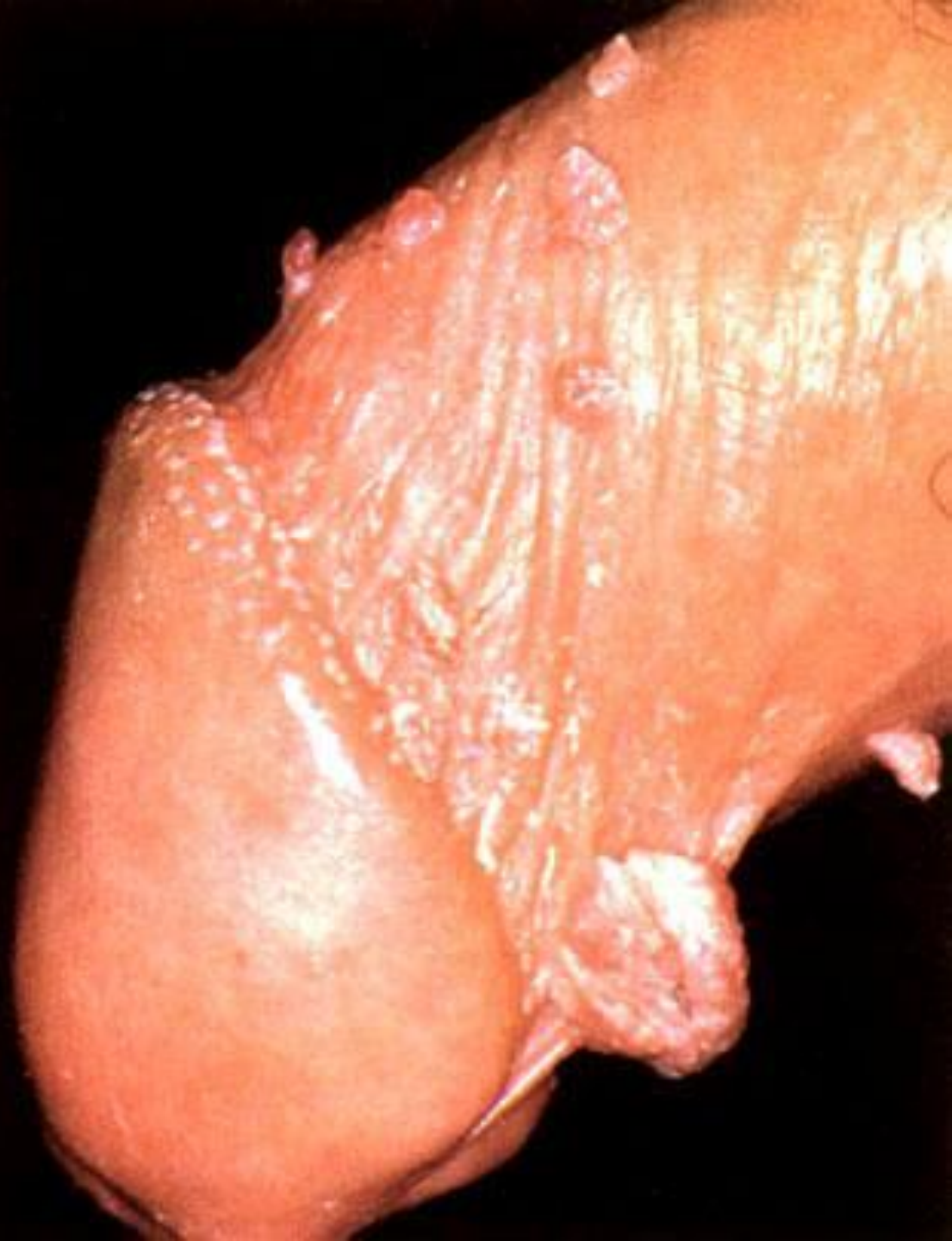Папилломы

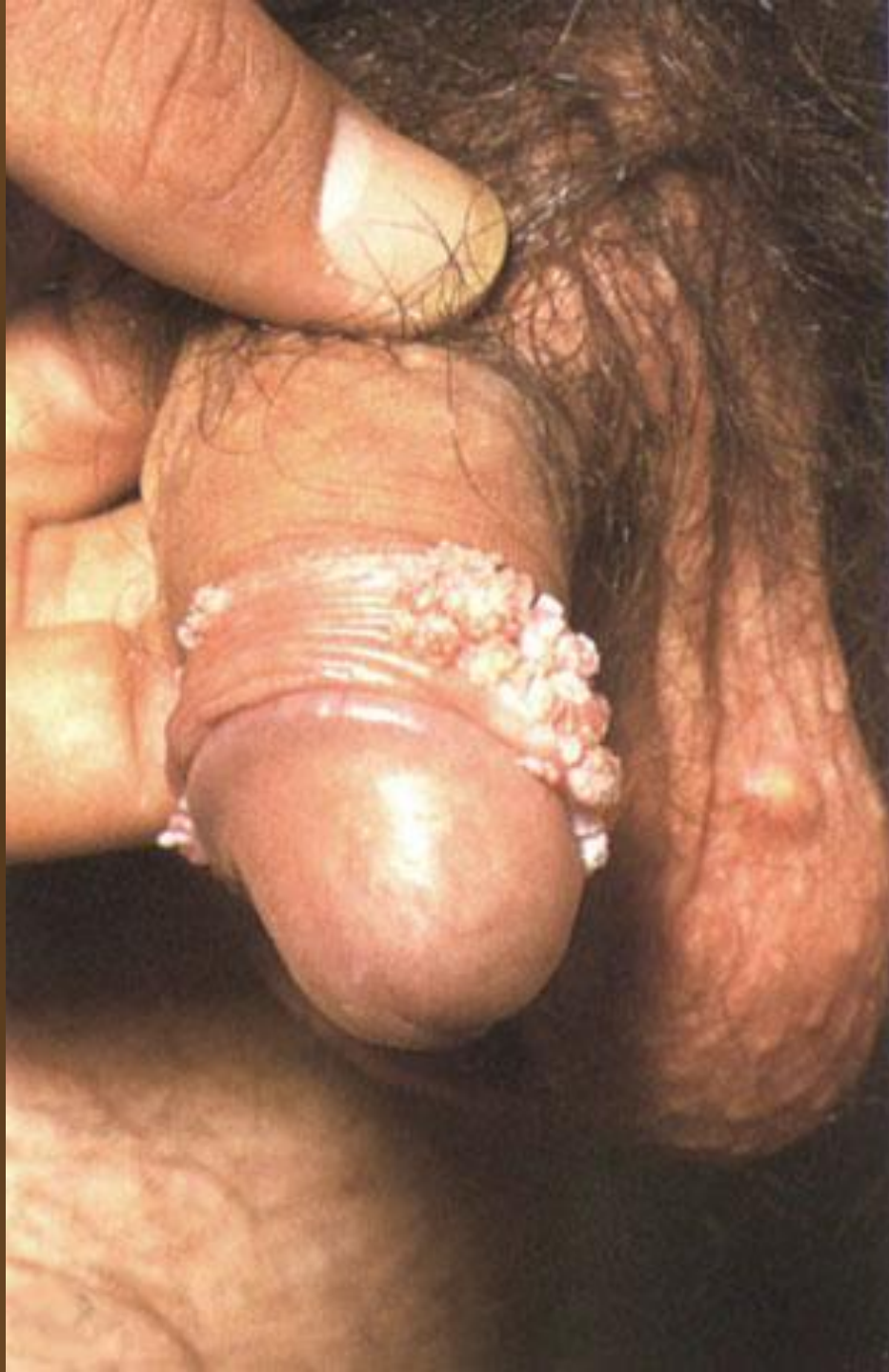

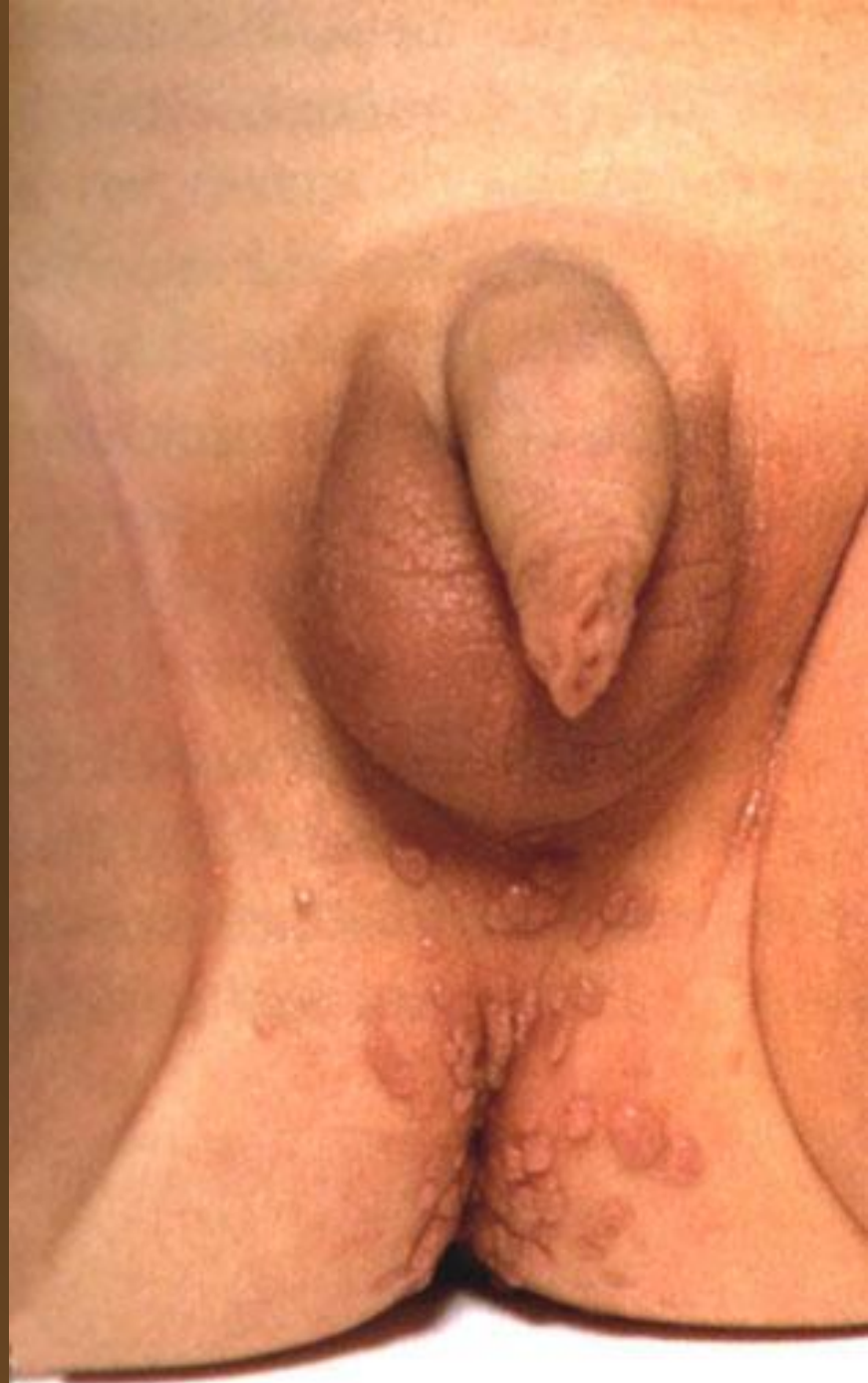Нитевидные

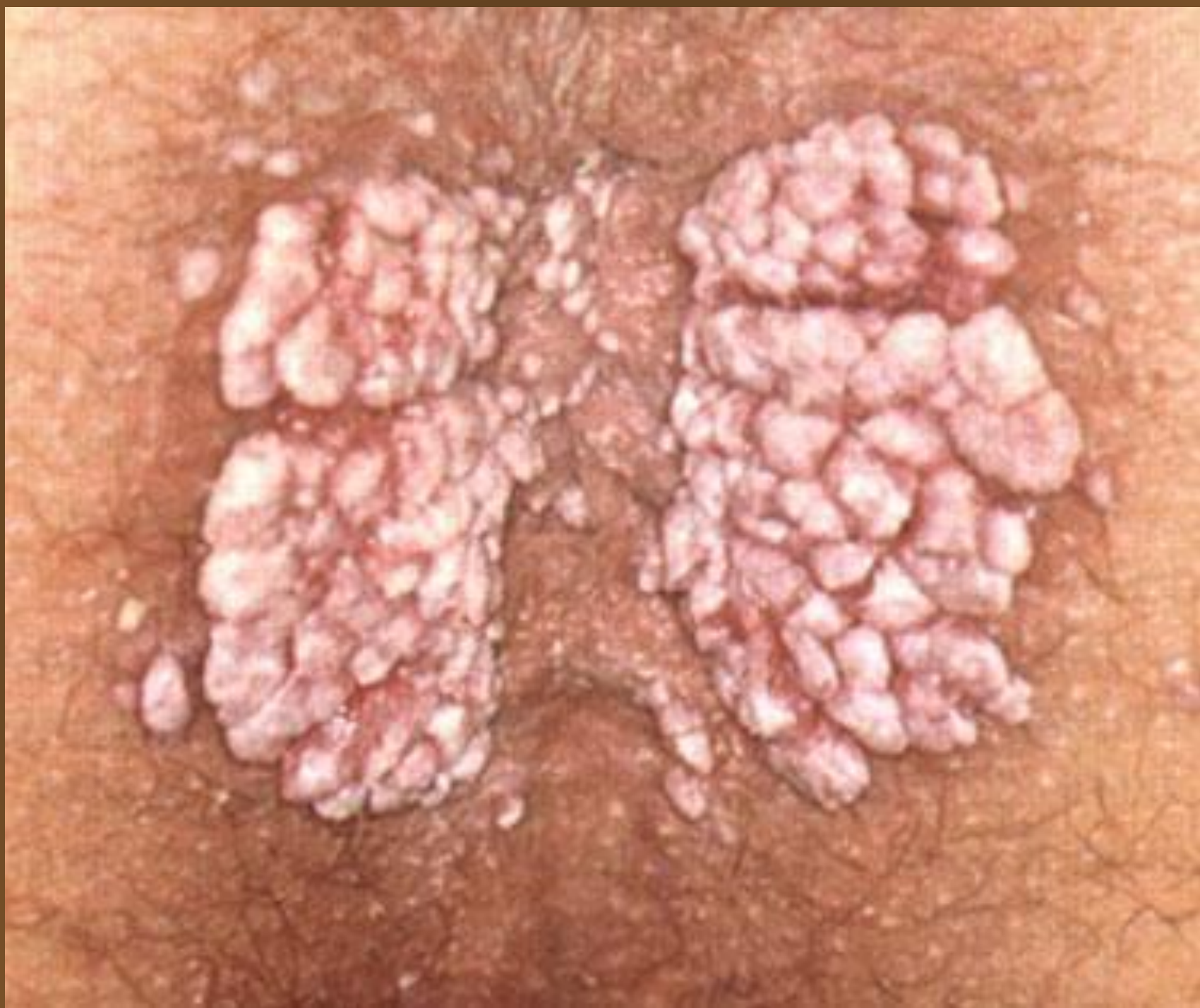

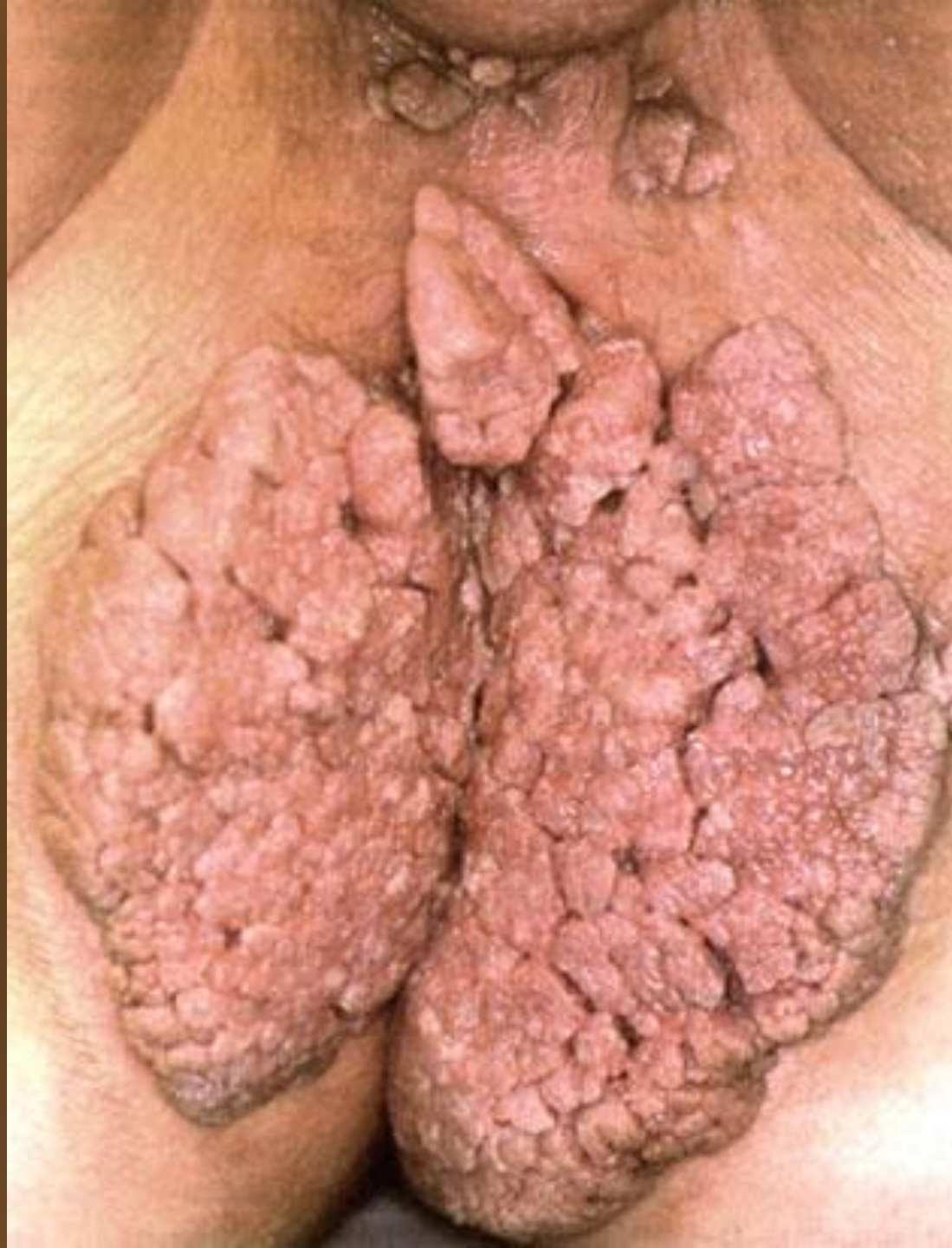Остроконечные кондиломы

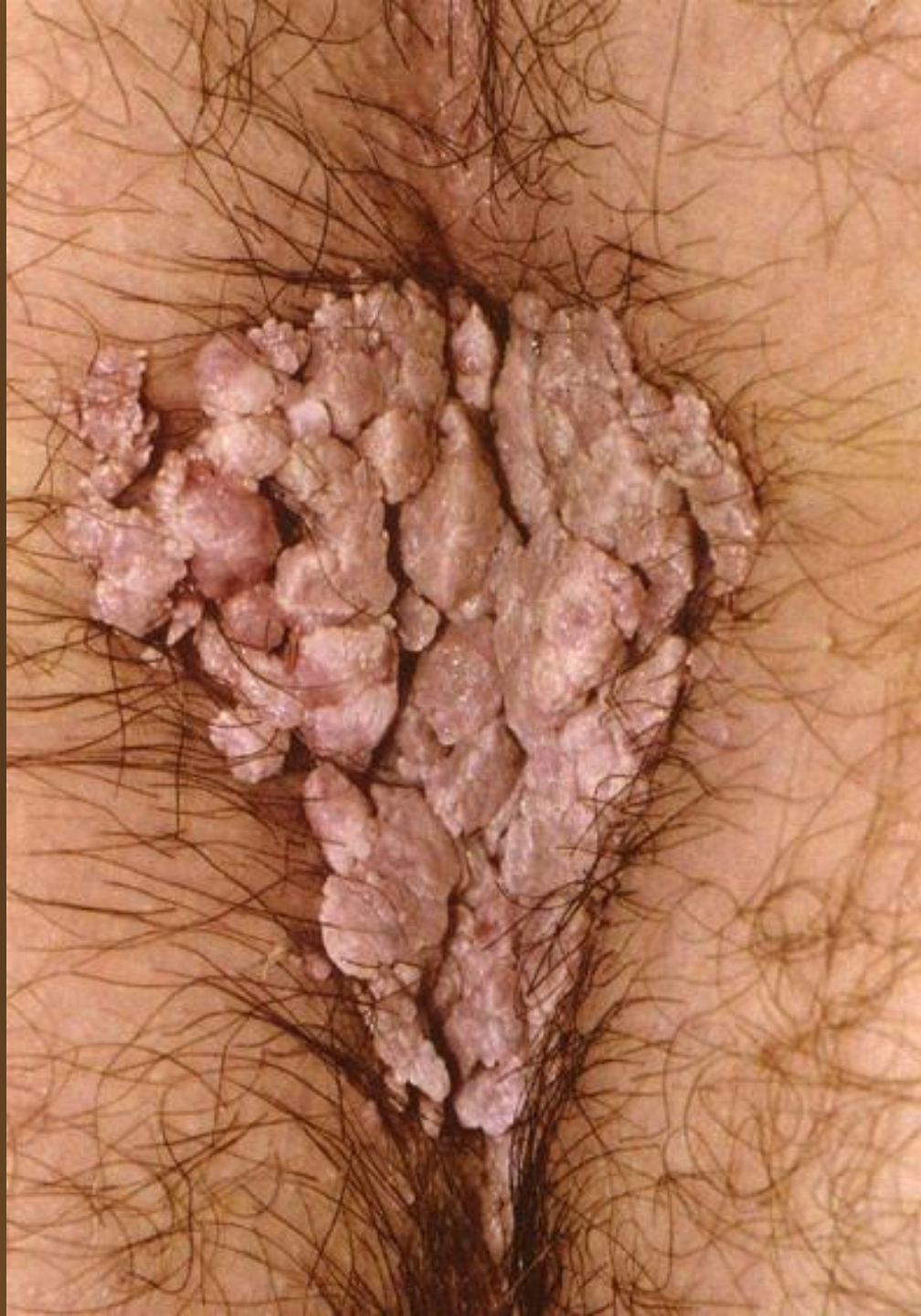


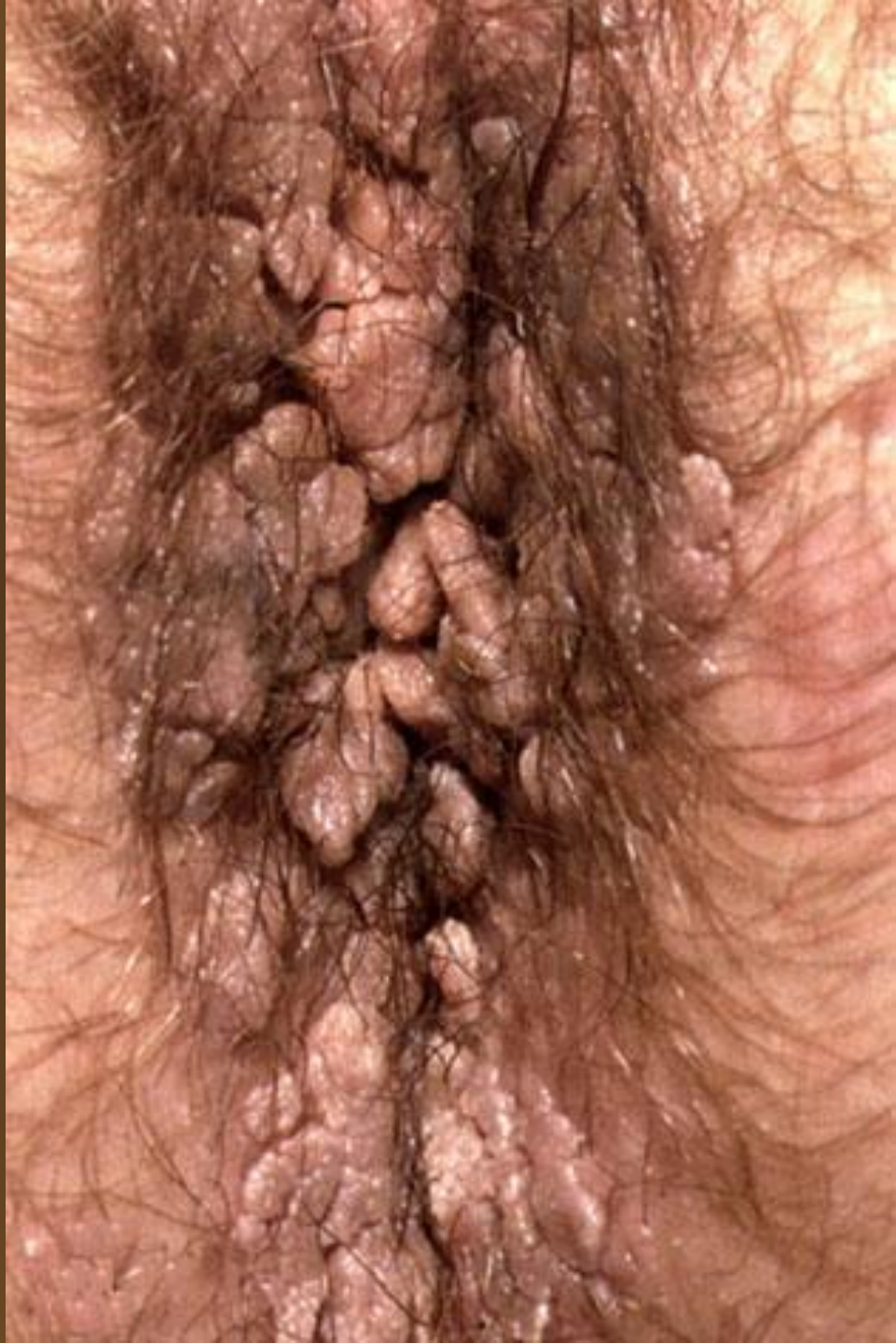


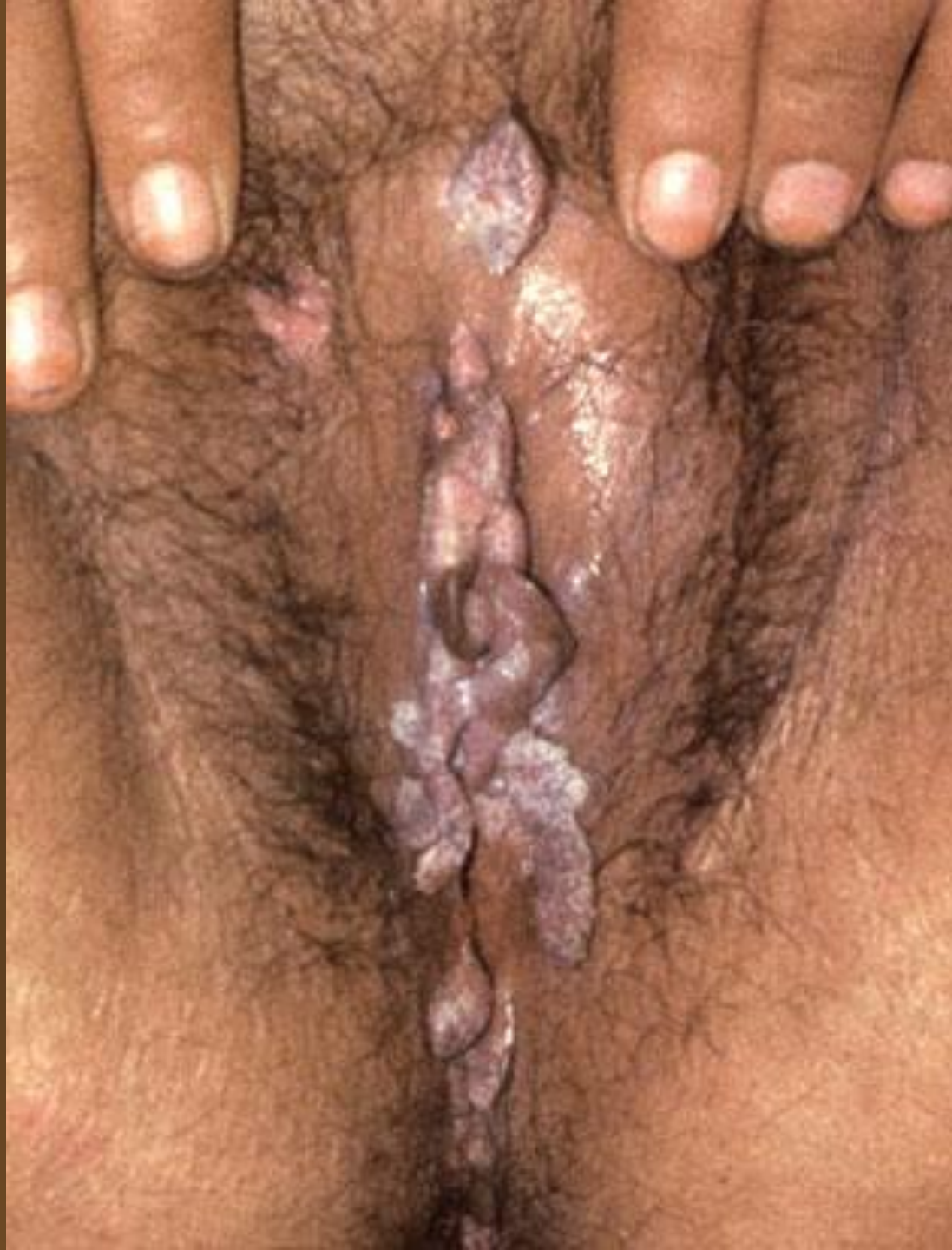


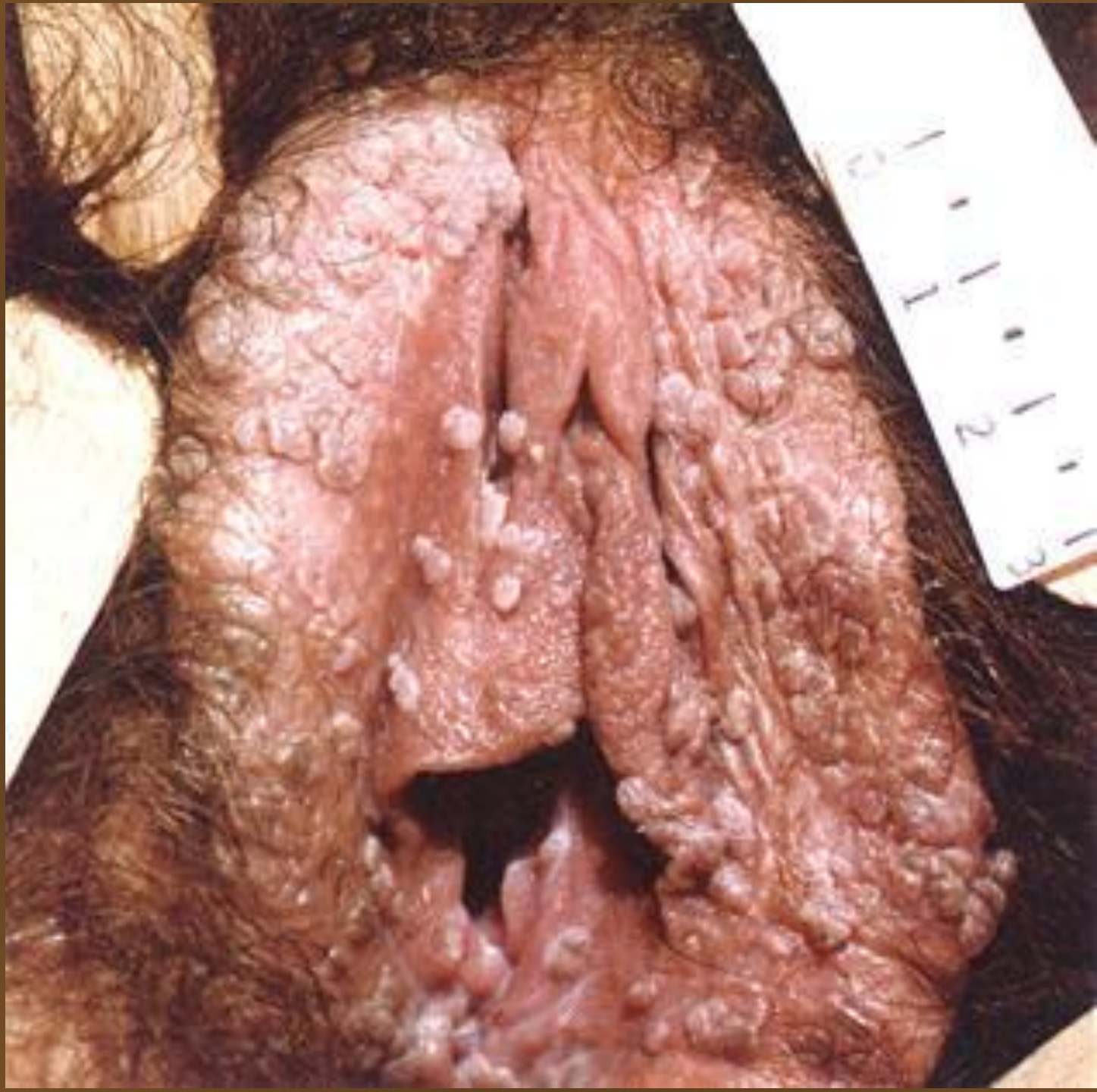
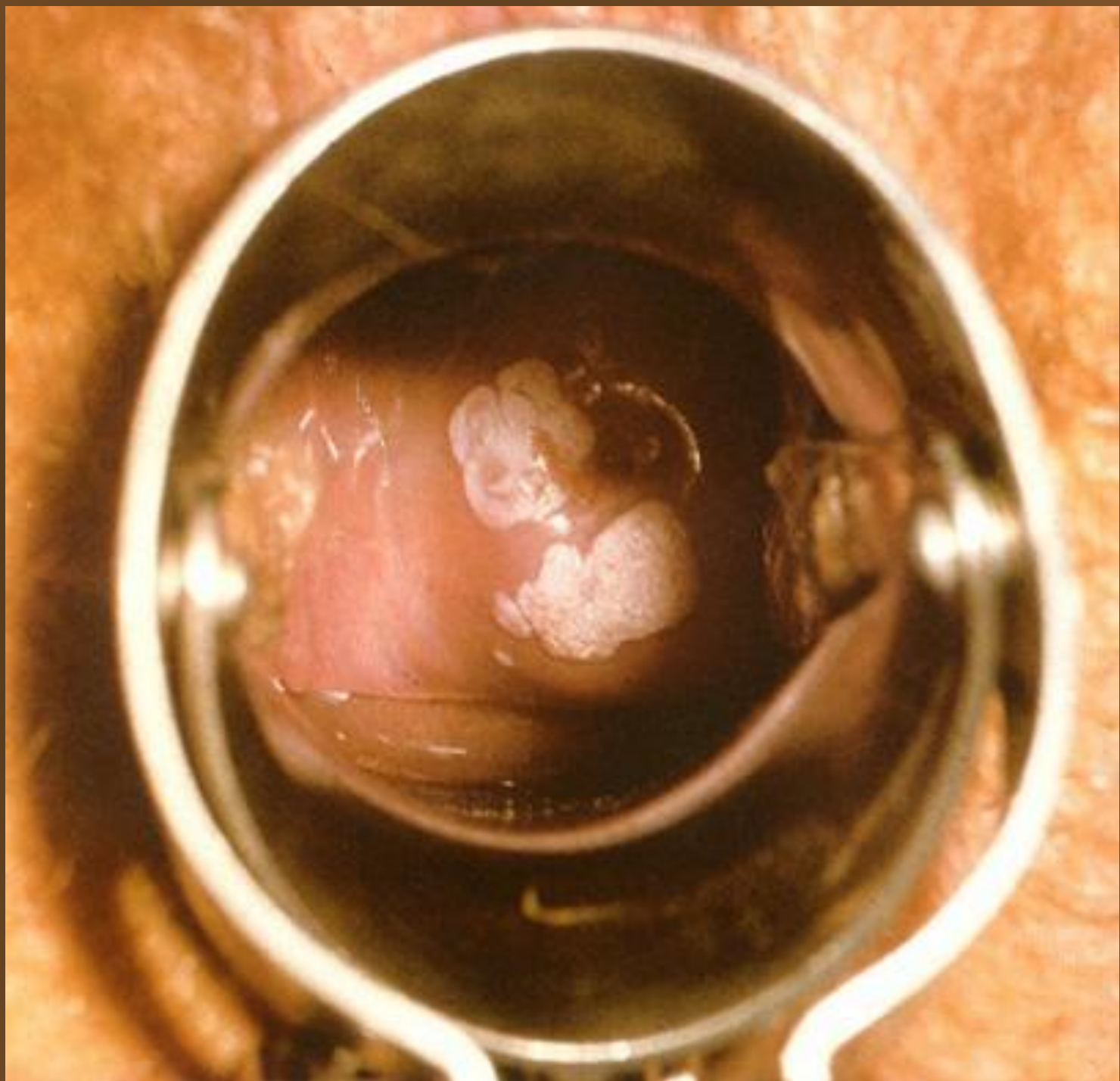








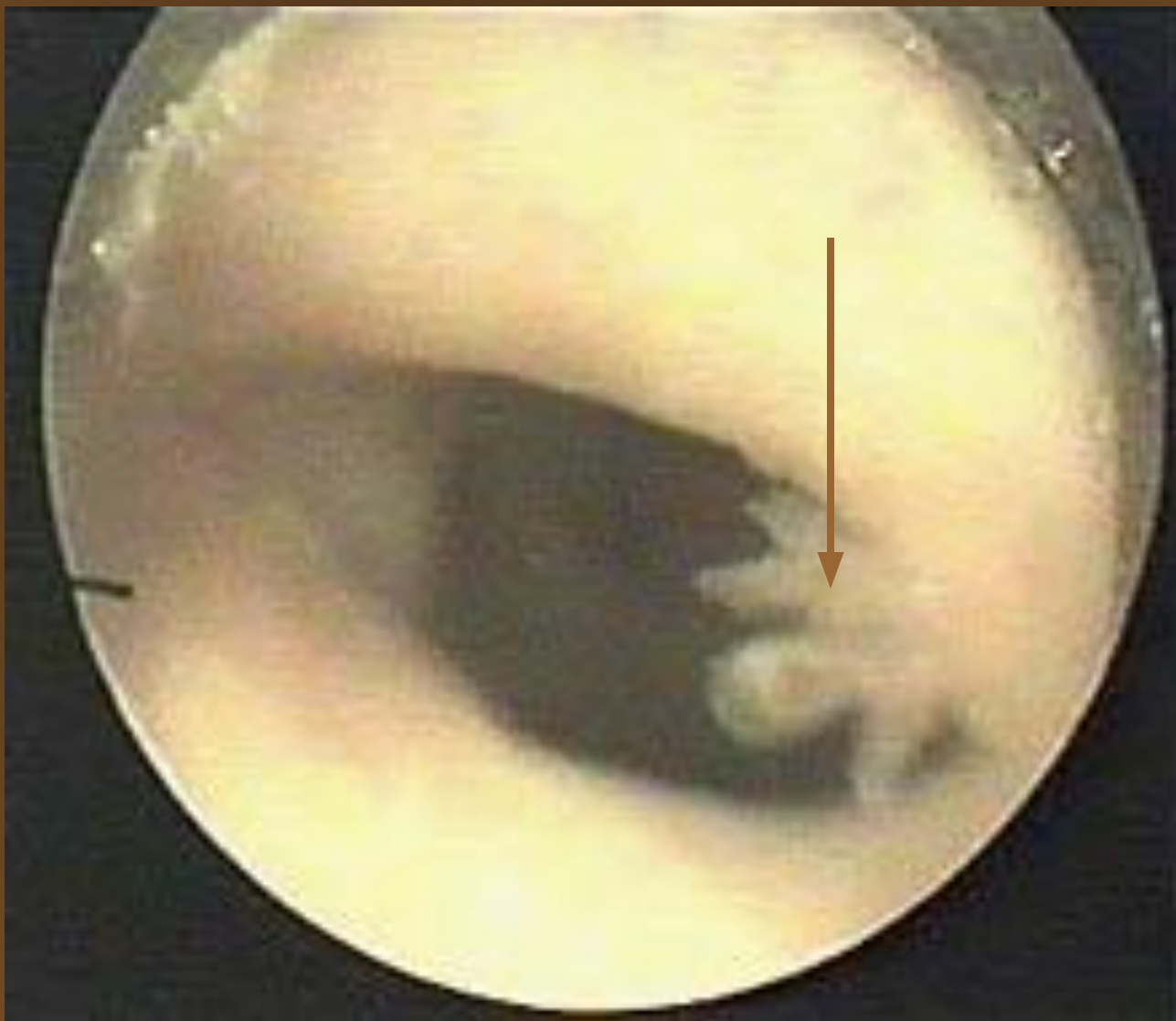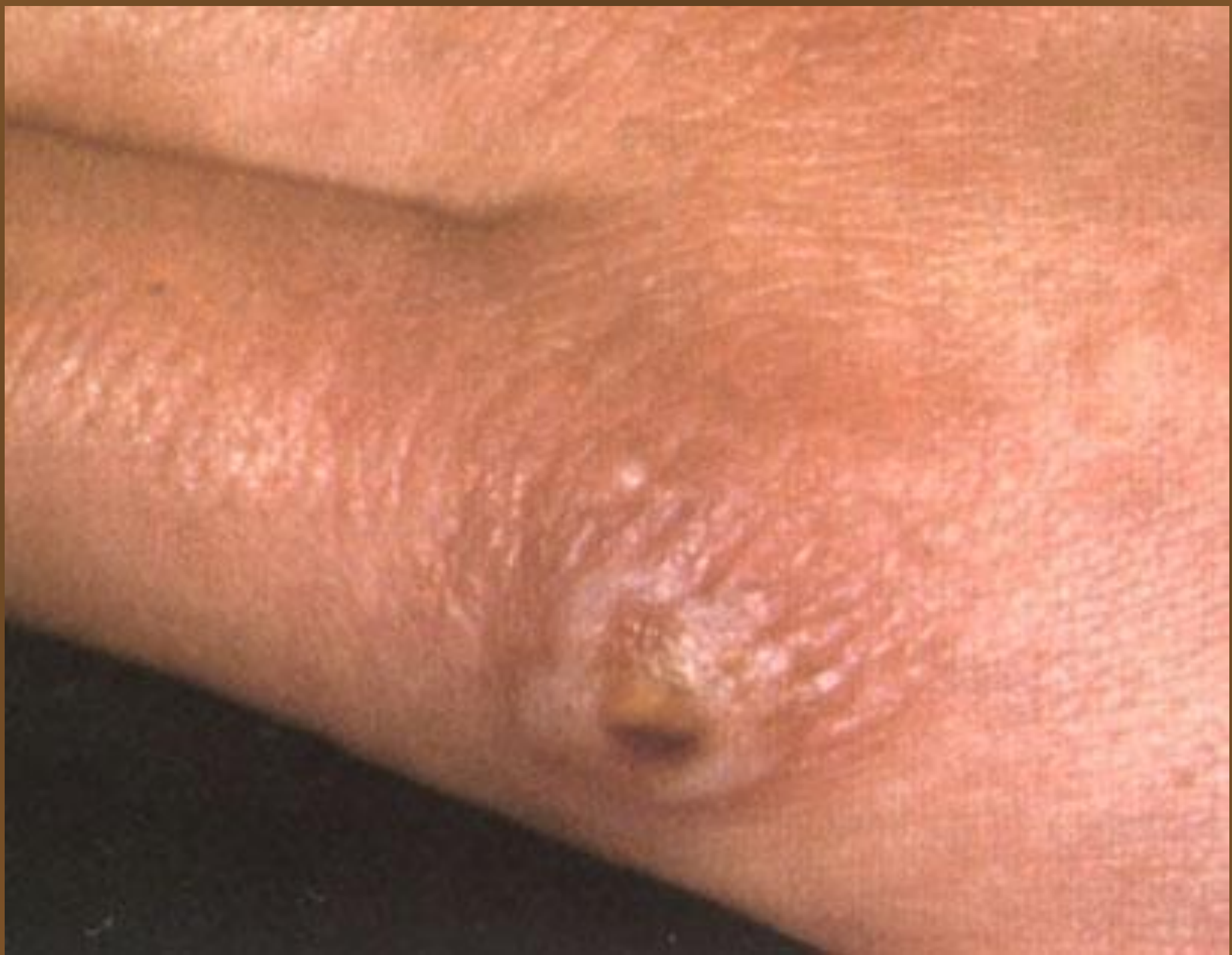Остроконечные
кондиломы
шейки матки



Эндоуретральные остроконечные кондиломы

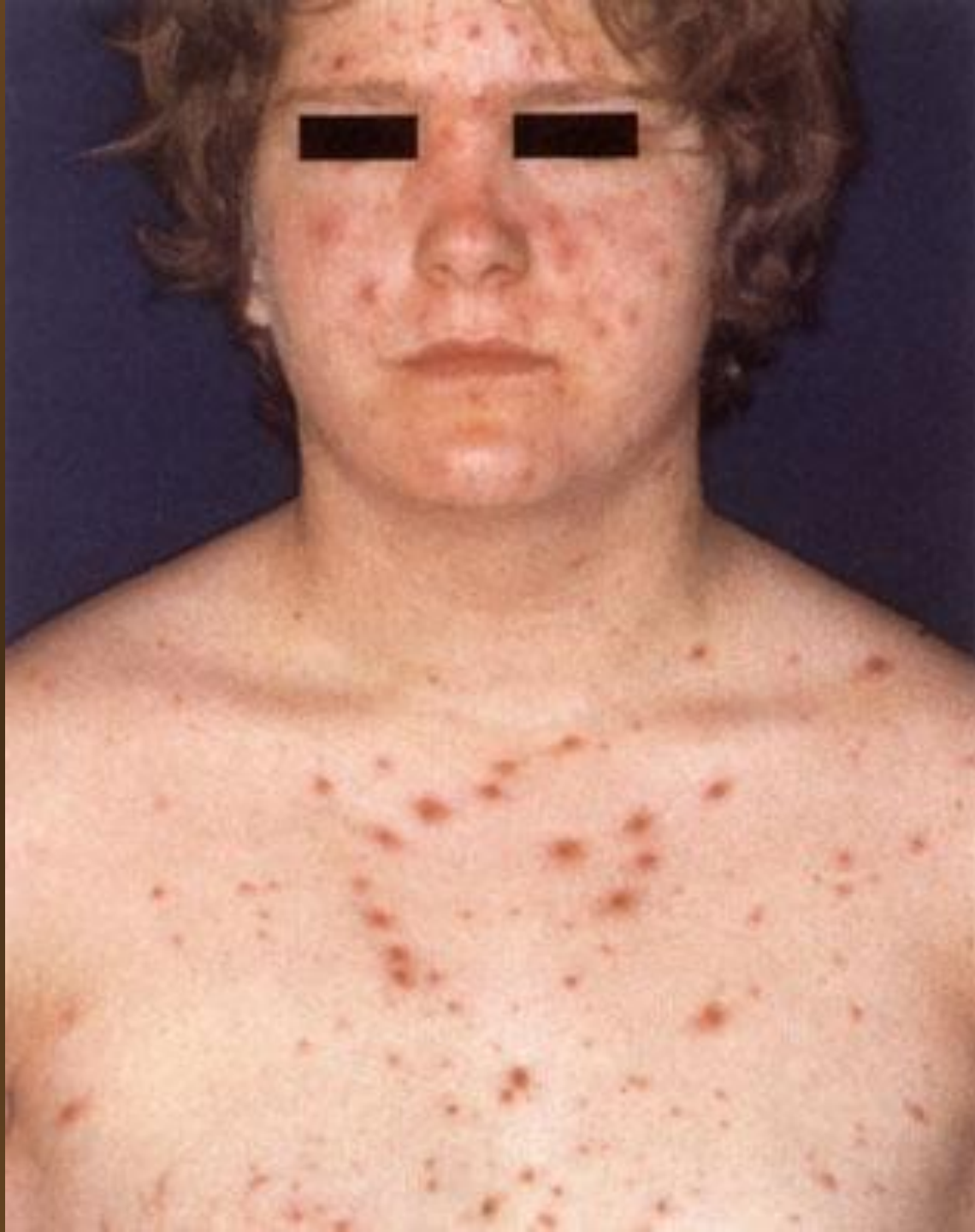

Узелки доильщиц

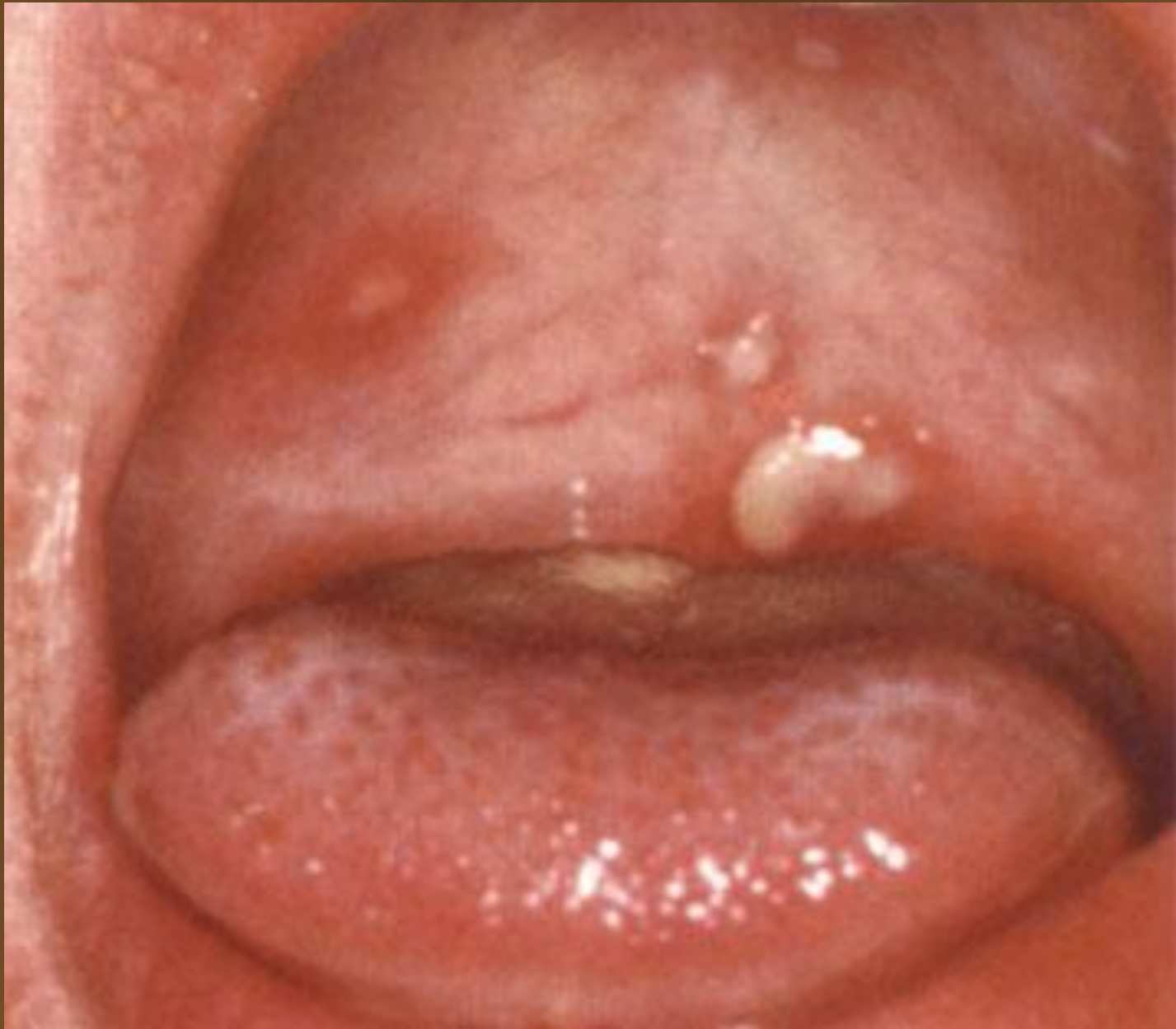

Инфекционные заболевания вирусной природы

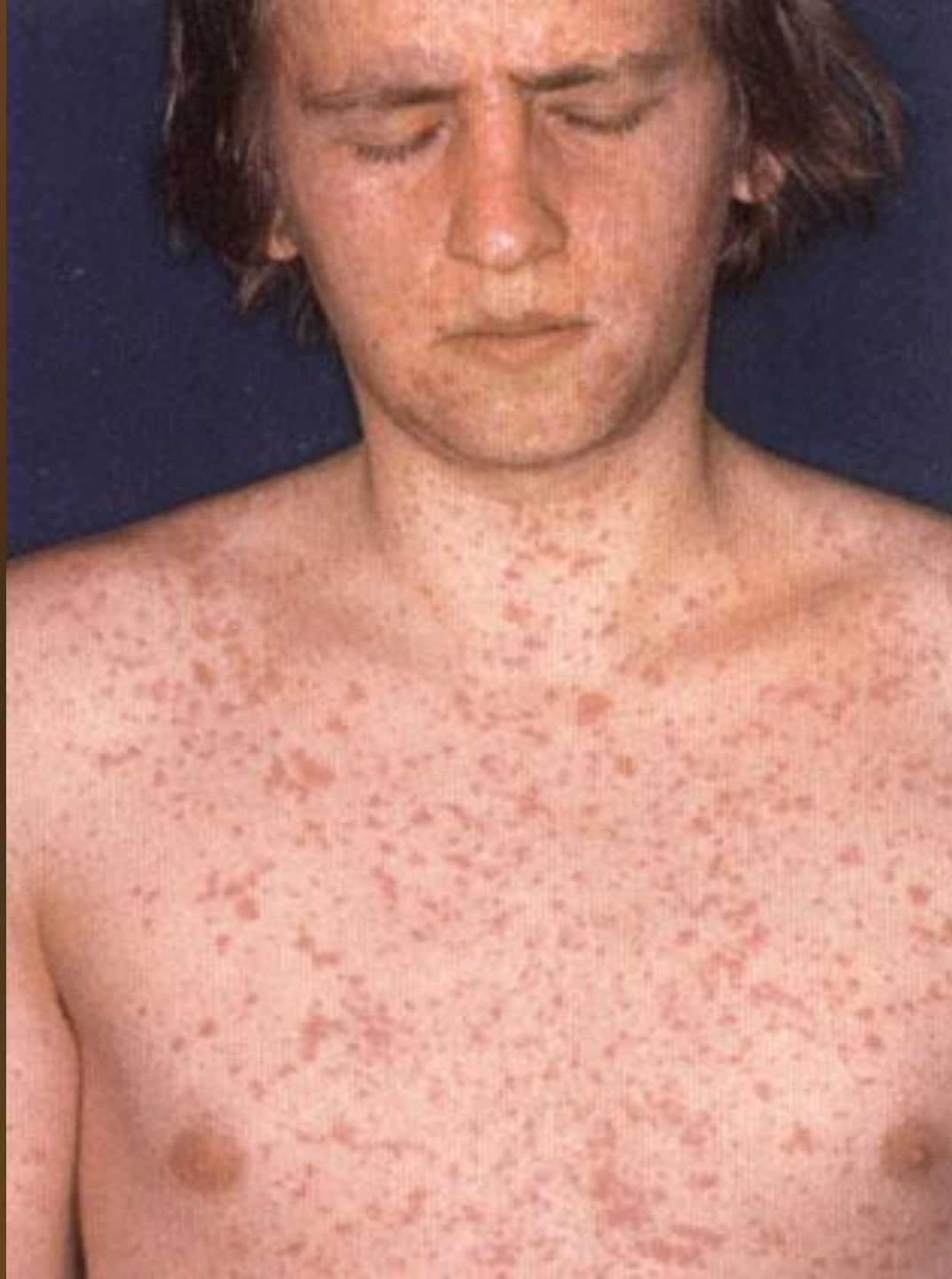Ветряная оспа



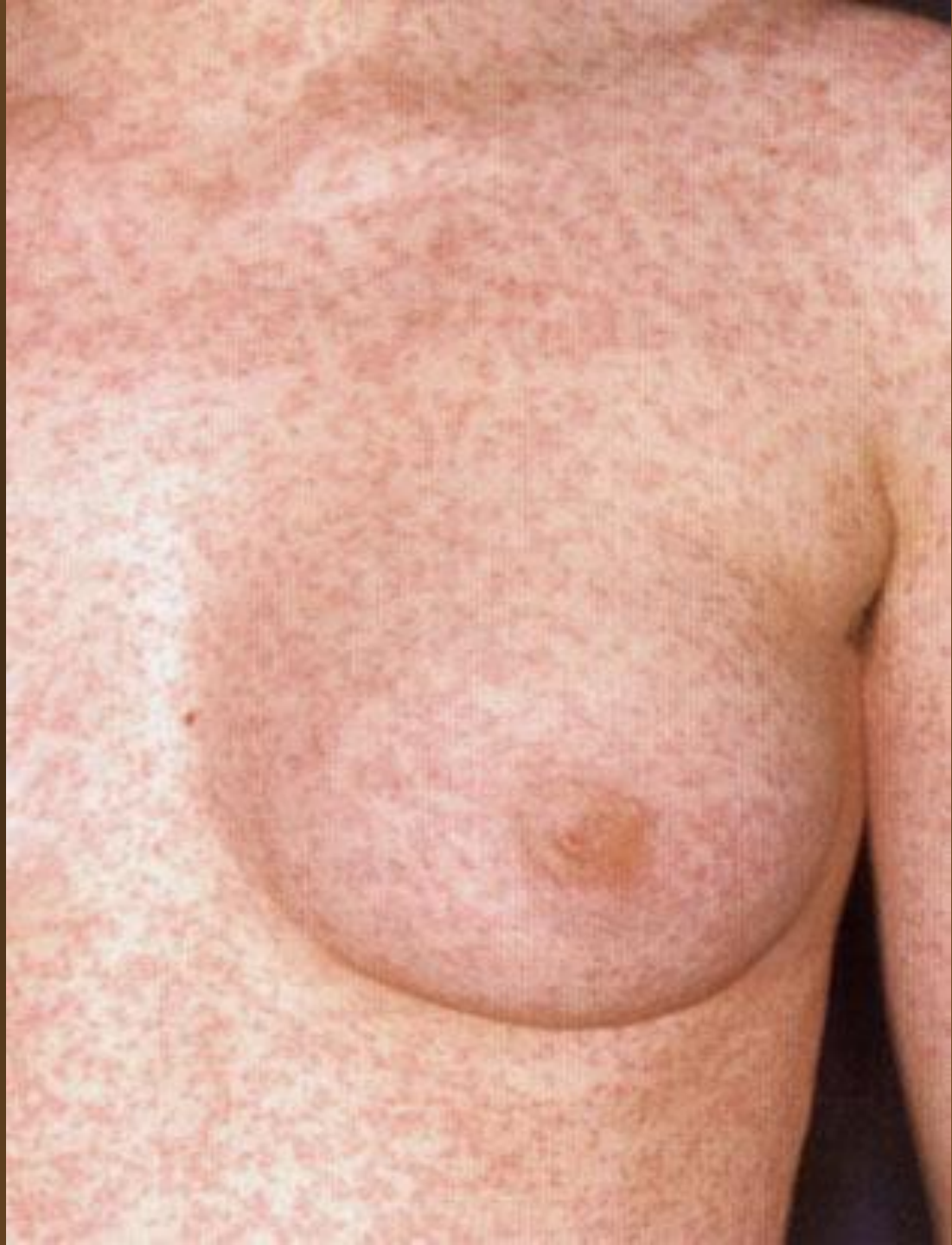Ветряная оспа на слизистых



Корь



Скарлатина



Благодарим

за

внимание