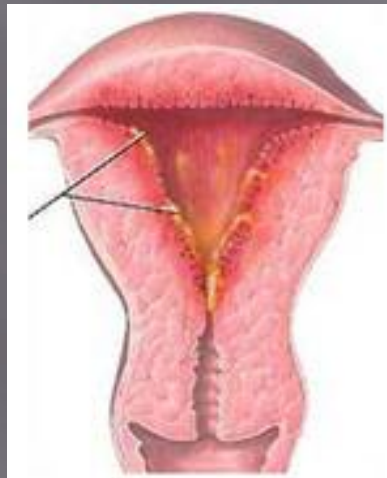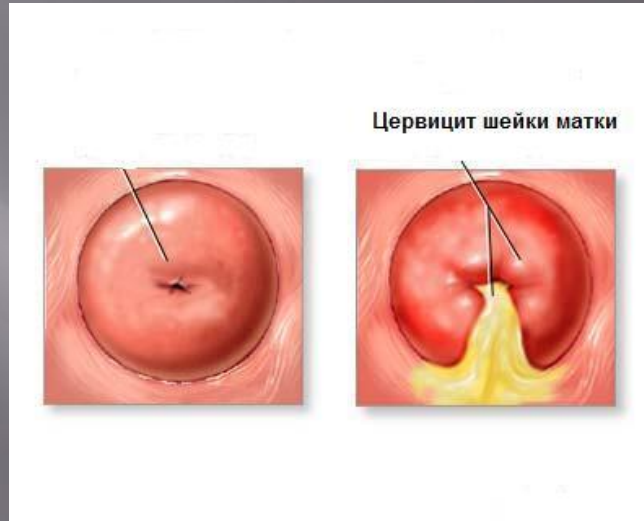


ВОСПАЛИТЕЛЬНЫЕ ЗАБОЛЕВАНИЯ МАТКИ

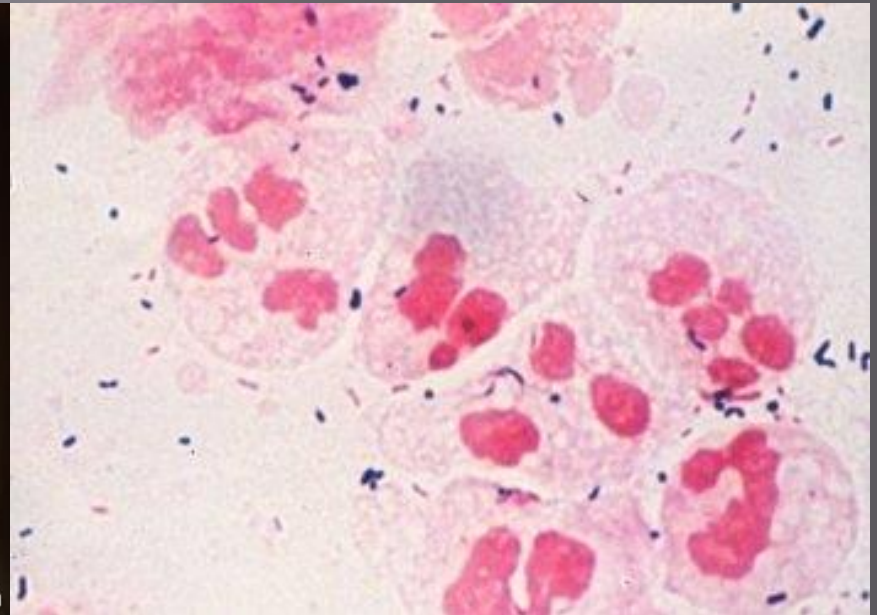
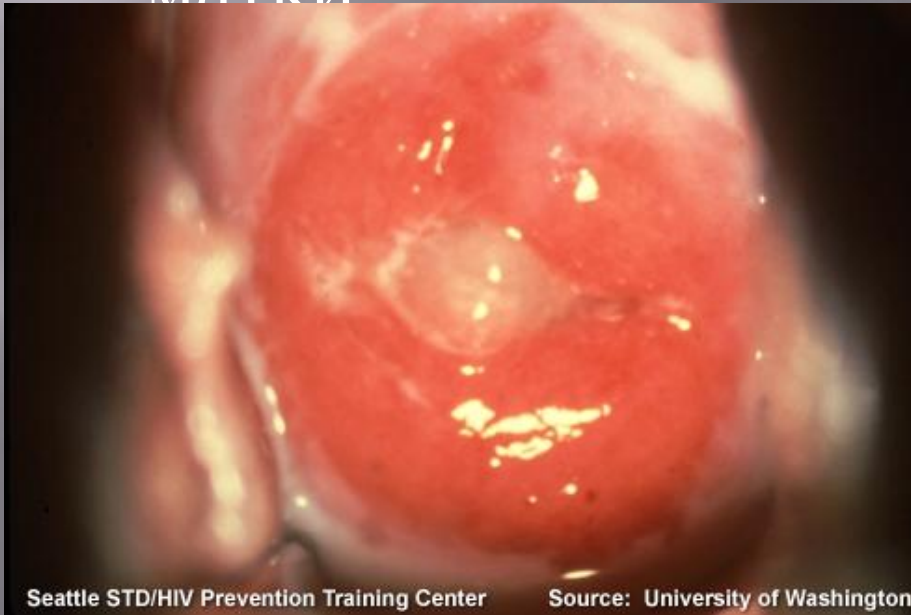Классификация

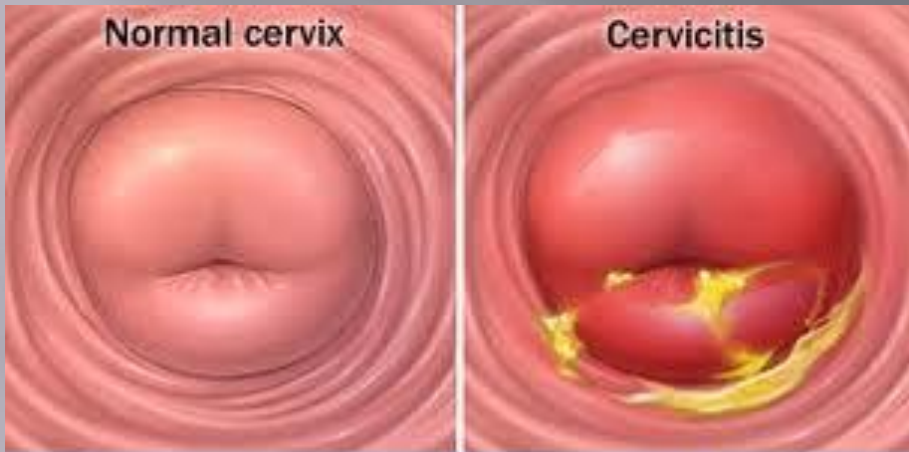
- Экзоцервицит
- Эндоцервицит
- Эндометрит
- Эндомиометрит
- Панметрит



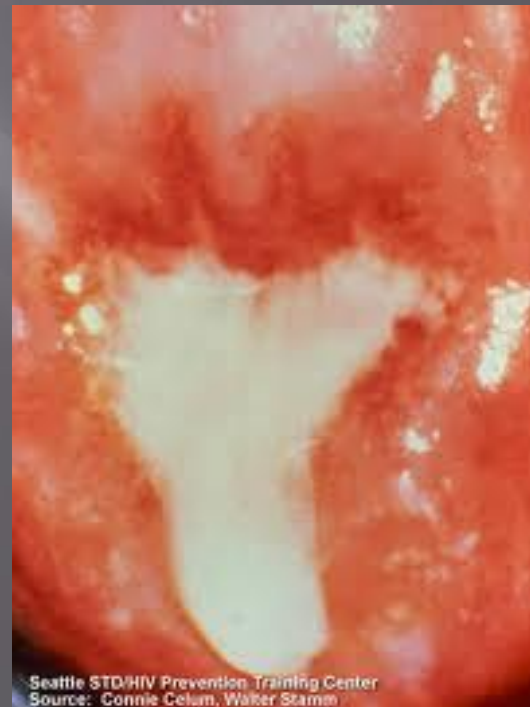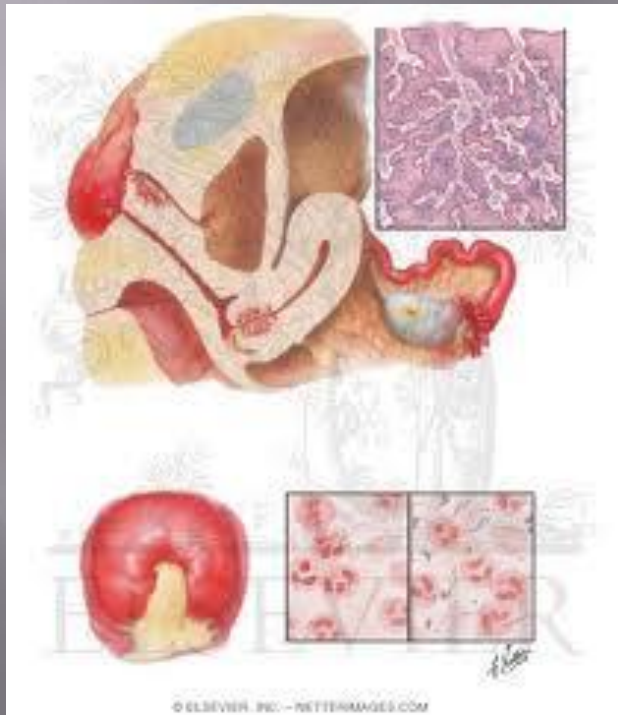
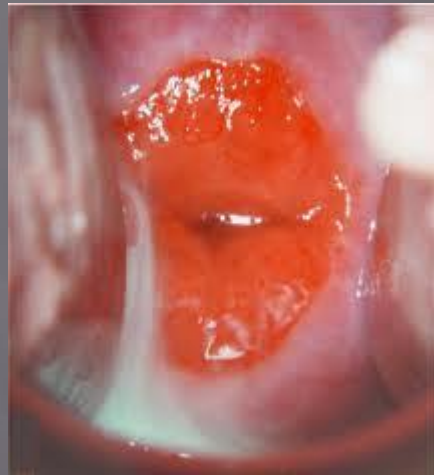Экзо- и эндоцервицит

- Экзоцервицит- воспаление влажной части шейки матки.
- Эндоцервицит — воспаление слизистой оболочки цервикального канала шейки матки





© Mayo Foundation for Medical Education and Research. All rights reserved.



Этиология

- ИППП
- Стафилококки, стрептококки, кишечная палочка, энтерококки
- Вирусы

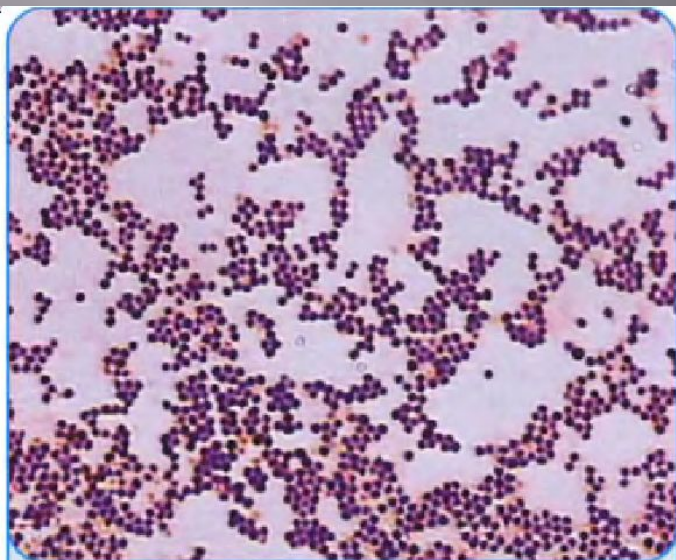


Рис. 3.17. Мазок чистой культуры *S. aureus*. Окраска по Граму

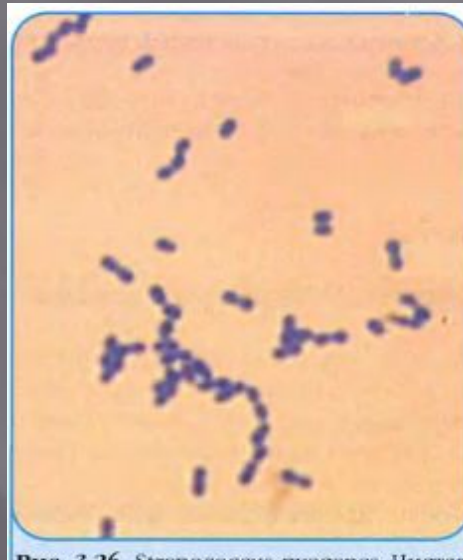

Рис. 3.26. *Streptococcus pyogenes*. Чистая культура. Окраска метиленовым синим

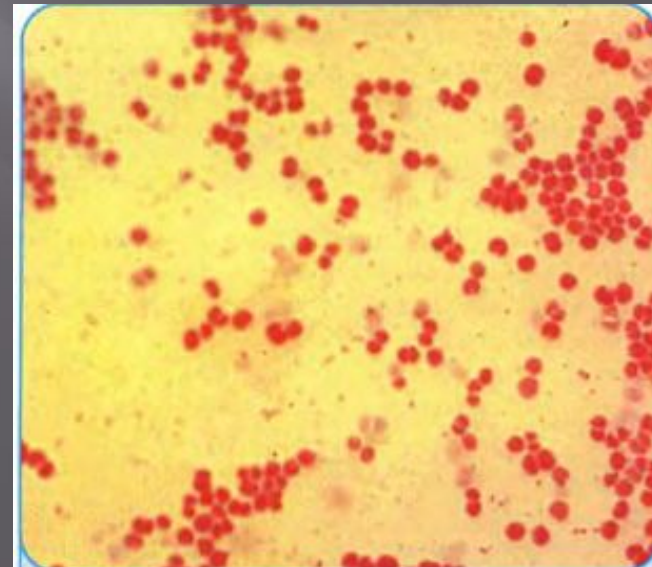
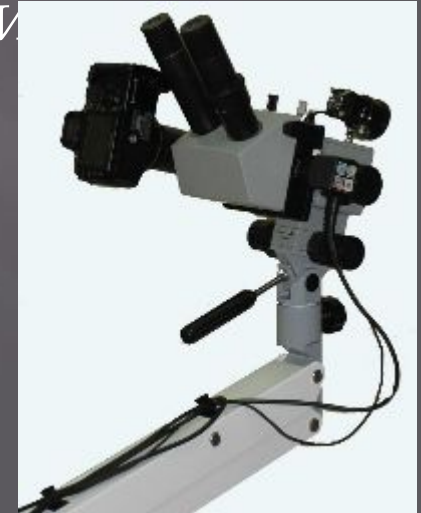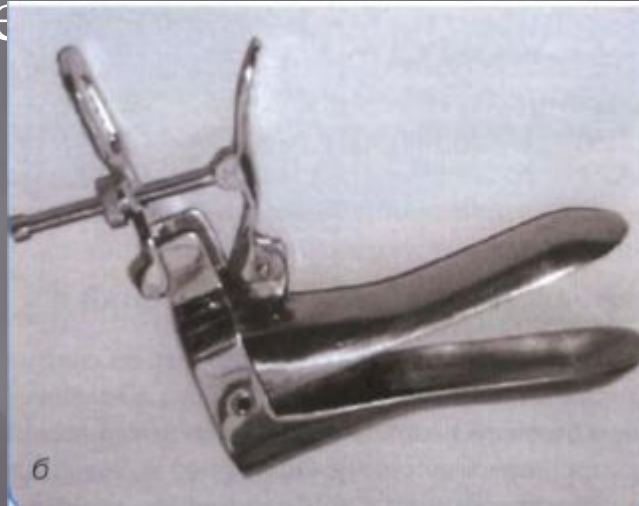


Рис. 3.33. Чистая культура *N. gonorrhoeae*. Окраска по Граму

Диагностика

- Жалобы – гнойевидные выделения из влагалища
- Осмотр шейки матки в зеркалах
- Кольпоскопия
- Микроскопия с бактериологическим исследованием мазков из цервикального канала

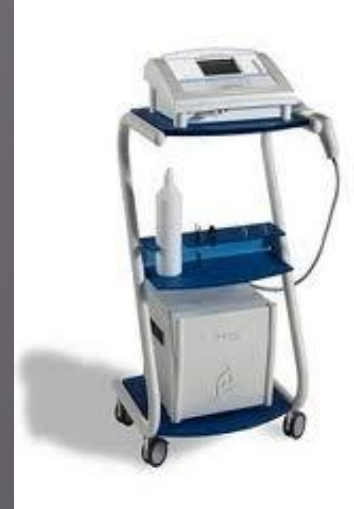



Лечение

ЦЕЛИ ЛЕЧЕНИЯ

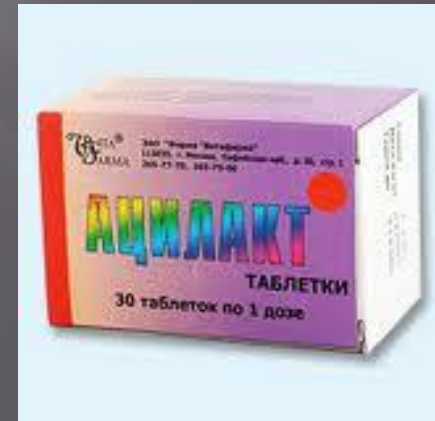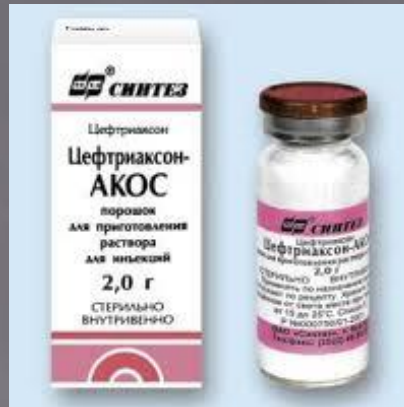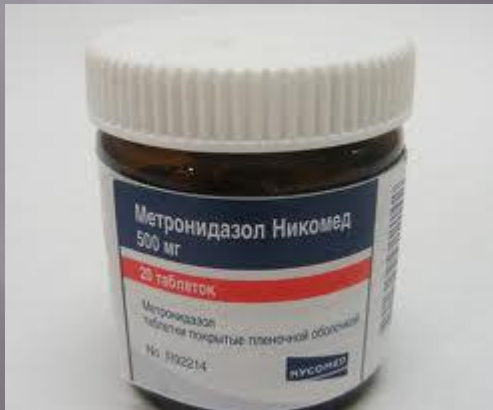- 1 Купирование воспалительного процесса этиотропным лечением.
- 2 Ликвидация предрасполагающих факторов (нейроэндокринные и другие функциональные нарушения).
- 3 Лечение сопутствующих заболеваний.



Лечение

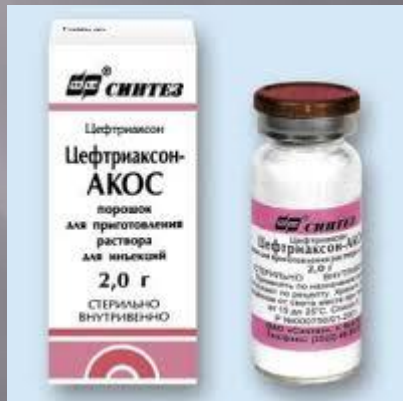
Лечение должно проходить в два этапа

1. Этиотропная терапия
2. Восстановление нормального микробиоциноза влагалища



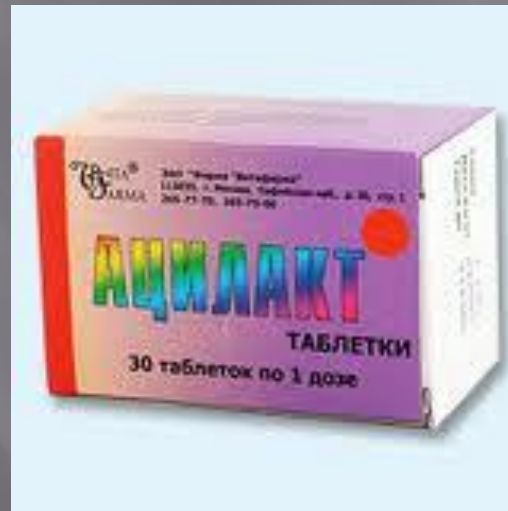Этиологическая терапия

- ▣ Местное – антибактериальные крема, шарики, спринцевание антисептиками.
- ▣ Общее – антибактериальные препараты



Восстановление нормального микробиотоза влагалища

- Используют эубиотики:
ацилакт© стимулирует рост собственной лактофлоры влагалища, способствует снижению частоты рецидивов



ХИРУРГИЧЕСКОЕ ЛЕЧЕНИЕ

Можно применять только при сочетании экзо и эндоцервицитов с другими заболеваниями шейки матки (дисплазия, РСМ, элонгация, рубцовая деформация и др.).



Воспалительные заболевания матки

- Эндометрит
- Эндомиометрит
- Панметрит

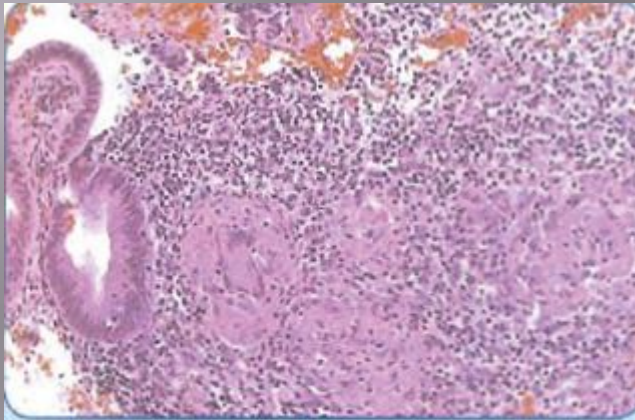
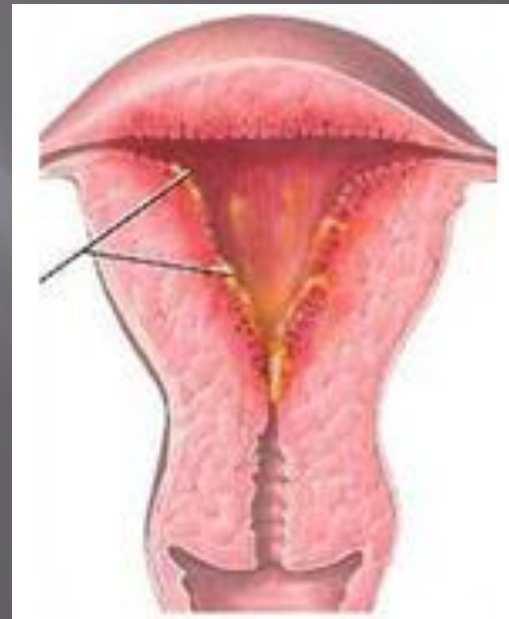


Рис. 16.1. Микропрепарат. Острый эндометрит



Факторы тяжелых воспалительных заболеваний органов малого таза

1. Внутриматочные вмешательства
(внутриматочные контрацептивы и др.)
2. Предшествующие полостные и
лапароскопические вмешательства
3. Самопроизвольные и криминальные аборты



Эндометрит

Острый
Хронический

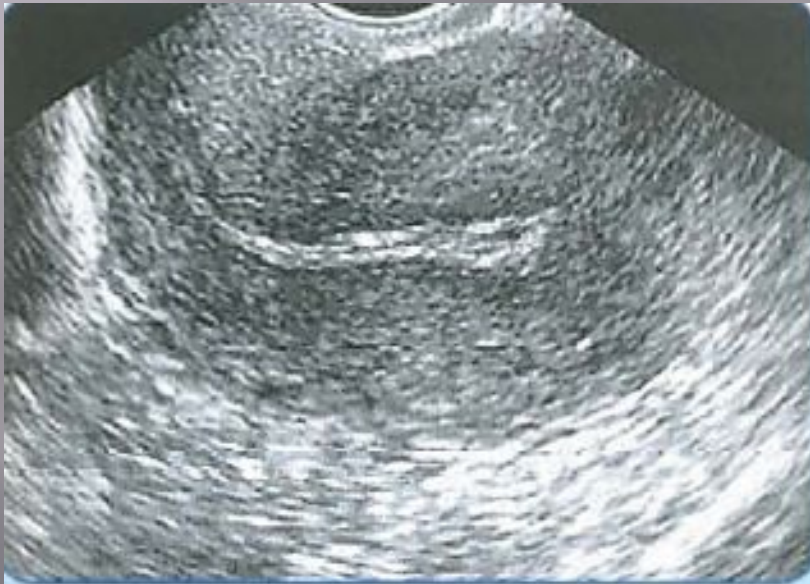

Рис. 16.2. Эхография. Послеабортный острый эндометрит

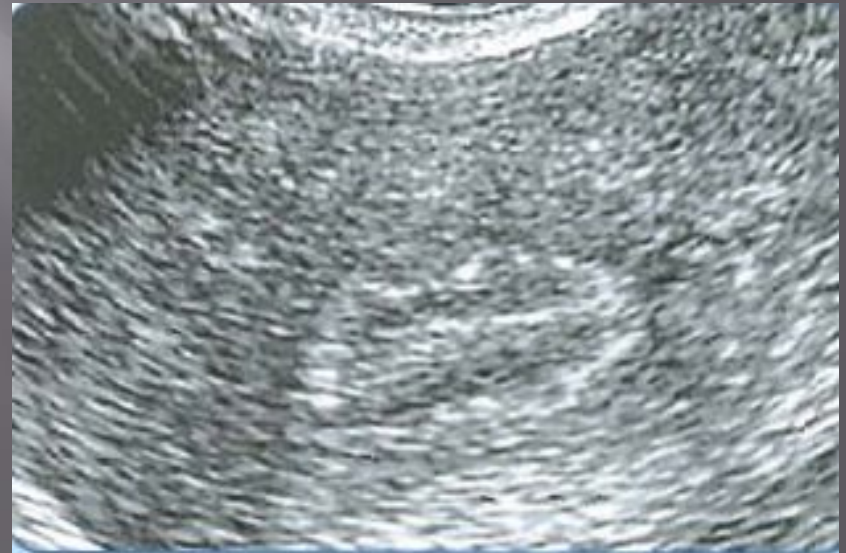

Рис. 16.4. Эхография. Значительное повышение эхогенности базального слоя эндометрия при хроническом эндометрите

Этиология

- Гонококки
- Стрептококки
- Хламидии
- Стафилококки
- Миикоплазмы
- Кишечная палочка и др.

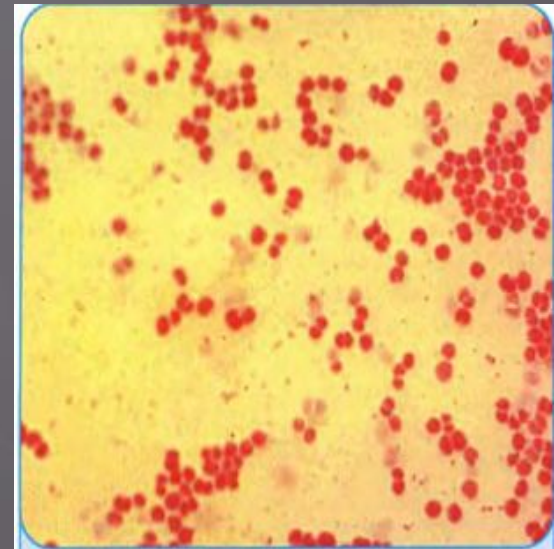


Рис. 3.33. Чистая культура *N. gonorrhoeae*. Окраска по Граму

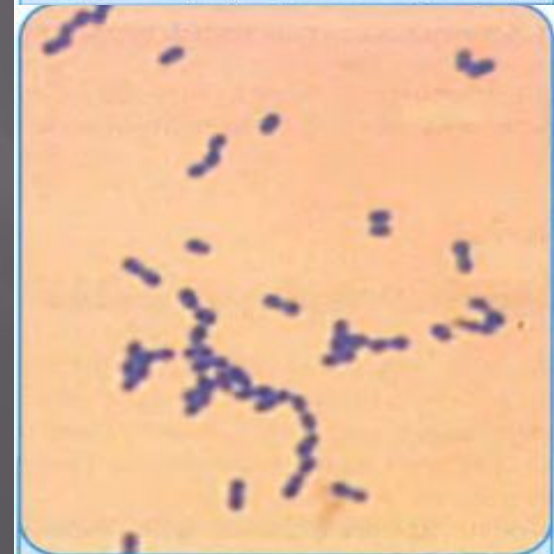

Рис. 3.26. *Streptococcus pyogenes*. Чистая культура. Окраска метиленовым синим

Клиника

1. Острый эндометрит
 - ▣ Синдром интоксикации
 - ▣ Боли внизу живота, крестца
 - ▣ Слизисто-гнойные выделения
 - ▣ При влагалищном исследовании матка увеличена и болезненна



Клиника

2. Хронический эндометрит

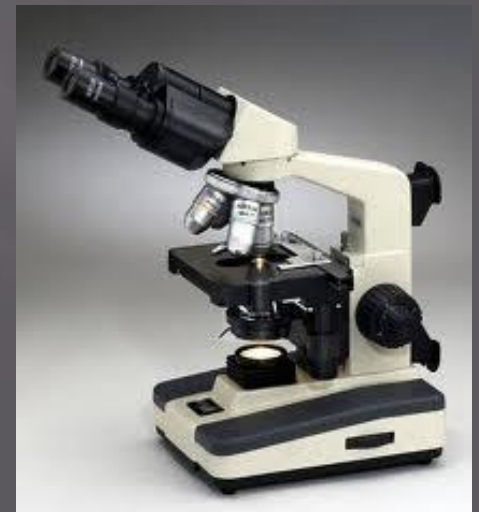- ▣ Часто протекает скрыто
- ▣ Ноющие боли внизу живота , в области крестца и поясницы
- ▣ Нарушение менструальной функции (меноррагия)

Диагностика

1. Клиника и анамнез
2. Анализы крови
3. Бактериальное исследование выделений

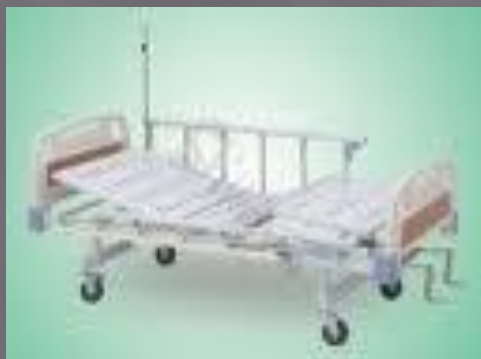При ХЭМ

- ▣ Гистологическое исследование соскоба эндометрия



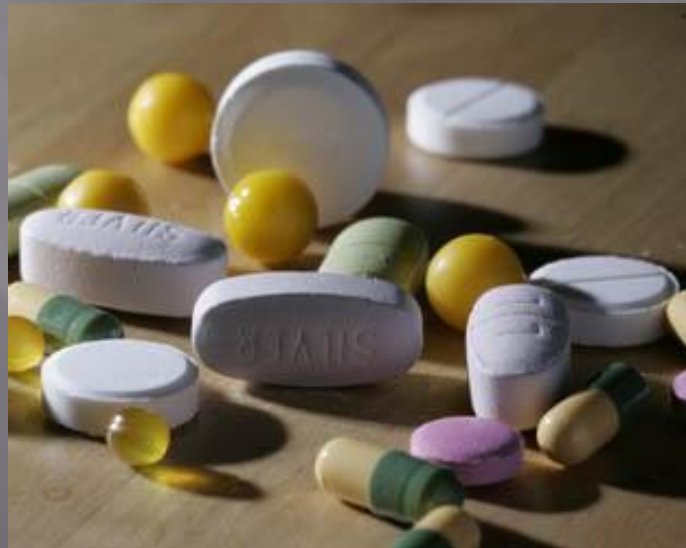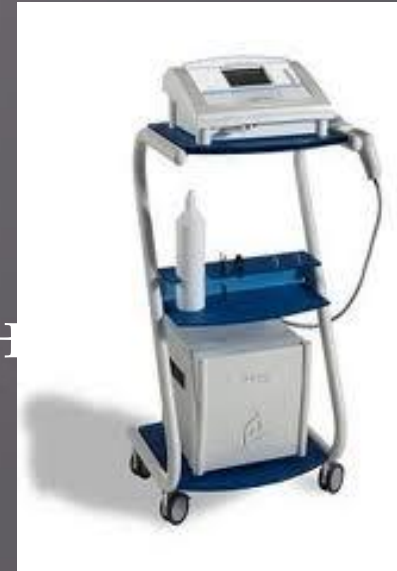Лечение ОЭМ

1. Госпитализация
2. Постельный режим в период лихорадки
3. Холод на низ живота
4. Санация очага инфекции
5. Комплексная консервативная терапия



Лечение ХЭМ

1. Физиотерапевтические процедуры
2. Бальнеотерапия
3. Иммунокорригирующая терапия
4. Общеукрепляющая терапия и лечение сопутствующих заболеваний

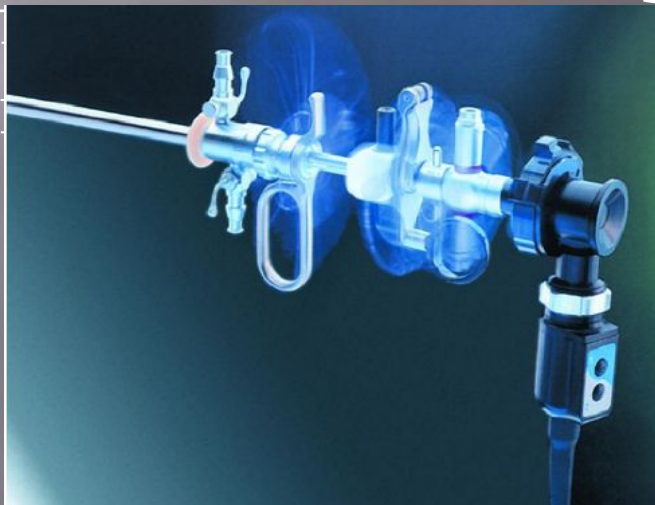

Хирургическое лечение

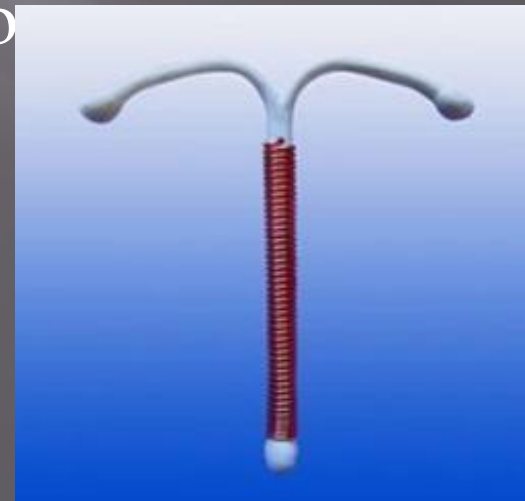Комплекс хирургических мероприятий включает:

- удаление ВМК
- инструментальное опорожнение полости матки при наличии инфицированных

остатков
используются



щипцами по
вращающа



СПАСИБО ЗА ВНИМАНИЕ