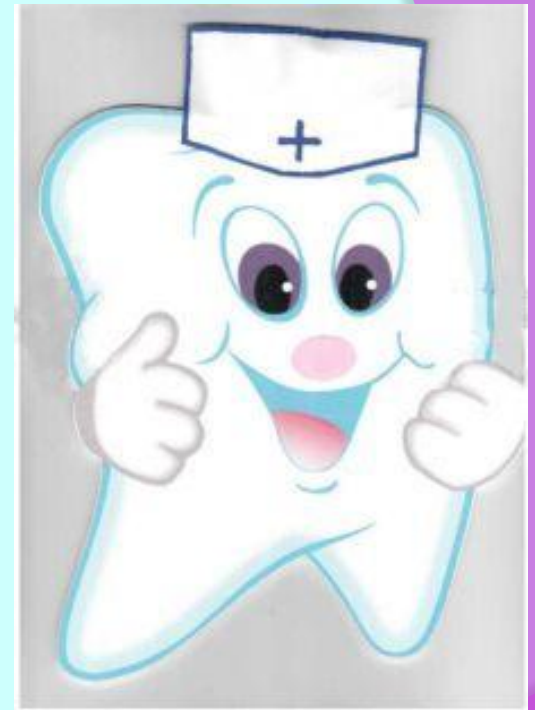

# ВРЕМЕННОЕ ПЛОМБИРОВАНИЕ КОРНЕВЫХ КАНАЛОВ



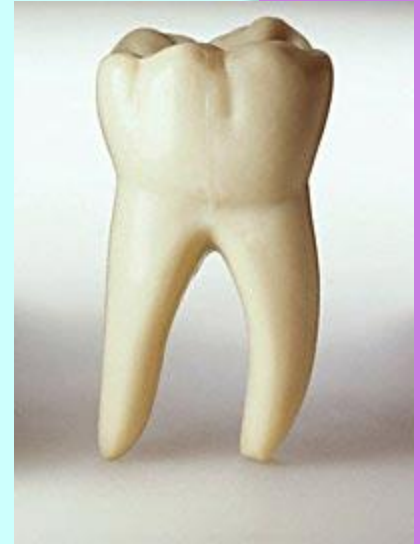
Временное пломбирование  
корневых каналов - **заполнение**  
корневых каналов пластичной  
нетвердеющей пастой, на срок от  
нескольких суток до нескольких  
месяцев.

Через некоторое время после  
достижения желаемого  
результата или после окончания  
терапевтического действия, паста  
из канала удаляется.

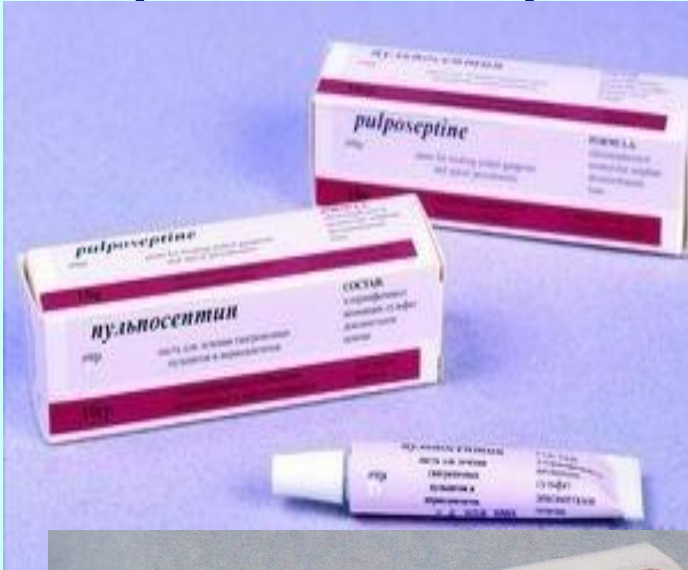

# Временные нетвердеющие пасты:

- ✓ Пасты на основе антибиотиков и кортикостероидных препаратов.
- ✓ Пасты на основе метронидазола.
- ✓ Пасты на основе антисептиков длительного действия.
- ✓ Пасты на основе гидроксида кальция.

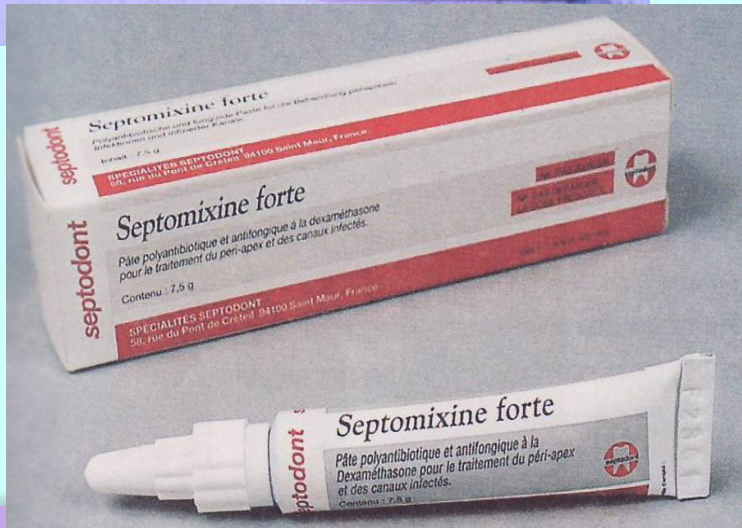

# Пасты на основе антибиотиков и кортикостероидных препаратов.

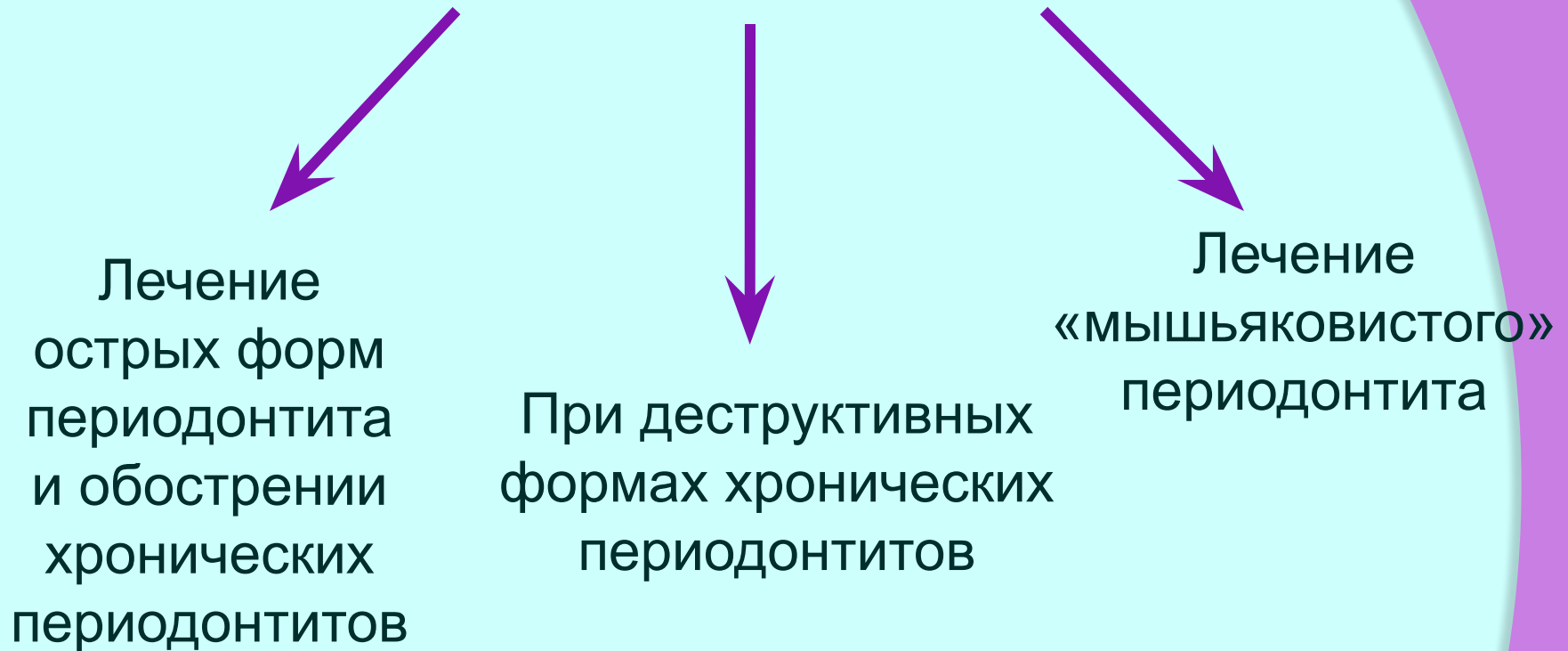

## Основные компоненты:

- два-три антибиотика с широким диапазоном антибактериального и противогрибкового действия
- Кортикостероид (дексаметазон, гидрокортизон)
- рентгеноконтрастный наполнитель



# Показания к применению

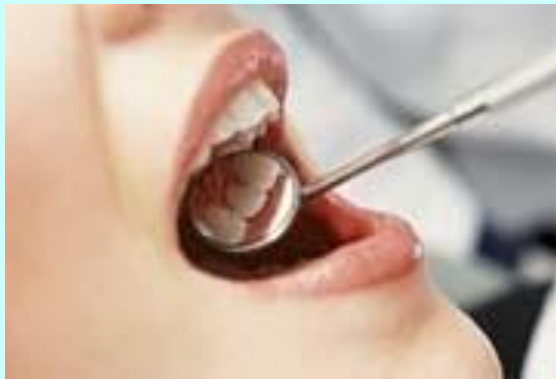

При деструктивных формах периодонтита рекомендуется выведение пасты за верхушку.

# Свойства:

## Положительные:

- Бактериостатический эффект.
- Противовоспалительный эффект.
- Безвреден для периапикальных тканей

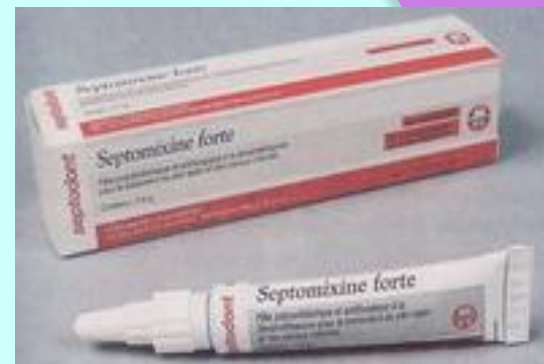

## Отрицательные:

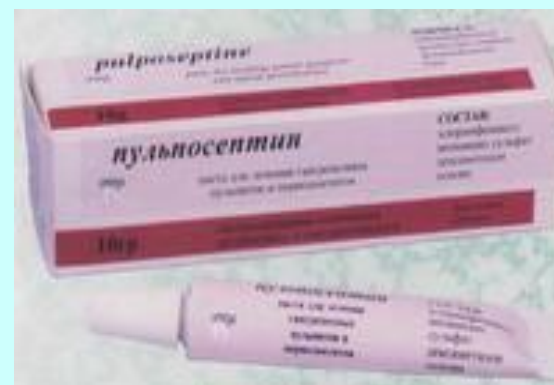- Содержит сильные антибиотики, поэтому не применяется в детской стоматологии.
- Паста обладает сильным, но непродолжительным действием (вносится в канал срок от 3-7 суток)

# Представители:

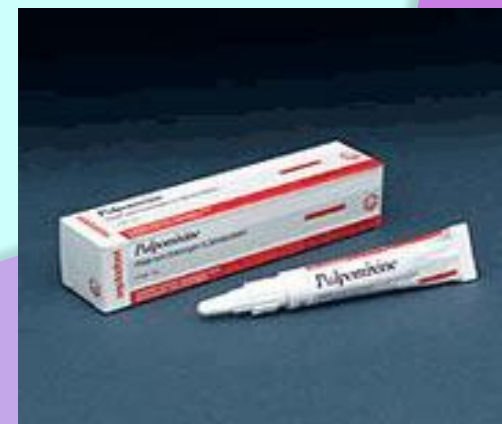- «Септомиксин форте» фирмы «Septodont»



- «Пульпосептин» («Омега»)



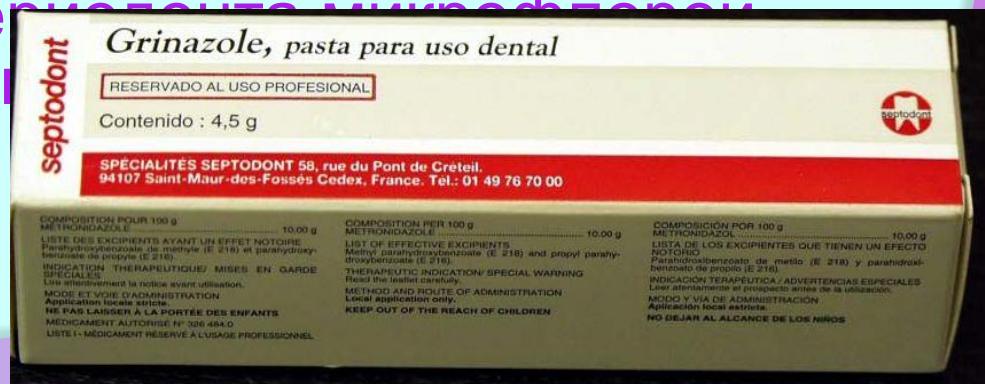- «Пульпомиксин» («Septodont»)



# Пасты на основе метронидазола

## Свойства:

- Подавляют анаэробную микрофлору
- Останавливает катаболические разрушения тканей
- Блокирует воспалительные явления на биохимическом уровне
- Отсутствие аллергических реакций и явлений привыкания к данному препарату.
- Предотвращается вторичное инфицирование периферических тканей полости рта и улучшение течения заболевания.



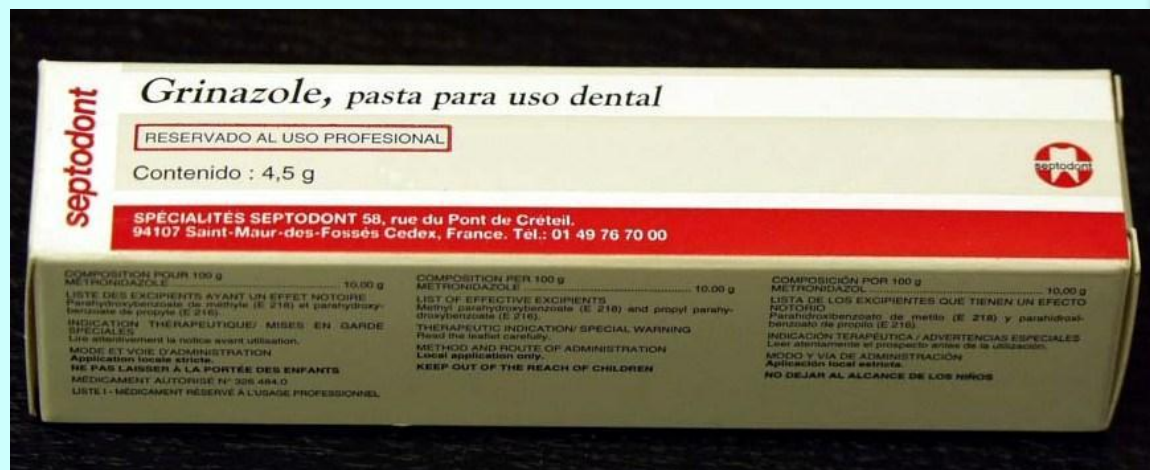


Пасты на основе метронидазола предназначены для сильно инфицированных каналов корней зубов (при гангренозном пульпите, острых и хронических периодонтитах). Эти пасты предназначены для активного лечения, поэтому пасту в канале меняю ежедневно, до полного исчезновения всех симптомов заболевания.



# Представители:

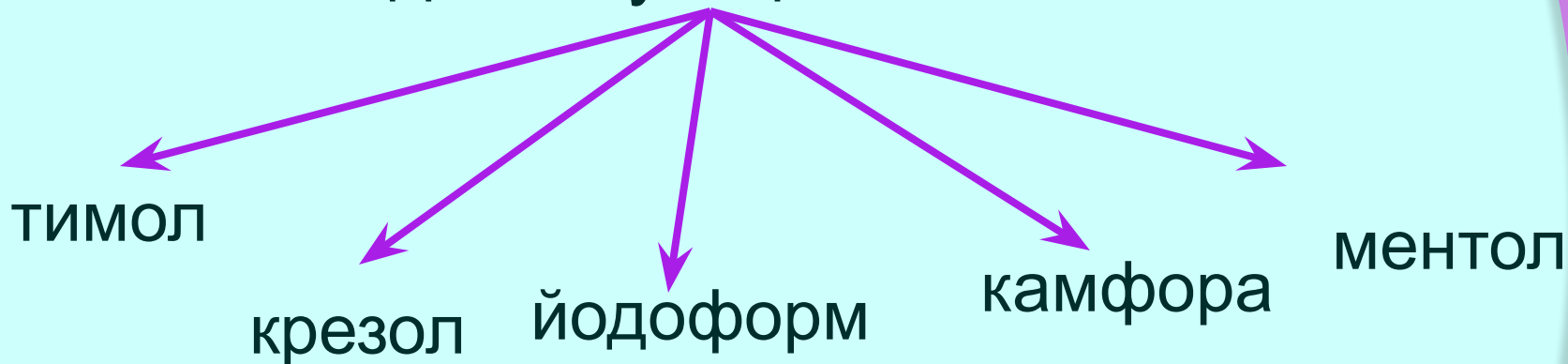
- ◎ «Гриназол» («Septodont»)
- ◎ Суспензия на основе метронидазола с линкомицином на эвгеноле.
- ◎ 10% метронидазоловая паста.



# Пасты на основе антисептиков длительного действия

Состав:

Сильнодействующие антисептики

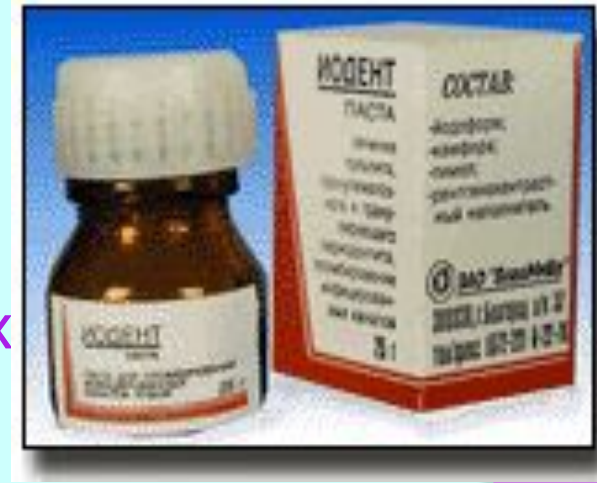

Рентгеноконтрастный наполнитель

Представитель: «Темпофор» («Septodont»)

# Свойства:

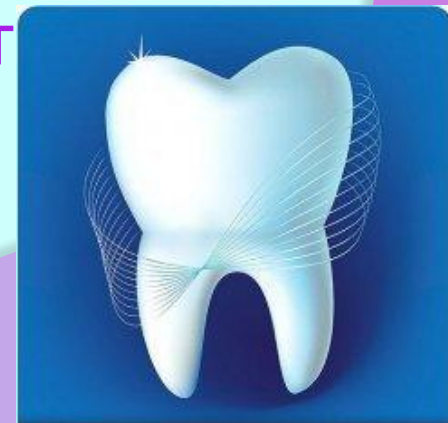
- ❑ Медленно рассасываются в каналах
- ❑ Рентгеноконтрастны
- ❑ Обладают дезинфицирующим и дезодорирующим действием
- ❑ Стимулируют защитные свойства тканей периодонта
- ❑ Не препятствуют развитию зачатка постоянного зуба
- ❑ Позволяет избежать болезненных явлений после пломбирования зуба



# Пасты на основе гидроксида кальция

## Свойства:

- Оказывает бактерицидное действие ( $\text{pH} \geq 12$ )
- Разрушает некротизированные ткани
- Стимулирует остео-, дентино- и цементогенез
- Обладает продолжительным действием
- Кровоостанавливающее действие



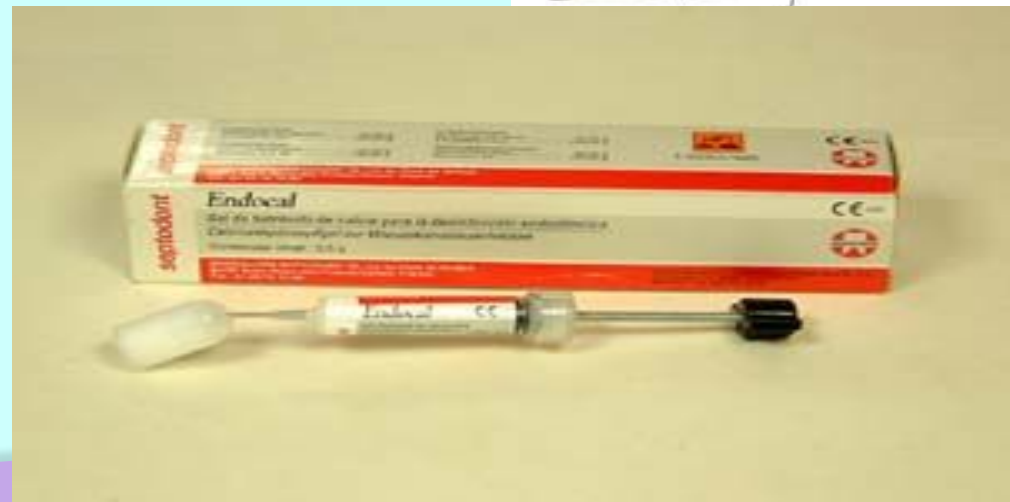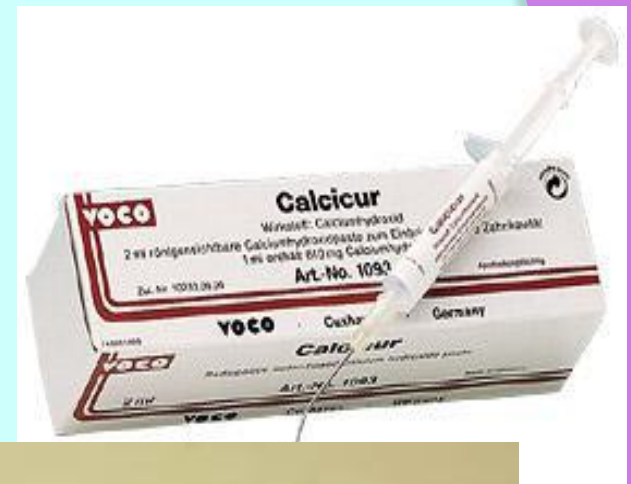# Показания к применению:

- ⦿ 1. Периапикальные очаги деструкции костной ткани.
- ⦿ 2. Лизис верхушки корня зуба.
- ⦿ 3. Влажные корневые каналы.
- ⦿ 4. Внутренняя резорбция корня.
- ⦿ 5. Поперечный перелом корня.
- ⦿ 6. Перфорация стенки корня.
- ⦿ 7. Эндодонтическое лечение молочных зубов и зубов с несформированными корнями.



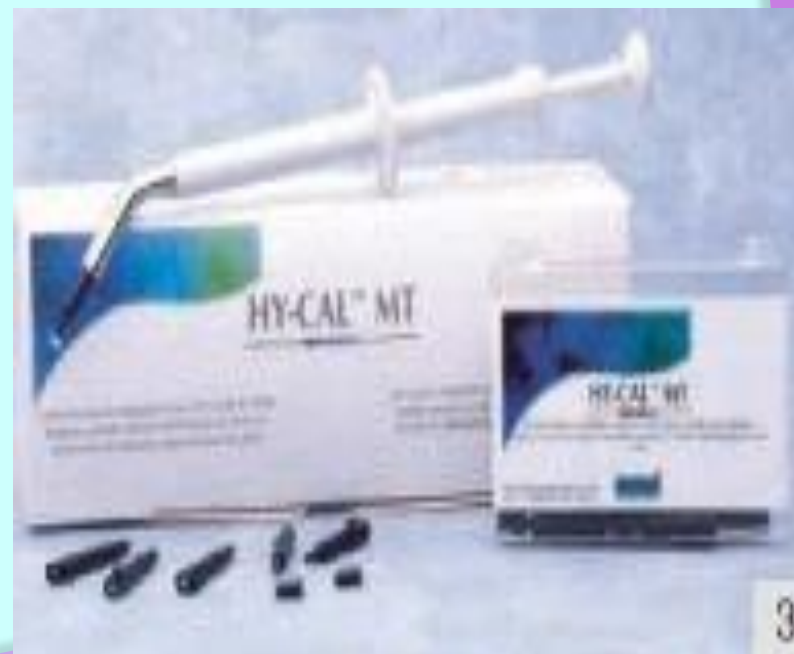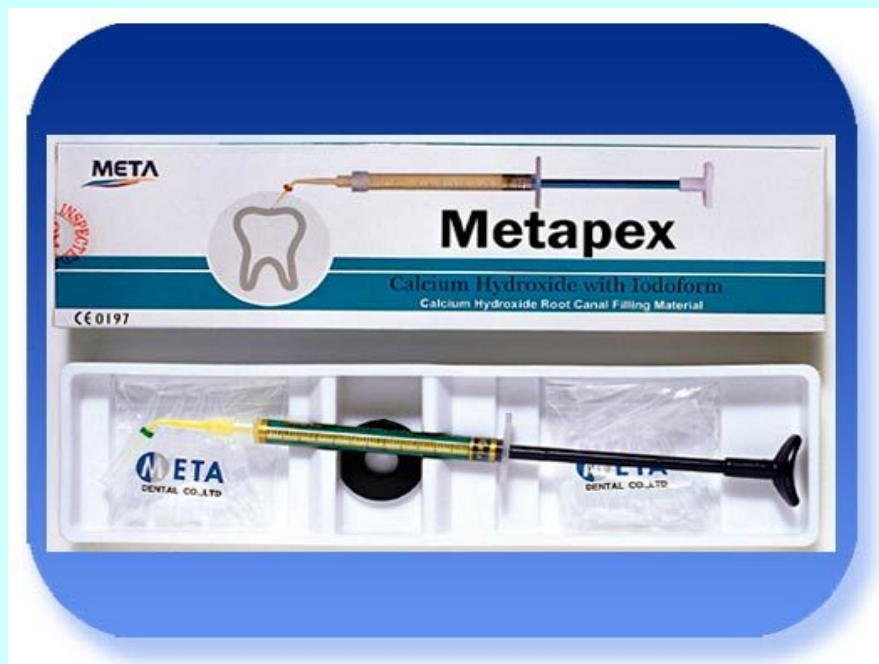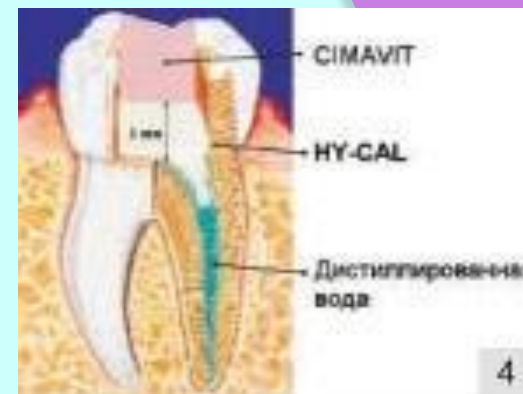# Представители :

- Гидроксид кальция 100% («Septodont»)
- Calcicur («VOCO»)
- Calasept («Nordiska Dental»)
- Ultra Cal XS («Ultradent»)
- Эндокаль («Endocal»)



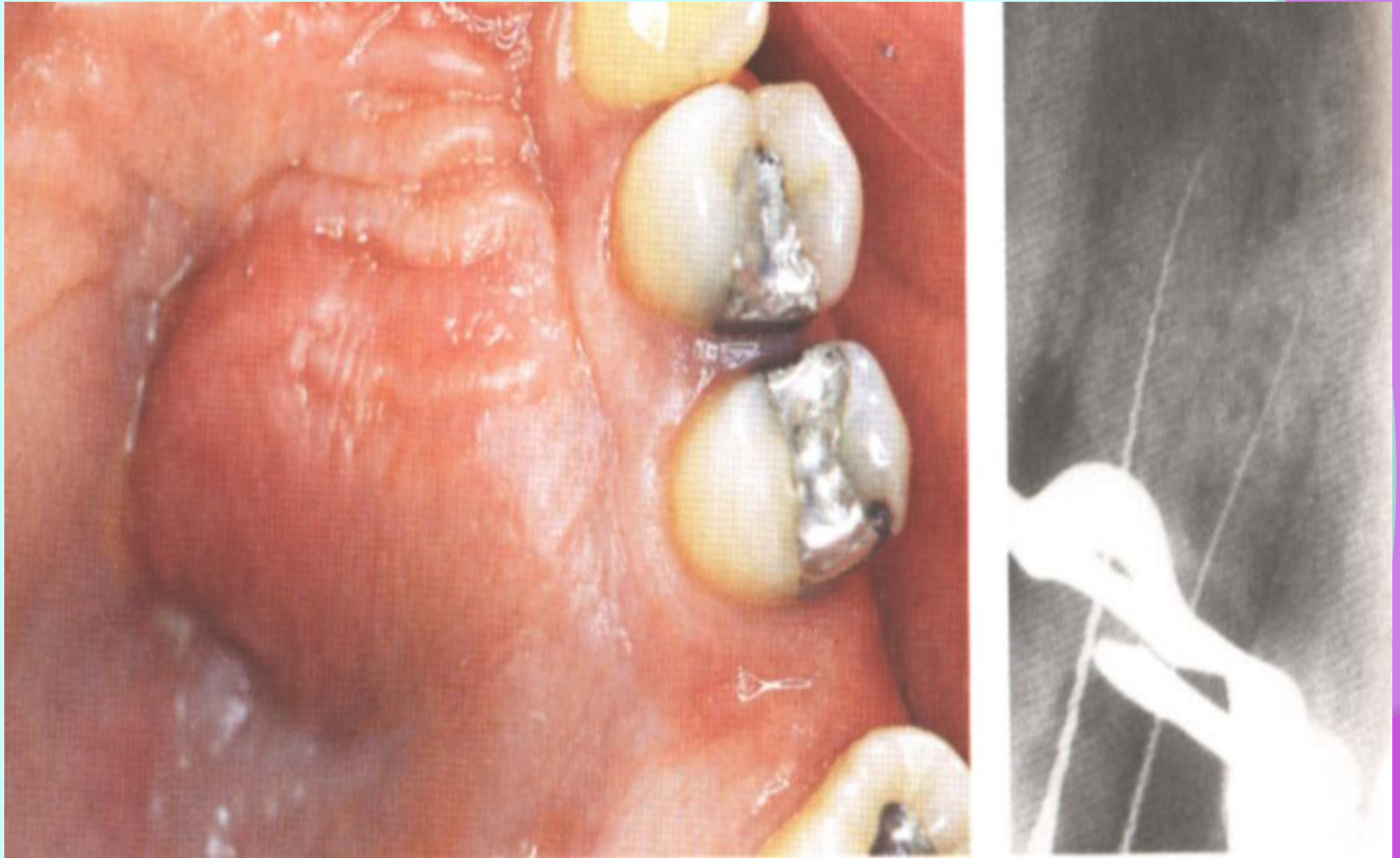
# Представители:

- HY-CAL («Pierre Rolland»)
- Calasept («Nordiska Dental»)

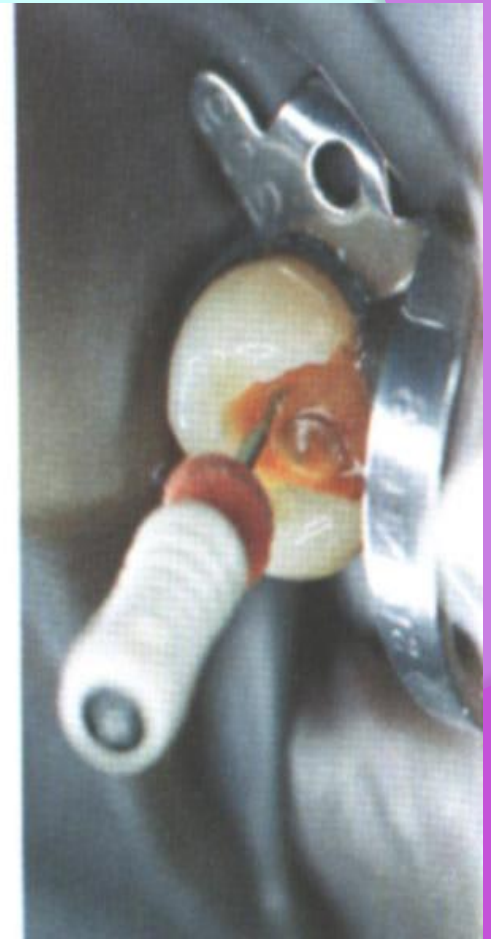
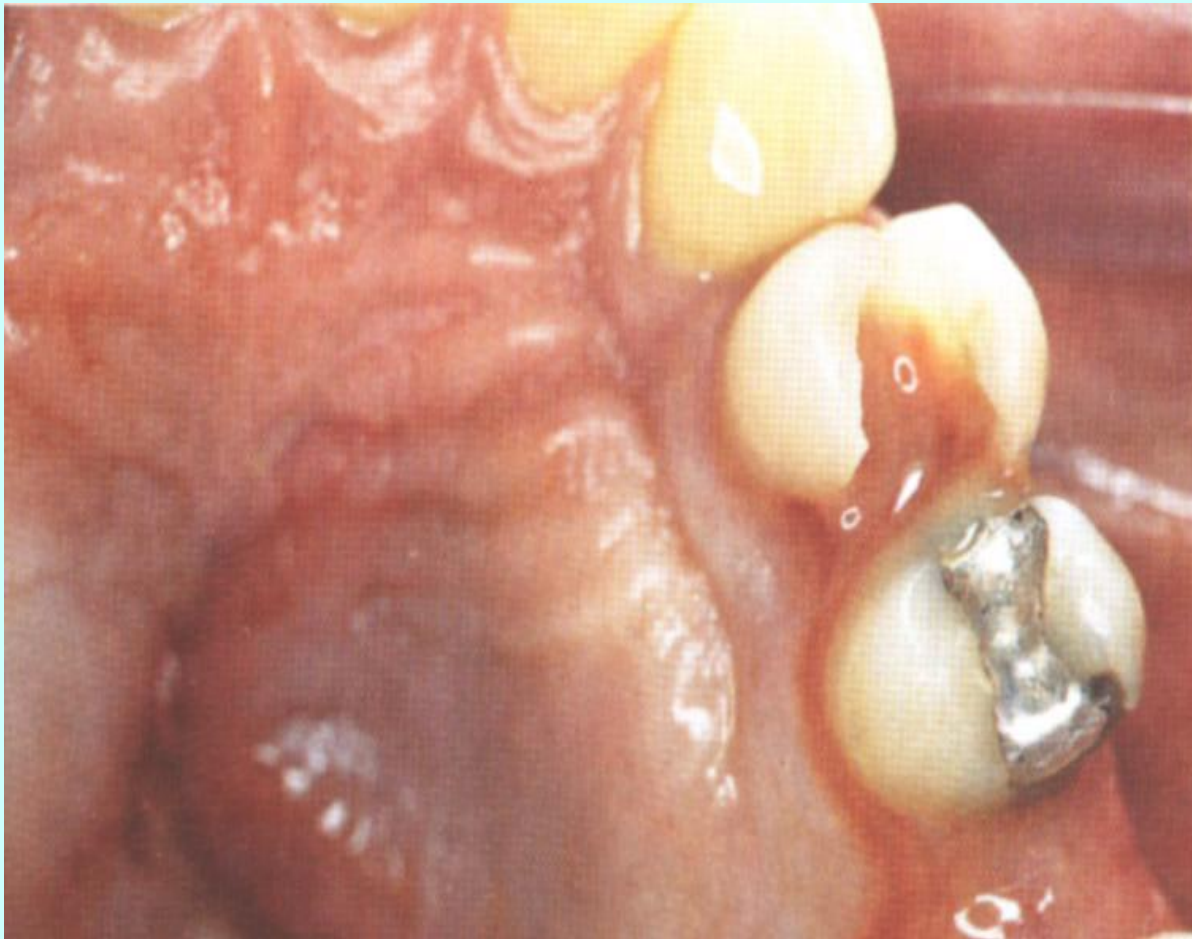


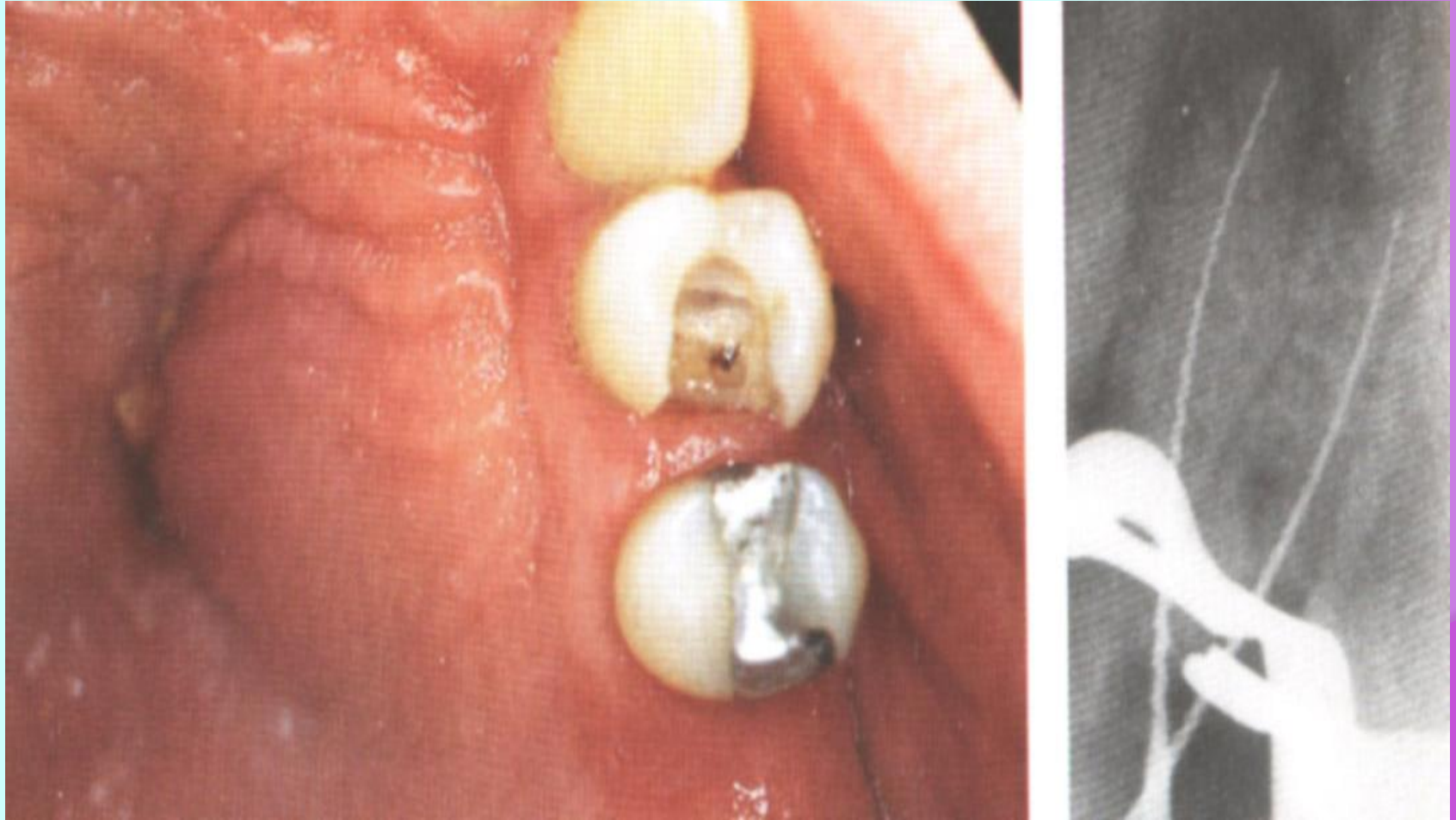
# Небный абсцесс

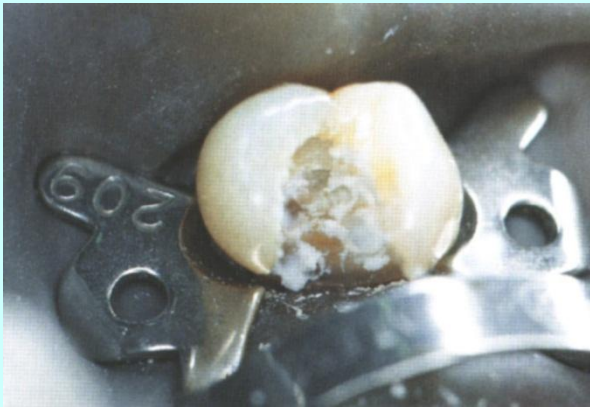

# Дренирование через корневые каналы



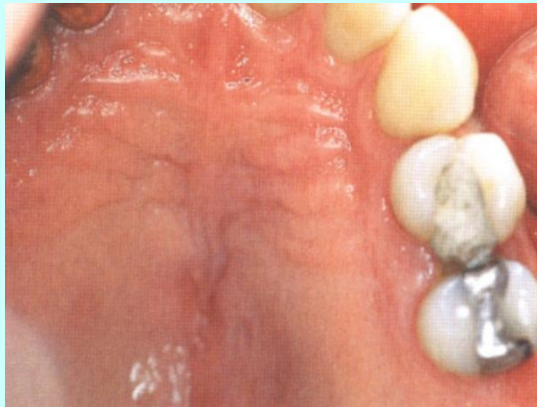# Обработка корневых каналов





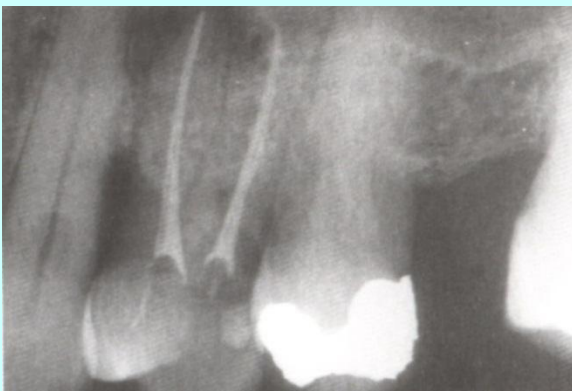### Временная повязка.

После обработки и высушивания корневых каналов они были плотно заполнены гидроксидом кальция. Длительный эффект можно получить только в том случае, если антибактериальная повязка контактирует со стенками канала.



### Антибактериальный эффект.

Спустя 3 месяца клинические симптомы абсцесса исчезли. Временная пломба была интактной и защищала полость зуба от повторного инфицирования.



### Пломбирование корневых каналов.

Корневые каналы запломбированы гуттаперчей и силером методом латеральной конденсации. Наблюдается уменьшение в размерах участка периапикального разрежения.

# Спасибо за внимание!

