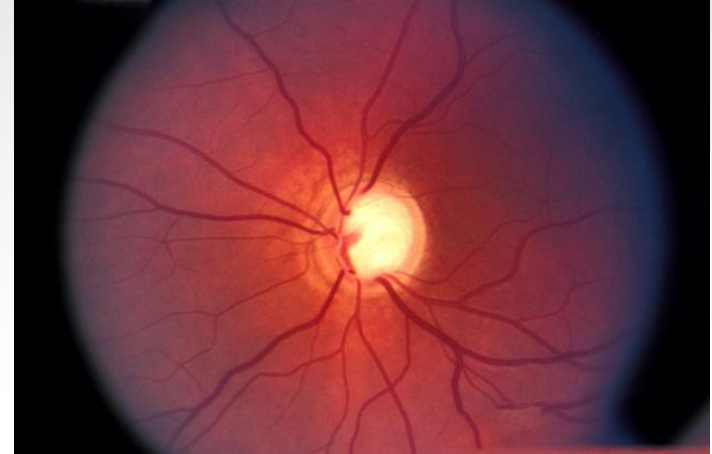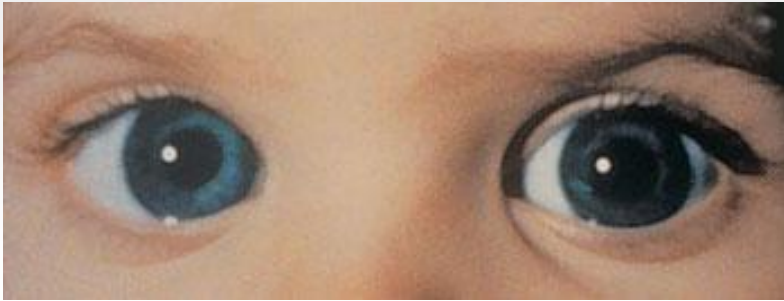


Врожденная глаукома

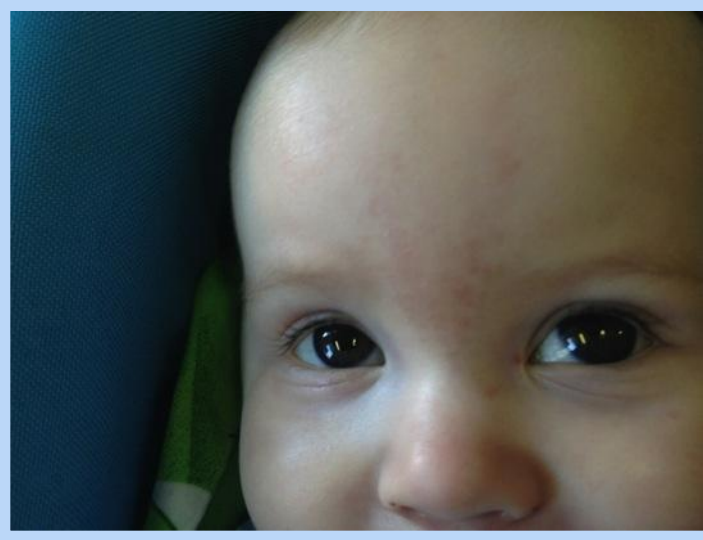

Докладчик Рагозина Е.А.
1 гр. 5 курс лечебный факультет
Научные руководители: Айдагулова С.В.
Кулешова О.Н.

Новосибирск, 2016

АКТУАЛЬНОСТЬ

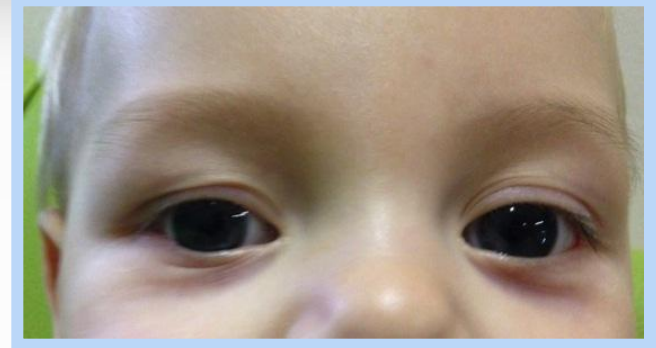- Встречаемость : 1 случай на 10 000–20 000 детей
- Отсутствие опыта в лечении детей с врожденной глаукомой
- Отсутствие специальных хирургических инструментов
- Сложности при медикаментозном лечении
- Поздняя диагностика



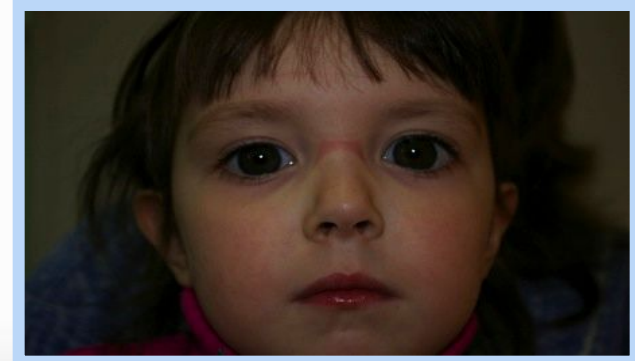Чаще болеют мальчики: мальчики 60% - девочки 40%

Среди причин слепоты у детей – 15%

Классификация детской глаукомы

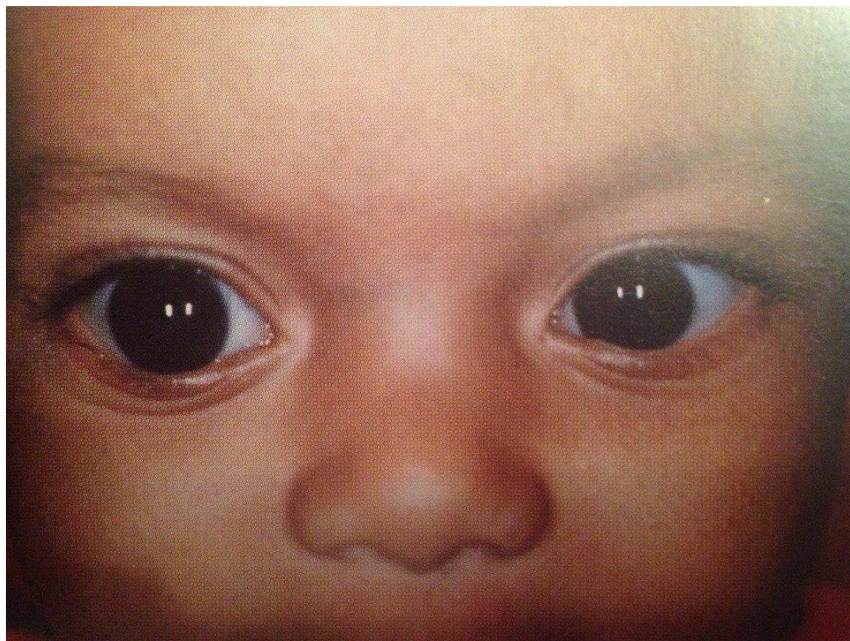


- **Первичная глаукома детского возраста**
 1. Первичная врожденная глаукома (ПВГ) до 2 или 3 лет
 - Проявляется до 1 года у **90%**
 - При злокачественном течении потеря зрения в течение 2-3 недель
 2. Ювенильная открытоугольная глаукома
- **Вторичная глаукома детского возраста**



Что может заметить родитель

Буфтальм



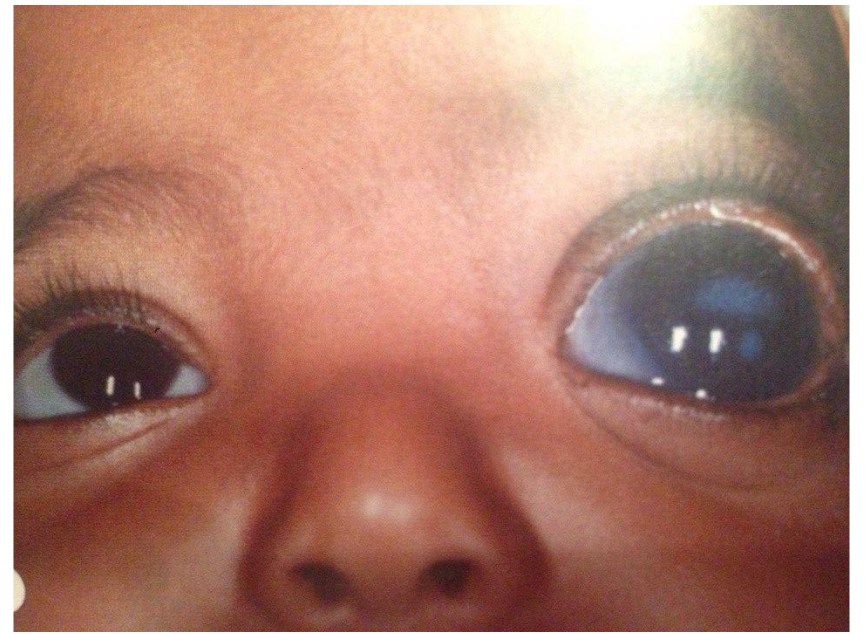Увеличение
размеров глазного
яблока



Перерастяжение
склеры,
ее истончение

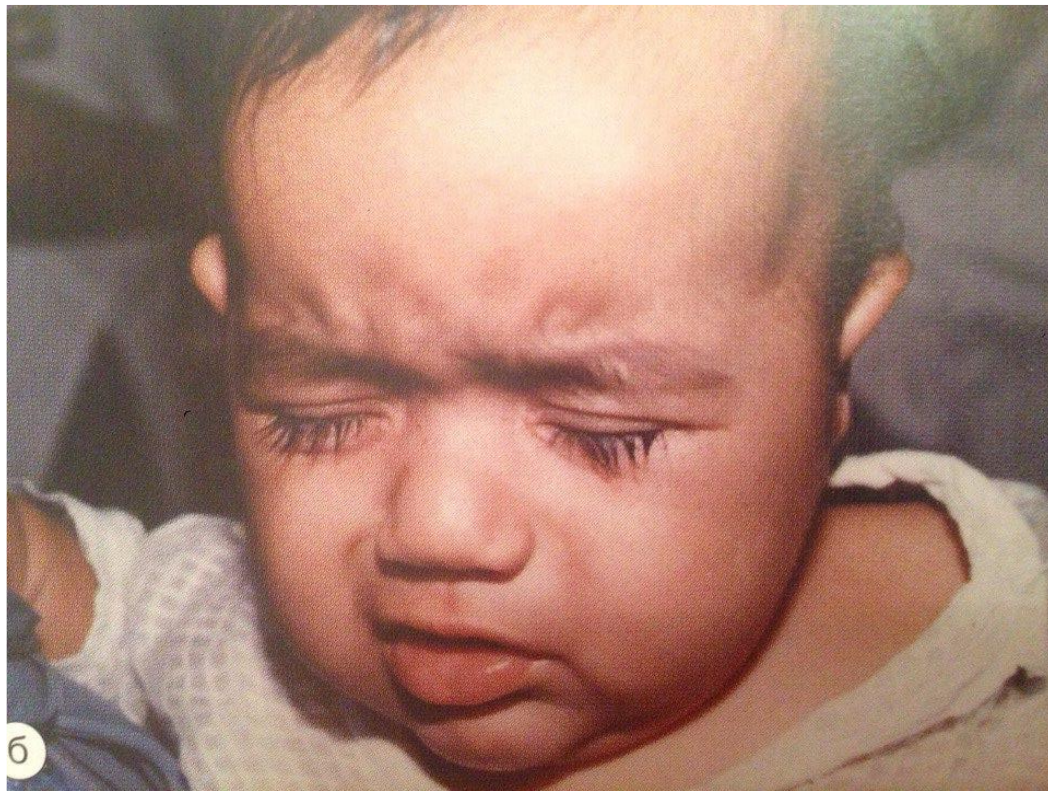


Склера
полупрозрачная, с
голубоватым
оттенком



Что может заметить родитель

Роговичный синдром



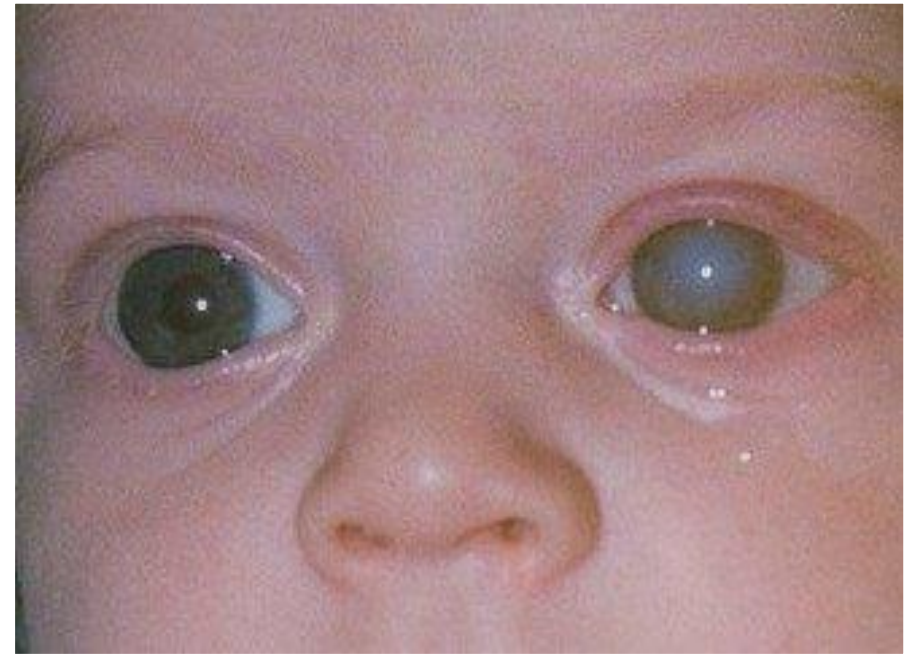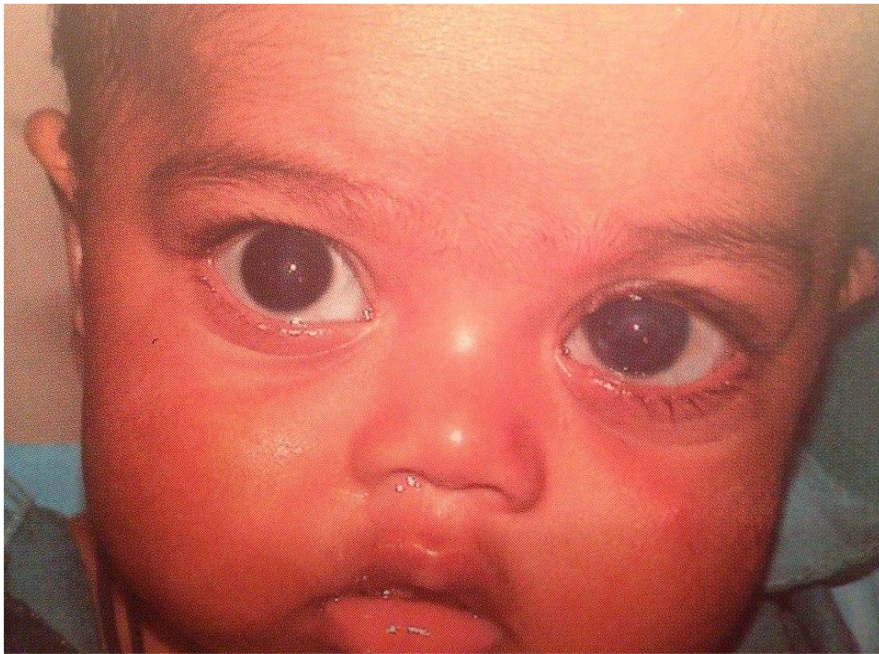
Микроэрозии эпителия
роговицы,
раздражение
чувствительных нервных
окончаний



- ❖ Светобоязнь
- ❖ Слезотечение
- ❖ Блефароспазм

Что может заметить родитель

Помутнение роговицы



Растяжение
фиброзной
капсулы глаза



Растяжение
эндотелия
роговицы



Отек
(эпителия/стромы)

ДИАГНОСТИКА

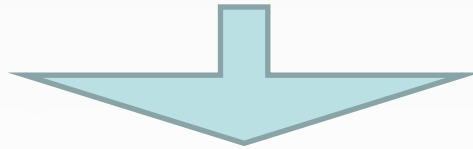Диагностический минимум:

1. Биомикроскопия переднего отрезка глаза
2. Тонометрия
3. Биометрия.
4. Гониоскопия
5. Офтальмоскопия

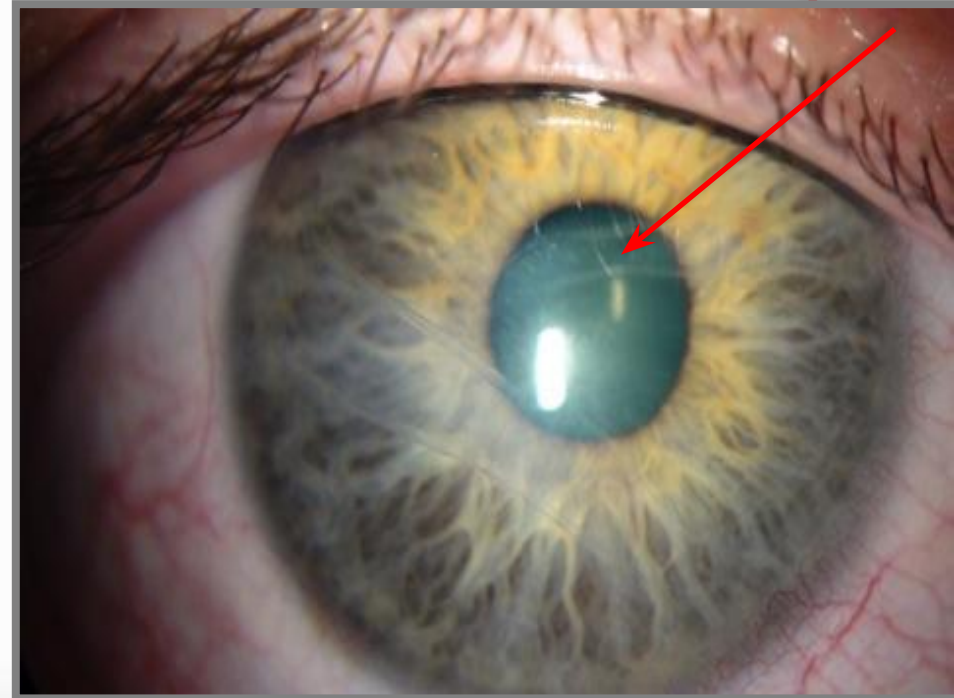
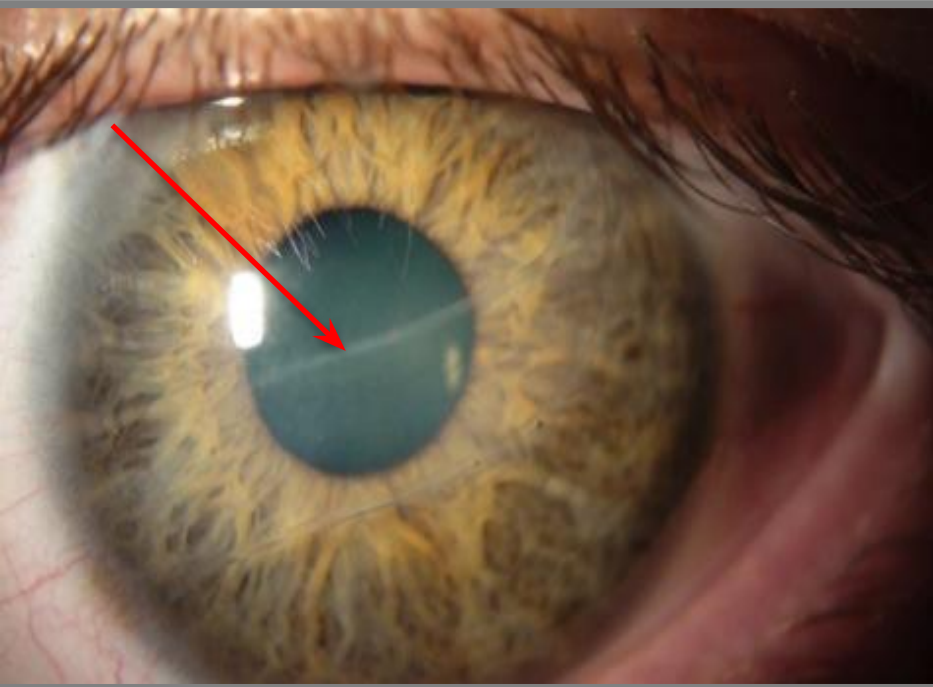
NB! СВОЕВРЕМЕННАЯ постановка диагноза (под наркозом) и немедленное лечение

Биомикроскопия переднего отрезка глаза

Растяжение фиброзной капсулы глаза



Трещины в десцеметовой оболочке



Стрии Хааб

Тонометрия



В норме у детей ВГД
от 17 до 26 мм рт. ст.

icare
tonometer

Преимущества iCARE:

- Быстро
- Безболезненно
- Не требует закапывания капель

Биометрия. Диаметр роговицы

Возраст	Диаметр роговицы (горизонтальный)
Новорожденный	≤ 11 мм (9 -9,5 мм)
До 1 года	≤ 12 мм
У детей любого возраста	< 13 мм

Особенности:

Отличия от мегалокорнеа


- Ассиметрия на парных глазах
- Растяжение лимба

Биометрия. Длина глаза

Нормативы передне-заднего отрезка глаза (ПЗО)

Возраст	Длина глаза
Новорожденный	$17,23 \pm 0,6$ мм
1 год	$20,48 \pm 0,13$ мм
3 года	$22,08 \pm 0,24$ мм
5 лет	$22,49 \pm 0,15$ мм

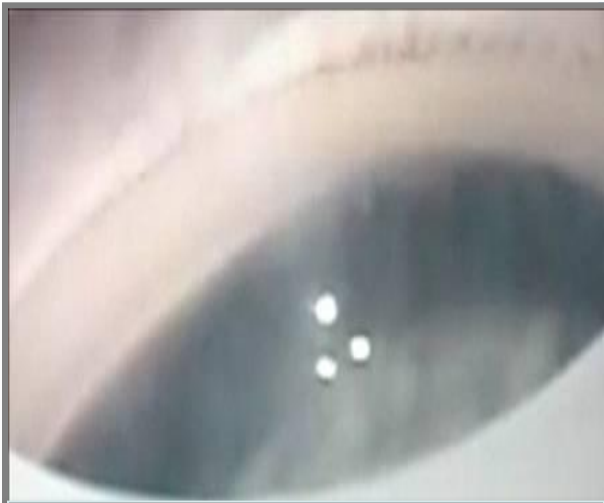Увеличение
ПЗО



Прогрессирующая
миопия

Гониоскопия


Признаки неправильного формирования и развития угла передней камеры



Дисгенез I степени –
трабекула за
вуалеобразной
серватой тканью –
утренний туман

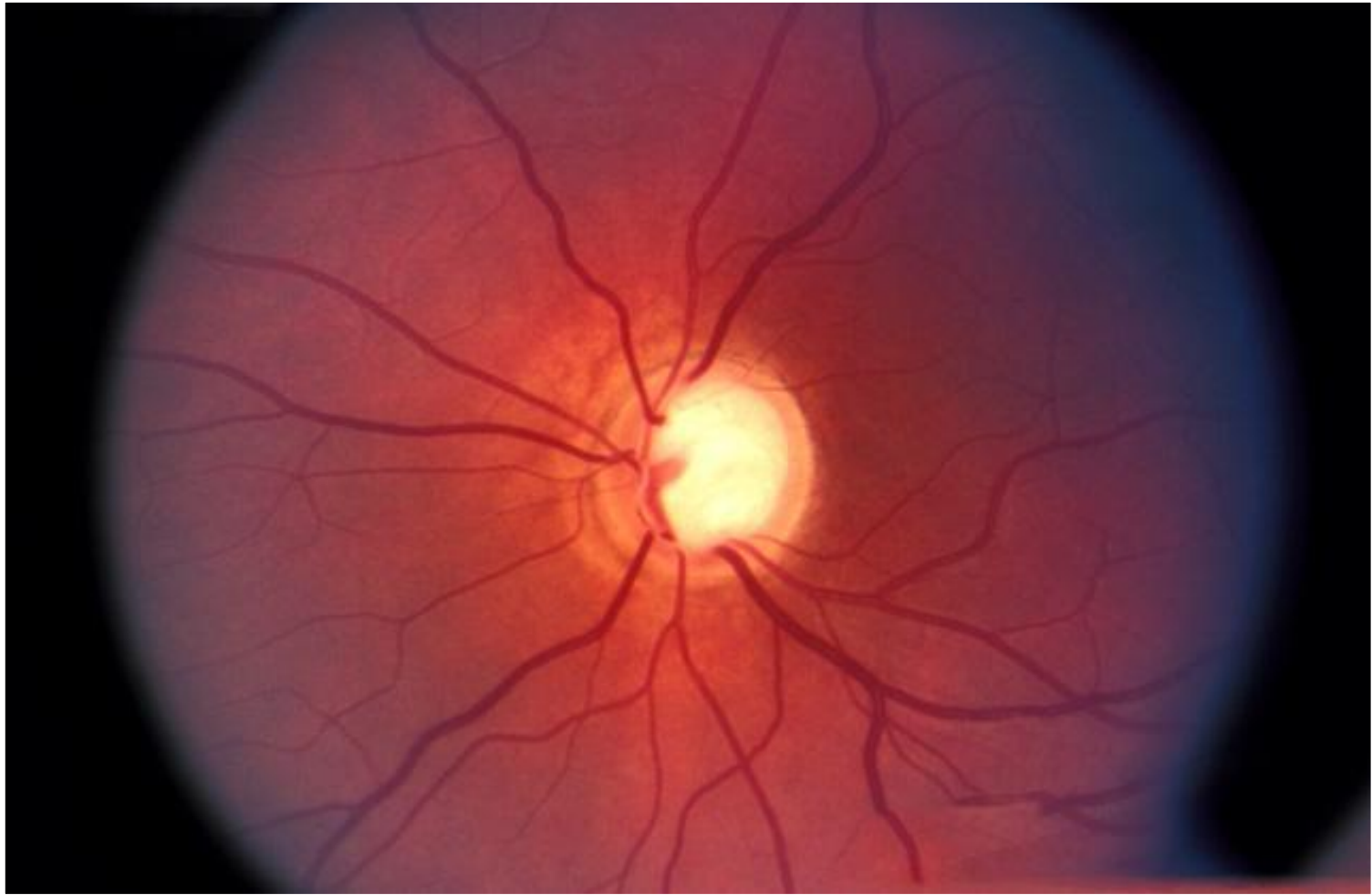

Дисгенез II степени –
прикрепление радужки
на уровне задней трети
трабекулы,
остатки эмбриональной
ткани



Дисгенез III степени –
прикрепление радужки
на уровне середины
трабекулы
или более кпереди,
остатки эмбриональной
ткани

Офтальмоскопия



ДЗН:

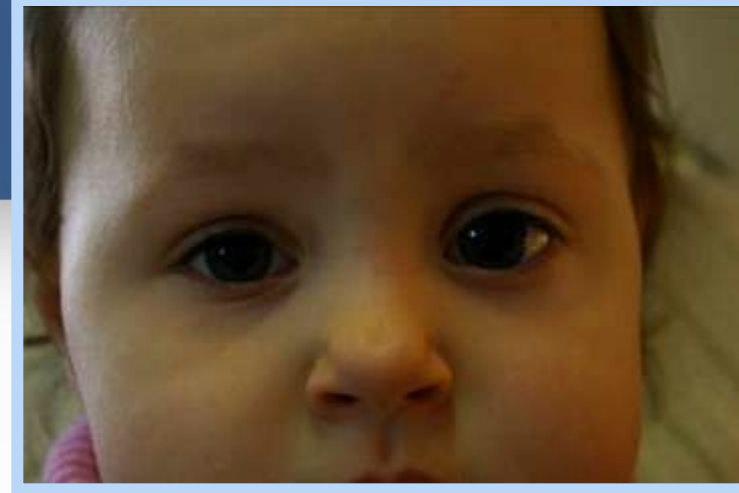- прогрессирующее увеличение соотношение Э/Д,
- асимметрия Э/Д более 0,2 при одинаковом размере диска,
- локальное истончение НРП

Стадии врожденной глаукомы

Стадия ВГ	Оценочные критерии		
	Диаметр роговицы	Экскавация ДЗН	Состояние зрительных функций
I - начальная	До 12 мм	До 0,3	Не нарушены
II - развитая	До 14 мм	До 0,5	Существенно снижены
III – далеко зашедшая	Более 14 мм	Более 0,5	Снижены до светоощущения
IV - терминальная	Буфтальм	-	Остаточные или слепота

Критерии ПОСТАНОВКИ ДИАГНОЗА

Необходимо 2 и более признака



ВГД более 26 мм рт.ст.

Изменения роговицы: отек в центре, стрии Нааб'а, увеличение диаметра (диаметр роговицы у новорожденных ≥ 11 мм, у детей до 1 года ≥ 12 мм, у детей любого возраста более 13 мм)

Прогрессирующая миопия с увеличением размеров глаза за возрастные пределы

ДЗН: прогрессирующее увеличение соотношение Э/Д, асимметрия Э/Д более 0,2 при одинаковом размере диска, локальное истончение НРП

Дефекты поля зрения соответствуют глаукомной оптической нейропатии при отсутствии других причин для изменения ПЗ

Показания


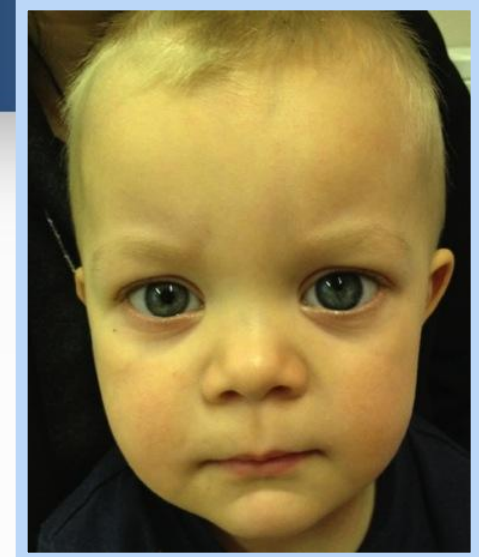
к медикаментозному лечению

СИСТЕМНАЯ ФАРМОКОКИНЕТИКА гипотензивных препаратов отличается у детей и взрослых

ЛЕЧЕНИЕ ДЕТЕЙ может быть **ЗАТРУДНЕНО** рядом факторов: зависимость от родителей, возможное сопротивление при лечении, побочные эффекты

ЛС в редком случае показывают **ДОЛГОСРОЧНУЮ ЭФФЕКТИВНОСТЬ** в качестве основной терапии при первичной врожденной глаукомы

ЛС используются для снижения ВГД и уменьшения **ОТЕКА РОГОВИЦЫ до хирургии**, или в качестве **дополнительной терапии после** частично успешных операций



Противопоказания к использованию гипотензивных ЛС у детей

Возраст ребенка	Противопоказанный препарат
До 10 дней	Ингибиторы карбоангидразы
До 1 года	Аналоги простагландинов
До 2 лет	Альфа-адреномиметики
До 10 лет	Бета-блокаторы

ДЕТИ более УЯЗВИМЫ к ПОБОЧНЫМ ЭФФЕКТАМ препаратов, т.к. не могут самостоятельно описать симптомы, а родители могут эти симптомы не заметить, их необходимо предупреждать о побочных эффектах

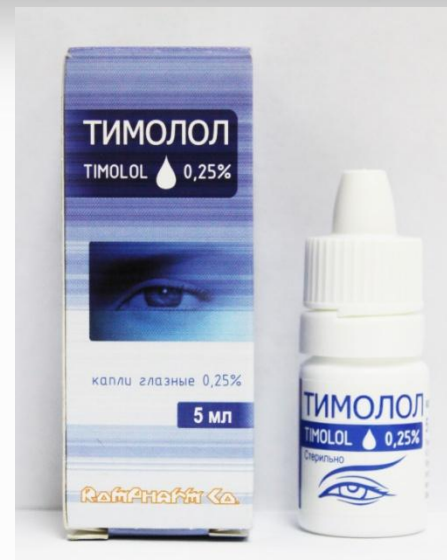ПОБОЧНЫЕ ЭФФЕКТЫ могут протекать АТИПИЧНО (например, ночной кашель при применении β -блокаторов)

СИСТЕМНАЯ АБСОРБЦИЯ уменьшается, если закрывать веки, удалять лишнюю периокулярную жидкость и выполнять назо-лакримальную окклюзию

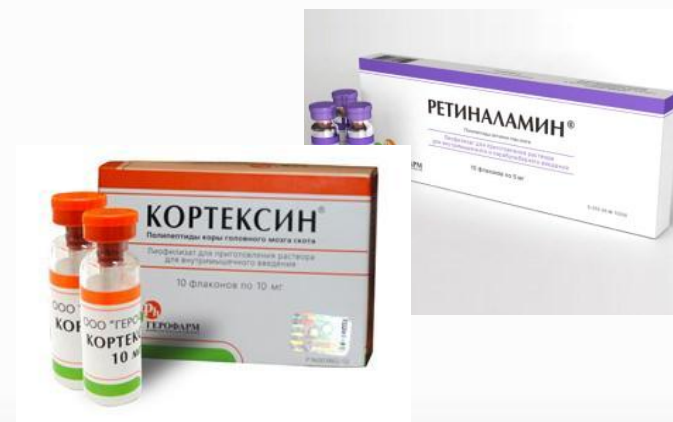Используйте МИНИМАЛЬНУЮ частоту ЗАКАПЫВАНИЯ и КОНЦЕНТРАЦИЮ препарата для достижения целевого ВГД

Группы препаратов

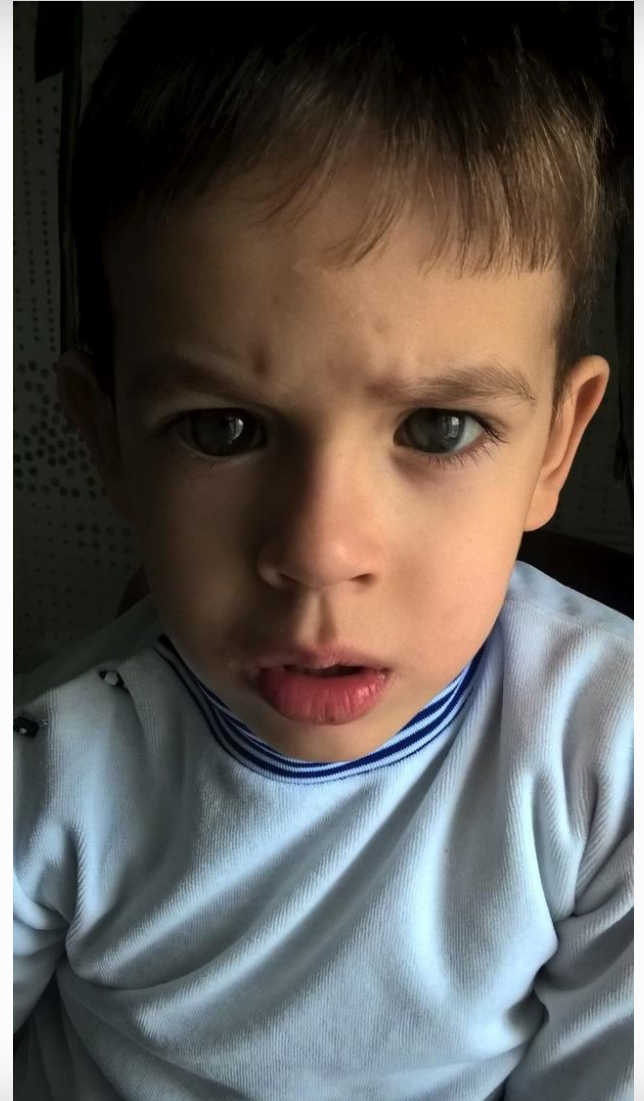
- β-адреноблокаторы
- Простагландины F2альфа
- Ингибиторы карбоангидразы
- Миотики
- Симпатомиметики



+НЕЙРОПРОТЕКЦИЯ

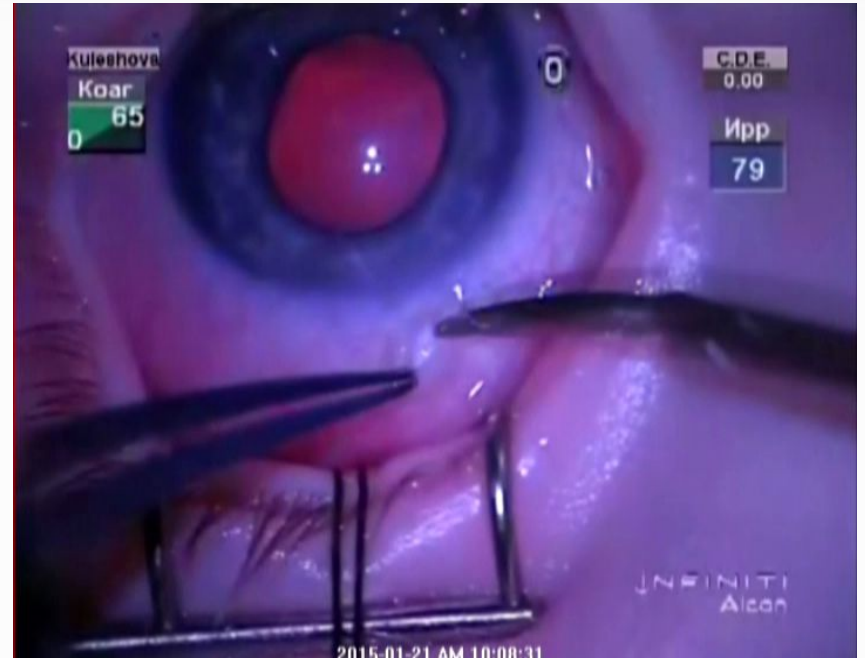

**Операция
необходима
ВСЕГДА!!!**



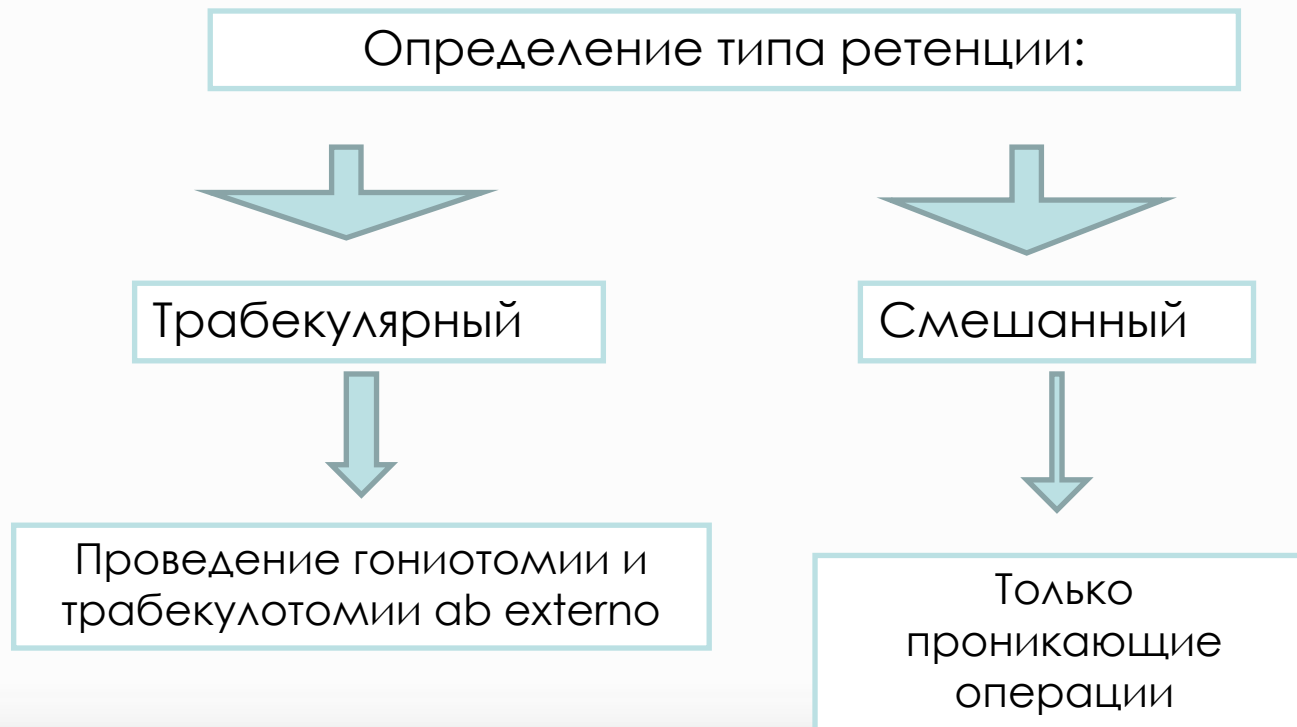
Возможные виды операций

- Гониотомия
- Трабекулотомия
- Синустрабеклэктомия
- Глубокая склерэктомия
- Циклодиализ
- Имплантация коллагеновых дренажей
- Имплантация клапана Ахмеда



Принципы хирургии

- Предоперационное обследование и операция в **один этап**
- При двустороннем поражении – **одномоментное вмешательство**
- При повторной хирургии использование **цитостатиков**, имплантация **клапанов**

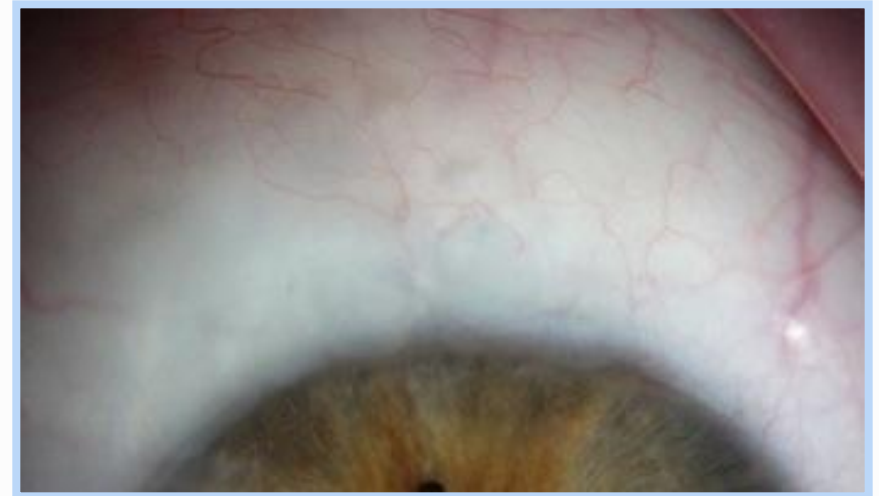
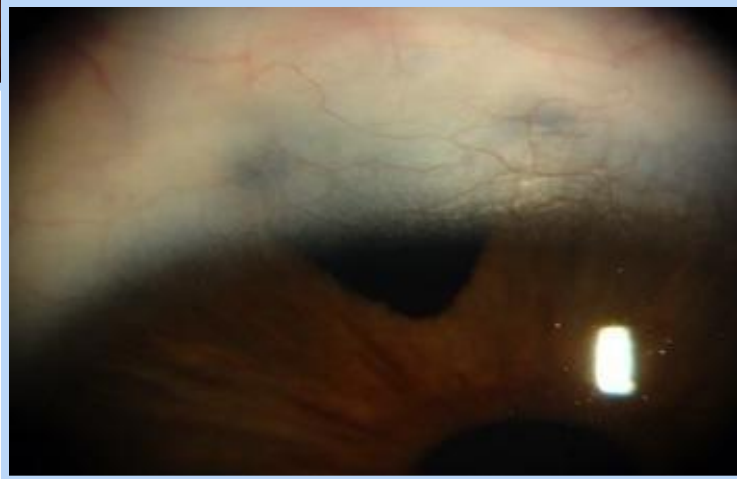
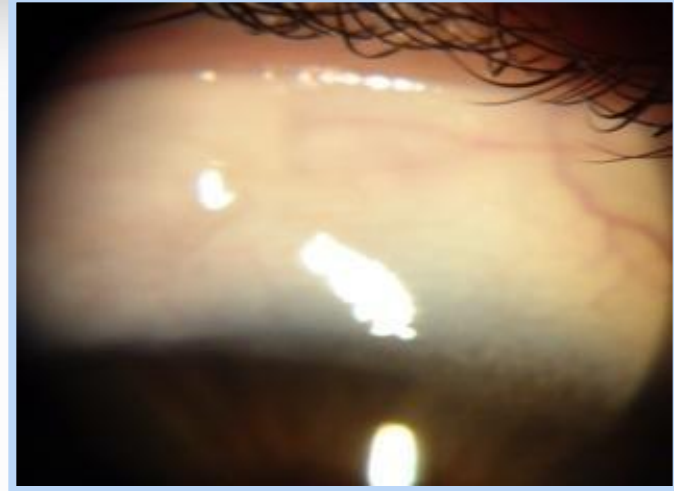
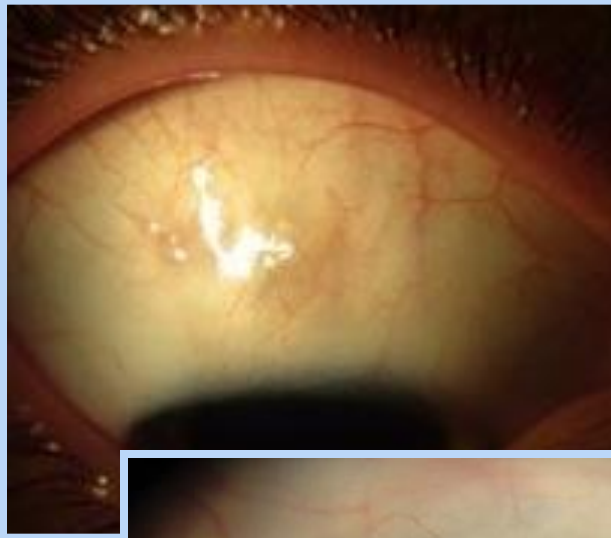
Критерии стабилизации при врожденной глаукоме

- 💧 Отсутствие роговичного синдрома
- 💧 Отсутствие увеличения диаметра роговицы и длины глаза
- 💧 Исчезновение или уменьшение экскавации ДЗН
- 💧 Отсутствие ухудшения данных ОКТ, ЦПЗ, ПЗ, визометрии

Если данные критерии
отсутствуют – необходима
повторная операция!!!

Формирование зоны фильтрации у детей

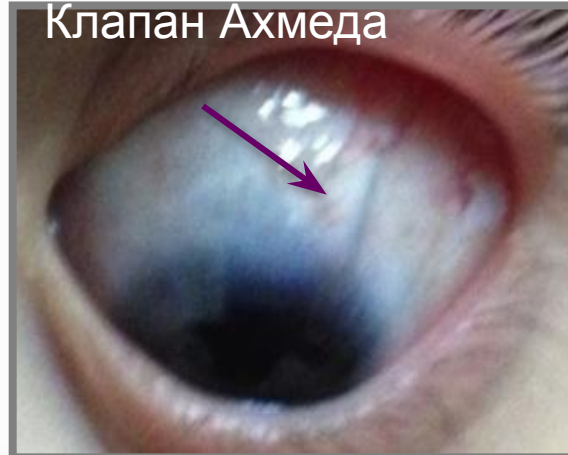
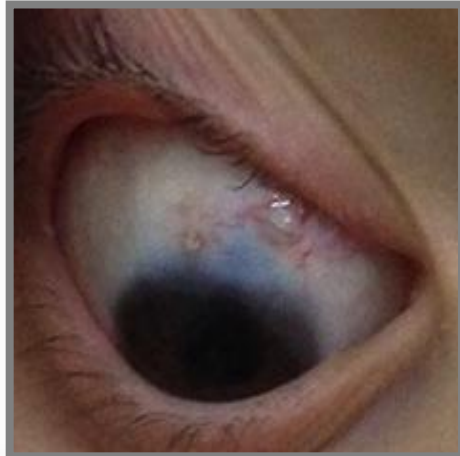
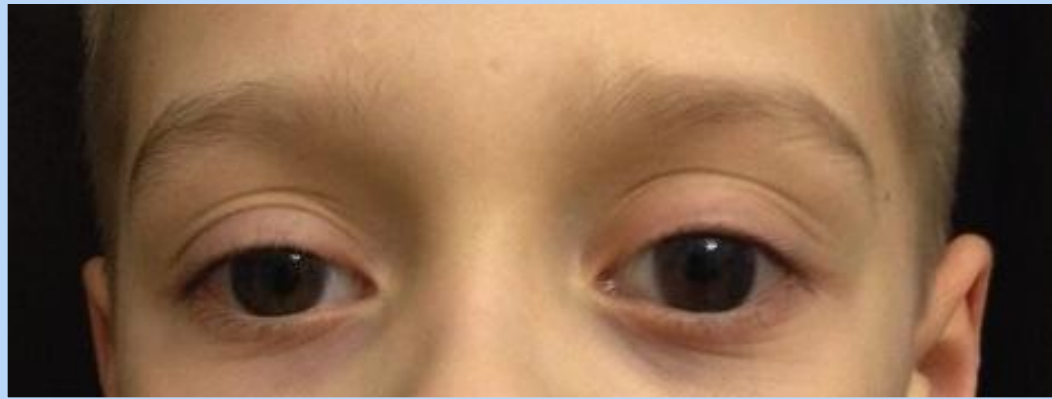
Низкие, разлитые, аваскулярные фильтрационные подушки

Повторная хирургия

Больной Х., 7 лет.

ПВГ II A OD IIIA OS с дисгенезом II степени, наследственная, стабилизированная



Клапан Ахмеда

Первая операция в возрасте 11 месяцев

OS: увеличение ДР на 0,5, ПЗО на 2,2 мм

Повторная операция OS через 1 год – имплантация клапана Ахмеда

OD: ухудшение по ОКТ, □ ВГД с 15 до 23

Повторная операция OD через 4 года

Получена компенсация ВГД, Vis с кор. 1,0/ 0,04

Срок наблюдения: OD – 2 года, OS – 5 лет

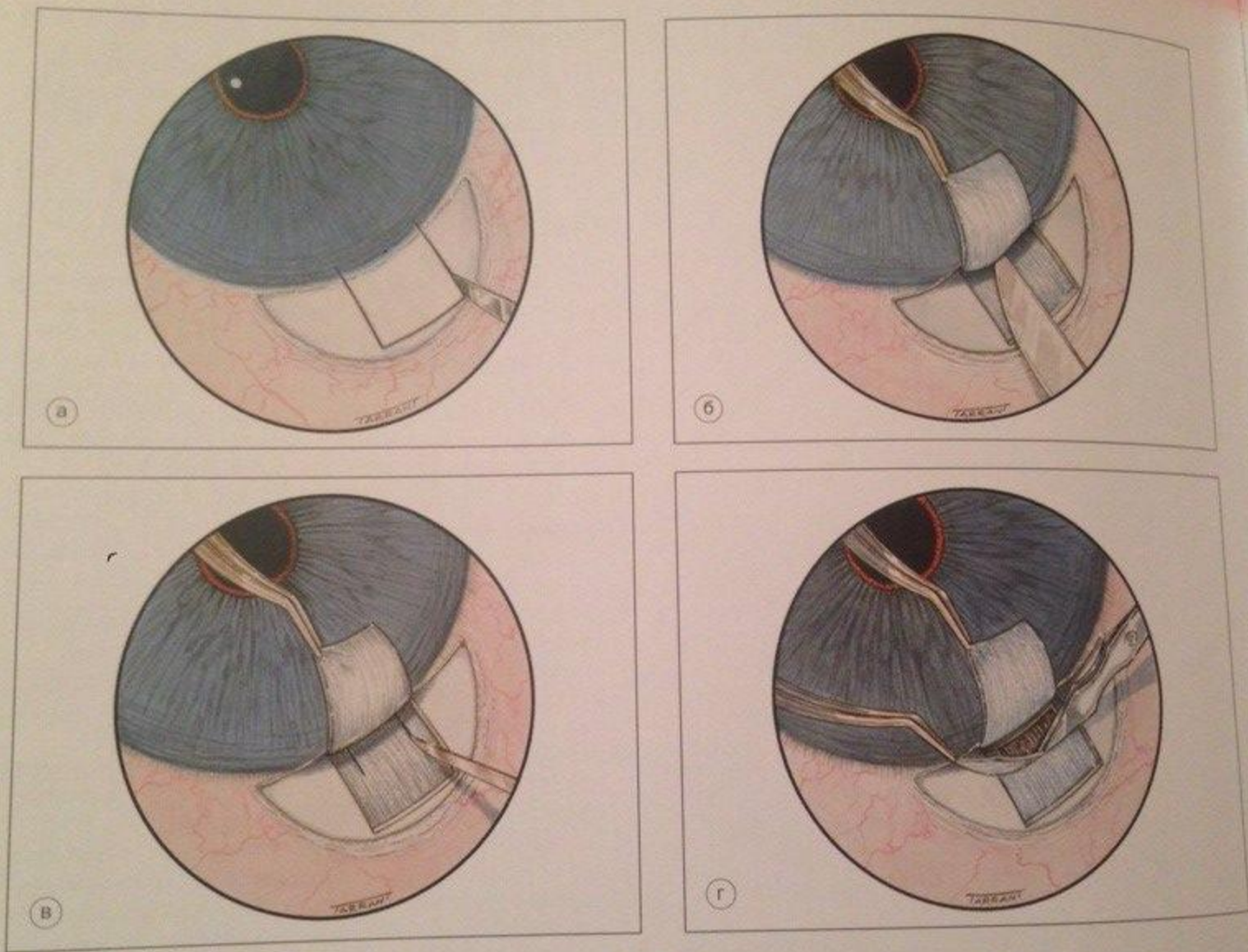
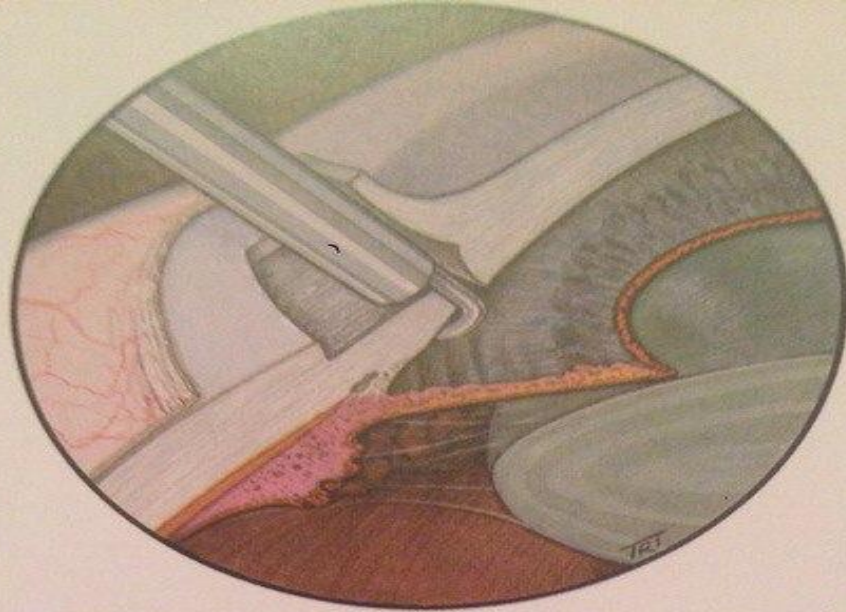
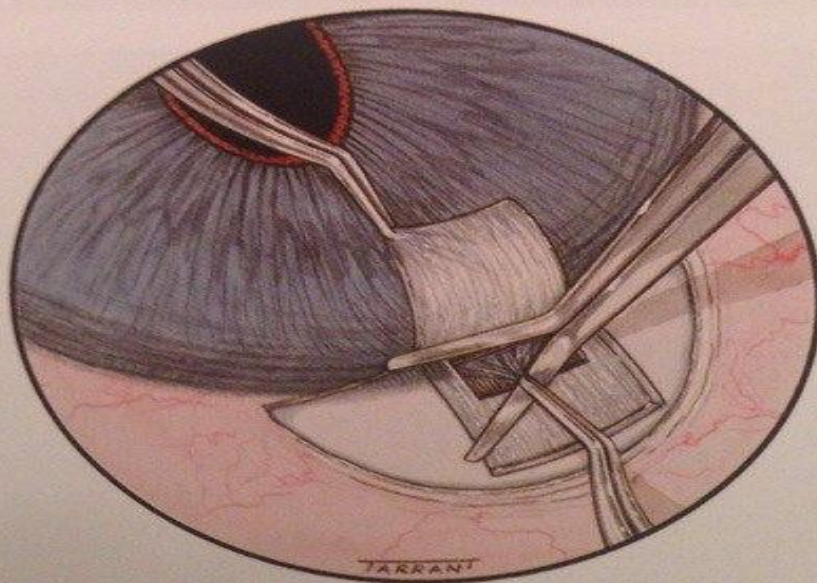


Рис. 56 Трабекулэктомия: **(а)** выделение поверхностного склерального лоскута; **(б)** диссекция поверхностного склерального лоскута; **(в)** разрез при глубокой склерэктомии; **(г)** выделение глубокого склерального лоскута ножницами Vannas



д



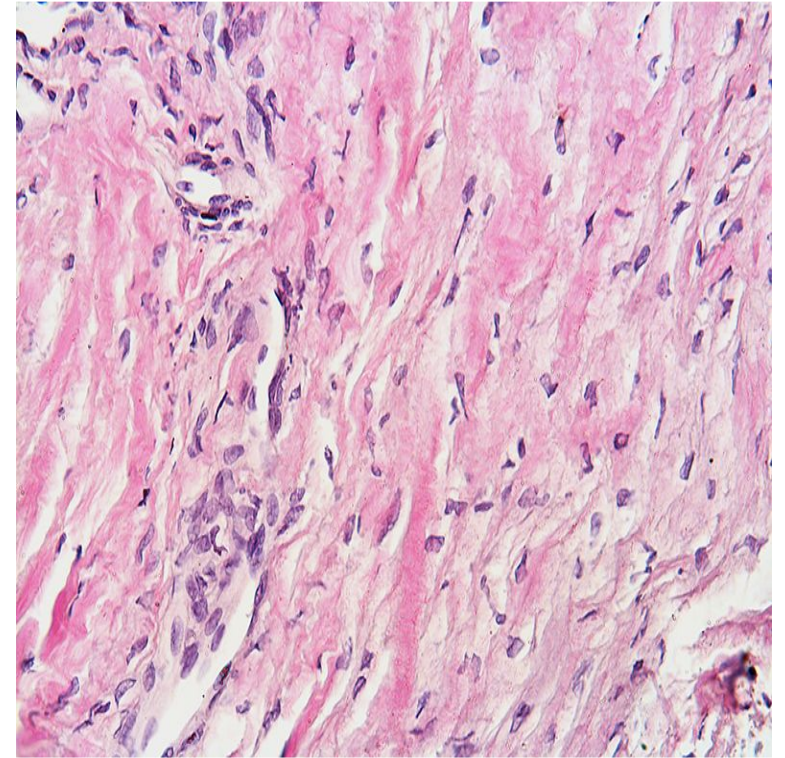
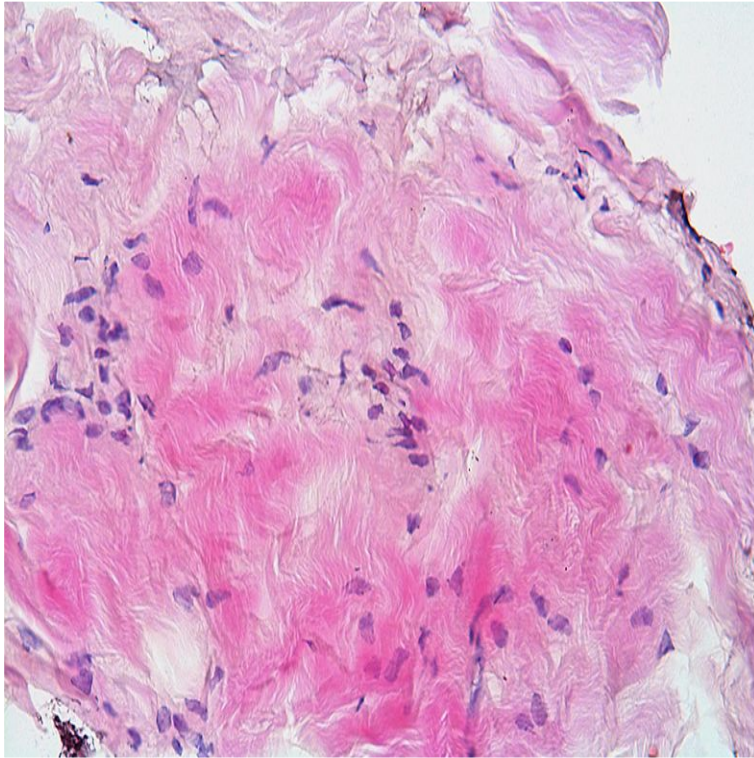
е

Рис. 56 Продолжение (д) удаление глубокой склеральной ткани с помощью инструмента «punch»; (е) периферическая иридэктомия.

Гистологическое исследование

Фрагменты склеры

Парафиновые срезы, окраска гематоксилином и эозином Ув. 250



В образцах отмечена выраженная гиперплазия фибробластов в виде как периваскулярных скоплений, так и диффузно локализованных клеток. Часто встречались поля очаговой эозинофилии экстрацеллюлярного матрикса.

**Спасибо
за внимание!**