

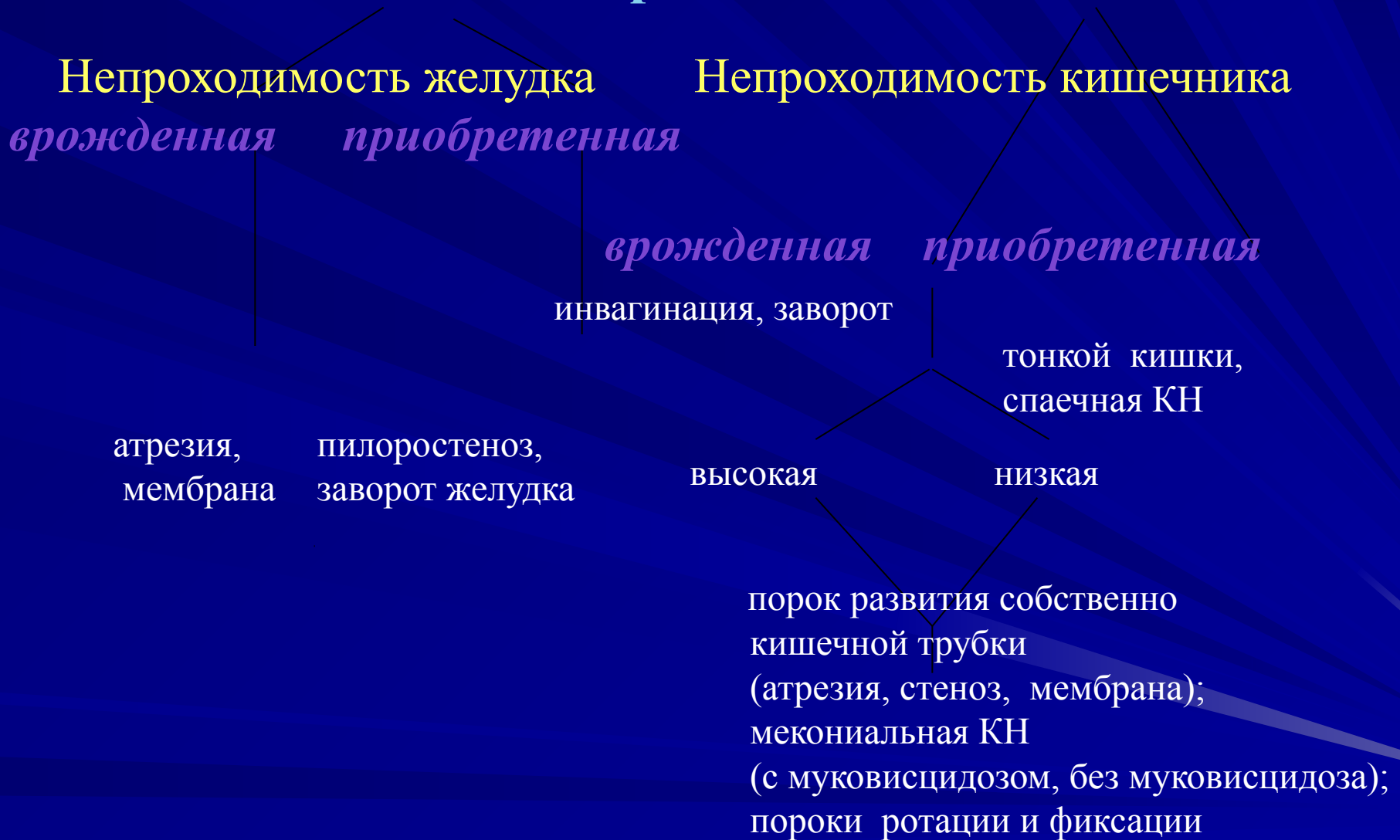


**СПбГМУ им. акад. И.П. Павлова
Кафедра детской хирургии**

Врожденная кишечная непроходимость



Классификация непроходимости ЖКТ новорожденных



Гипертрофический пилоростеноз

- **Гипертрофический пилоростеноз** - резкое уплотнение и утолщение мышечного слоя пилорического отдела, при этом постепенно развивается задержка эвакуации из желудка, вплоть до полной непроходимости.
- Этиология до сих пор не ясна. Пилоростеноз у мальчиков возникает гораздо чаще, чем у девочек (Д : М = 1 : 9).
- Основными клиническими симптомами пилоростеноза являются возникающие на 3й – 4й неделе жизни частые срыгивания и рвота "фонтаном" без примеси желчи, прогрессирующая потеря массы тела, нарастающий эксикоз. Чаще всего заболевание начинается исподволь с небольших срыгиваний, постепенно нарастающих и переходящих в рвоты "фонтаном". Реже отмечается острое начало. Рвота обычно возникает вскоре после кормления или через некоторое время, и объем рвотных масс соответствует объему съеденной пищи или больше него.

Поскольку срыгивания присущи почти всем новорожденным, что связано с физиологической незрелостью пищеводно-желудочного перехода, то пилоростеноз нередко приходится дифференцировать с другими хирургическими и соматическими заболеваниями, а также с физиологическими состояниями, основными проявлениями которых являются срыгивания и рвоты.

Это прежде всего пилороспазм, гастроэзофагеальный рефлюкс (ГЭР), висцеро-абдоминальный синдром (ВАС), адрено-генитальный синдром (АГС).

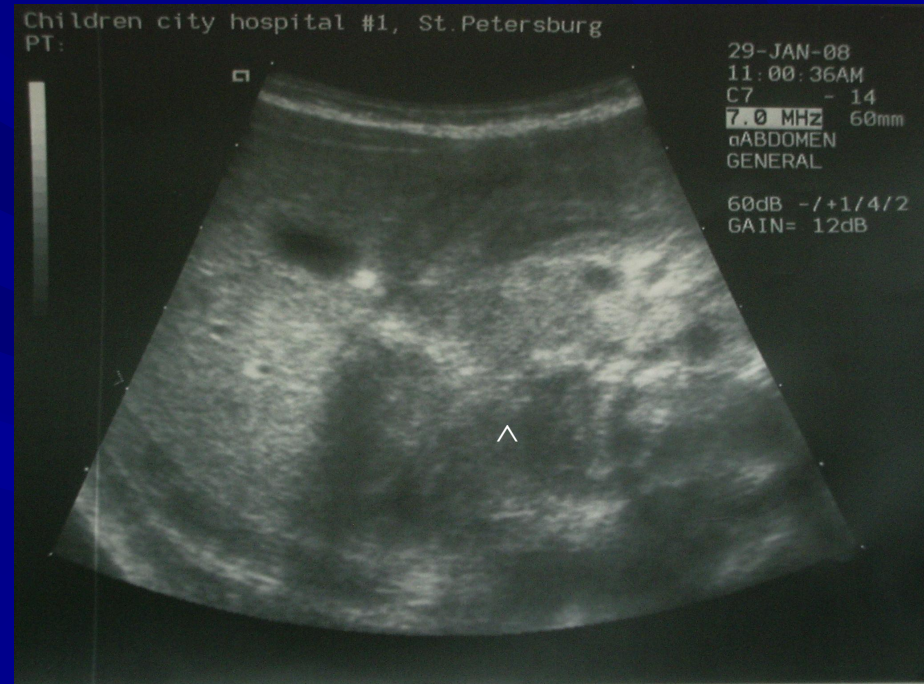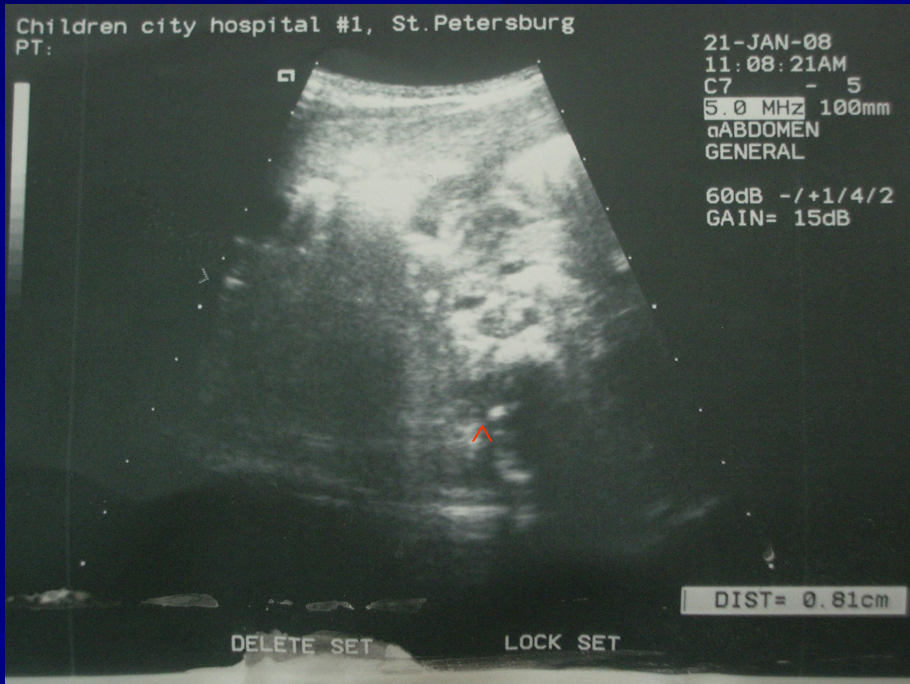Дифференциальная диагностика синдрома рвот и срыгиваний

Симптом ВАС	Пилоростеноз	Пилороспазм	ГЭР	
Возраст к началу заболевания	3 недели	10 – 12 дней	Любой	первые дни
Пол	преимущ. муж.	нет половых различий	нет половых различий	нет половых различий
Рвота фонтаном	+++	+--	++-	---
Рвота с желчью	---	---	++-	++-
↑ билирубина в крови	+++	+--	++-	---
Потеря массы тела	+++	---	++-	---
Эксикоз	++-	---	+--	---
Симптом "песочных часов"	++-	+--	---	---
Неврологическая симптоматика	-	+--	+--	+++
Эффект от применения спазмолитиков	-	+++	++-	+++

Диагностика

- **УЗИ желудка** - сужение просвета пилорического канала, утолщение мышечной стенки pylorus, а до 0,4 см и более.
- **Фиброгастроскопия (ФГС)** - резкое сужение выходного отдела желудка, уплотнение стенки пилорического отдела, белесоватый ее оттенок.
- **Rg-логическое исследование:**
 1. Обзорные Rg-граммы в вертикальном положении в 2 проекциях - виден резко расширенный желудок с большим горизонтальным уровнем и сниженная пневматизация кишечных петель или даже полное отсутствие пневматизации.
 2. Контрастное Rg-логическое исследование по методу Ю.Р. Левина - в желудок ребенка после отсасывания содержимого вводят 20 мл жидкой бариевой взвеси. Первый снимок делают сразу после введения контрастного вещества в положении больного на животе с приподнятым левым боком (лучше виден пилорический канал). Характерны симптомы "антрального клюва" или "усика" и "плечиков" или "фигурной скобки". Если не получены патогномичные симптомы пилоростеноза, то делают отсроченные снимки. Задержка контрастного вещества в желудке более 2 часов подтверждает диагноз пилоростеноза.

УЗИ



Предоперационная подготовка

- Характер и длительность предоперационной подготовки определяются данными лабораторного обследования: клинический анализ крови с Ht, коагулограмму, биохимический анализ крови (с определением общего белка, сахара, электролитов, мочевины, АЛТ, АСТ), анализ мочи, кислотно-основное состояние.
- При своевременной диагностике пилоростеноза состояние детей редко бывает тяжелым, и предоперационная подготовка, проводимая в течение 12-24 часов может быть достаточно эффективной.
- При поздней диагностике тяжесть состояния больных обычно обусловлена обезвоживанием, электролитными нарушениями (гиперкалемией), нарушением кислотно-основного состояния (алкалоз). В наиболее тяжелых случаях может развиваться сепсис. Предоперационная подготовка должна проводиться так долго, как этого требует состояние больного.
- Основа предоперационной подготовки - инфузионная терапия. Объем жидкости рассчитывают по физиологической потребности ребенка и среднесуточной потере (за время болезни) массы тела. Для инфузионной терапии используют в основном кристаллоидные растворы (S. Glucosae 10%, S. NaCl 0,9%). Оперативное лечение возможно лишь тогда, когда достигнута нормализация всех лабораторных показателей и восстановился нормальный почасовой диурез (2-5 мл/кг час). Кроме инфузионной терапии больному назначают антибиотики, витамины, спазмолитики.

Лечение

Оперативное лечение - пилоромиотомия по Фреде – Рамштедту. Брюшную полость вскрывают поперечным разрезом в мезогастрии справа, в рану выводят пилорический отдел желудка и, выбрав бессосудистую зону, рассекают в продольном направлении серозный и мышечный слой от препилорического отдела желудка до двенадцатиперстной кишки до пролабирования слизистой. Операцию заканчивают контролем герметичности желудка. Для этого в желудок вводят 10-15 мл воздуха. Если при пилоромиотомии произошло повреждение слизистой, следует ушить пилоромиотомическую рану двухрядным швом и сделать пилоромиотомию в другом месте.

Послеоперационное течение

- В послеоперационном периоде продолжают инфузионную терапию.
- Энтеральное питание начинают через 6-10 часов после операции, на фоне спазмолитических препаратов (атропин, церукал, реглан).
- Объем питания с начального минимального (5-10 мл на кормление) постепенно увеличивают, доводя его до физиологического (обычно к 3м суткам после операции). При этом соответственно сокращают объем инфузионной терапии.
- Выписку из стационара осуществляют на 7-8е сутки, после того, как ребенок начинает хорошо усваивать питание и прибавлять в весе. Летальности при этом заболевании нет.

Врожденная кишечная непроходимость

- I. Высокая
- II. Низкая
- III. Пороки фиксации и ротации кишки (синдром мальротации)

Клиника врожденной кишечной непроходимости

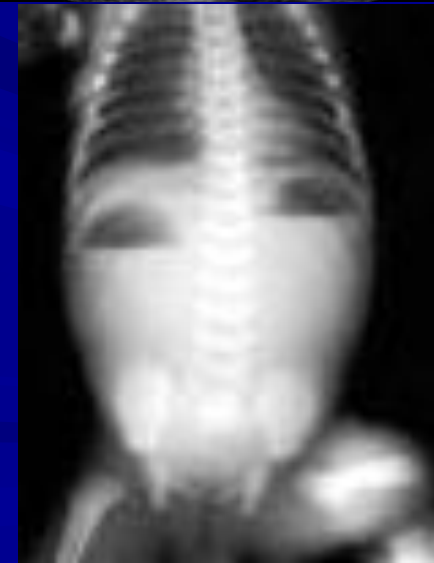
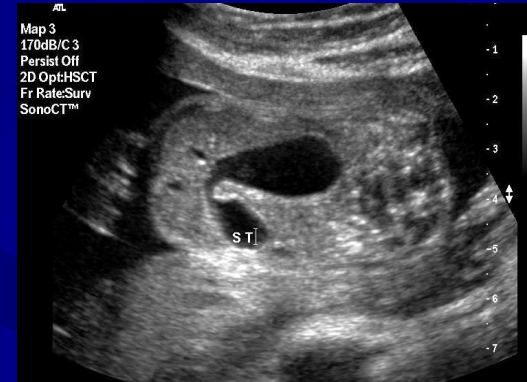Симптомы	Высокая	Низкая
Рвота	Рано, с первых часов после рождения желудочным содержимым, обильная, после кормлений	Позже на 2-е сутки, с примесью кишечных масс, мекония, менее обильная, частая, не связана с кормлениями
Задержка стула	Меконий отходит (медленно до 5 дней), каловых масс нет.	Не отходит
Вздутие живота	Не вздут, м.б. вздутие в верхних отделах после еды	Весь вздут
	Симптомы эксикоза	Симптомы токсикоза

Высокая кишечная непроходимость (ВКН)

Возможна и обязательна антенатальная диагностика порока, т.к. около 50% больных имеют синдром Дауна.

Причины ВКН:

- Атрезия двенадцатиперстной кишки
- Кольцевидная поджелудочная железа
- Мембрана двенадцатиперстной кишки (часто сочетается с мальротацией)
- Редкие формы - преуденальная воротная вена, аберрантные сосуды печени, удвоение двенадцатиперстной кишки



Диагностика

Аntenатальная диагностика - диагноз можно поставить на 18-20й неделе беременности (при УЗИ определяется "двойной пузырь" (double bubble) – патогномоничный симптом дуоденальной непроходимости).

Высокая КН является *абсолютно* *корригируемой* *патологией*. Часто сочетается с синдромом Дауна (25-50%), с пороком сердца (90%). Сразу после рождения ребенка необходимо прозондировать и опорожнить желудок, и перевести новорожденного в специализированный стационар.

Диагностика

- После рождения ведущим симптомом является рвота и срыгивания.

Если препятствие расположено выше фатерова соска, то рвотные массы не будут содержать желчь, при этом будет отходить меконий, поскольку он образуется из продуктов переработки желчи.

Если непроходимость локализуется ниже фатерова соска, то рвотные массы содержат желчь, а из прямой кишки может отходить лишь прозрачная слизь.

Другие симптомы: запавший живот, прогрессирующая потеря массы тела, пренатальная гипотрофия, недоношенность, рано появляющаяся и быстро нарастающая желтуха.

- Рентгенологическое исследование - обзорные рентгенограммы в вертикальном положении в 2 проекциях - типичный симптом "полной" высокой КН (атрезия двенадцатиперстной кишки) - 2 газовых пузыря с уровнями жидкости и отсутствие газа в нижележащих отделах кишечника. При этой Rg-картине для подтверждения диагноза другие методы исследования не требуются.

Диагностика (продолжение)

- При дуоденальном стенозе или мембране с отверстием (частичная дуоденальная непроходимость) на Rg-граммах может быть небольшое количество газа дистальнее duodenum, при этом симптом двойного пузыря может отсутствовать. В этом случае выполняется ирригография в прямой проекции для исключения синдрома мальротации,

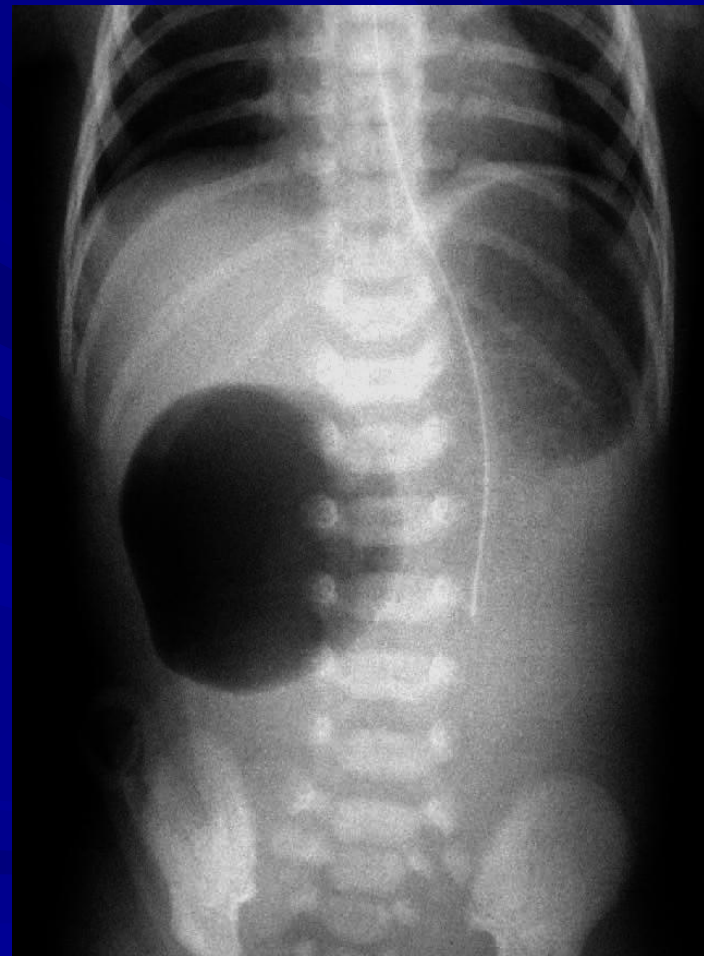Для ирригографии у новорожденных мы применяем 25-30% раствор верографина, который готовим непосредственно перед обследованием путем разведения в 2,5-3 раза 76% раствора контрастного вещества. Для заполнения всей толстой кишки у доношенных новорожденных (первых дней жизни) достаточно 45-60 мл контрастного вещества, у недоношенных детей - 25-30 мл (из расчета 15 – 20 мл на кг массы тела).

- При правильном расположении толстой кишки в брюшной полости (в виде подковы) диагноз синдрома мальротации. Тогда для уточнения диагноза проводят исследование пассажа контрастного вещества по ЖКТ - в желудок ребенка вводят 15-20 мл иодолипола или сернокислого бария. Задержка эвакуации контрастного вещества из желудка в течение 2 часов и появление на рентгенограммах, сделанных в вертикальном положении, двух уровней в проекции желудка и начального отдела двенадцатиперстной кишки подтверждает диагноз дуоденальной непроходимости.

Лечение высокой кишечной непроходимости

Непроходимость двенадцатиперстной кишки не требует экстренной хирургической помощи!!!

Оперативное лечение возможно лишь после тщательной подготовки больного к операции - ликвидация эксикоза, снижение степени гипербилирубинемии, восстановление гомеостаза



Лечение ВКН

- Операция выбора при атрезии двенадцатиперстной кишки и кольцевидной поджелудочной железе - дуоденодуоденоанастомоз, при мембране двенадцатиперстной кишки - мембранэктомия. Если препятствие в двенадцатиперстной кишке расположено вблизи связки Трейца, то накладывают дуоденоюноанастомоз, поскольку создание дуоденодуоденоанастомоза в этой ситуации невозможно.
- При ВКН у новорожденных и маленьких детей не должна производиться операция, нередко осуществляемая у взрослых пациентов, а именно – гастроеюноанастомоз. Как бы хорошо ни был наложен гастроеюноанастомоз, однако "оставленная" слепо заканчивающаяся петля двенадцатиперстной кишки по мере роста ребенка быстро увеличивается в размерах, что может быть причиной тяжелых диспептических расстройств (тяжесть в животе, частая отрыжка, периодически возникающие рвоты застойным содержимым и др.).

Послеоперационный период

- Для раннего начала энтерального питания во время операции заводят 2 зонда: 1 в желудок для декомпрессии, 2 - в тощую кишку (за зону анастомоза) для введения питательной смеси. Желудочный зонд оставляем открытым для постоянного удаления застойного содержимого из желудка, а через кишечный зонд на 3-и сутки послеоперационного периода начинаем введение питательной смеси (адаптированная молочная смесь, грудное молоко) микроструйно с небольшой скоростью (с 2 мл /час.). При восстановлении пассажа по кишечнику (о чем говорит прекращение "застоя" в желудке, появление окрашенного стула) начинаем кормление в желудок, одновременно уменьшая объем молока, вводимого в кишку. Дуоденодуоденоанастомоз начинает функционировать на 6 – 7е сутки послеоперационного периода. К 8 – 10м суткам обычно удается перевести больного на полное энтеральное кормление через рот и убрать кишечный зонд.
- Период полного восстановления функции ЖКТ составляет 16 – 18 дней, а средний койко-день – 25 суток. Выживаемость детей с высокой КН, не имеющих несовместимых с жизнью пороков развития или патологии других органов и систем, по данным нашей клиники, 100%-ная. Отдаленные результаты лечения вполне удовлетворительные.

НИЗКАЯ КИШЕЧНАЯ НЕПРОХОДИМОСТЬ (НКН)

Возможна и обязательна антенатальная диагностика порока, т.к. около 15% больных страдают муковисцидозом (до сих пор неизлечимым заболеванием)

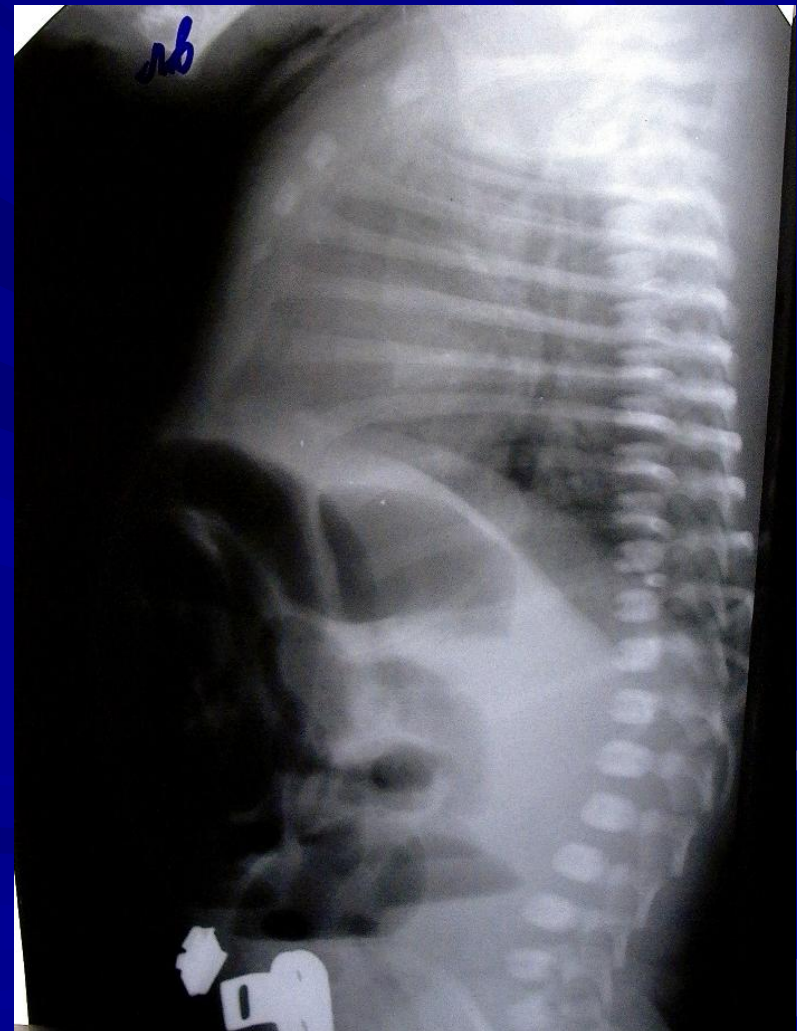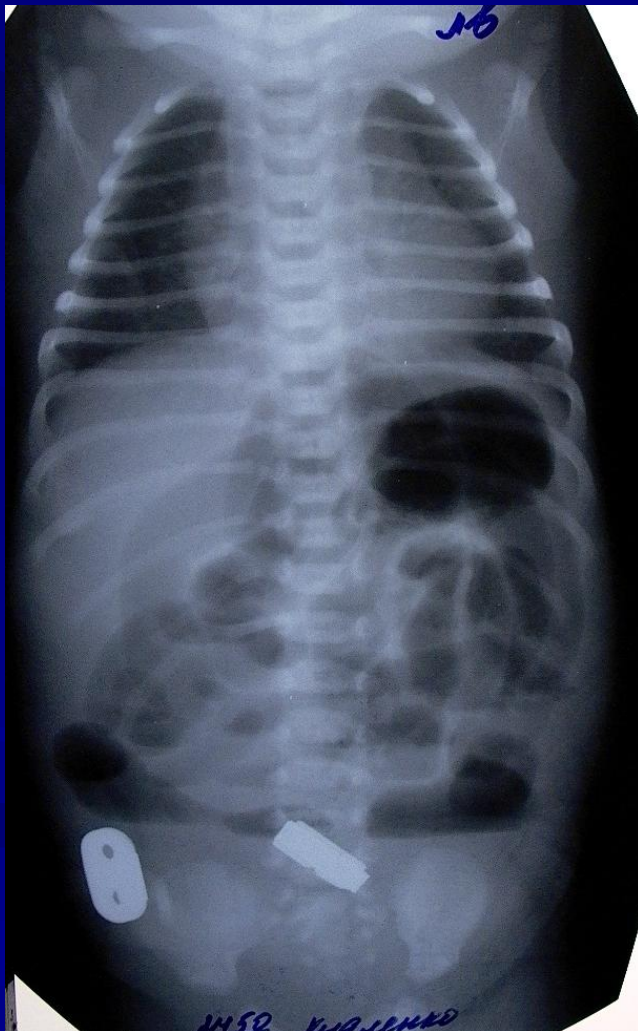
Причины НКН :

- Атрезия тонкой или толстой кишки
- Мембрана тонкой кишки
- Меконеальный илеус
- Редкие формы - кистозный перитонит,
- энтерокистома забрюш. пр-ва, лимфангиома брыжейки тонкой кишки, удвоение тонкой кишки

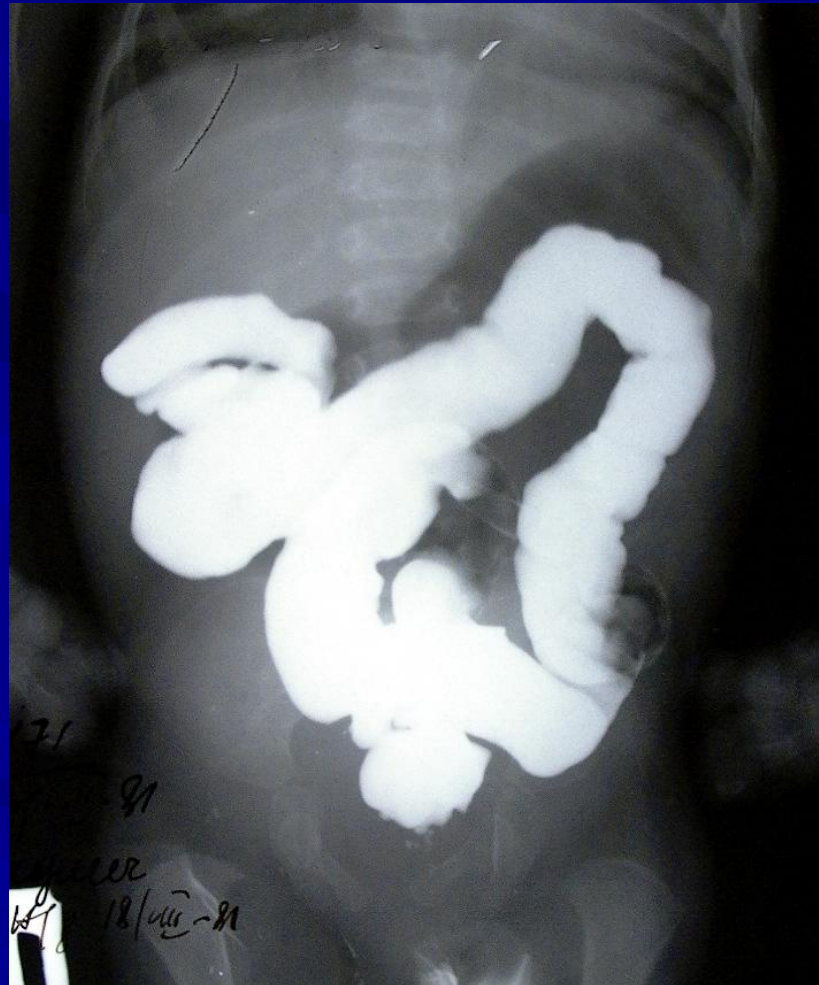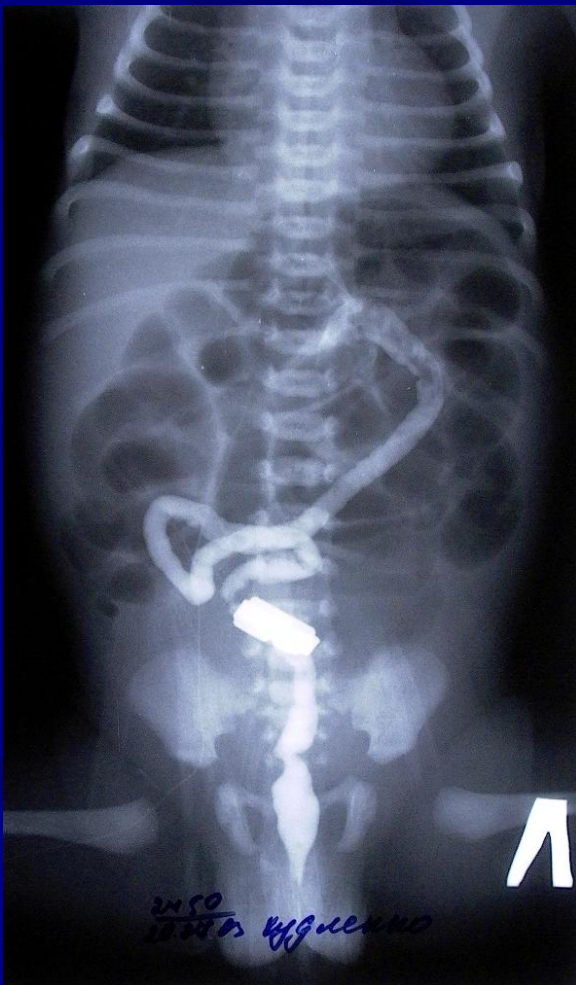Диагностика

- При антенатальной диагностике низкой КН сразу после рождения ребенка необходимо прозондировать и опорожнить желудок, и перевести новорожденного в специализированный стационар.
- Клинически - вздутый живот, из желудка отходит застойное содержимое, и отсутствует меконий, вместо него из прямой кишки отходит светлая слизь.
- Rg-логическое исследование - начинают с обзорных Rg-нограмм в вертикальном положении в 2 проекциях. При НКН на определяется несколько (3 и более) горизонтальных уровней жидкости в тонкой кишке. Чем ниже локализация непроходимости, тем больше уровней жидкости на Rg-нограммах. Сходную рентгенологическую картину может иметь острая форма болезни Гиршпрунга (на 1-м этапе которой возможно консервативное лечение). Для уточнения диагноза производят ирригографию. На ирригограмме при низкой КН толстая кишка резко сужена на всем протяжении - симптом микроколон. При болезни Гиршпрунга толстая кишка расширена, иногда может быть видна зона сужения (аганглиоза). Таким образом, сочетание множественных уровней в тонкой кишке на обзорных рентгенограммах с микроколон на ирригограмме подтверждает диагноз низкой КН, что позволяет поставить срочные показания к операции.

НИЗКАЯ КИШЕЧНАЯ НЕПРОХОДИМОСТЬ



НИЗКАЯ КИШЕЧНАЯ НЕПРОХОДИМОСТЬ (ирригография)



НИЗКАЯ КИШЕЧНАЯ НЕПРОХОДИМОСТЬ (НКН)

- НКН требует экстренной хирургической помощи, поскольку могут развиваться жизнеопасные осложнения - некроз и перфорация кишки, перитонит!!!
- Оперативное лечение необходимо производить после кратковременной (2-3 часа) подготовки больного к операции - снижение степени интоксикации, гипербилирубинемии, электролитных нарушений. Объем инфузии определяется из расчета 20 – 30 мл/кг (на 2 часа предоперационной подготовки).

Лечение НКН

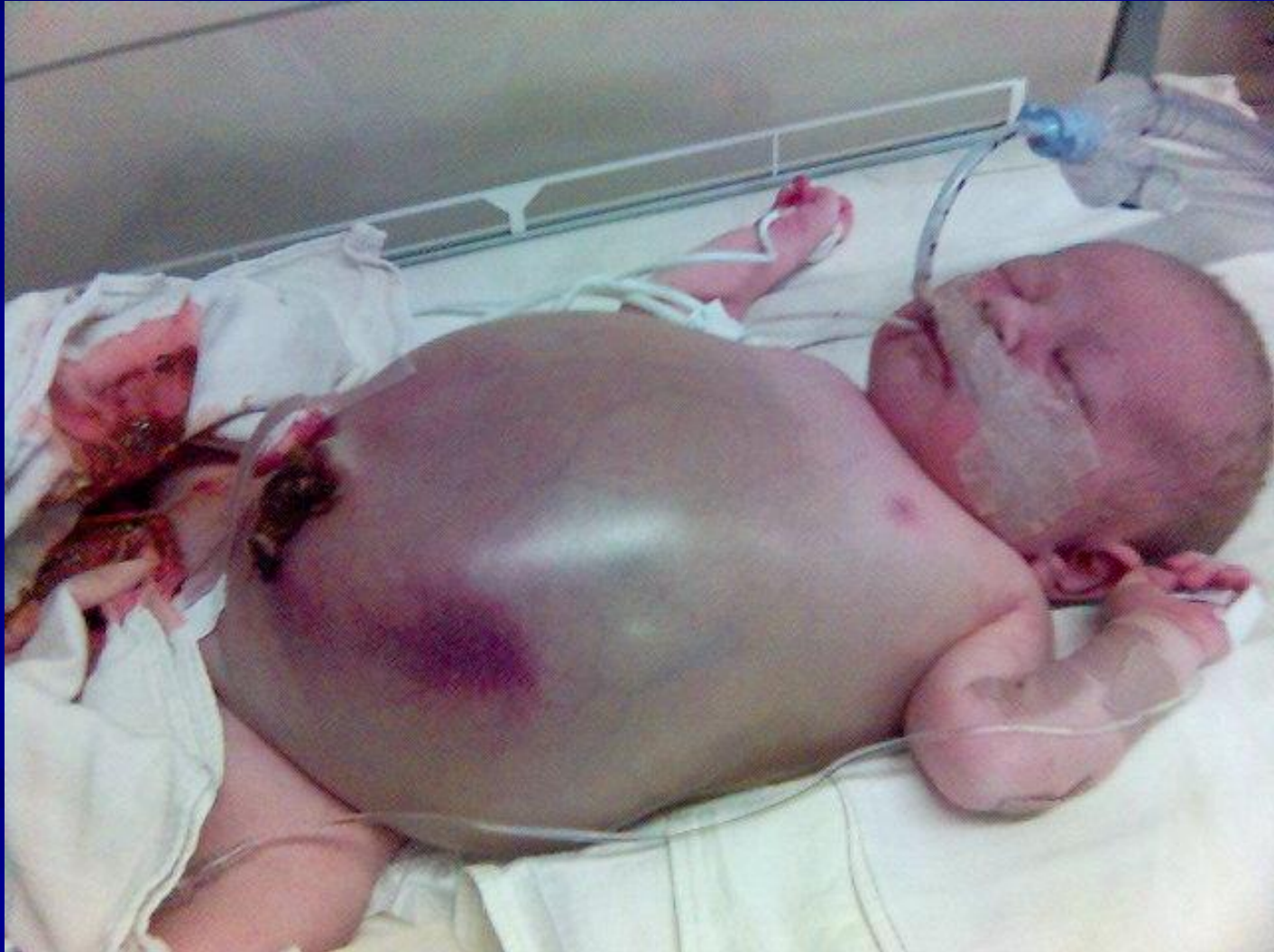- **При неосложненных формах** - создание Т-образного разгрузочного анастомоза, позволяющего соединять сегменты кишки, имеющие большую разницу в диаметре. Во время операции через отводящий отдел за зону анастомоза вводят две трубки: более широкую – в проксимальный сегмент (для разгрузки) и узкую – в дистальный сегмент.
- Такой вид соединения приводящего и отводящего кишечных сегментов позволяет создать между ними широкое соустье, обеспечивает беспрепятственное опорожнение приводящего отдела, возможность введения питательных смесей в отводящий отдел кишки с целью его тренировки, а также энтерального питания за зону анастомоза уже на 3-и сутки после операции. При таких условиях быстро восстанавливается пассаж кишечного содержимого через анастомоз естественным путем, но при этом нет потерь из энтеростомы. При мекониальной кишечной непроходимости по этим трубкам вводят большие дозы панкреатина для "разжижения" содержимого кишки. Трубки удаляют после того, как восстановился пассаж по кишке.
- Энтеростоме можно закрыть уже через 2,5 – 3 недели после операции, но при необходимости оперативное вмешательство может быть отложено на несколько месяцев.
- Некоторые авторы рекомендуют накладывать при низкой КН анастомоз "конец в конец". Однако, есть угроза несостоятельности из-за большой разницы в диаметре приводящего и отводящего отделов.
- При атрезии подвздошной кишки в терминальном ее отделе (непосредственно перед илеоцекальным углом) целесообразно накладывать илеоасцендоанастомоз "конец в бок" или "конец в конец". В создании разгрузочной стомы в данном случае нет необходимости.

Лечение НКН (продолжение)

- **При осложненных формах** (при развитии перитонита) - анастомоз лучше не накладывать. В нашей клинике 1-м этапом проводится экономная резекция измененных отделов кишки и создается двойная энтеро- или энтероколостома. В течение 3 недель проводится лечение перитонита. За это время удается, как правило, не только справиться с воспалением в брюшной полости, но и добиться того, что на фоне эффективного опорожнения приводящей кишки ее диаметр значительно уменьшается и становится сопоставимым с диаметром отводящей кишки. 2-м этапом чаще всего удается наложить кишечный анастомоз "конец в конец". Применяют однорядный кишечный шов.

Период полного восстановления функции ЖКТ составляет 18 – 21 день, а средний койко-день – около 28 суток. Выживаемость детей с низкой КН, не имеющих несовместимых с жизнью пороков развития или патологии других органов и систем, по данным нашей клиники, 100%-ная. Отдаленные результаты лечения вполне удовлетворительные.

Перитонит у новорожденного



Алгоритм выбора хирургической тактики при врожденной кишечной непроходимости

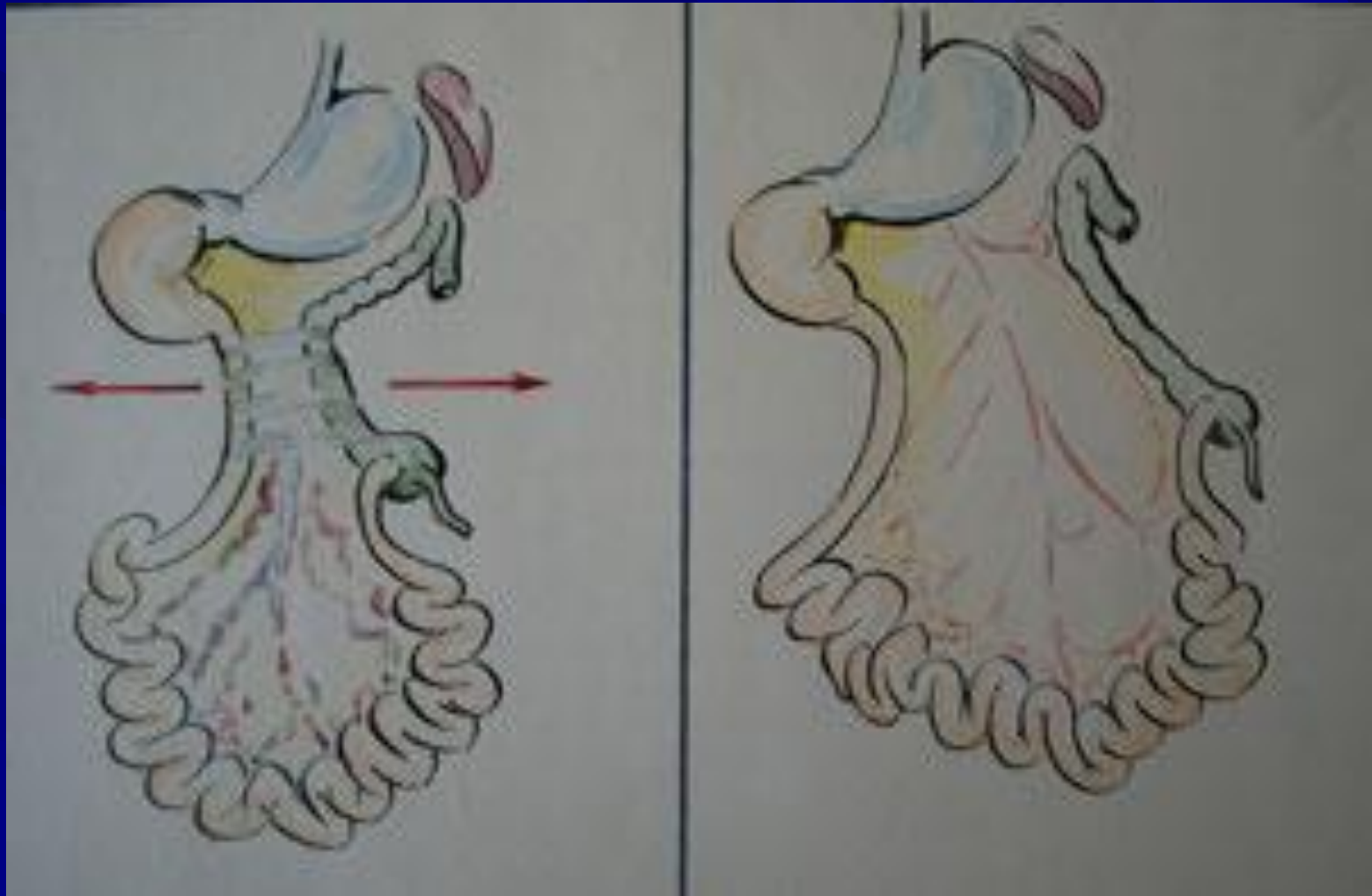
2 уровня жидкости и отсутствие газа в тонкой кишке или небольшое количество	Расширенный желудок и нечеткий уровень в duodenum, мало газа в тонкой кишке	Множественные уровни
↓	↓	↓
Диагноз ясен - ВКН	Ирригография	Ирригография
↓	↓	↙
Предопер. подготовка не ограничена	Толстая кишка расположена слева	
↓	↓	
Дуоденодуоденоанастомоз (дуоденеюноанастомоз)	Диагноз ясен – мальротация Срочная операция после мин подготовки	

Пороки ротации и фиксации кишечника

- **синдром мальротации** - все пороки ЖКТ, обусловленные внутриутробным нарушением ротации и фиксации средней кишки.

Клинические проявления :

- ☺ *высокая кишечная непроходимость;*
- ☺ *синдром болей в животе;*
- ☺ *перитонит (мальротация с заворотом и некрозом кишечника).*



- Заворот средней кишки
- Тяжи брюшины между ДПК и восходящей ободочной кишкой (частичная «высокая/нижняя» непроходимость)
- Общая брыжейка

Высокая кишечная непроходимость при синдроме мальротации

- Чаще бывает частичной и обычно проявляется с рождения, может носить рецидивирующий характер, но иногда развивается и остро.
- 3 варианта:
 - I. Высокая КН
 - Первые симптомы:
 - срыгивания и рвота (со 2-5-х суток жизни). Рвота в динамике нарастает. *Характерна примесь в рвотных массах не только желчи, но и зелени*, реже отмечается рвота «кофейной гущей» или с прожилками алой крови. Если ребенка начинают кормить (не поставив правильный диагноз), то вначале рвота появляется через 20-40 минут после кормления, а затем возникает независимо от приема пищи.
 - меконий обычно выделяется значительно дольше (2-3 суток и более), чем у здоровых детей, становясь постепенно скудным, и далее его выделение вообще прекращается. Иногда в меконии может быть примесь крови, что, как правило, уже свидетельствует о развитии осложнений.
 - II. Приступообразное беспокойство, мелена, вздутие живота в эпигастральной области. Определить при пальпации живота конгломерат кишечных петель (симптом, описываемый в отечественной литературе как характерный для мальротации у новорожденных) удается крайне редко.
 - III. При развитии **осложнений** появляются признаки перитонита: вялость, адинамия, снижение физиологических рефлексов, вздутие и неправильная форма живота, с реакцией в виде беспокойства на пальпацию, выраженная венозная сеть на брюшной стенке, характерно появление крови в стуле и (или) рвотных массах. Нарушения кровообращения кишечника при мальротации, при синдроме Ледда более обширны и стремительны, чем при любой другой патологии.

Синдром болей в животе при пороках ротации и фиксации кишечника

- Клиническая картина вариантов мальротации без заворота, особенно мезоколикопариетальных грыж, может быть очень неопределенной и чаще всего укладывается в **синдром болей в животе**. Боли возникают без какой-либо закономерности, без связи с приемом пищи, могут сопровождаться рвотой, носящей тоже "неопределенный характер".
- Боли в животе при мальротации не сопровождаются повышением температуры, изменением характера стула, признаками воспаления по данным лабораторных методов исследования.

Перитонит

Клиническая картина **перитонита** при мальротации обусловлена развитием осложнений в виде нарушений кровообращения кишечной стенки, ишемии кишечника, его некроза.

Диагноз перитонита требует оперативного вмешательства независимо от характера патологии, послужившей причиной развития этого осложнения.

Пороки ротации и фиксации кишечника следует активно искать:

- У новорожденных и детей грудного возраста с клиникой высокой частичной кишечной непроходимости.
- При периодических болях в животе и "необъяснимых" рвотах, не сопровождающихся другими симптомами, в частности признаками воспалительных заболеваний органов брюшной полости. Мальротацию необходимо включать в перечень дифференцируемых заболеваний у пациентов любого возраста с повторными болями в животе и у детей с церебровисцеральным синдромом (родовая травма, асфиксия в родах, интранатальная инфекция).

Рентгенологическое обследование при мальротации

- ☺ **Обзорная рентгенография.** При *высокой частичной кишечной непроходимости* начинают с обзорных Rg-грамм грудной клетки и брюшной полости в вертикальном положении в 2 проекциях. Перед этим не следует зондировать и опорожнять желудок, так же как не следует делать клизму, что может "исказить" Rg-логическую картину.
- Для пороков ротации характерно наличие только увеличенного желудка (большой газовый пузырь с уровнем жидкости) и сниженное газонаполнение кишечных петель. При этом кишечные петли могут быть неравномерно распределены в брюшной полости. Иногда газ в кишечнике полностью отсутствует.
- **Мезоколикопариетальные грыжи.** При левосторонней грыже на обзорных Rg-граммах газ распространен в кишечнике неравномерно - тонкая кишка мало заполнена газом, при этом петли ее расположены в виде мелкоячеистого конгломерата в левом верхнем квадранте брюшной полости. Толстая кишка, в отличие от тонкой, заполнена газом на всем протяжении, но селезеночный угол расположен высоко над желудком под левым куполом диафрагмы. В отличие от других видов мальротации, при мезоколикопариетальной грыже, несмотря на малое газонаполнение кишечных петель, желудок может быть незначительно расширен, что объясняется сдавлением его находящимися в брюшинном кармане за желудком кишечными петлями.
- Для подтверждения (или исключения) диагноза необходимо произвести ирригографию.
- При обследовании в связи с подозрением на пороки ротации детей старшего возраста с **синдромом болей в животе**, но **отсутствием признаков кишечной непроходимости**, необходимости в обзорных рентгенограммах обычно нет. В подобных случаях можно исследование начать с ирригографии.

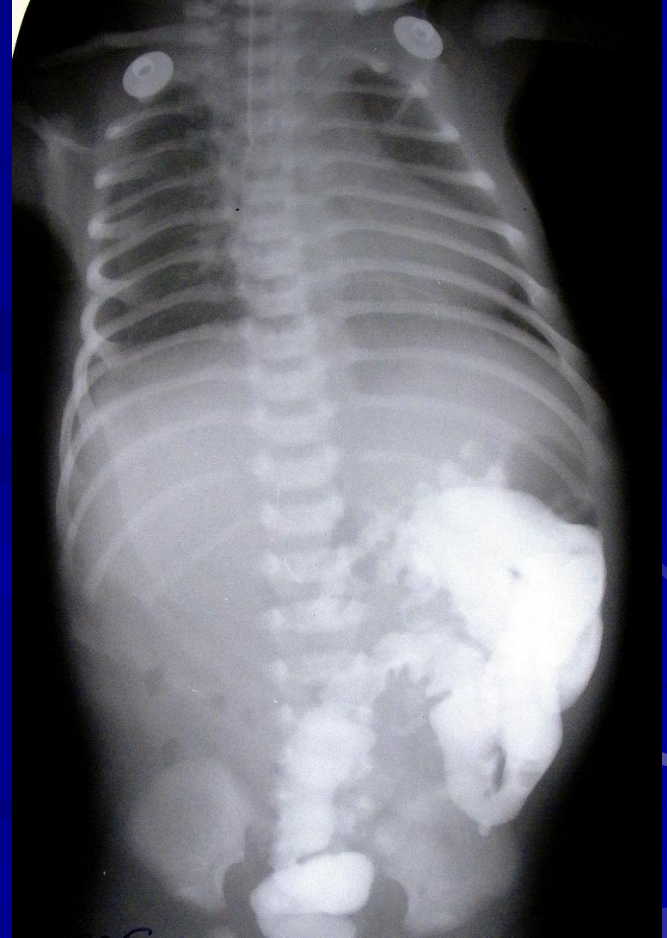
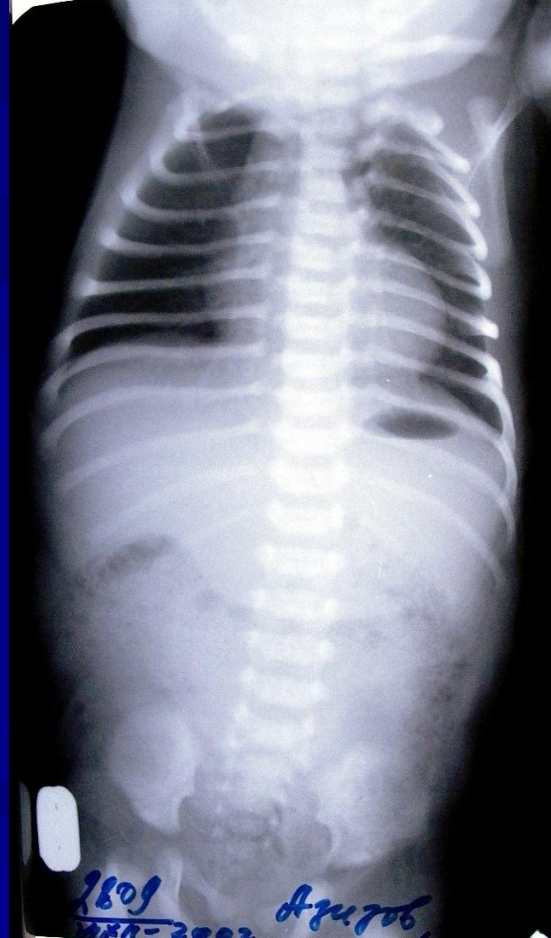
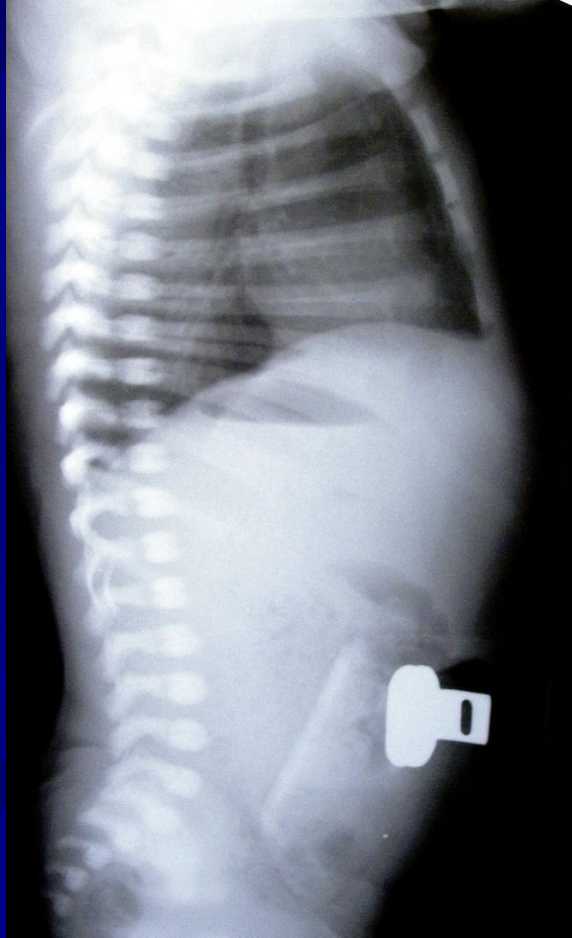
Рентгенологическое обследование при мальротации (продолжение)

- ☺ **Ирригография.** Наиболее важный метод Rg-логического обследования, позволяющий определить положение толстой кишки и в большинстве случаев поставить таким образом окончательный диагноз и показания к оперативному вмешательству.
- Необходимо заполнить контрастным веществом *всю толстую кишку, включая саесит*, при этом достаточно сделать *1 ирригограмму в прямой проекции*. Для ирригографии у новорожденных мы применяем 25-30% раствор верографина, который готовим непосредственно перед обследованием путем разведения в 2,5-3 раза 76% раствора контрастного вещества. Для заполнения всей толстой кишки у доношенных новорожденных (первых дней жизни) достаточно 45-50 мл контрастного вещества (из расчета 15 мл на кг массы тела), у недоношенных детей - 25-30 мл.
- Ирригографию у старших детей с синдромом повторных болей в животе осуществляют с применением бариевой взвеси по обычным правилам, как и при других видах патологии.
- На ирригограммах толстая кишка, заполненная на всем протяжении, располагается неправильно, причем положение ее, порой очень причудливое, различно у разных больных - преимущественно левостороннее расположение толстой кишки. Если на ирригограмме видна слепая кишка, то расположена она высоко, под печенью, а в некоторых случаях даже слева от позвоночника.
- **При левой мезоколикпариетальной грыже** - правая половина colon расположена обычно, левая половина толстой кишки в области селезеночного угла имеет добавочные петли и изгибы и расположена высоко под диафрагмой.
- **Любое неправильное положение толстой кишки при наличии клинической картины высокой кишечной непроходимости свидетельствует о мальротации, а значит является показанием для неотложного хирургического вмешательства.**

Рентгенологическое обследование при мальротации (продолжение)

- ☺ **Исследование пассажа контрастного вещества по желудочно-кишечному тракту.** Проводят в тех случаях, когда по клинической картине и данным обзорных Rg-грамм предполагается мальротация, при этом толстая кишка на ирригограмме располагается правильно (вероятно отсутствие заворота средней кишки). Это обследование должно производиться под контролем экрана (ЭОПа - электронно-оптического преобразователя). С этой целью у новорожденных детей используют иодолипол, у старших детей - бариевую взвесь. Контрастное вещество дают через рот или иногда (у новорожденных детей) вводят через зонд, наблюдая за эвакуацией контрастного вещества из желудка по 12-перстной кишке в тощую кишку.
- Признаком мальротации является отсутствие обычного "перехода" вертикальной ветви duodenum в нижнюю горизонтальную и отсутствие дуоденоюнального изгиба. Двенадцатиперстная кишка "выпрямлена" и переходит в тощую, "опускаясь" вертикально справа сверху вниз. Конфигурацию 12-перстной кишки, ее изгибы, так же, как и дуоденоюнальный переход, удастся увидеть лишь наблюдая продвижение контрастного вещества под контролем ЭОПа.
- Неправильный "ход" и расположение двенадцатиперстной кишки и дуоденоюнального изгиба, выявленное при введении контрастного вещества в желудок, при нормальном положении толстой кишки на ирригограммах чаще всего свидетельствует о варианте мальротации без заворота средней кишки. В таких случаях показания к оперативному вмешательству должны определяться при тщательном анализе и сопоставлении клинической и рентгенологической картины

Синдром Ледда



Оперативные вмешательства при мальротации

- **Предоперационная подготовка.** Длительность предоперационной подготовки не должна превышать 3-4 часов. Характер ее определяется состоянием ребенка и не имеет каких-либо особенностей по сравнению с подготовкой к операции новорожденных детей с другими видами хирургической патологии желудочно-кишечного тракта. Предоперационная подготовка включает в себя опорожнение желудка, проведение дезинтоксикации, нормализацию гемодинамики, коррекцию метаболических нарушений. При наличии симптомов перитонита и признаков заворота, осложненного нарушением кровообращения кишечника, подготовку к операции следует сократить до 1,5-2 часов, учитывая стремительность развития и обширность некроза кишки при мальротации.

Оперативные вмешательства при мальротации (продолжение)

- Выбор метода оперативного вмешательства определяется анатомическим вариантом порока.
- При оперативном лечении любого варианта мальротации, проявляющейся КН у новорожденных, необходима тщательная ревизия всего кишечника, окружающих его органов, брыжеек и брюшинных образований.
- Применяется правосторонняя трансректальная лапаротомия. По вскрытии брюшной полости следует оценить состояние и положение кишечника *до его эквентрации в рану* (особенно важно при мезоколикопариетальных грыжах, при которых основная часть кишечника расположена в грыжевом мешке).

Оперативные вмешательства при мальротации (продолжение)

После экзентрации кишечника в рану начинают тщательную ревизию, в результате которой должна быть получена следующая информация, необходимая для выбора метода операции:

1. Наличие или отсутствие заворота и его осложнений (нарушение кровообращения, некроз).
2. Особенности формы и развития сегментов duodenum и отношение терминального ее отдела к верхним брыжеечным сосудам. Наличие или отсутствие дуоденальноюнальной флексуры и связки Трейца.
3. Степень ротации и фиксации толстой кишки и длина a. colica media.
4. Форма и величина брыжейки тонкой кишки, особенности ее брюшинного покрова и ветвления сосудов.
5. Характер брюшинных связей и образований между печенью, duodenum и толстой кишкой, а также в области задней брюшной стенки.
6. Наличие или отсутствие сопутствующих дефектов развития пищеварительной трубки (атрезия, мембрана, дивертикул и др.).

Оперативные вмешательства при мальротации (продолжение)

- Задачей любого оперативного вмешательства при пороках мальротации является не только устранение кишечной непроходимости, но и коррекция всех компонентов порока и обеспечение оптимальных условий для дальнейшего роста и развития органов брюшной полости. При патологических отверстиях, карманах брюшины и брыжеек показана ликвидация их для предотвращения возможного ущемления и развития внутренних грыж.
- **Патологическая брюшинная фиксация** должна быть ликвидирована. Особенно важно полностью освободить 12-перстную кишку от патологических брюшинных сращений, а также выделить из "стебля" брыжейки начальный отдел тонкой кишки. Брыжейка при многих пороках ротации имеет стеблевидную форму и заключена в "футляр", образованный соединительнотканными сращениями.
- **Операция при любом пороке ротации должна быть закончена полным освобождением брыжейки от брюшинных сращений и расправлением ее таким образом, чтобы она приобрела листовидную форму.** Всю толстую кишку при этом следует поместить в левую половину брюшной полости, а 12-перстная кишка должна переходить в тощую справа от брыжеечных сосудов. Расправление брыжейки завершают введением новокаина.
- Спайкообразование при мальротации, более интенсивное, чем при других видах патологии ЖКТ, способствует спонтанной фиксации кишечника в том положении, в котором он был "оставлен" по завершении операции, таким образом способствуя и предотвращению рецидива заворота.

Оперативные вмешательства при мальротации (продолжение)

При мезоколикопариетальной грыже находящуюся в парадуоденальном кармане брюшины тонкую кишку извлекают, подтягивая, из кармана и низводят в брюшную полость. После извлечения кишечника следует устранить все соединительнотканые образования, фиксирующие, как правило, начальный отдел тощей кишки в виде "двустволок". На этом в большинстве случаев операцию заканчивают. При левой грыже можно двумя-тремя швами подшить передний край грыжевых ворот к брюшине задней брюшной стенки, создав таким образом *plica duodenojejunalis*, однако в этом не всегда есть необходимость. Кроме того, при любых манипуляциях в области грыжевых ворот следует помнить о расположении ветвей нижних брыжеечных сосудов, тесно прилегающих к этим воротам. Толстая кишка при мезоколикопариетальных грыжах расположена, как правило, обычно, лишь отмечается высокое стояние селезеночного угла (при левой грыже). Поэтому в перемещении толстой кишки влево, как это делается при любом другом варианте мальротации, нет необходимости. Таким образом, толстую кишку оставляют в обычном положении.

Оперативные вмешательства при мальротации (продолжение)

- При *обратной ротации* с ретроартериальным расположением colon толстая кишка в процессе ротации перемещается в левый верхний квадрант живота вместо правого нижнего. При этом варианте мальротации хирургическое вмешательство заключается в разделении аномальных брюшинных тяжей и перемещении кишечника таким образом, чтобы толстая кишка вышла из-под верхней брыжеечной артерии. Мы считаем нецелесообразным пересекать толстую кишку и реанастомозировать ее впереди артерии, как это рекомендуют некоторые хирурги.
- При *мальротации с заворотом и некрозом кишечника* прежде всего устраняют заворот и производят тщательную ревизию. При нарушениях кровообращения на протяжении большей части средней кишки некоторые хирурги предлагают ограничить операцию ликвидацией заворота и ушиванием брюшной стенки. Через 12-24 часа производят релапаротомию с целью повторного осмотра кишечника и в надежде на восстановление кровообращения настолько, чтобы можно было произвести резекцию без опасности развития синдрома короткой кишки.
- Поскольку случаи мальротации с заворотом и тотальным или субтотальным некрозом средней кишки довольно редки, то мы не имеем большого опыта в лечении таких детей. Тем не менее, вызывает большие сомнения целесообразность описанной тактики (повторной лапаротомии), так как оставленная в брюшной полости некротизированная кишка является источником тяжелой продолжающейся интоксикации, на которую наслаивается операционная травма. Поэтому мы считаем более правильным производить в такой ситуации резекцию, но максимально сберегательную с наложением стом. Лечение пациентов после обширной резекции и со стомами, тем более несколькими, представляет очень большие сложности, связанные с синдромом короткой кишки, однако длительное полноценное парентеральное питание, играющее здесь ведущую роль, комплексное лечение, интенсивная терапия позволяют вылечивать и таких детей.

Послеоперационный период

- Восстановление функции ЖКТ – важнейшая задача ведения больных с мальротацией в послеоперационном периоде. При нормальном течении послеоперационного периода признаки восстановления пассажа по ЖКТ появляются обычно (на фоне проводимой терапии) на 4-6-й день после операции: уменьшается объем отходящего по назогастральному зонду застойного желудочного содержимого (при постоянной аспирации из желудка), появляется перистальтика кишечника и начинает малыми порциями отходить стул. При задержке восстановления пассажа производят клизмы. После появления стойких признаков нормализации функции кишечника начинают кормление ребенка, сначала с введения 5% раствора глюкозы, быстро переходя на грудное молоко или адаптированные смеси с постепенным ежедневным увеличением объема энтерального питания до физиологической нормы по возрасту и массе тела. Как правило, на 15-й день удается довести объем до физиологической нормы.

Осложнения

- *Спаечная кишечная непроходимость* - часто развивается при тяжелых формах мальротации, осложненных перитонитом, некрозом кишки, после резекций с наложением кишечных стом и редко при «благоприятных» вариантах порока, не требовавших расширенного оперативного вмешательства. Высокая частота этого осложнения (17%) обусловлена:
 1. детерминировано патологическим развитием соединительной ткани, причем при мальротации внутриутробный процесс развития брюшинного покрова с образованием многочисленных брюшинных тяжей продолжается и в постнатальном периоде.
 2. гипомоторикой кишечника в раннем послеоперационном периоде, характерной для детей с мальротацией.
 3. обширной ревизией, что неизбежно приводит к травмированию серозной оболочки кишки во время операции.

Осложнения (продолжение)

- При спаечной КН на обзорных Rg-граммах видны раздутые петли кишечника с несколькими небольшими горизонтальными уровнями. Если при этом у ребенка отсутствует самостоятельный стул и его не удастся получить после клизмы, а в желудке застойное содержимое, то диагноз спаечной непроходимости подтверждается, и ставятся показания к операции. В некоторых случаях, при недостаточно четкой клинико-Rg-логической картине КН, обследование следует дополнить либо повторными (через 12 или 24 часа) обзорными Rg-граммами, либо исследованием пассажа контрастного вещества. Наличие на повторных обзорных рентгенограммах «стабильной» кишечной петли, либо задержка контрастного вещества в какой-либо из петель дольше 12 часов, подтверждают диагноз КН. Если при Rg-логическом исследовании подтвержден диагноз спаечной непроходимости, производят релапаратомию.

Диспансеризация

- При обследовании в отдаленные сроки детей, оперированных по поводу мальротации, выявлена повышенная склонность к спайкообразованию, что определяет необходимость длительного диспансерного наблюдения за этими пациентами с проведением курсов профилактического лечения спаечной болезни.

БОЛЕЗНЬ ГИРШПРУНГА

Болезнь Гиршпрунга –

это врожденное заболевание, проявляющееся клинически симптомами стойкого нарушения пассажа содержимого по желудочно-кишечному тракту, анатомически – расширением и гипертрофией преимущественно толстой кишки, располагающейся над внешне неизменной дистальной ее частью, при гистологическом исследовании которой определяется отсутствие или существенное поражение ганглиев в интрамуральных нервных сплетениях.

Важные положения ...

- Болезнь Гиршпрунга – это врожденное заболевание, следовательно клинические симптомы надо искать с первых дней жизни ребенка
- Аганглиоз всегда определяется в прямой кишке

Важные положения эмбриологии

- В норме миграция нейробластов в эмбриональном периоде происходит в каудальном направлении и к 12-ой неделе они определяются в прямой кишке
- Формирование подслизистого сплетения кишечной стенки на неделю отстает от межмышечного
- Созревание нейробластов происходит неодновременно: первоначально в тонкой кишке, а во втором триместре беременности — в желудке и толстой кишке
- Процесс созревания ганглиев может продолжаться до 2-х лет

Классификация

По клиническому течению

1. Г.А. Баиров

- Острая форма /новорожденные/
- Подострая /в возрасте 1-3 месяцев/
- Хроническая /старше 3-х месяцев/

2. А.И. Ленюшкин

- Компенсированная форма
- Субкомпенсированная
- Декомпенсированная /новорожденные/

Классификация

По протяженности зоны агаглиоза

- Болезнь Гиршпрунга с короткой зоной агаглиоза /до проксимального отдела сигмовидной кишки/
- Болезнь Гиршпрунга с длинной зоной агаглиоза /выше сигмовидной кишки/
- Тотальный агаглиоз толстой кишки

Классификация

Формы:

- Аганглиоз ректосигмоидного отдела
- Аганглиоз левой половины толстой кишки
- Тотальный аганглиоз

Варианты клинического проявления болезни Гиршпрунга у новорожденных:

- Низкая кишечная непроходимость
- Диарея
- Энтероколит
- Запор
- Синдром малых признаков

/периодическое вздутие живота, отсутствие самостоятельного стула, контурирующаяся расширенная толстая кишка/

Варианты клинического течения болезни Гиршпрунга у новорожденных:

- Стабильный /преобладает запор/
- Нестабильный /диарея/
- Осложненный /энтероколит, перфорация кишки/

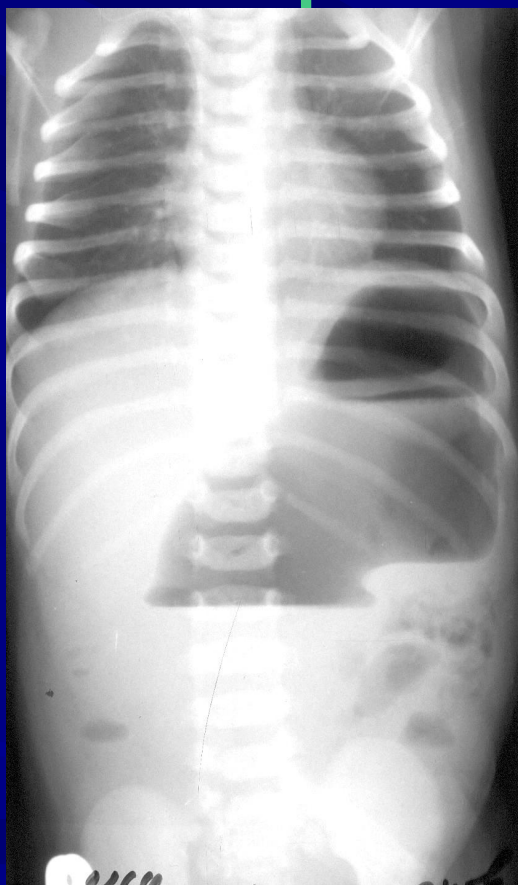
Методы диагностики

- Рентгенологическое обследование /обзорная рентгенография, ирригография/
- Биопсия кишки /полнослойная, аспирационная/
- Гистохимическая диагностика
- Ректальная манометрия
- Электромиография

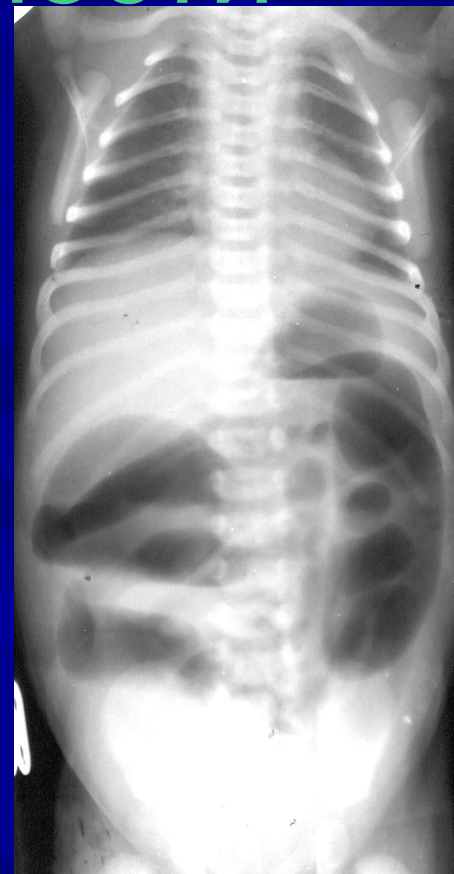Алгоритм диагностики болезни Гиршпрунга у новорожденных

- Симптомы низкой кишечной непроходимости
- Обзорные рентгенограммы брюшной полости
- Первичная ирригография
- Консервативное ведение
- Повторная или первично отсроченная ирригография в возрасте 2-х недель и старше

Обзорные рентгенограммы брюшной полости

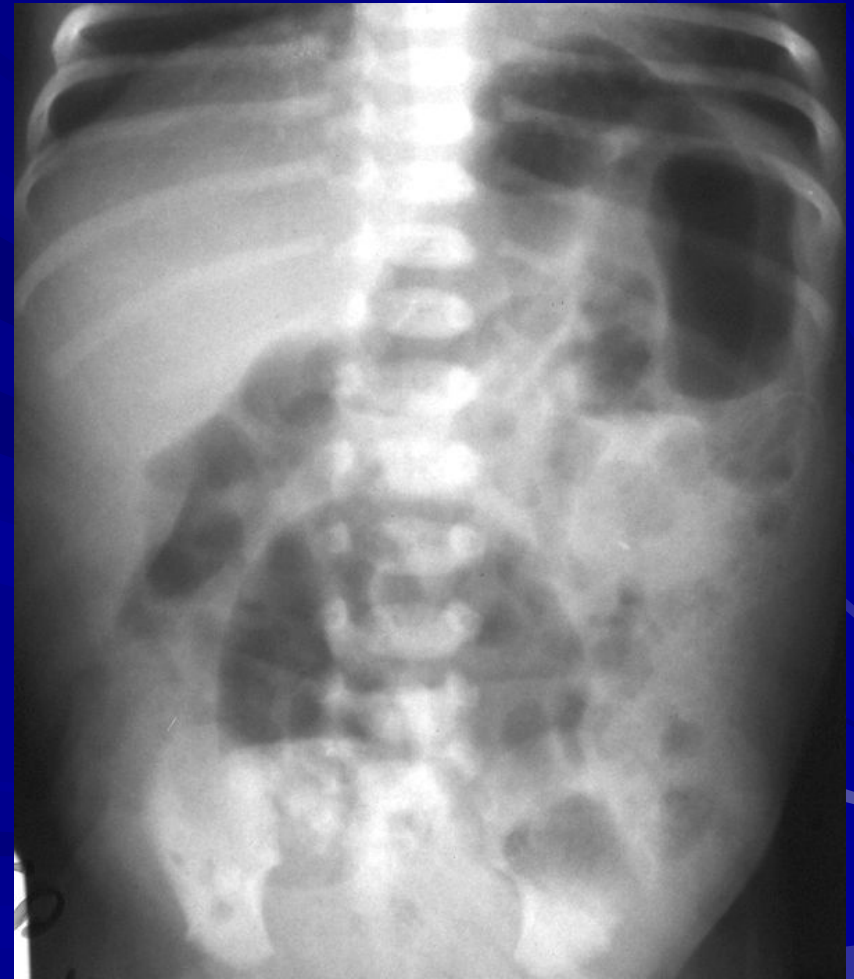
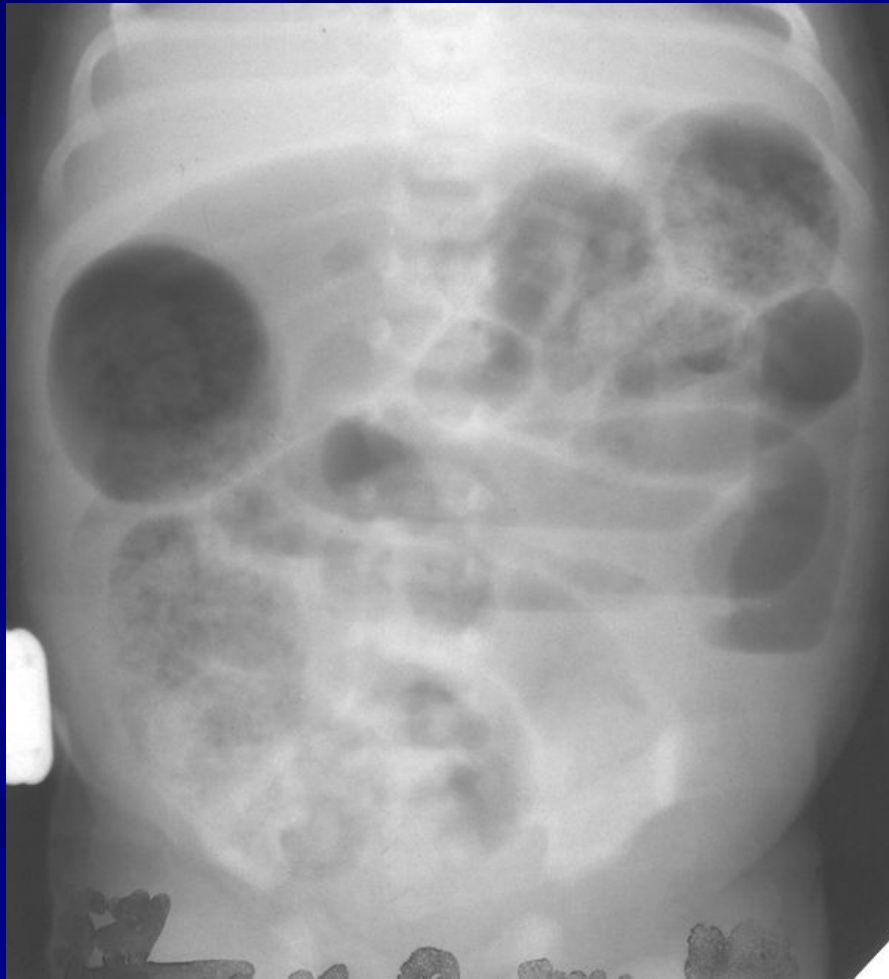
Атрезия толстой кишки

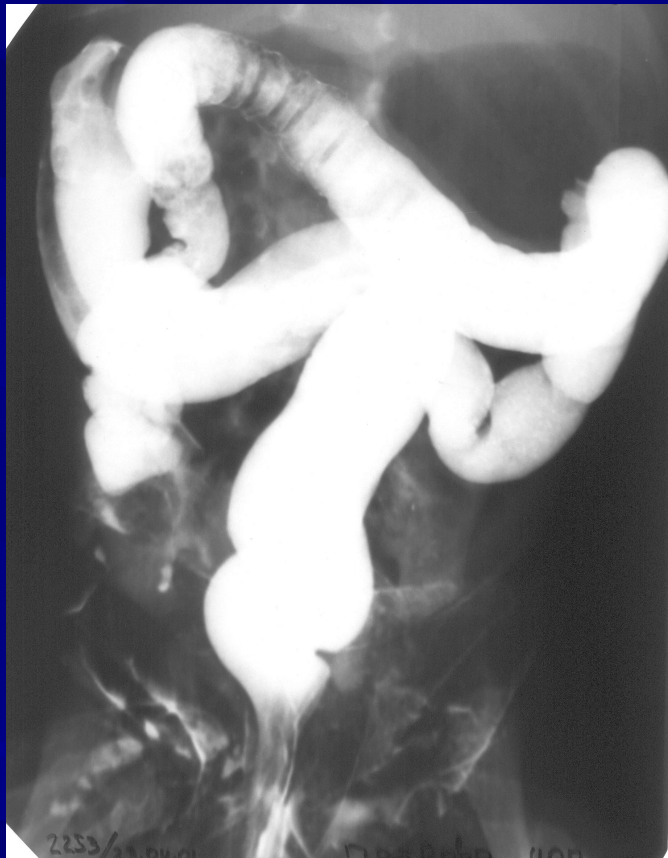

Болезнь Гиршпрунга

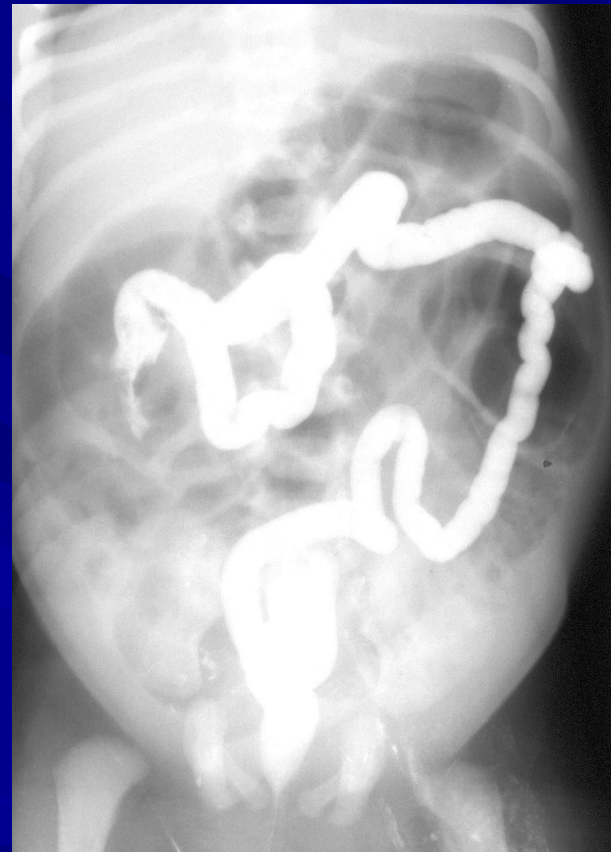Обзорные рентгенограммы брюшной полости



Первичная ирригография

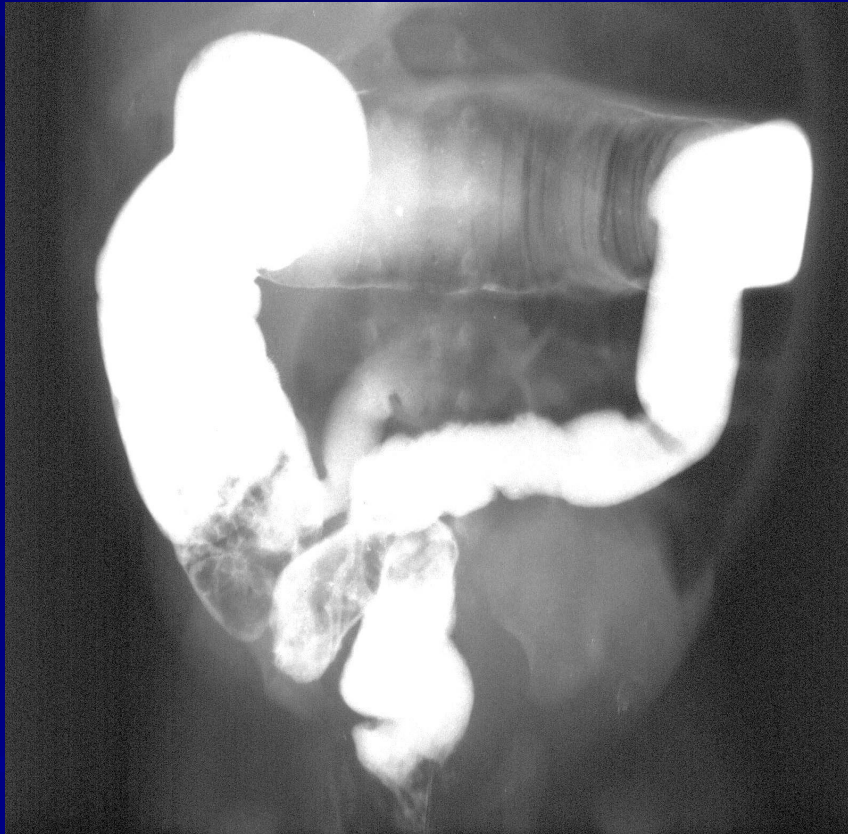


Норма

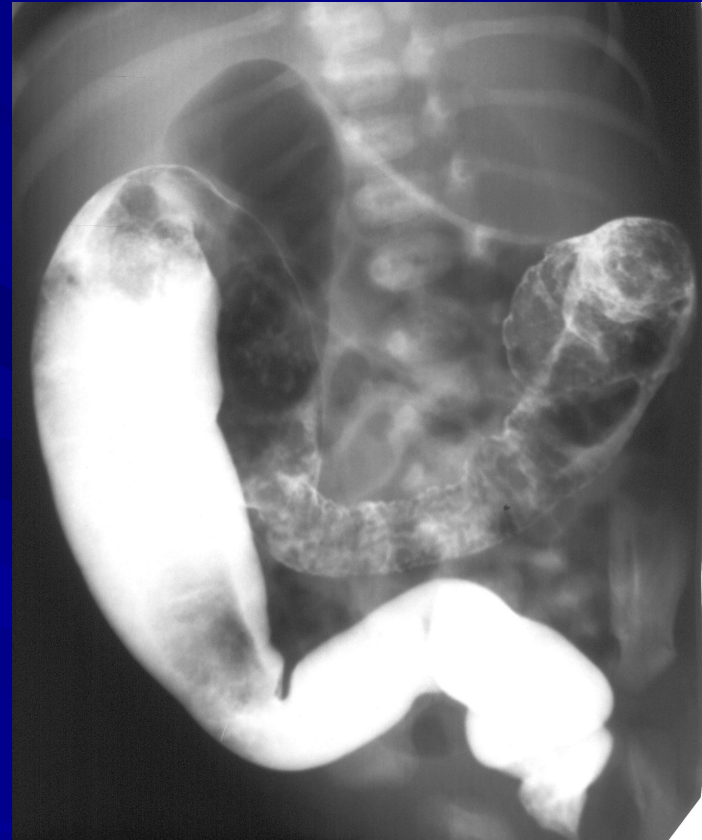

Микроколон

Первичная ирригография

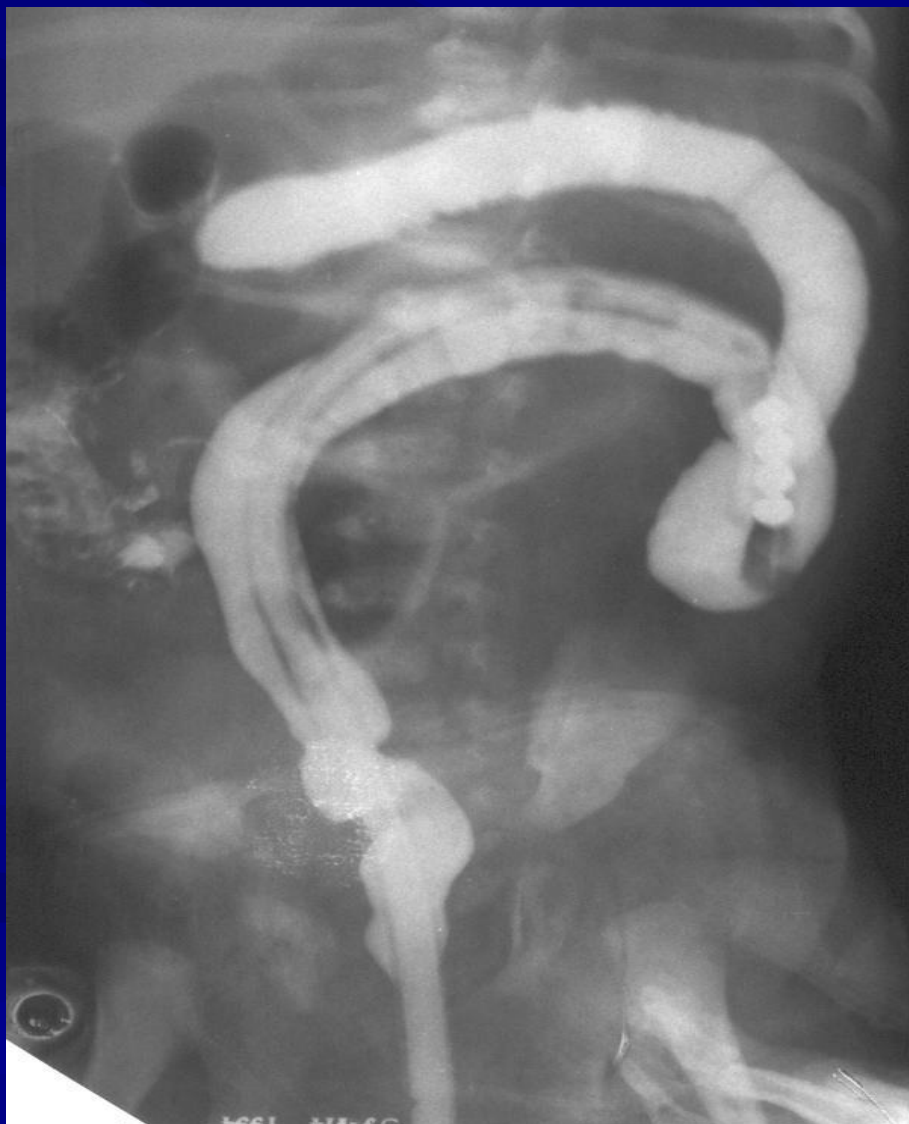

Синдром суженной левой
половины толстой кишки



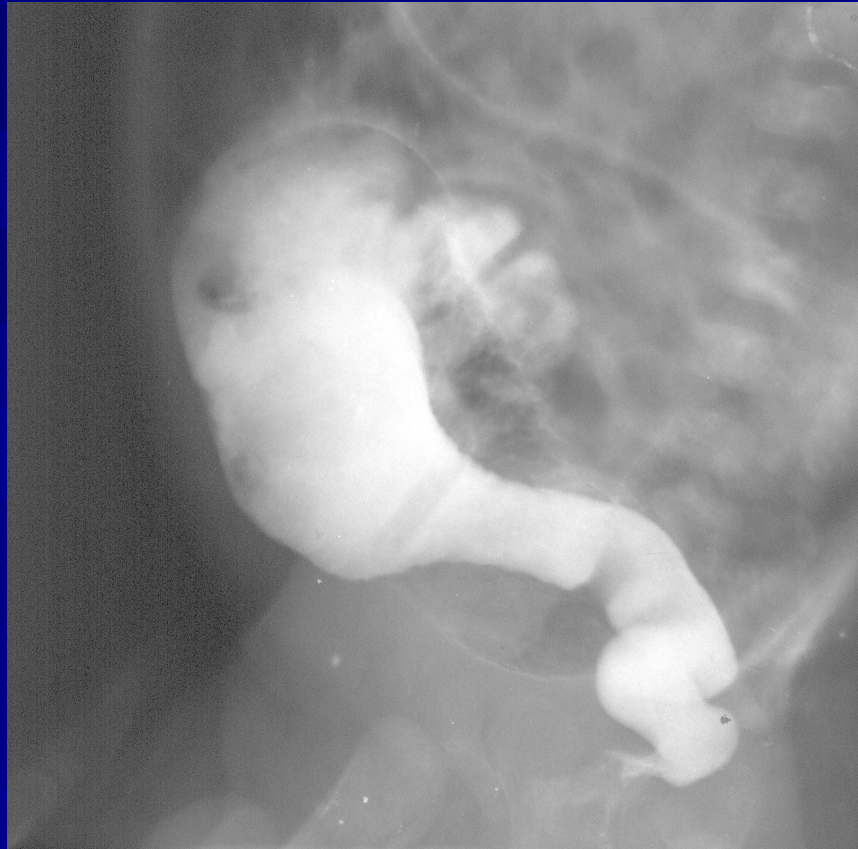Болезнь Гиршпрунга

Первичная ирригография



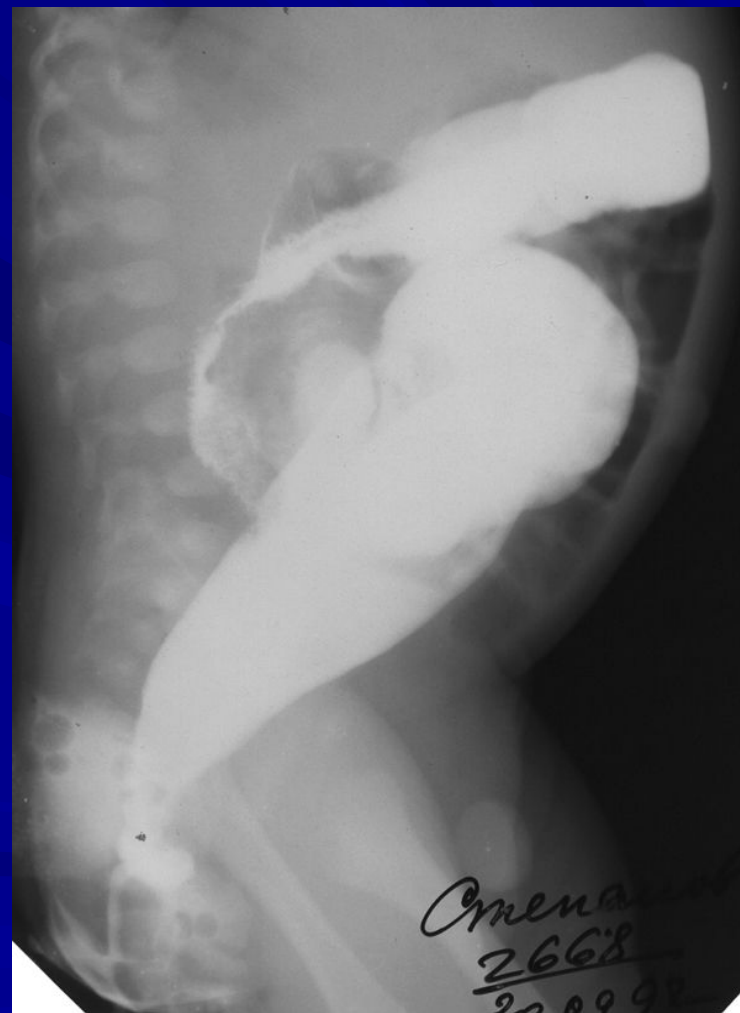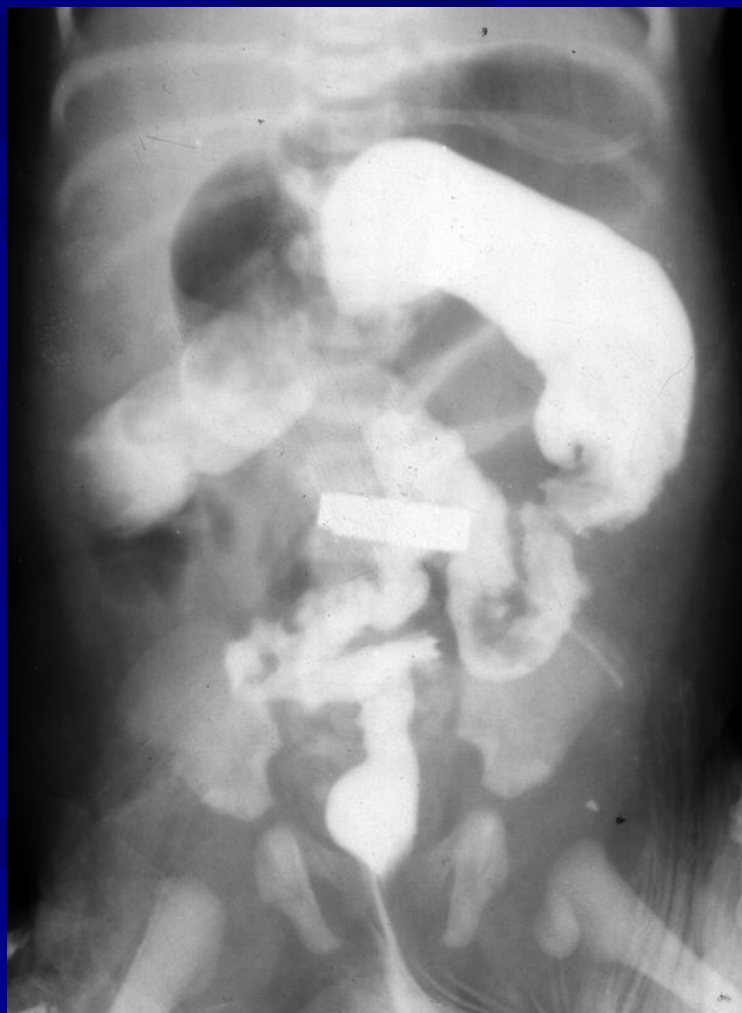Тотальный
аганглиоз толстой
кишки

Отсроченная ирригография



Болезнь Гиршпрунга

Отсроченная ирригография



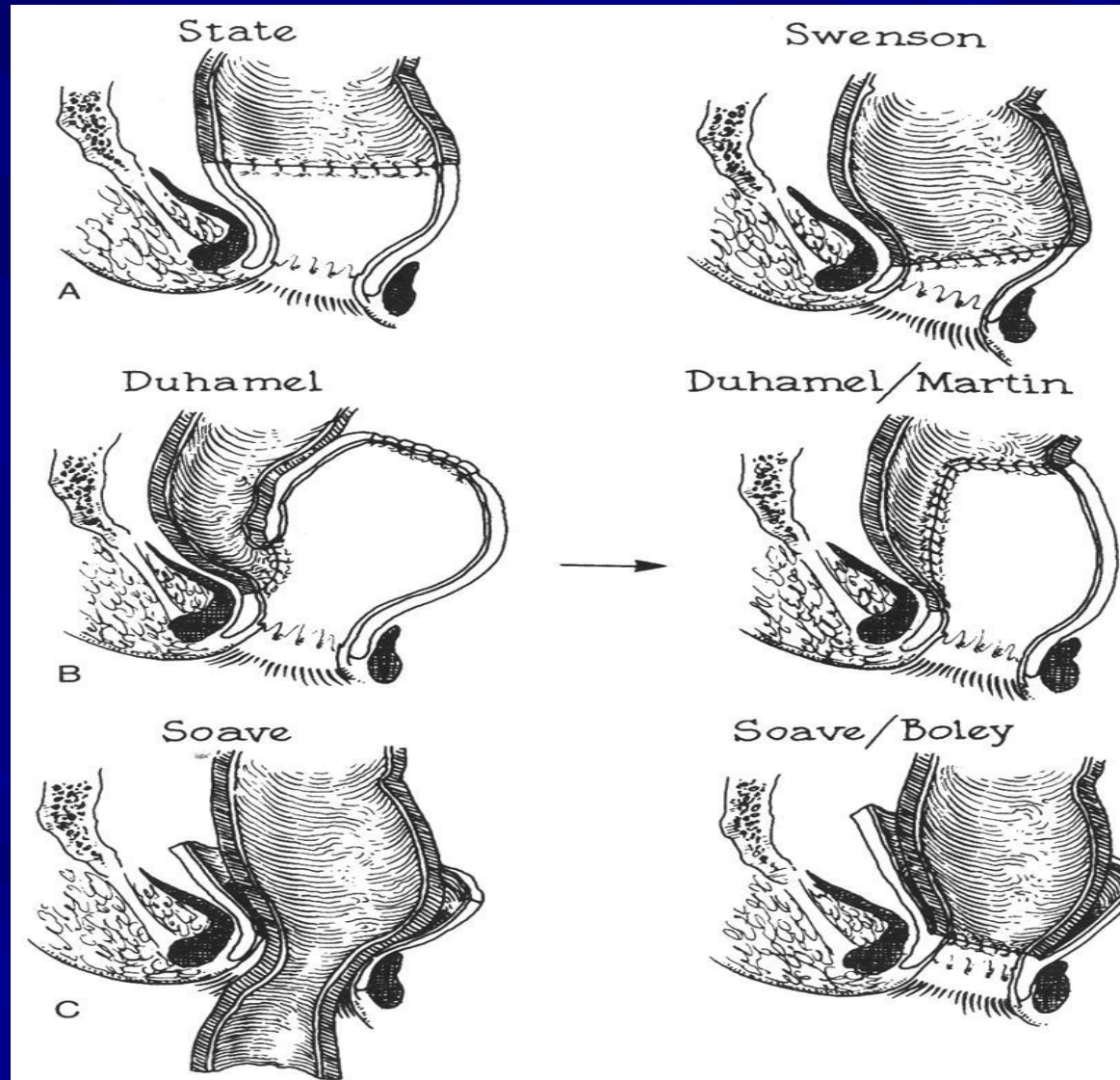
Лечение

- Консервативное ведение /лаваж толстой кишки, профилактика или лечение энтероколита, стимуляция моторики кишечника/
- Декомпрессия кишечника
- Радикальное оперативное лечение

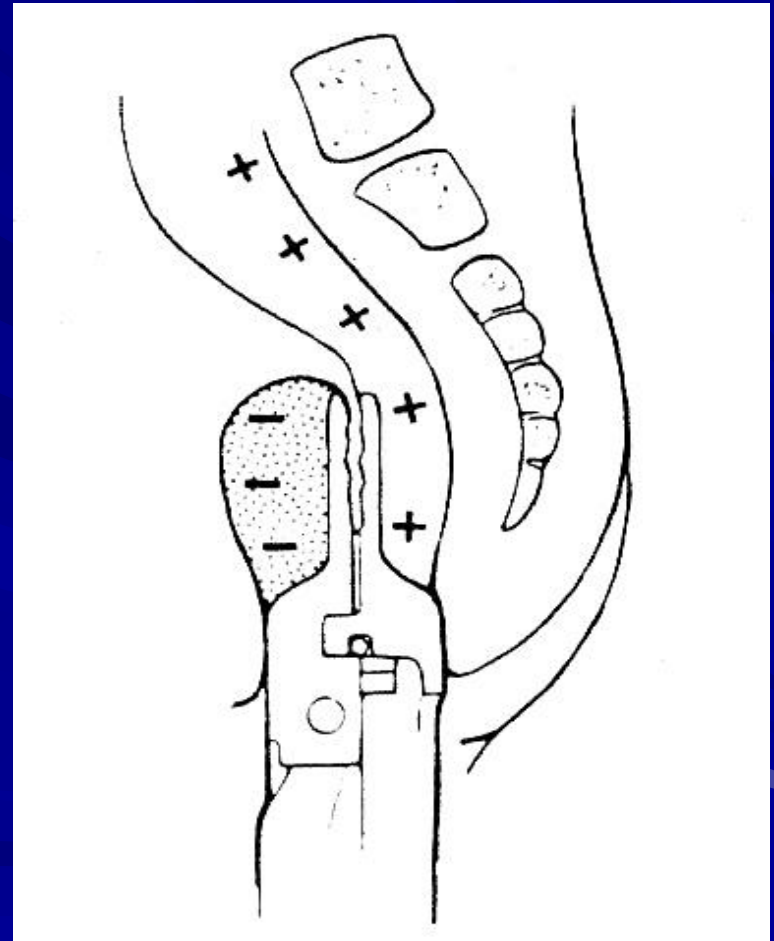
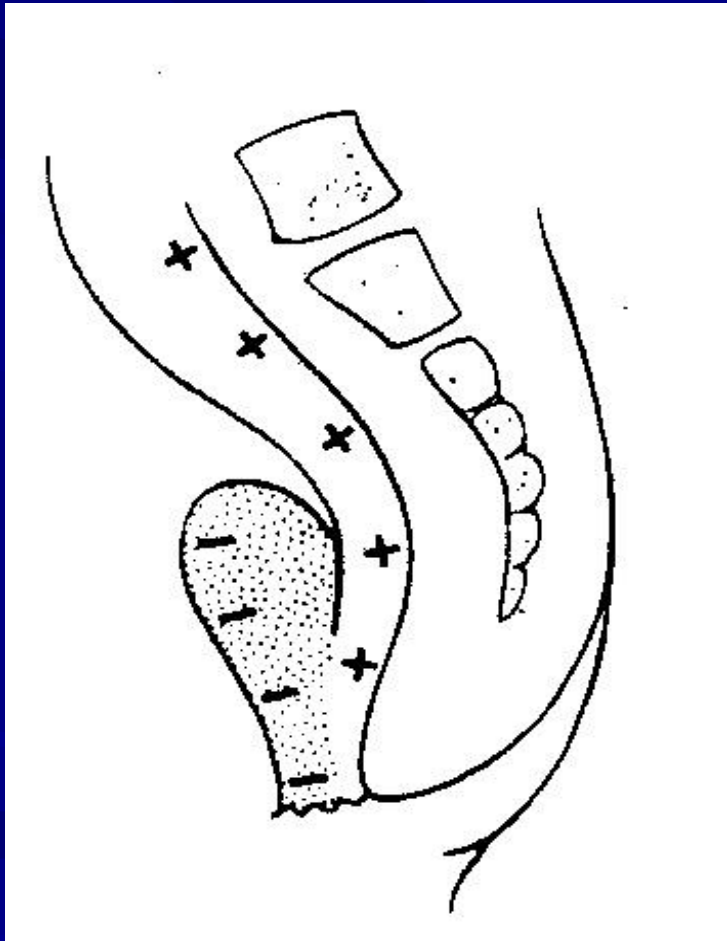
Показания к декомпрессии кишечника у новорожденных

- Некупирующаяся консервативными мерами в течение 2-3 дней кишечная непроходимость
- Раннее присоединение энтероколита
- Рецидив кишечной непроходимости
- Перфорация кишки

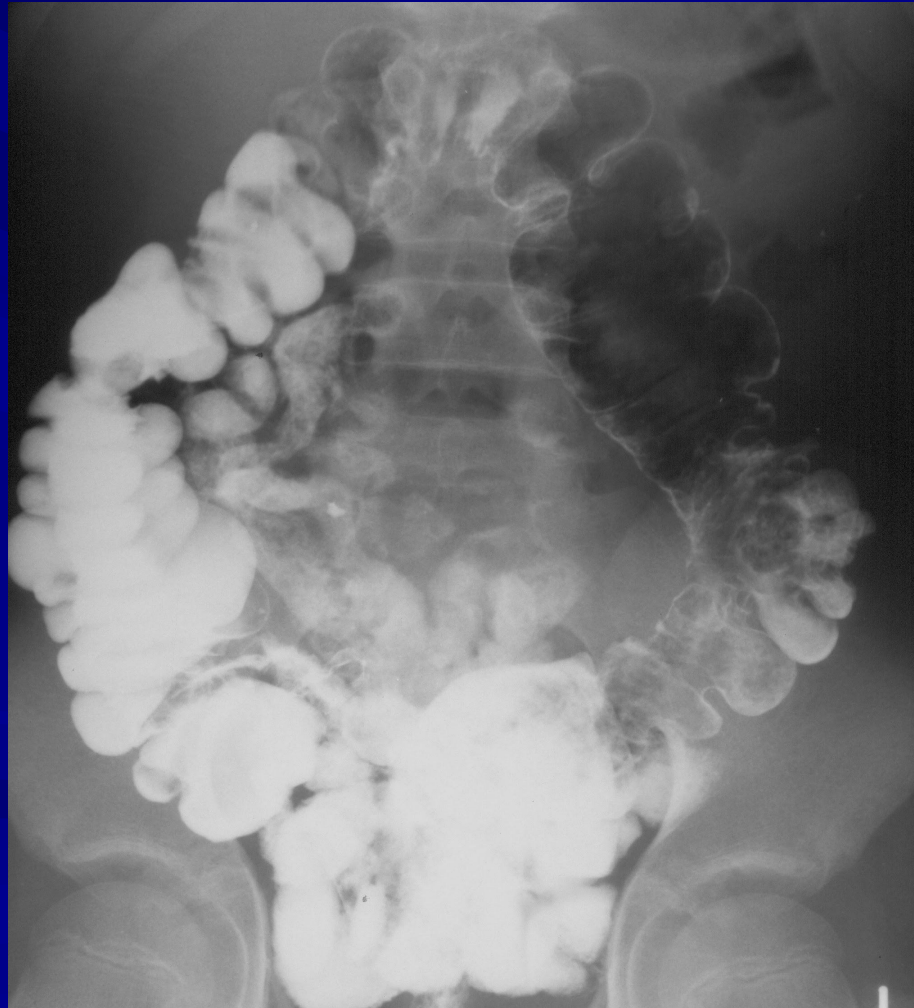Способы хирургического лечения болезни Гиршпрунга



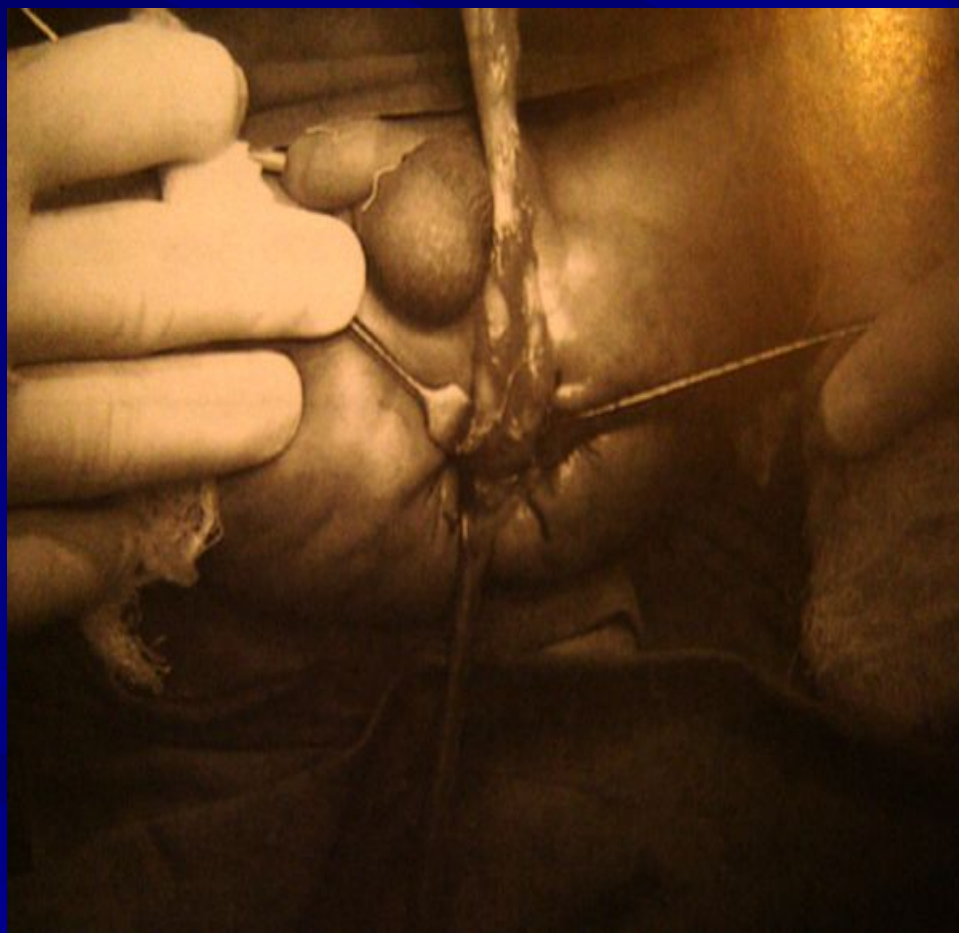
Операция Дюамеля



Отдаленный результат лечения. Срок наблюдения 10 лет



Развитие хирургической техники лечения болезни Гиршпрунга



- *Мобилизация толстой кишки с использованием лапароскопической техники*
- *Одномоментная операция «протаскивания»*

Выводы

- Болезнь Гиршпрунга всегда проявляется клинически с первых дней жизни
- Болезнь Гиршпрунга должна подозреваться у всех детей с клиникой низкой кишечной непроходимости
- Диагноз болезни Гиршпрунга у новорожденных может быть установлен с помощью рентгенологического обследования. Наиболее достоверна диагностика на основании отсроченной ирригографии в возрасте старше 2-х недель

Выводы

- Показанием к ранней декомпрессии кишечника у новорожденных служит осложненное течение болезни Гиршпрунга
- Первично радикальное лечение в раннем возрасте целесообразно при стабильном состоянии ребенка, подтвержденном диагнозе болезни Гиршпрунга и наличии условий для выхаживания новорожденных в послеоперационном периоде



Спасибо за внимание!