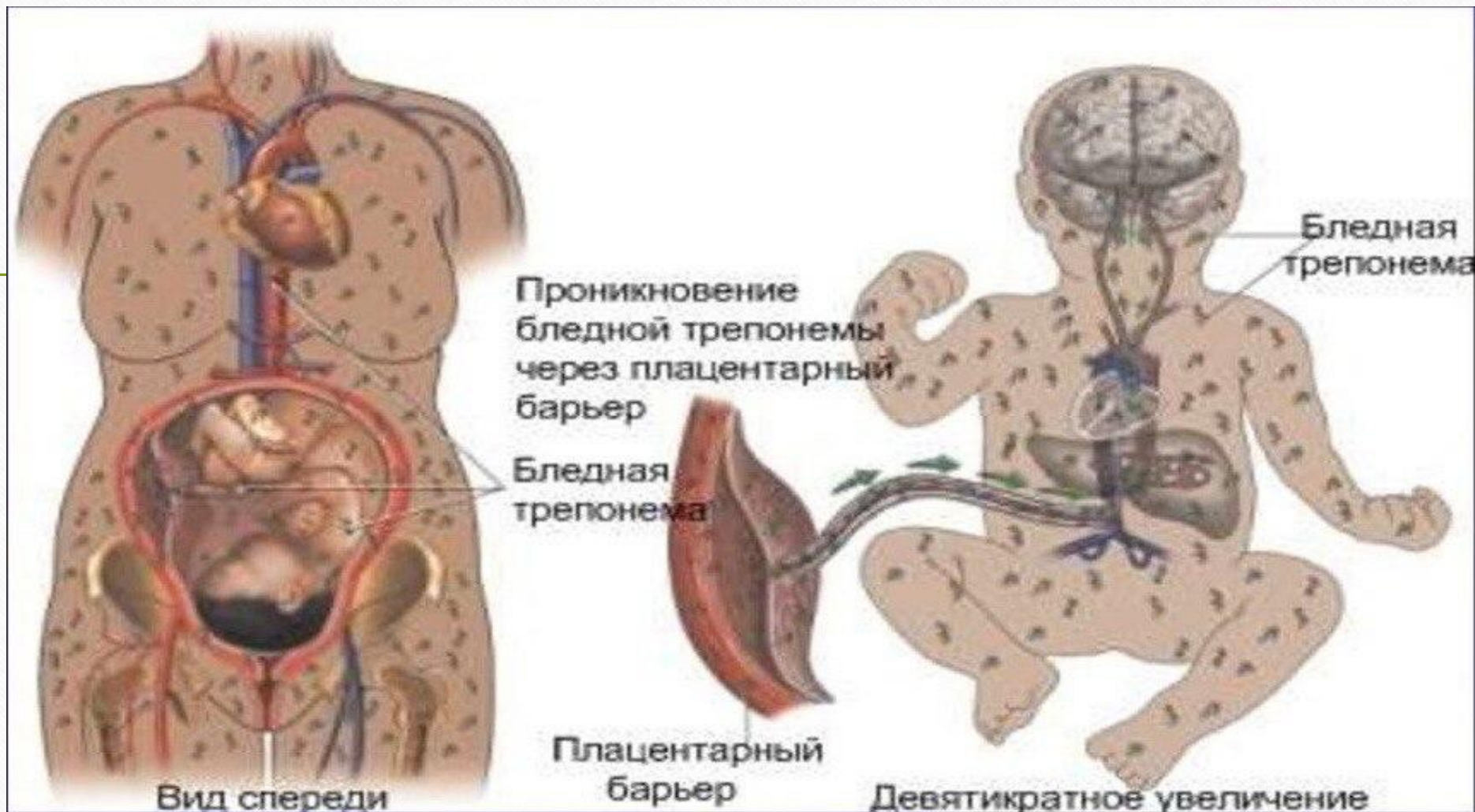

Врожденный сифилис

Выполнили студентки группы
Мс-407

Насирова Лала

Лободенко Елена



Передача сифилиса через плаценту

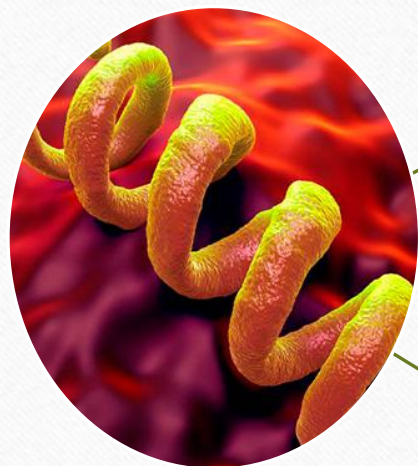как эмбола через
пупочную вену

Проникает в
лимфатическую
систему через
лимфатические щели
пуповины

Исходом беременности у женщин больных СИФИЛИСОМ

- Поздний выкидыш
- Преждевременные роды
- Мертворождения
- Рождение больных детей
- Рождение здоровых детей

Периоды врожденного сифилиса



Сифилис
плода

Ранний
врожден
ный
сифилис

Поздний
врожден
ный
сифилис

- Сифилис грудного возраста
- Сифилис раннего детского возраста

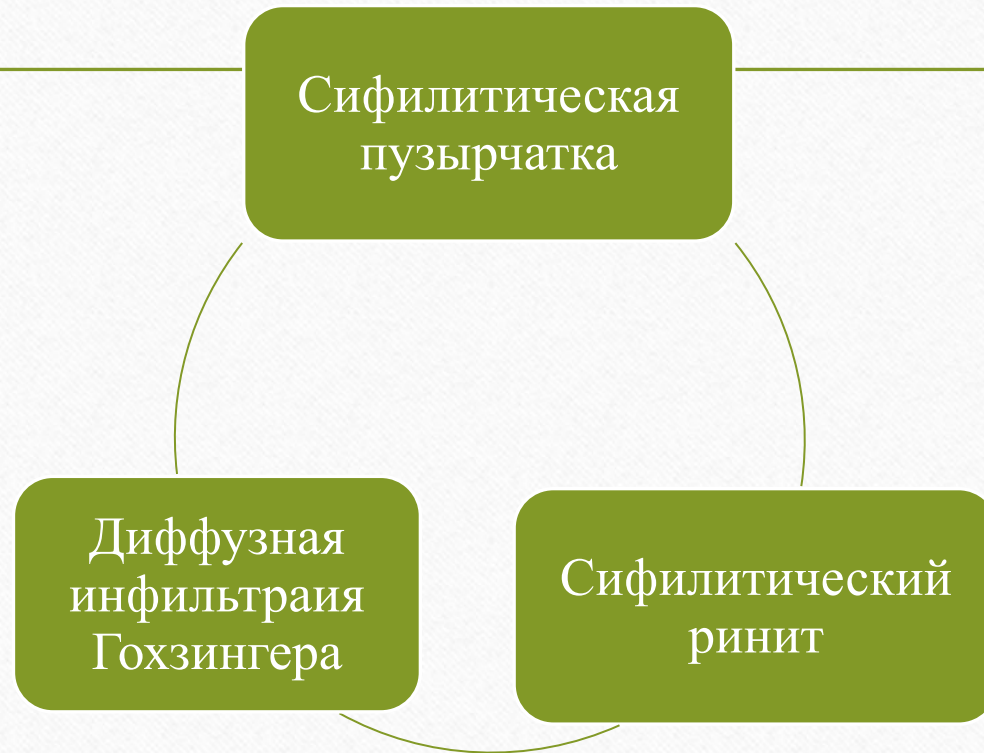Сифилис плода

- На 5 месяце беременности
- Изменение внутренних органов и костной системы

Исход:

Тяжелые поражения внутренних органов плода делают его не жизнеспособными ,что приводит к поздним выкидышам и мертворождением.

Ранний врожденный сифилис

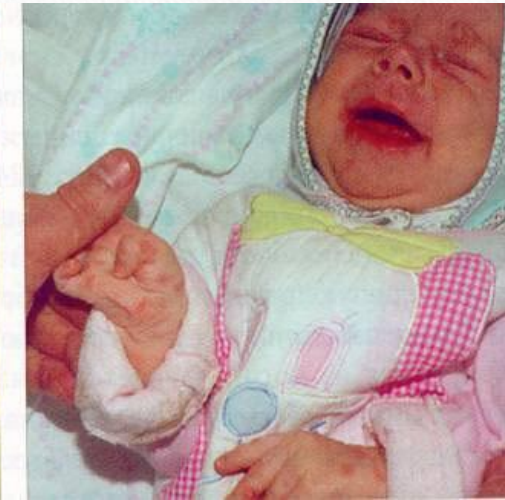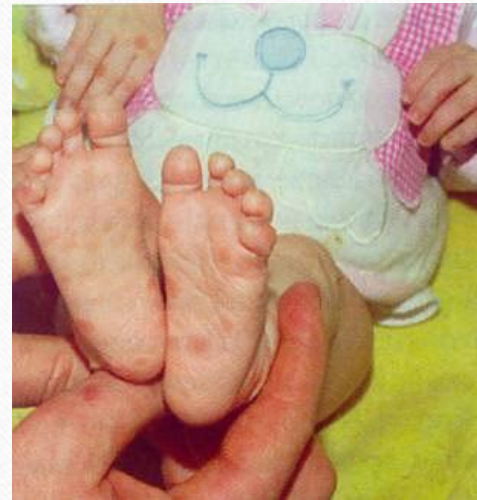


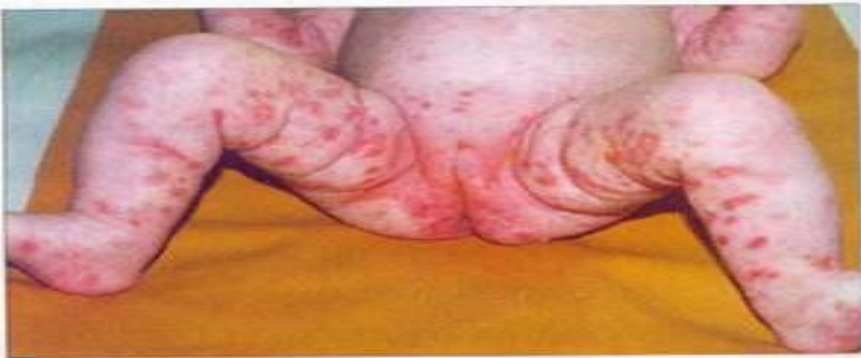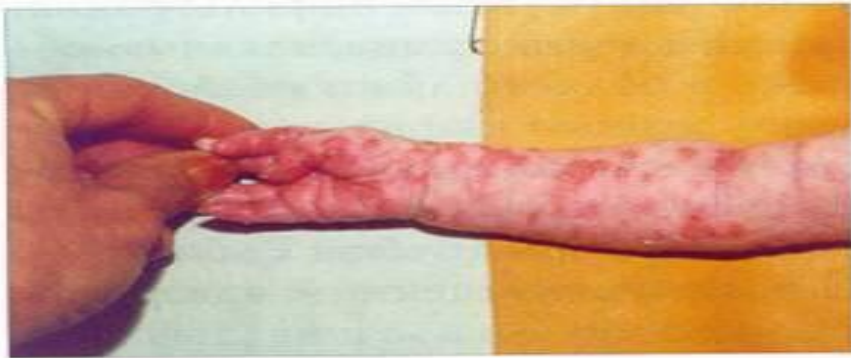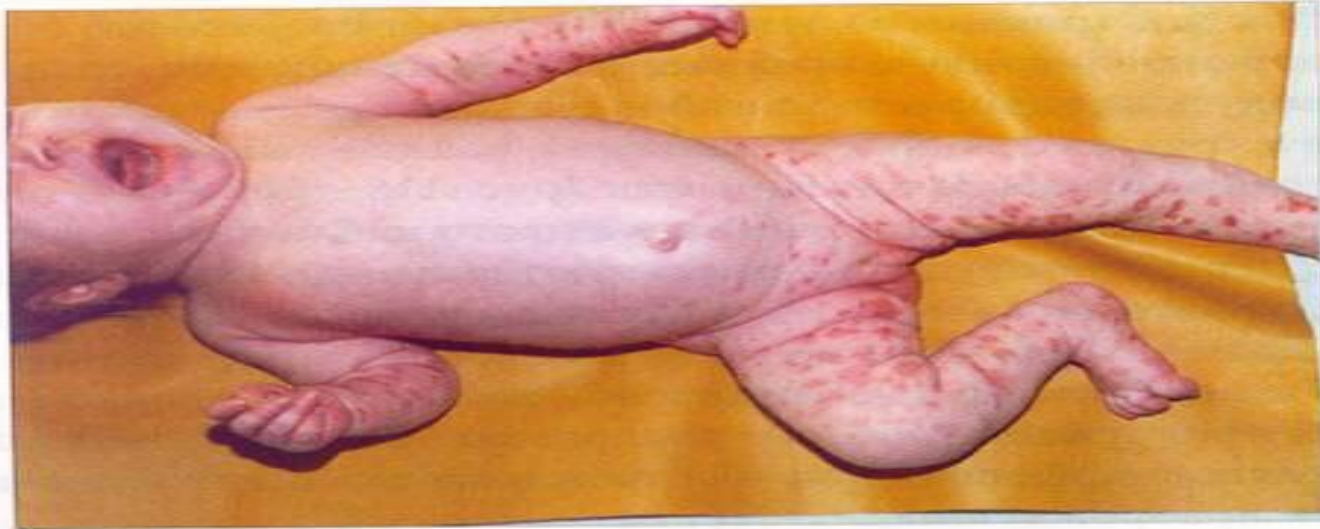
Сифилитическая пузырьчатка

- Локализуется симметрично на ладонях, подошвах, предплечья и голенях.
- Пузыри величиной с горошину
- Серозно-гнойным содержимым
- Окружены зоной специфического папулезного инфильтрата синюшно-красного цвета

Сифилитическая пузырьчатка

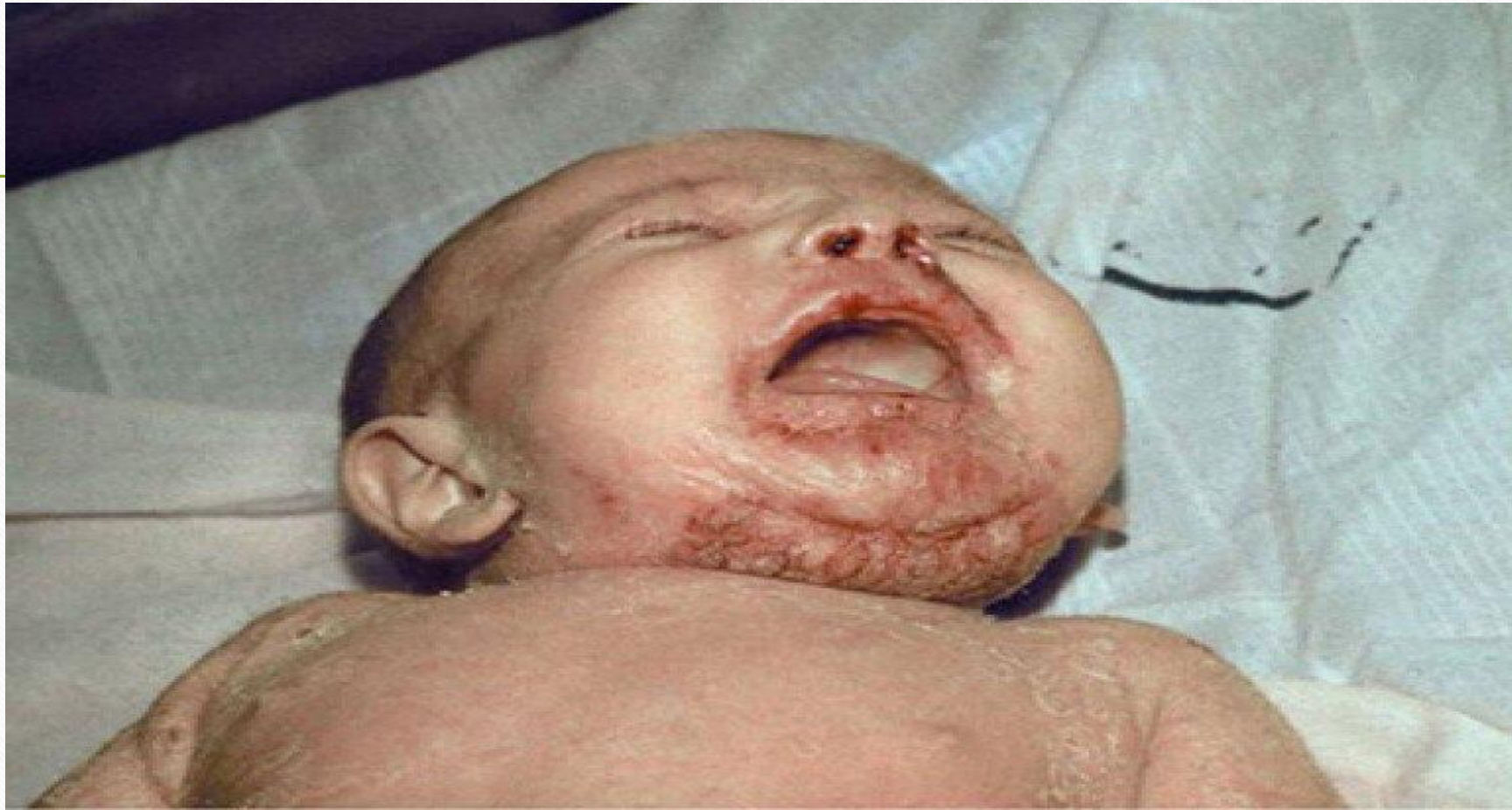- Локализуется симметрично на ладонях, подошвах, предплечья и голенях.
- Пузыри величиной с горошину
- Серозно-гнойным содержимым
- Окружены зоной специфического папулезного инфильтрата синюшно-красного цвета





Диффузная инфильтрация Гохзингера

- Локализация на лице, реже –на подошвах, ладонях, волосистой части головы.
- На 1-2 месяце появляется эритема темно-красного цвета , которая постепенно уплотняется , инфильтрируется , покрывается чешуйками
- Поражение имеет резкие границы , плотноэластическую консистенцию, что приводит к образованию глубоких трещин во время сосания груди или крика.
- Трещины имеют радикальное направление
- Оставляя пожизненно рубцы(лучистые рубцы Робинсона-Фурнье.)

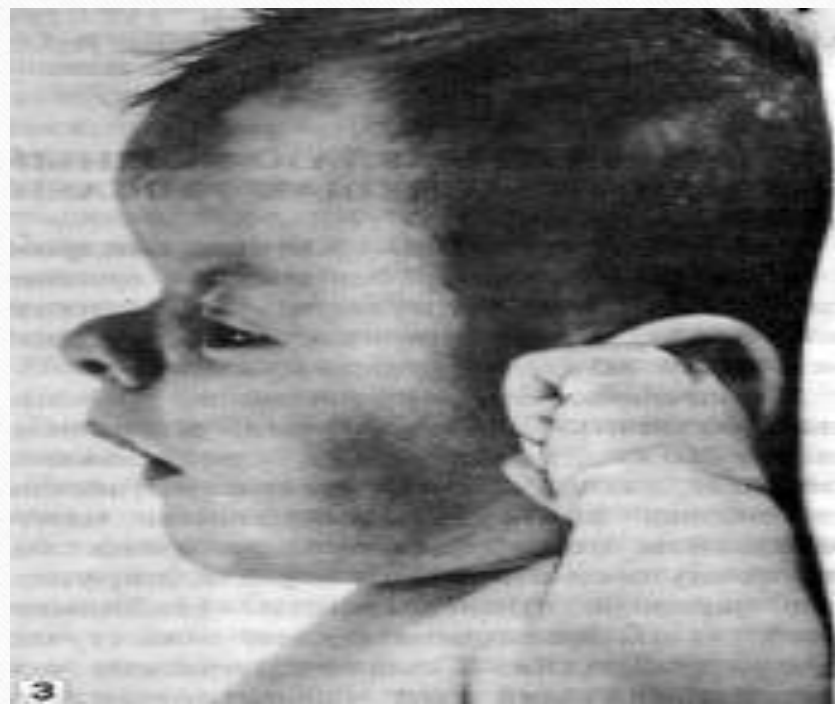
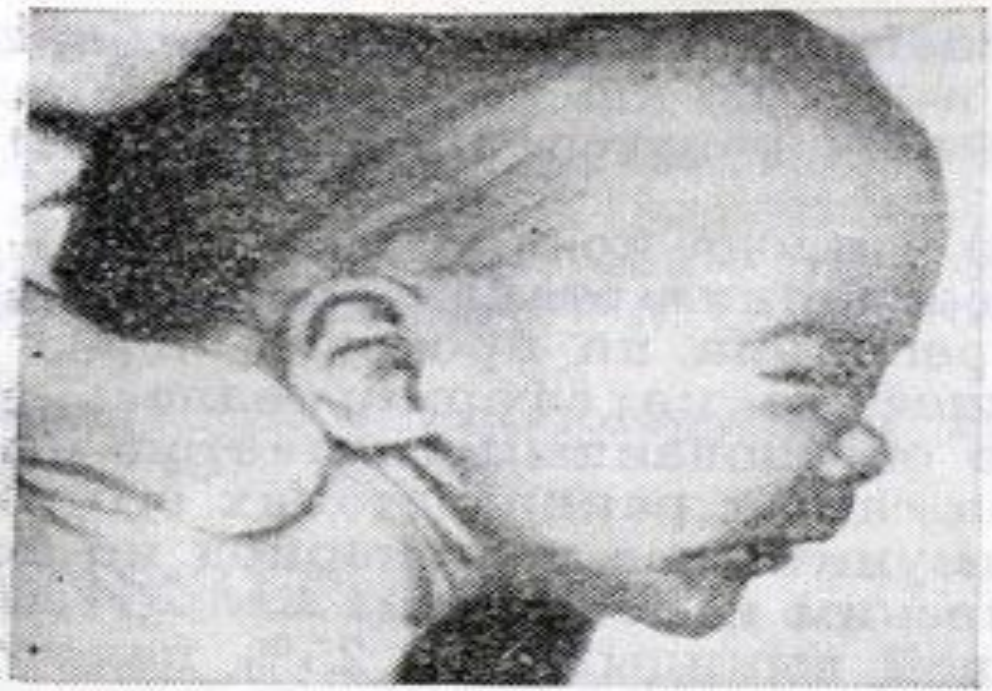
-
- Наблюдаются также распространенные или ограниченные розеолезные, папулезные и пустулезные высыпания во всех их разновидностях, подобные таковым во вторичном периоде сифилиса. Особенностью розеолы у детей грудного возраста является ее склонность к слиянию и шелушению. Папулезная сыпь имеет склонность к эрозированию и последующей пустулизации. Кожной сыпи часто предшествует повышение температуры тела. Выпадение волос может носить характер диффузной или мелкоочаговой сифилитической алопеции.

Сифилитический насморк

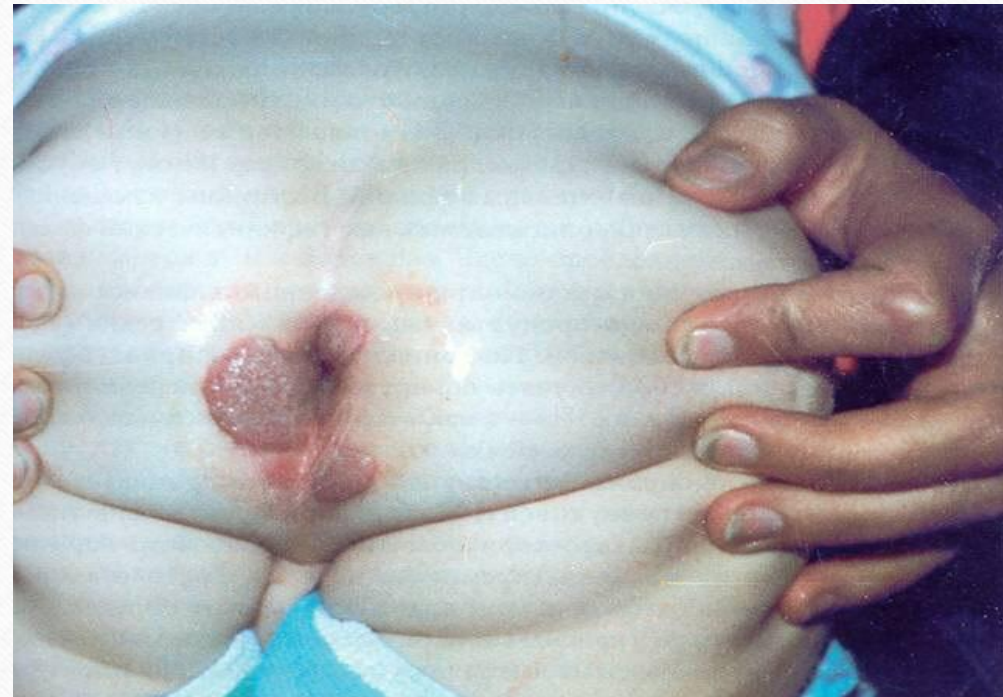специфический эрозивно-папулезный гиперпластический передний ринит

- Сужение носовых ходов за счет отека и уплотнения слизистой оболочки
- Обильное слизисто-гнойное отделяемое, ссыхающееся в корки. Дыхание через нос становится шумным, свистящим
- В результате изъязвления папулезного инфильтрата носовой перегородки возможно ее разрушение с деформацией носа (седловидный или в виде «козлиного»).



Врожденный сифилис раннего возраста

- коже наблюдаются ограниченные крупнопapulозные (обычно мокнущие) высыпания типа широких кондилом
- на слизистых оболочках — эрозивные папулы;
- часто поражаются кости (сифилитический периостит длинных трубчатых костей).



Поздний врожденный сифилис

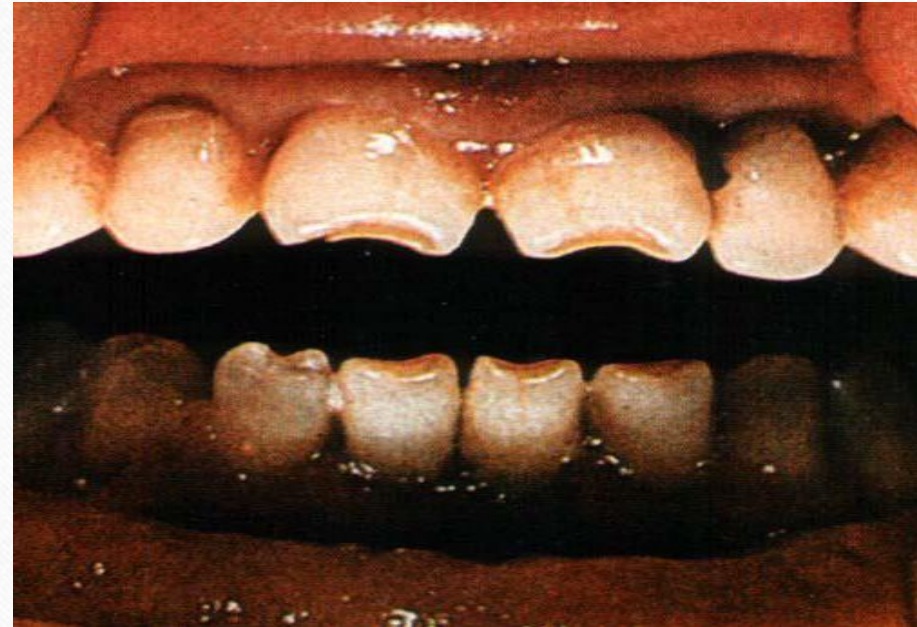
Признаки от степени
специфичности

Абсолютные

Относительные

Абсолютные признаки

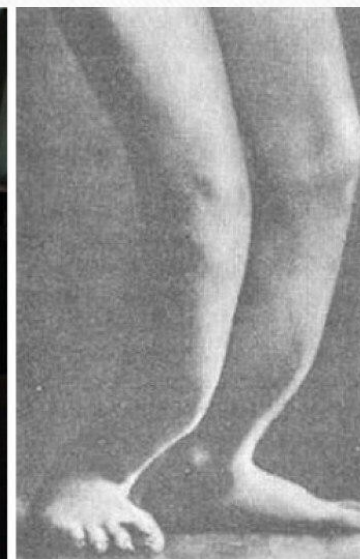
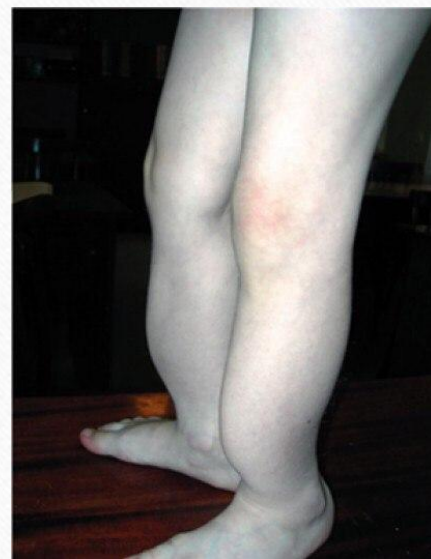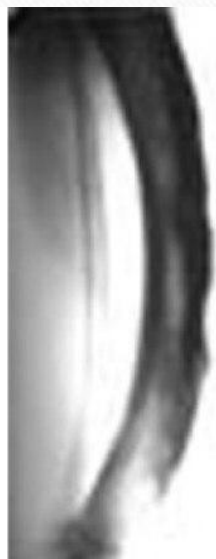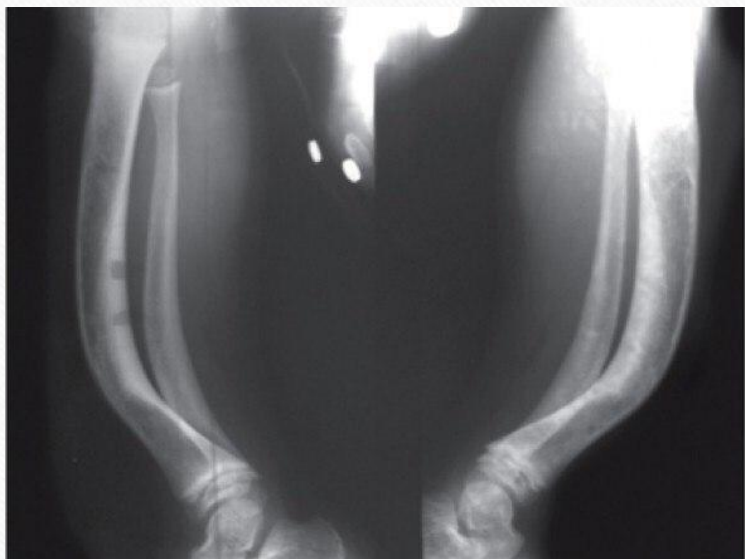- Зубы Гетчинсона
- Паренхиматозный кератит
- Лабиринтная глухота



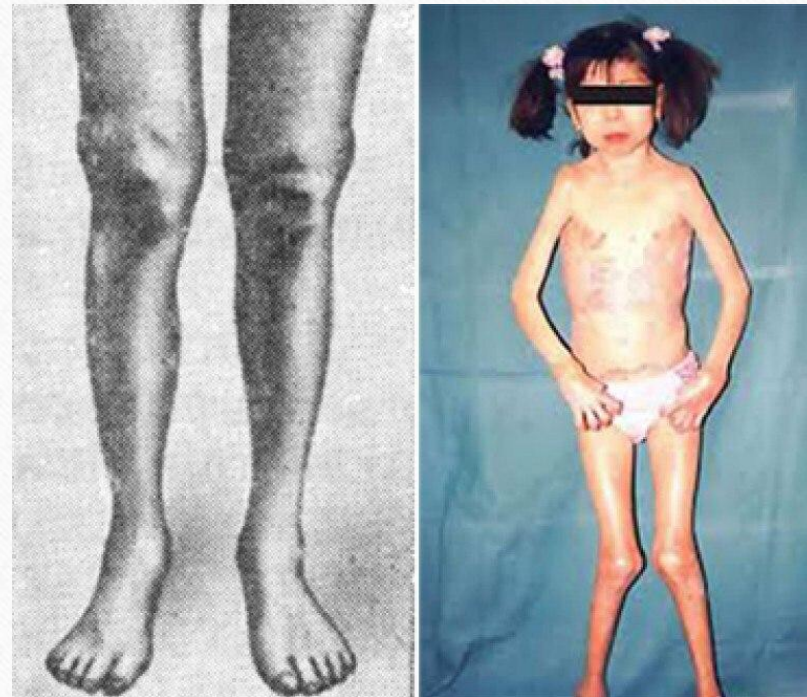Относительные признаки

- сифилитический хориоретинит (характерна картина «соли и перца» на глазном дне);
- саблевидные голени — результат диффузного остеоperiостита с реактивным остеосклерозом и искривлением костей голени кпереди;
- зуб Муна (недоразвитие жевательных бугорков первых моляров);
- «щучий зуб» Фурнье (аналогичное изменение клыка с истончением его свободного конца);
- радиарные рубцы Робинсона—Фурнье
- седловидный или «козлиный» нос, который формируется в результате сифилитического насморка или гуммы носовой перегородки
- ягодицеобразный череп с резко выступающими лобными буграми и расположенной между ними бороздкой
- сифилитический гонит (синовит Клеттона), протекающий по типу хронического аллергического синовита (отличается отсутствием резких болевых ощущений, лихорадки и нарушений функции сустава),
- поражения нервной системы (расстройства речи, слабоумие и т. п.).

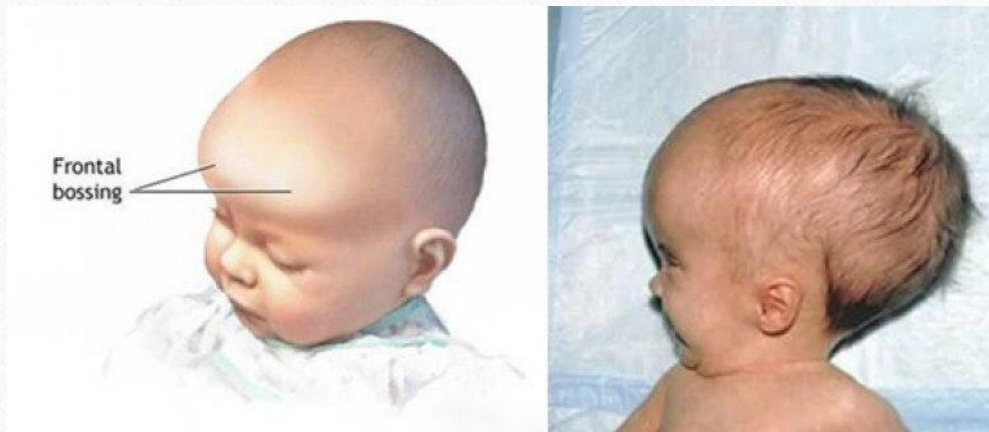Саблевидные голени



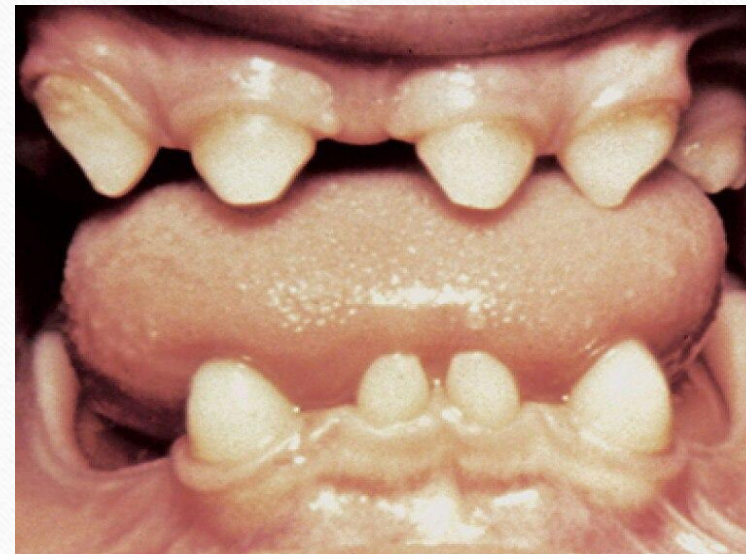
- Сифилитический гонит. Выпячивание зворотов синовиальных оболочек суставных сумок коленных суставов.



Ягодицеобразный череп



Зубы Фурнье



Спасибо за внимание!

