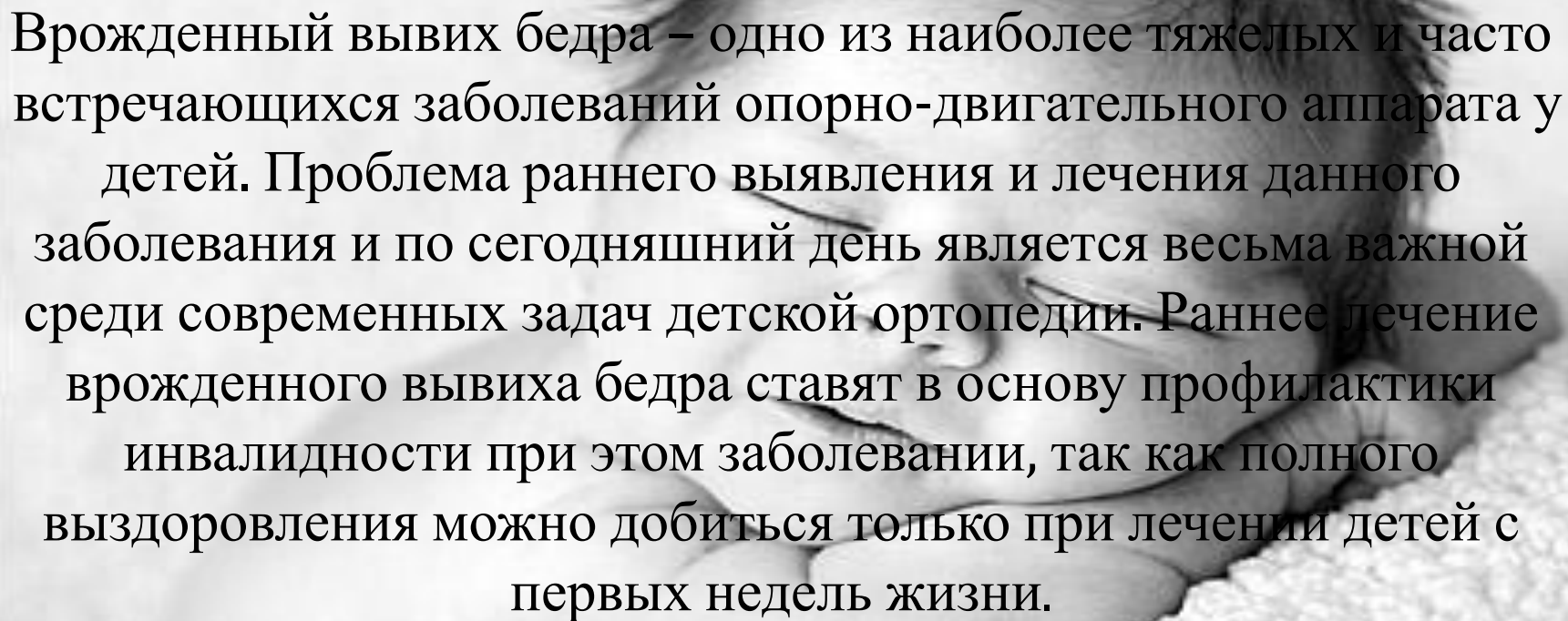


Врожденный вывих бедра

Подготовила: студентка 30 гр
педиатрического ф-та Самойленко В.А



Врожденный вывих бедра – одно из наиболее тяжелых и часто встречающихся заболеваний опорно-двигательного аппарата у детей. Проблема раннего выявления и лечения данного заболевания и по сегодняшний день является весьма важной среди современных задач детской ортопедии. Раннее лечение врожденного вывиха бедра ставят в основу профилактики инвалидности при этом заболевании, так как полного выздоровления можно добиться только при лечении детей с первых недель жизни.

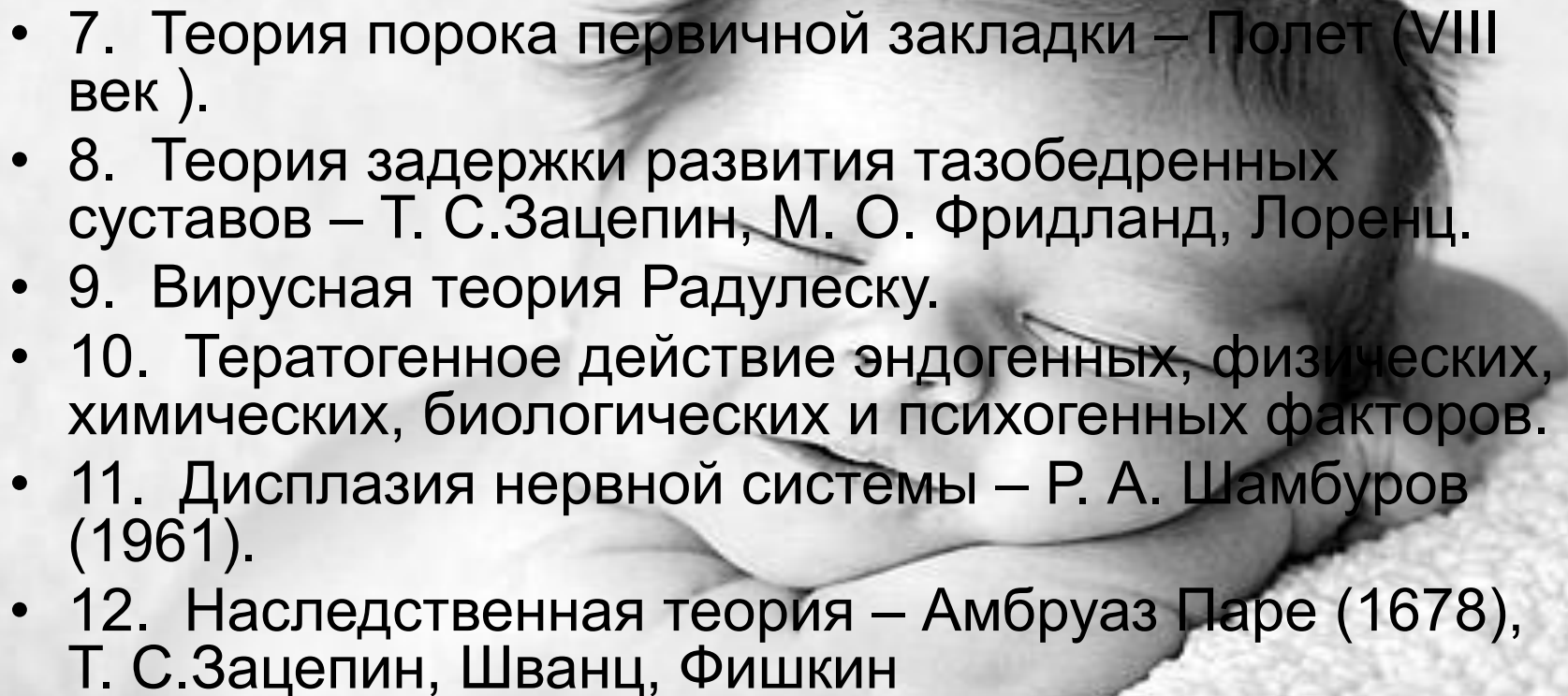


- ПРИЧИНЫ.

- Причины возникновения данной патологии до сих пор не ясны. Однако, существует множество теорий, пытающихся в той или иной степени объяснить этот весьма важный вопрос, некоторые из теорий возникновения врожденного вывиха бедра мы приводим ниже.

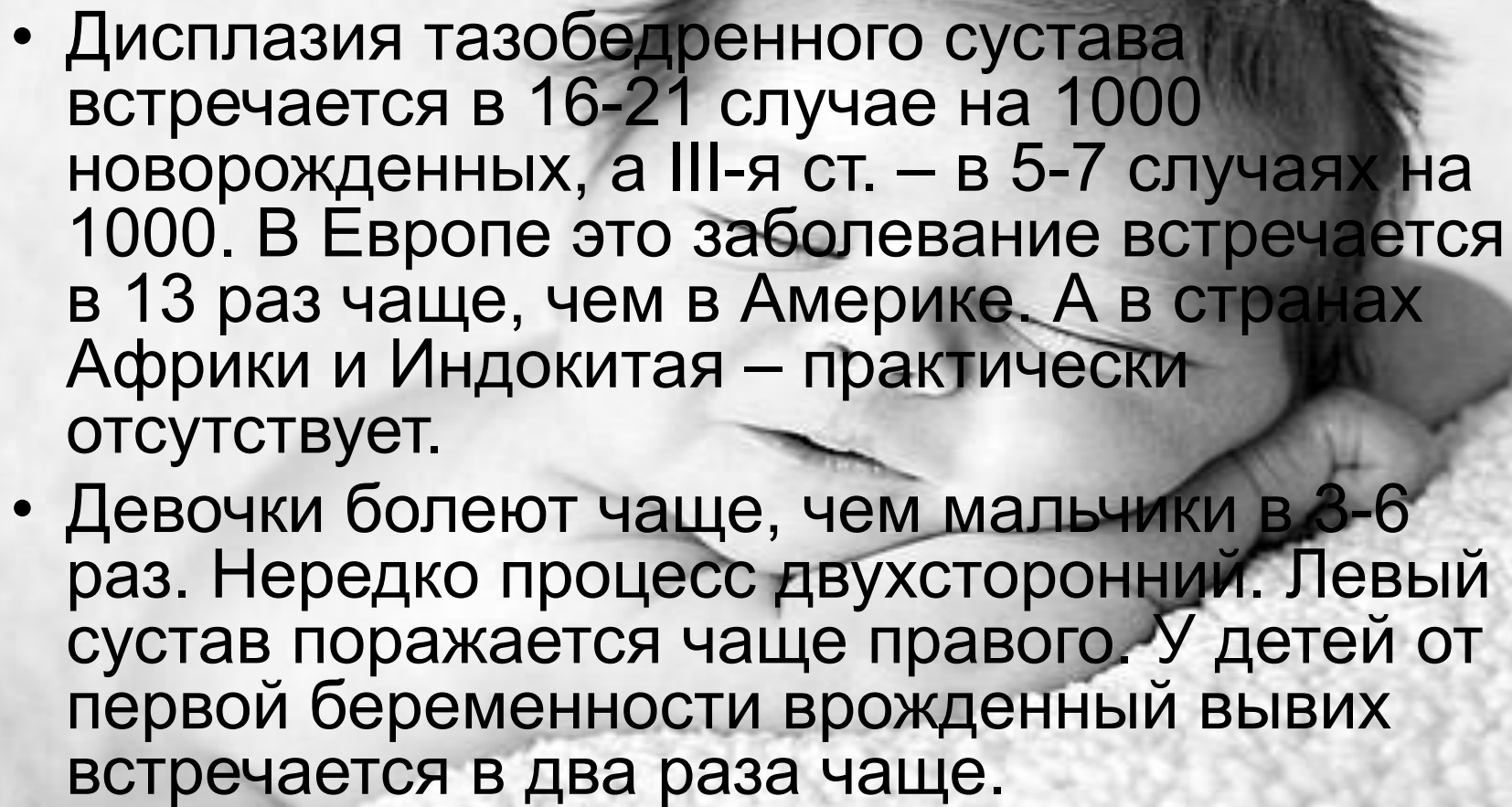
Теории возникновения врожденного вывиха бедра:

- 1. Травматическая теория Гиппократата и А. Паре – травма беременной матки.
- 2. Травматическая теория Фелпса – травма тазобедренных суставов во время родов.
- 3. Механическая теория Людлофа, Шанца – хроническое избыточное давление на дно матки, маловодие.
- 4. Патологическое положение плода – Шнейдеров (1934), ягодичное предлежание, разогнутое положение ножек - Наура (1957).
- 5. Патологическая теория Правица (1837).
- 6. Теория мышечного дисбаланса – Р. Р. Вреден (1936).

- 
- 7. Теория порока первичной закладки – Полет (VIII век).
 - 8. Теория задержки развития тазобедренных суставов – Т. С.Зацепин, М. О. Фридланд, Лоренц.
 - 9. Вирусная теория Радулеску.
 - 10. Тератогенное действие эндогенных, физических, химических, биологических и психогенных факторов.
 - 11. Дисплазия нервной системы – Р. А. Шамбуров (1961).
 - 12. Наследственная теория – Амбруаз Паре (1678), Т. С.Зацепин, Шванц, Фишкин

Различают три степени тяжести недоразвития тазобедренного сустава:

- 1-я степень – предвывих, характеризуется только недоразвитием крыши вертлужной впадины.
- 2-я степень – подвывих. При этом кроме недоразвития крыши вертлужной впадины выявляется смещение головки бедра кнаружи (латеропозиция бедра), но за пределы лимбуса она не выходит.
- 3-й степень – врожденный вывих бедра. Это крайняя степень дисплазии тазобедренного сустава, которая характеризуется тем, что головка бедра полностью теряет контакт с недоразвитой вертлужной впадиной.

- 
- Дисплазия тазобедренного сустава встречается в 16-21 случае на 1000 новорожденных, а III-я ст. – в 5-7 случаях на 1000. В Европе это заболевание встречается в 13 раз чаще, чем в Америке. А в странах Африки и Индокитая – практически отсутствует.
 - Девочки болеют чаще, чем мальчики в 3-6 раз. Нередко процесс двухсторонний. Левый сустав поражается чаще правого. У детей от первой беременности врожденный вывих встречается в два раза чаще.

Клиника.

- Диагноз дисплазии тазобедренного сустава следует ставить уже в родильном доме. При первом осмотре ребенка следует учитыватьотягощающие факторы анамнеза: наследственность, ягодичное предлежание, аномалии матки, патология беременности. Затем проводят клиническое обследование.

Симптомы, характерные только для врожденного вывиха бедра:

- асимметрия кожных складок на бедре.
- наружная ротация ножки.

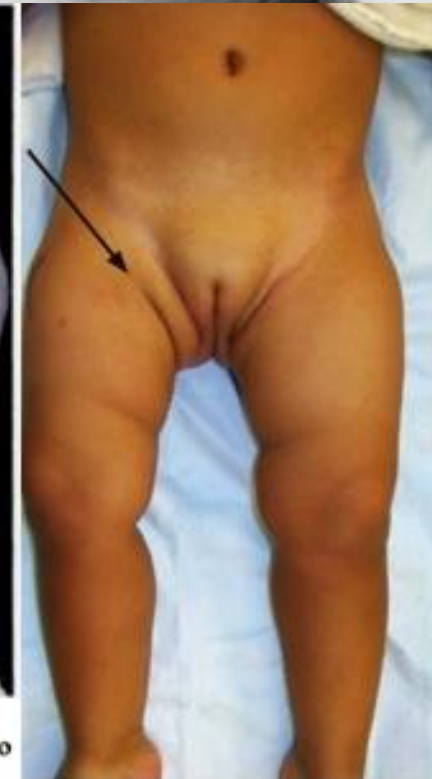
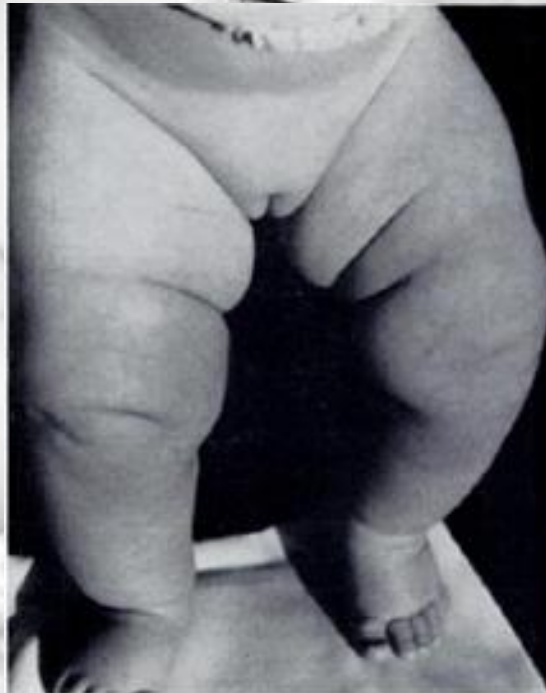
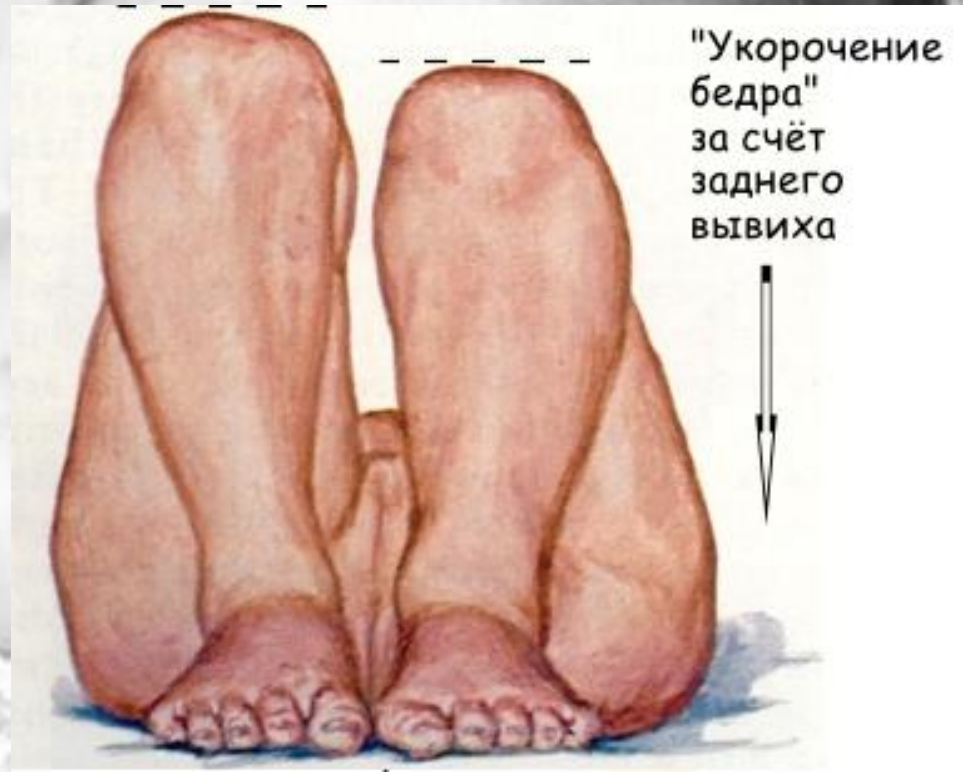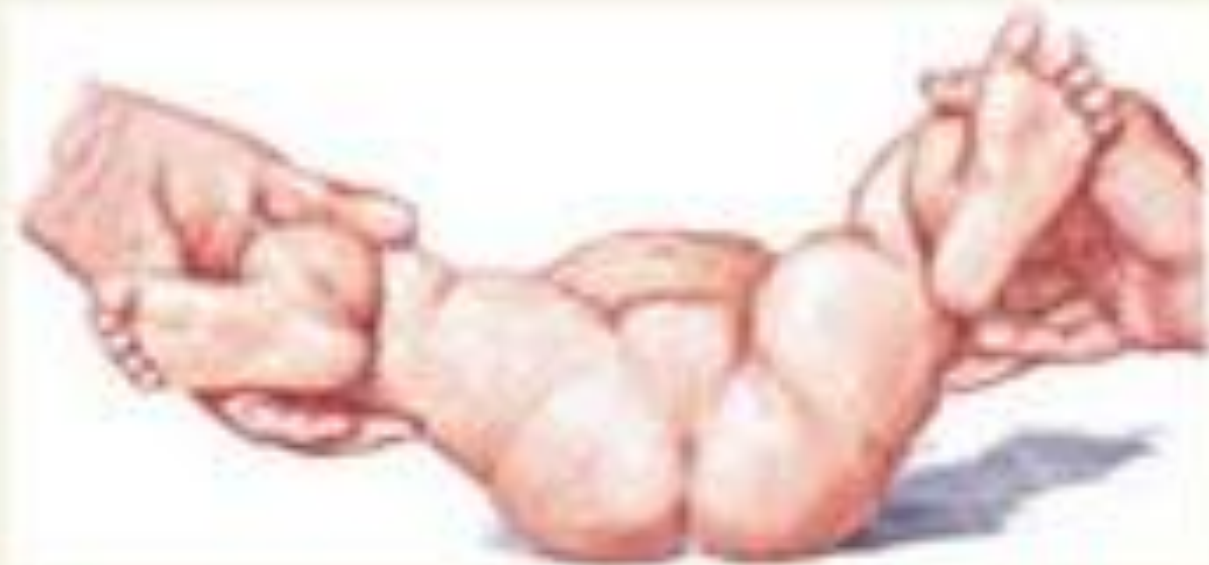FIG. 6
A baby with asymmetrical skin folds but no dislocation of the hip.

· укорочение ножки, связано со смещением проксимальной части бедра кнаружи и вверх



ограничение отведения бедра



Ограниченное отведение бедер у ребенка

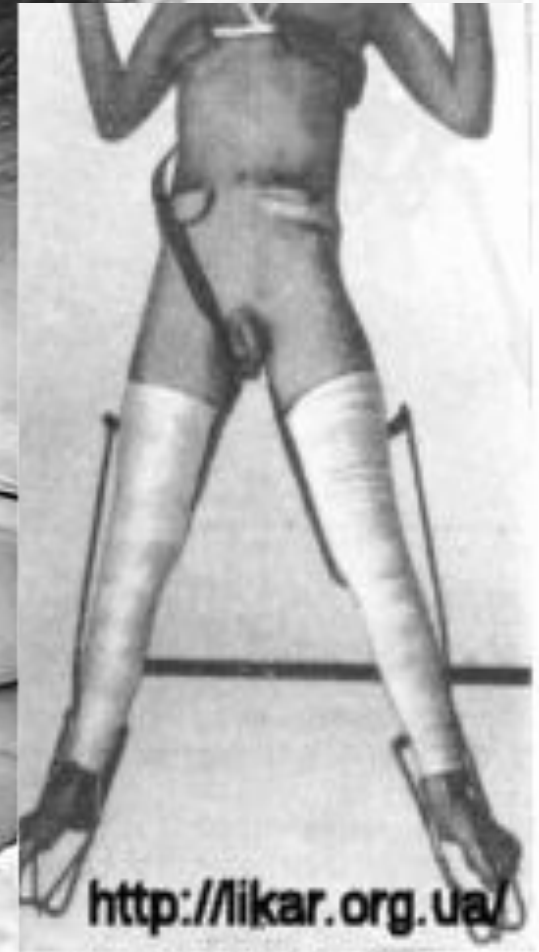- 
- соскальзывание головки (симптом щелчка или Ортолани-Маркса).
 - отсутствие головки бедра в бедренном треугольнике при пальпации
 - ягодичной области (признак Пельтезона)
 - симптом Дюпюитрена или «поршня».
 - позднее начало ходьбы.
 - · нещадящая хромота на больную ногу.
 - положительный феномен Тренделенбурга
 - симптом Рэдулеску
 - симптом Эрлахера
 - симптом Эттори
 - уплощение ягодичной области (признак Пельтезона)

Рентгендиагностика.

- Для подтверждения диагноза в возрасте ребенка 3-х месяцев показано рентгенографическое исследование тазобедренных суставов.
- Для уточнения диагноза в сомнительных случаях рентгенологическое исследование тазобедренных суставов может быть выполнено в любом возрасте.
- Путти установил 3 основных рентгенологических признака врожденного вывиха бедра:
 - 1. избыточная скошенность крыши вертлужной впадины;
 - 2. смещение проксимального конца бедра кнаружи-кверху;
 - 3. позднее появление ядра окостенения головки бедра (в норме оно появляется в 3,5 месяца).

ЛЕЧЕНИЕ.

- У детей старше года применяется постепенное вправление бедра с помощью липкопластырного вытяжения, предложенного Соммервиллом и усовершенствованное Мау. При этом, после наложения на ножки липкопластырных (бинтовых или клеевых) повязок на голень и бедро системой грузов через блоки, ножки устанавливают в тазобедренных суставах под углом сгибания 90° , а в коленных – полное разгибание под углом 0° .



- Затем постепенно, в течение 3-4 недель, достигают уровня полного отведения в тазобедренных суставах до угла близкого к 90° . В таком положении фиксируют положение ножек гипсовой повязкой на срок полной отстройки крыши вертлужной впадины, определяемый по рентгенограмме. Средний срок лечения – 5-6 месяцев.
- При безуспешности лечения или позднем выявлении патологии показано оперативное лечение. Чаще всего оно производится по достижении 3-4 летнем возрасте ребенка.
- Предложено большое количество оперативных вмешательств. Но чаще других применяют внесуставные операции, при которых сохраняются адаптационные механизмы, развившиеся в суставе в результате его недоразвития и создаются благоприятные условия для дальнейшей жизнедеятельности как сустава, так и больного. В детском и подростковом возрасте отдают предпочтение операции Солтера, у взрослых – нацетабулярной остеотомии таза по Киари и другим артропластическим операциям, разработанным профессором А. М. Соколовским.

СПАСИБО ЗА ВНИМАНИЕ !

