




**Кафедра : Балалар аурулары пропедевтикасы**

*Тақырыбы: Туа біткен жүрек ақаулары*



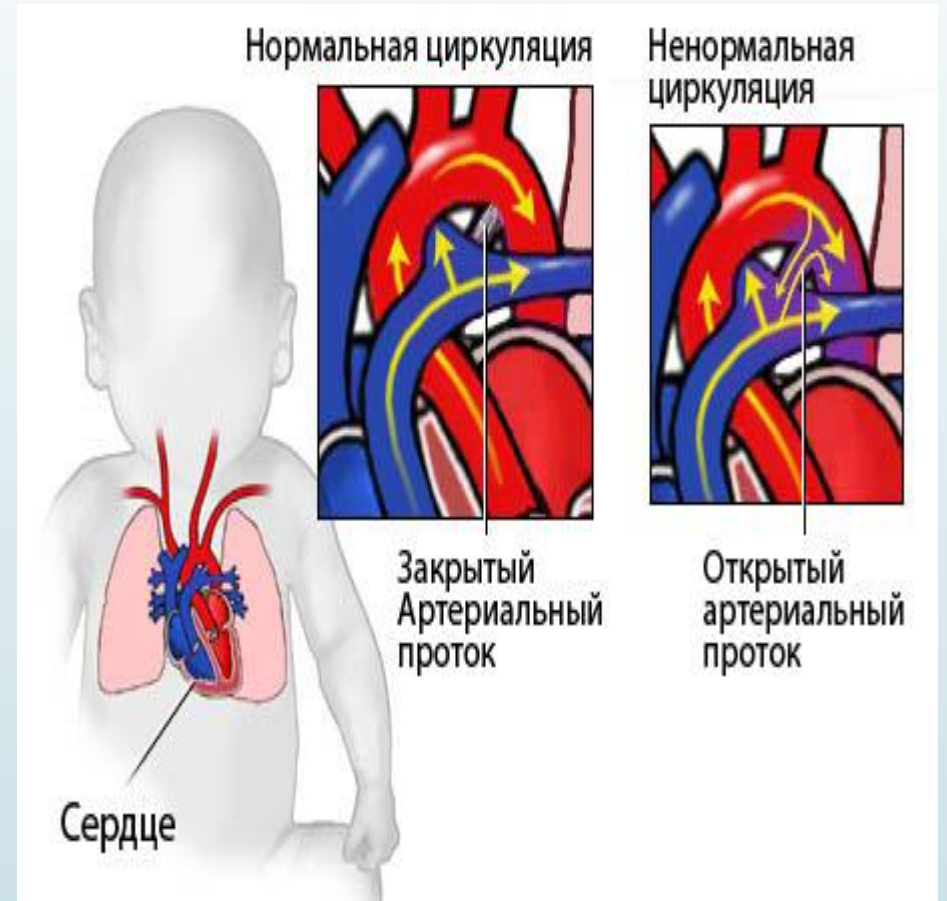
Орындаған: *Мәмбет Е.Е.*  
Қабылдаған: *Байзахова Г.А.*  
Топ: *ЖМ14-013-2к*

**Алматы 2017ж**

# План

## I. Врождённые пороки сердца

- ? II. дефект межжелудочковой перегородки
- ? дефект межпредсердной перегородки
- ? Тетрада Фалло
- ? стеноз клапана лёгочной артерии



? **Врождённые пороки сердца** – это все пороки клапанов сердца и перегородок сердца, возникшие в утробе матери ещё до появления младенца на свет. К классическим порокам сердца также относится врождённое поражение коронарных сосудов. Частота **врождённых пороков сердца** довольно высока и встречается у 1 % всех новорождённых

? Частота отдельных пороков сердца все же доминирует, **что отражено в следующих числах:**

? 31 % дефект межжелудочковой перегородки

? 5-8 % стеноз перешейка аорты

? 7 % дефект межпредсердной перегородки

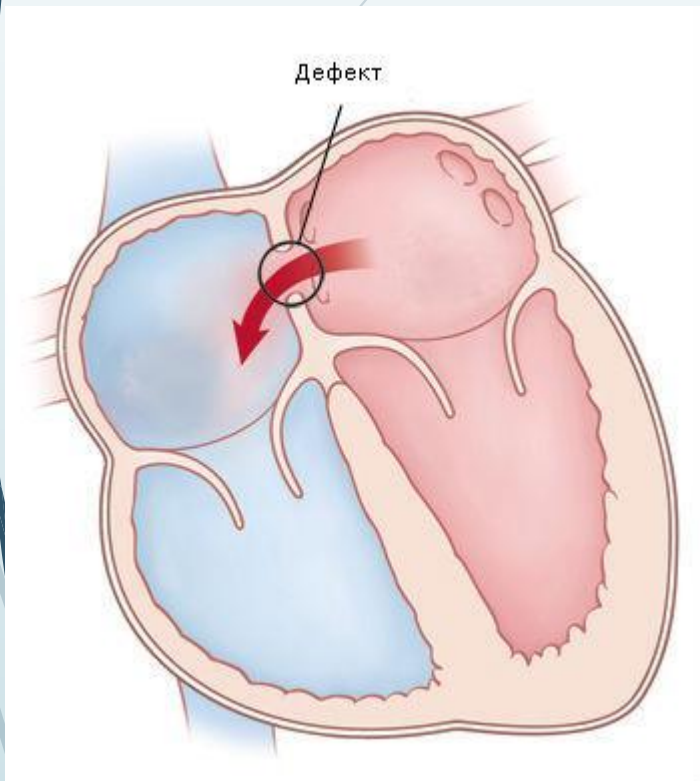
? 7 % незаращение артериального протока

? 7 % стеноз клапана лёгочной артерии

? 3 – 6 % стеноз аортального клапана

? 5,5 % Тетрада Фалло

? .



? **Дефект межпредсердной перегородки** представляет собой оставшуюся незакрытой после рождения перегородку между правым и левым предсердием. В связи с повышенным давлением в левом предсердии, обогащённая кислородом кровь также попадает в правое предсердие. В природе существует дефект межпредсердной перегородки, он носит название **Боталлов проток (Ductus Botalli)**. Наблюдается он у всех младенцев во время внутриутробного развития и служит обходным путём из-за ещё не функционирующих лёгких. У младенцев Боталлов проток не является патологией, а представляет собой нормальное физиологическое развитие и начинает закрываться лишь после их появления на свет.

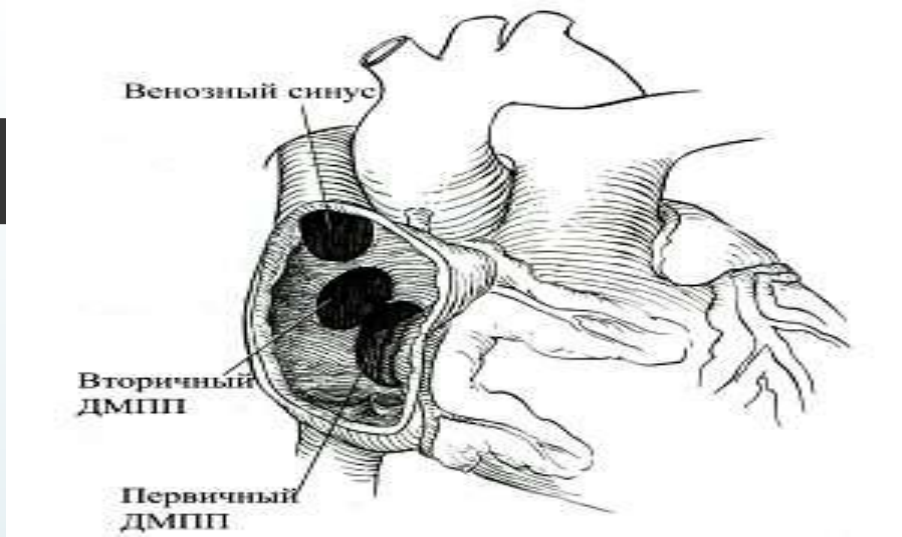
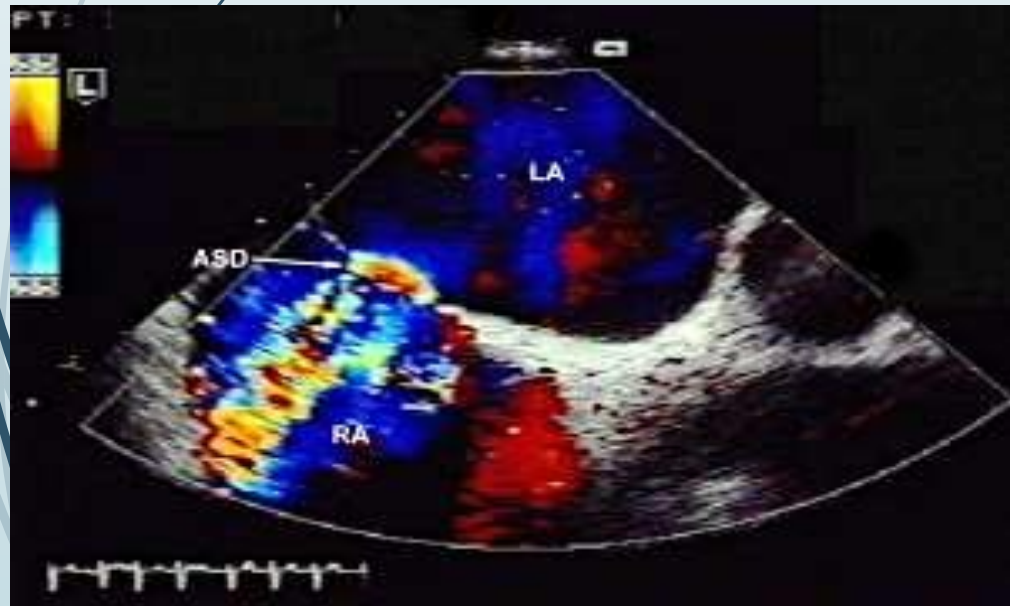
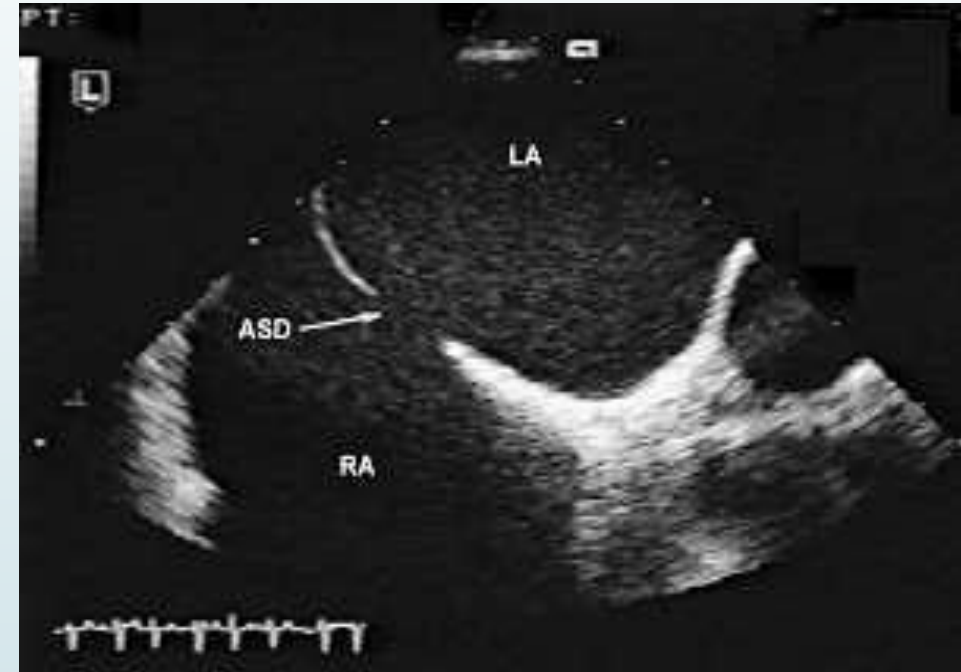


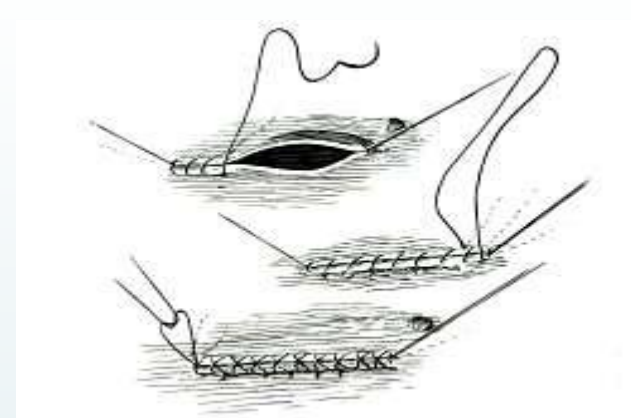
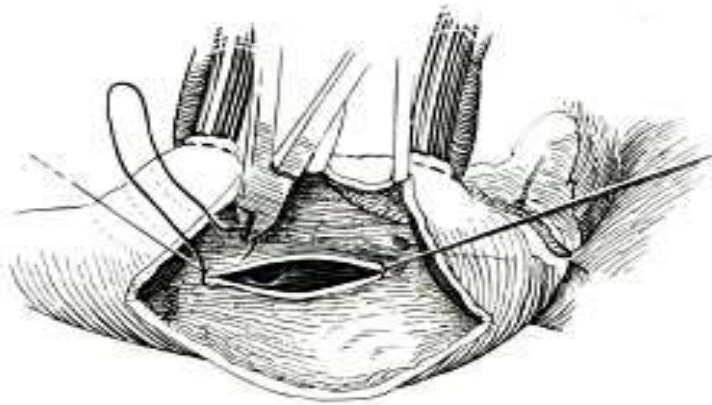
Схема локализации дефектов межпредсердной перегородки. При вторичном дефекте выражен нижний край. При первичном дефекте нижним краем является фиброзное кольцо митрального и трикуспидального клапана.

Эхокардиография в В-режиме больного с дефектом межпредсердной перегородки (ASD) (LA – левое, RA – правое предсердие).

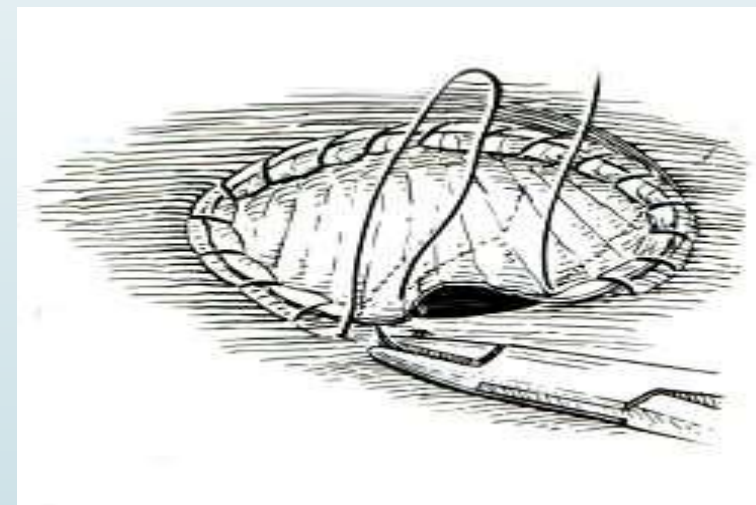
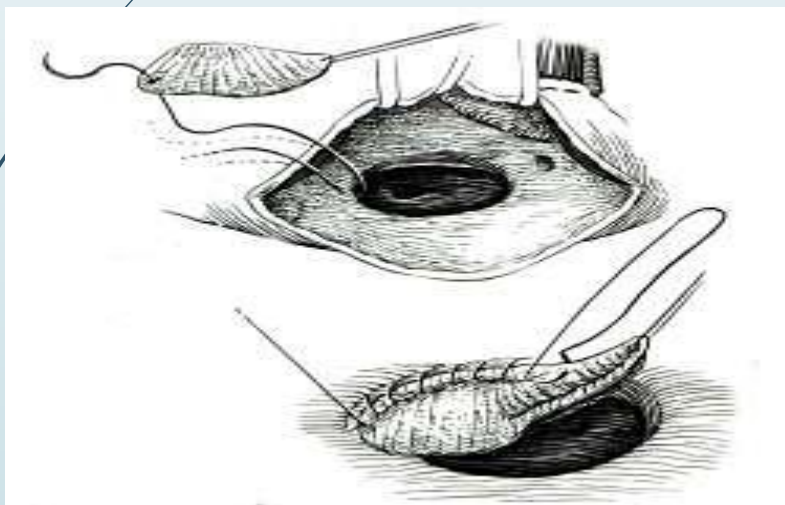


Визуализация дефекта межпредсердной перегородки при помощи В-режима в сочетании с цветным доплеровским картированием.



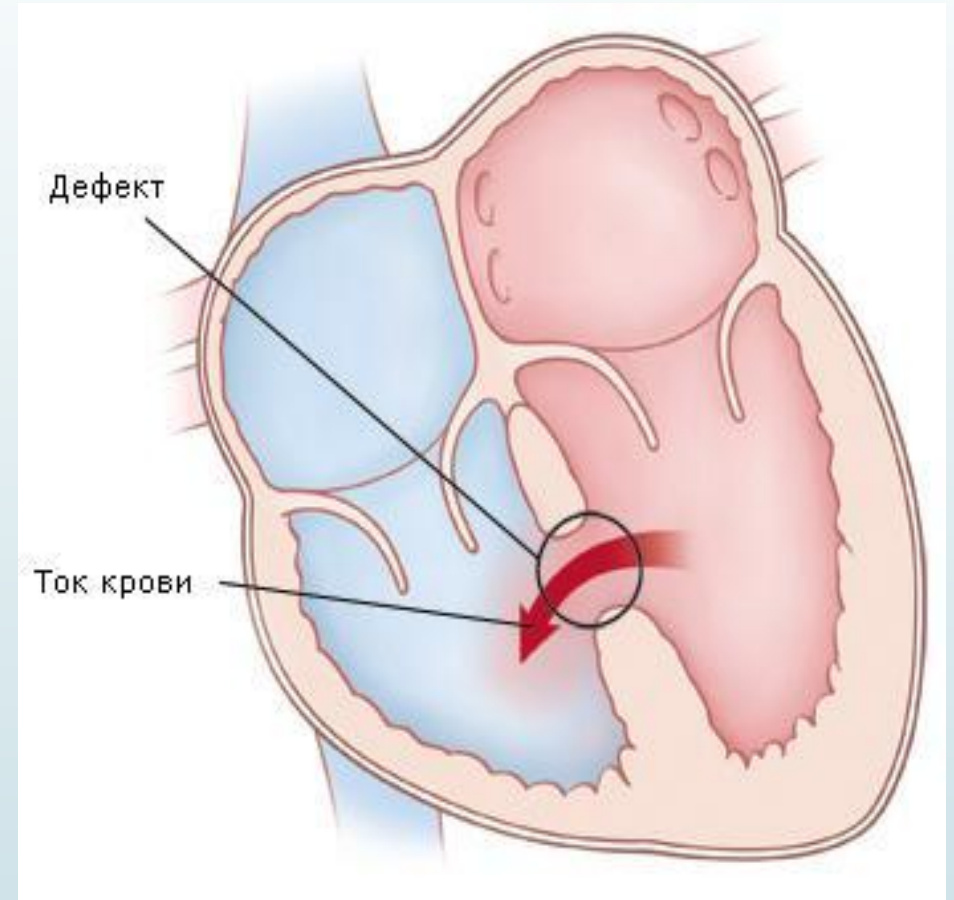


Ушивание дефекта межпредсердной перегородки в условиях искусственного кровообращения. Дефект щелевидной формы (а), ушит непрерывным обвивным двухрядным швом (б).

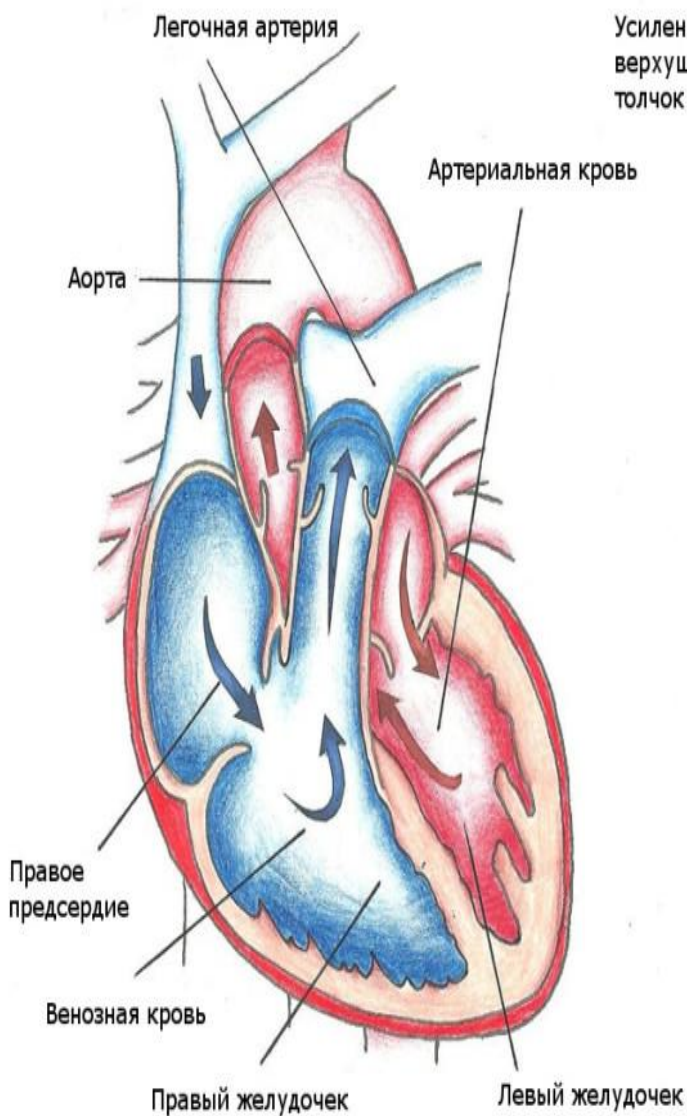


Этапы пластики большого дефекта межпредсердной перегородки заплатой.

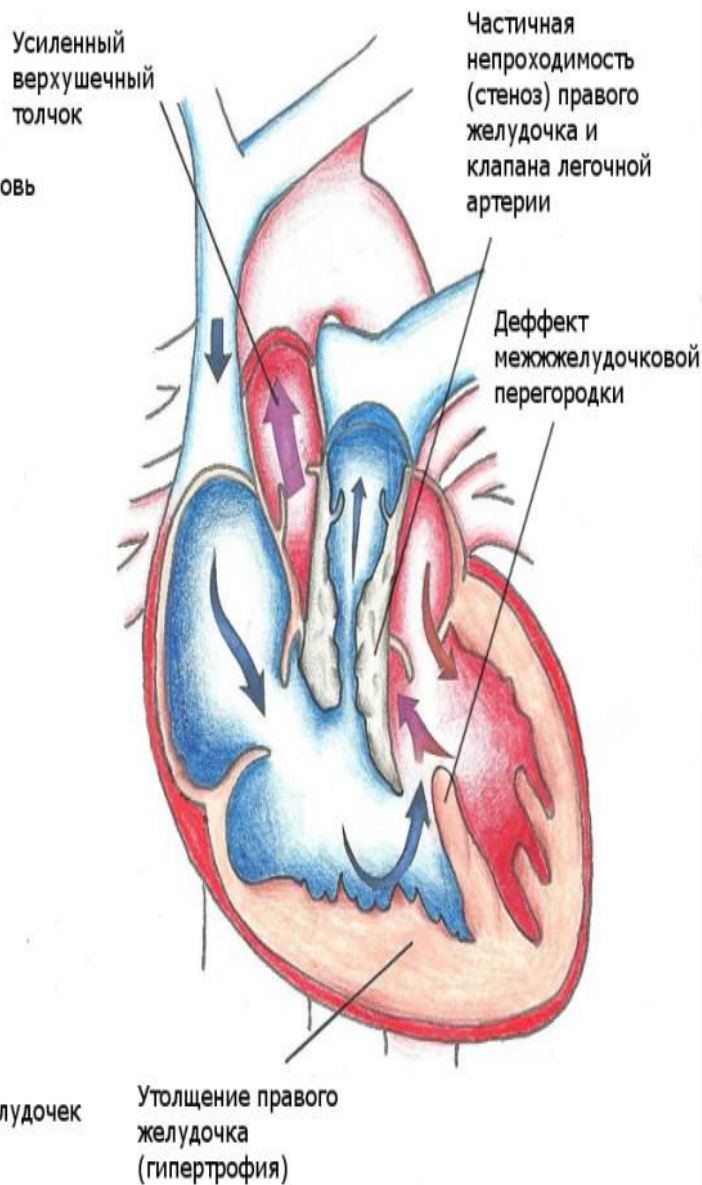
К часто встречающимся врождённым патологиям сердца также относится **дефект межжелудочковой перегородки**. При данной патологии разделительная перегородка между правым и левым желудочком сердца остаётся незакрытой и таким образом кровь попадает из левого желудочка в правый. В зависимости от размера отверстия, может наблюдаться нехватка кислорода или одышка.



## Нормальное сердце



## Тетрада Фалло



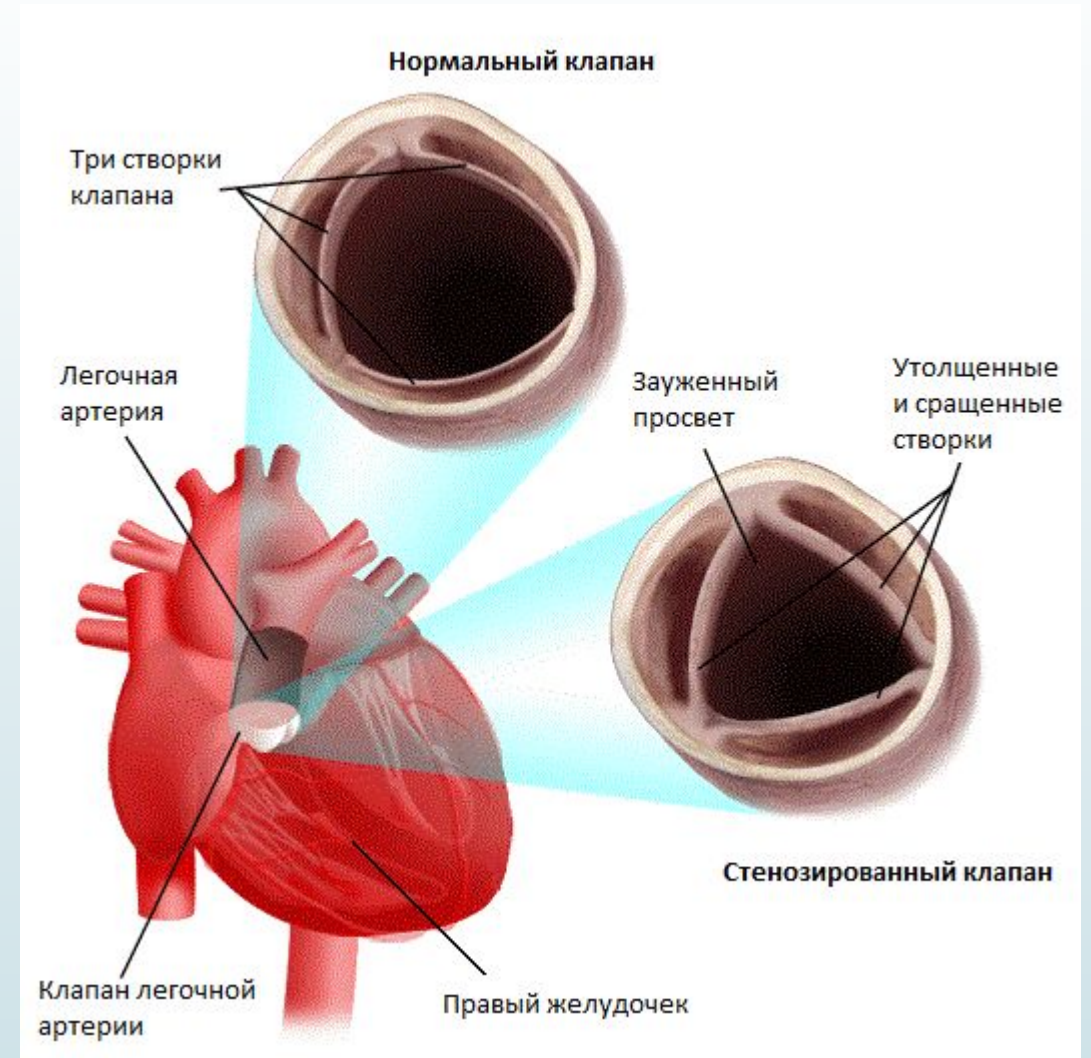
Дальнейшие патологии сердца связаны с отходящими от сердца крупными кровеносными сосудами. Например, могут быть перепутаны местами аорта и лёгочная артерия. В этой связи в организм попадает кровь исключительно с низким содержанием кислорода, что не совместимо с жизнью. Стеноз (сужение) в области лёгочного клапана или аортальной дуги встречаются также часто. Так называемая **тетрада Фалло** представляет собой наличие сразу четырёх групп пороков сердца – дефекта межжелудочковой перегородки, стеноза клапана лёгочного ствола, увеличение правого желудочка и аномалию аорты (смещение устья). В целом считается: **Чем сложнее порок сердца, тем вероятнее операция на сердце - как единственный метод лечения.**



- ? Подробнее о некоторых пороках сердца
- ? Порок сердца не всегда диагностируется при рождении. Чаще симптомы проявляются в течение жизни. Лишь в редких случаях симптомы такие серьёзные, что порок сердца диагностируется ещё во время беременности или на первых неделях жизни. В таких случаях, как правило, затронуты лёгочная артерия и клапан лёгочного ствола. Поток крови из правого желудочка в лёгкое затрудняется, что может вызывать симптомы кислородной недостаточности.
- ? **а) Атрезия лёгочной артерии**
- ? О данном виде порока сердца ведётся речь, когда створки створчатого клапана не открываются или они не достаточно сформированы. Вследствие этого кровь не может поступать из правого желудочка в лёгочную артерию. Это означает что кровь не протекает через лёгкие и не может быть обогащена кислородом.

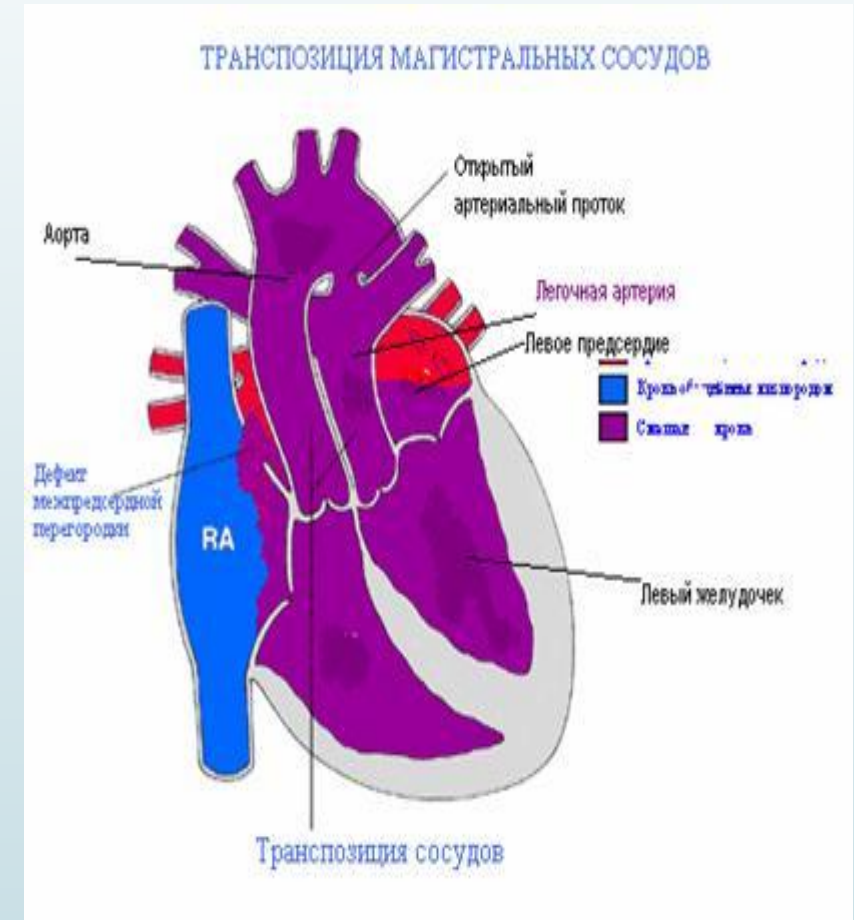
## б) Стеноз клапана лёгочной артерии

? Стеноз клапана лёгочной артерии также является дефектом створок клапана лёгочной артерии. В данном случае створки открываются не полностью, препятствуя таким образом оттоку крови. Вследствие образовавшегося сужения сердцу необходимо увеличить давление, чтобы прокачать кровь в лёгкие.



## d) Транспозиция магистральных сосудов

В 5 % всех случаев возникает очень сложный врождённый порок сердца – так называемая транспозиция магистральных сосудов (главных кровеносных сосудов сердца). Она представляет собой неправильное расположение аорты и лёгочной артерии относительно желудочков сердца. В этом случае аорта исходит из правого желудочка сердца, а лёгочная артерия из левого. Как следствие кровь обогащённая кислородом не попадает в организм; смертельный случай, требующий незамедлительной операции для спасения жизни новорождённого.



## ? **Врождённые пороки сердца у подростков**

? По мере взросления ребёнка могут возникать новые пороки сердца – комбинация из уже исправленного врождённого порока и вновь возникшего. В связи с этим детям, подвергшимся хирургической коррекции порока сердца позже нередко требуется повторная операция на сердце. Чтобы избежать шрамов и повторной нагрузки для организма и психики ребёнка, в современной медицине операции по исправлению ДМПП (дефекта межпредсердной перегородки), как правило, проводятся минимально инвазивно. Согласно проведённому исследованию, при устранении более сложные пороков сердца ещё в младенчестве, дальнейшее развитие ребёнка протекало абсолютно нормально.

## ? **Симптомы врождённых пороков сердца**

? Целый ряд симптомов может указывать на врождённый порок сердца. Часто, при появлении симптомов, родители в первую очередь обращаются к педиатру. Как же можно распознать возможный порок сердца у ребёнка?

? Главной причиной возникновения симптомов пороков сердца является недостаток кислорода. Внешне это проявляется через синюшную окраску (цианоз) кожи, губ и ногтевого ложе. Наряду с этим иногда могут проявлять и такие симптомы как учащённое или затруднённое дыхание, аспонтанность, тахикардия и отёк ступней, щиколоток или живота.



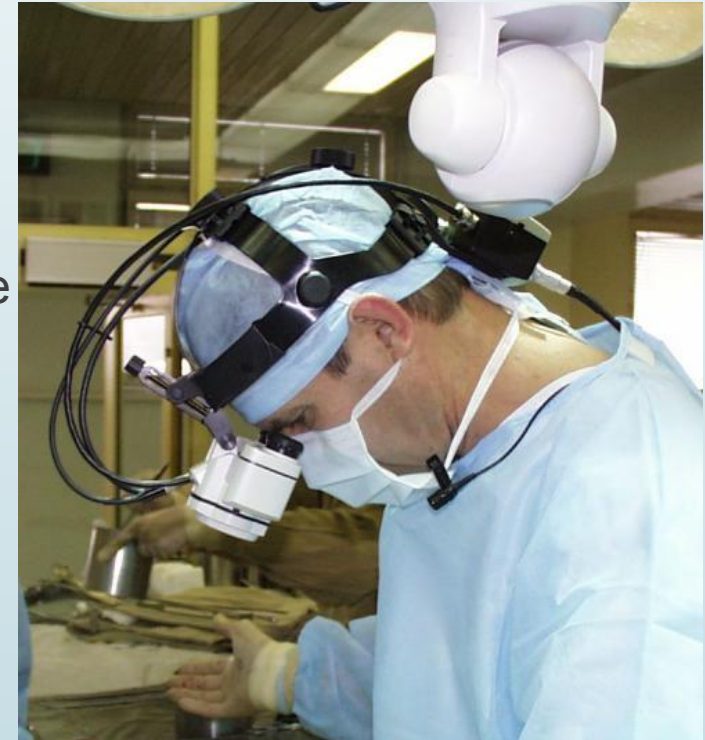## Диагностика и терапия врождённых пороков сердца


Весь спектр врождённых пороков сердца включает в себя как незначительные пороки, которые лишь в малой степени сказываются на сердечно-сосудистой системе, так и очень серьёзные пороки сердца, которые без необходимой терапии уже в раннем возрасте приводят к смерти. В целом, дети с пороками сердца средней тяжести и тяжёлыми пороками сердца, которым не была проведена соответствующая операция, не могут рассчитывать на нормальную продолжительность жизни. Благодаря усовершенствованным методам диагностики, на сегодняшний день пороки сердца выявляются уже на первом году жизни ребёнка. Тем не менее особо тяжёлые пороки сердца, сопровождающиеся ухудшением кислородоснабжения, оказывают очень сильное негативное влияние на здоровье ребёнка и требуют наискорейшего лечения.

На сегодняшний день представляется возможным выявить врождённые пороки сердца и мальформацию сосудов посредством пренатальной диагностики. Однако пренатальная диагностика, при выявлении тяжёлого порока сердца, не служит основанием для прерывания беременности. Она скорее предназначена для обеспечения оптимальной медицинской помощи младенцу после рождения.

## ? Хирургия сложных пороков сердца

? При наличии очень сложного порока сердца простой коррекции часто бывает недостаточно. В таких случаях требуется несколько пошаговых операций для стабилизации состояния пациента и повышения продолжительности его жизни. Самой важной задачей врачей при этом является обеспечение кровоснабжения организма и лёгких. В большинстве случаев врачи искусственно создают смешанную кровь, гарантируя таким образом по меньшей мере минимальное снабжение организма кислородом – в некоторых случаях в обход сердца. Кровь с низким содержанием кислорода из вен сразу направляется в лёгочную артерию, где она обогащается кислородом. Таким образом происходит разгрузка сердца и улучшается кровоток, что благотворно действует на нарушение ритма сердца (аритмию) и тем самым повышает продолжительность жизни больного.



- 
- ? **Возможно ли предупредить врождённый порок сердца?**
  - ? На сегодняшний день действительно известен целый ряд факторов риска, которые могут оказывать негативное влияние на развивающееся сердце. В первую очередь следует избегать такие факторы риска. В частности девочкам следует прививаться от краснухи, чтобы не заболеть ею во время беременности. Если во время беременности существует необходимость в приёме лекарственных средств, перед их приёмом обязательно проконсультируйтесь с врачом. К препаратам, чреватым риском также относятся медикаменты, отпускаемые без рецепта и витамины. И конечно никакого алкоголя и никотина во время беременности и после родов (в период грудного вскармливания).
  - ? Особо важным для будущей мамы является посещение всех предусмотренных профилактических осмотров беременных. Во время таких регулярных осмотров возможно выявить порок сердца ещё до рождения ребёнка. В этих целях осуществляется тщательное обследование сердца младенца в утробе матери посредством УЗИ. От опыта врача и качества аппарата УЗИ зависит вероятность выявления возможного порока сердца у ещё не рождённого ребёнка.

# ИСПОЛЬЗОВАННЫЕ МАТЕРИАЛЫ

1. [https://ru.wikipedia.org/wiki/Врождённые\\_пороки\\_сердца](https://ru.wikipedia.org/wiki/Врождённые_пороки_сердца)
2. <http://www.leading-medicine-guide.ru/Медицинские-статьи/Порок-сердца>
3. <https://cardiolog.org/cardiohirurgia/vr-poroki/stenoz-klapana-le-gochnoj-arterii.html>
4. <http://kazmedic.kz/archives/407>



СПАСИБО  
ЗА  
ВНИМАНИЕ !

