

Федеральное государственное бюджетное образовательное учреждение высшего образования
«Первый Санкт-Петербургский государственный медицинский университет имени академика И.П.
Павлова» Министерства здравоохранения Российской Федерации
кафедра клинической анатомии и оперативной хирургии имени профессора М.Г. Привеса
заведующий кафедрой проф., д.м.н. Акопов А.Л.

Введение в оперативную урологию



г. Санкт-Петербург, 2017



Что такое урология?

- Урология
изучает
лечение
- моче
- пузы
- заб
пат
прс



ку и

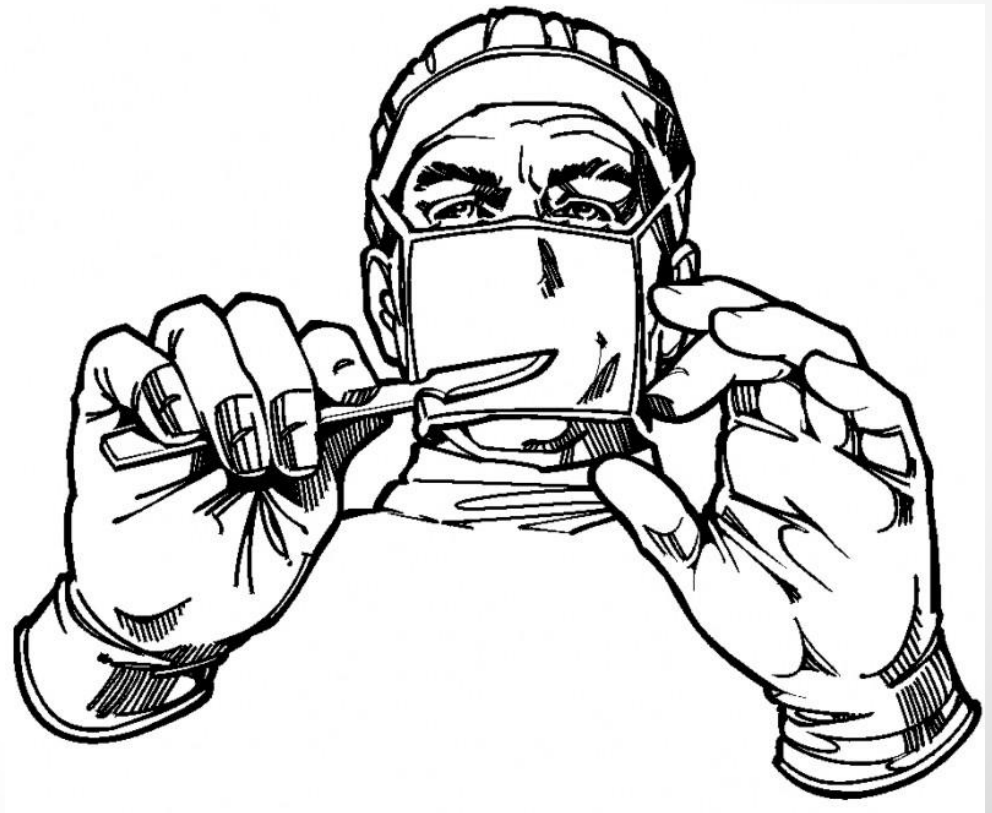Чем занимаются урологи?

Урология – раздел хирургии (хирургическая дисциплина).

В отличие от нефрологии она чаще всего занимается вопросами хирургических методов лечения заболевания.

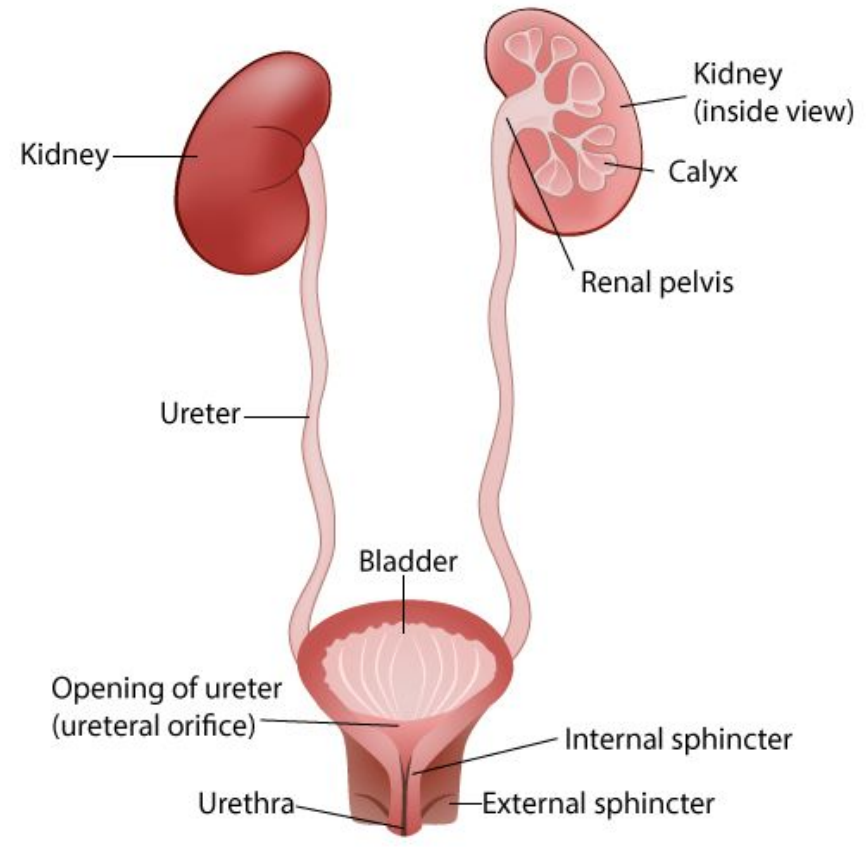
Разделы урологии:

- ✓ Неотложная урология
- ✓ Онкоурология
- ✓ Гериатрическая урология
- ✓ Детская урология
- ✓ Фтизиоурология
- ✓ Андрология
- ✓ Урогинекология

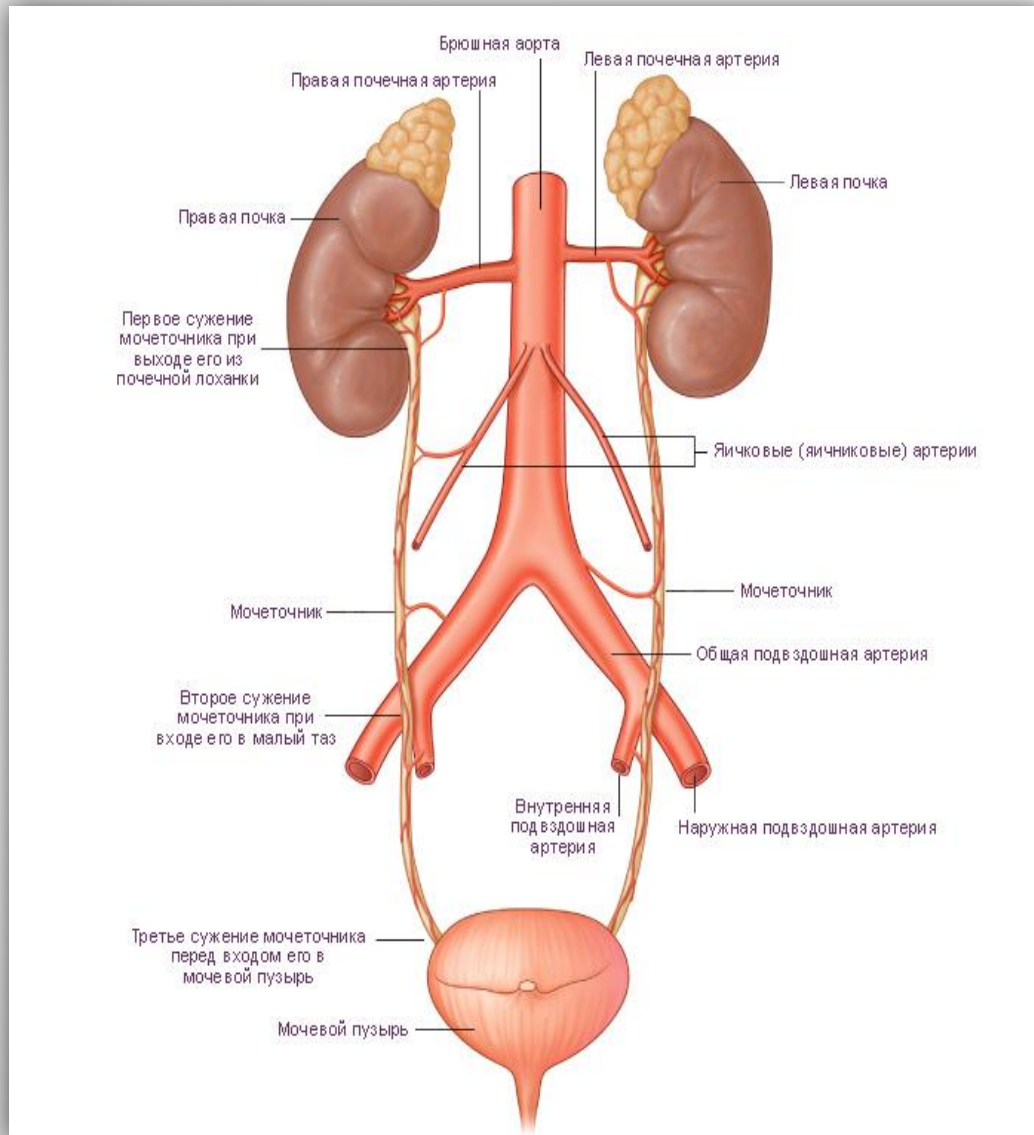


Мочевыделительная система

- **Органы:**
- ✓ Мочеобразующие – почки;
- ✓ Мочевыводящие - мочеточники, мочевой пузырь, мочеиспускательный канал.



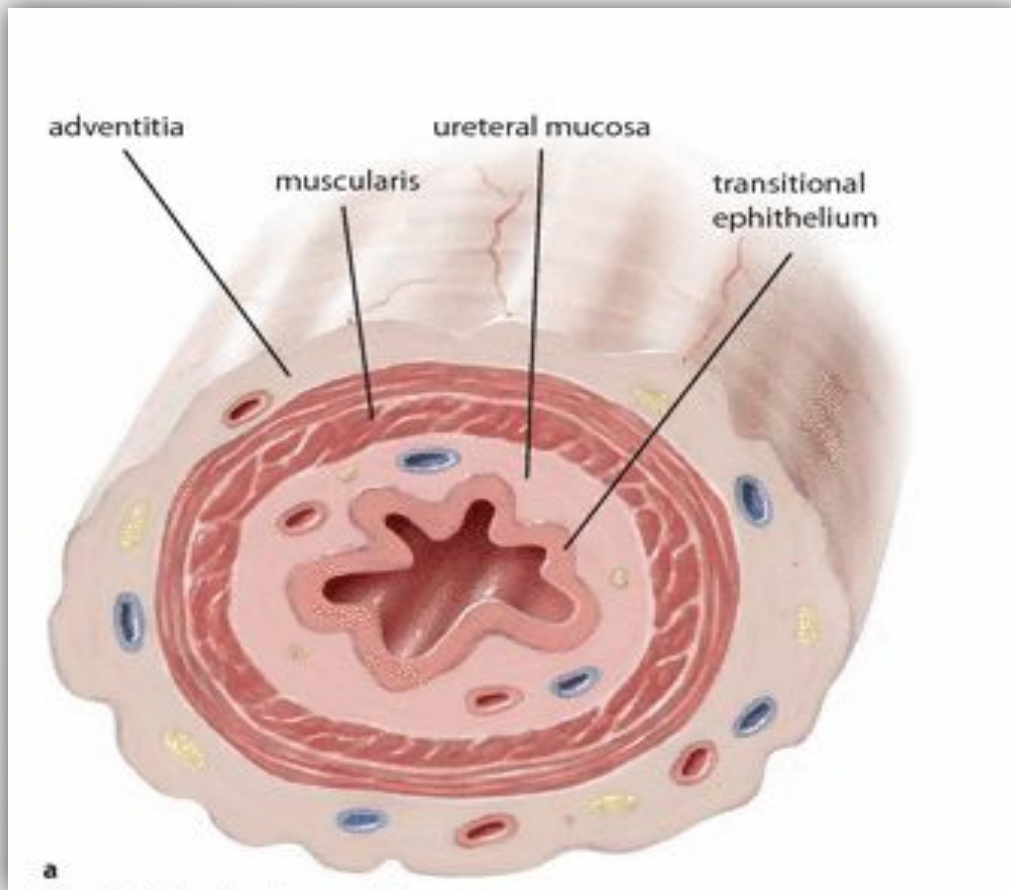
Мочеточники



□ Мочеточник имеет три сужения:

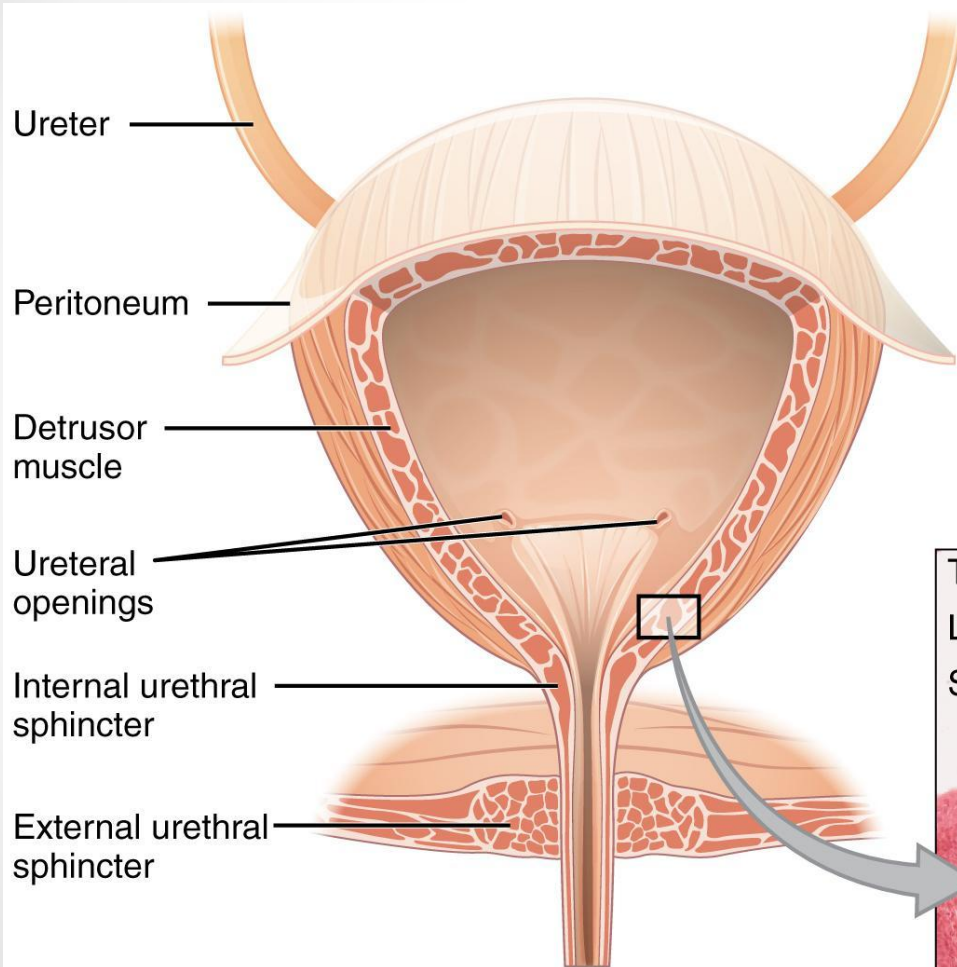
- ✓ в месте выхода из почечной лоханки (лоханочное),
- ✓ в месте пересечения общих подвздошных сосудов,
- ✓ в месте впадения в мочевой пузырь.

Стенка мочеточника



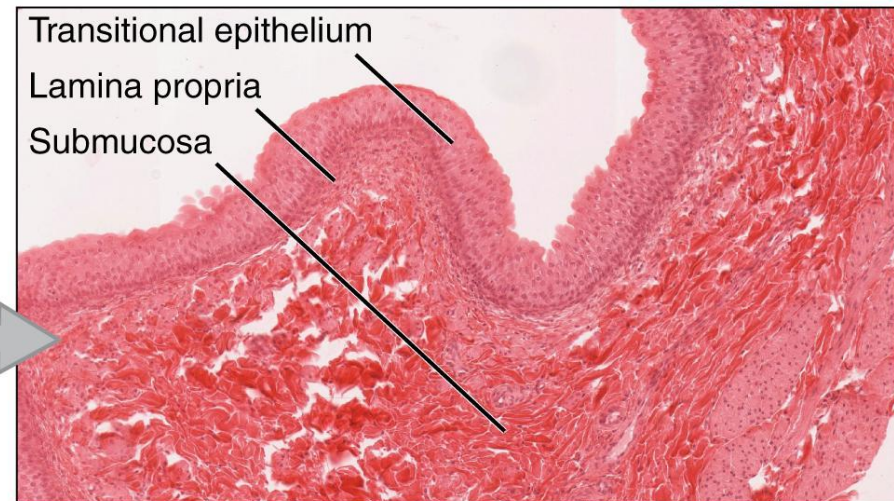
- Стенка мочеточника состоит из трех слоев:
 - ✓ Внутреннего - слизистой оболочки.
 - ✓ Среднего - мышечной оболочки.
 - ✓ Внешнего - адвентициальной оболочки

Мочевой пузырь



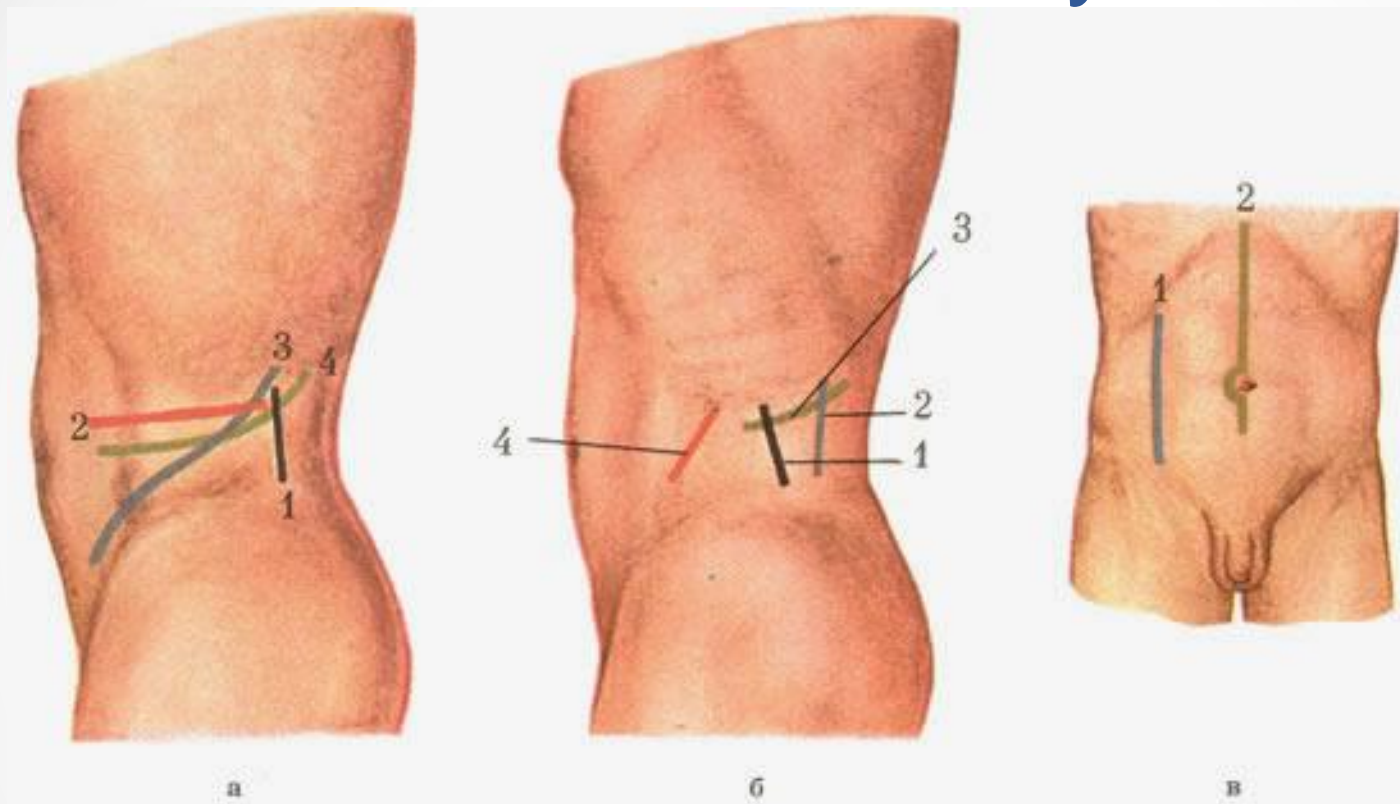
(a)

- Стенка мочевого пузыря:
 - ✓ серозная оболочка, *tunica serosa*
 - ✓ мышечная оболочка, *tunica muscularis*:
 - *stratum externum*, состоящий из продольных волокон;
 - *stratum medium* - из циркулярных или поперечных;
 - *stratum internum* - из продольных и поперечных.
 - ✓ подслизистая оболочка, *tela submucosa*,
 - ✓ слизистая оболочка, *tunica mucosa*.



(b)

Хирургические доступы к почке и мочеточнику



а: 1 — разрез Симона; 2 — разрез Пеана; 3 — разрез Бергмана—Израэля;
— разрез С. П. Федорова;

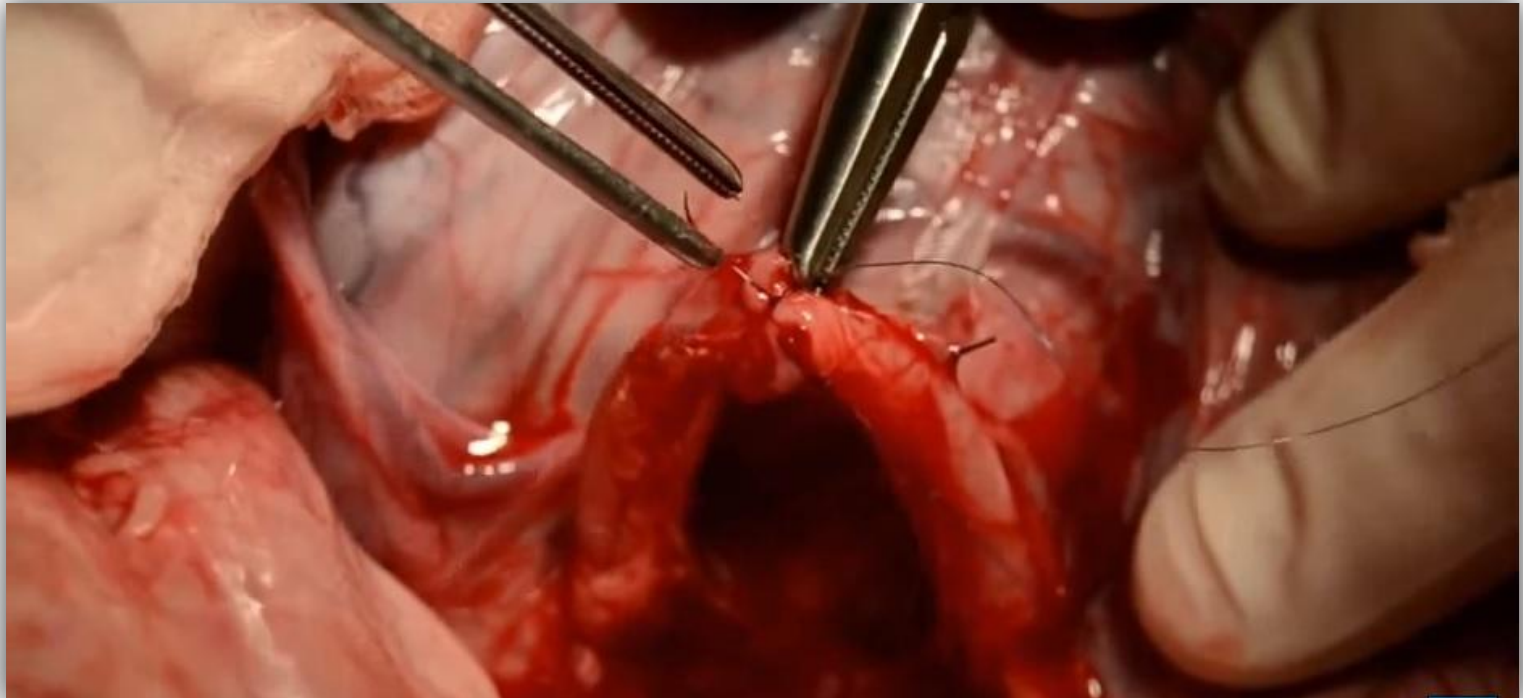
б: 1 — задне-латеральный доступ; 2— задне-медиальный; 3 — задне-косо-поперечный;
4 — передне-межмышечный доступ;

в: 1 — параректальный разрез; 2 — срединный разрез

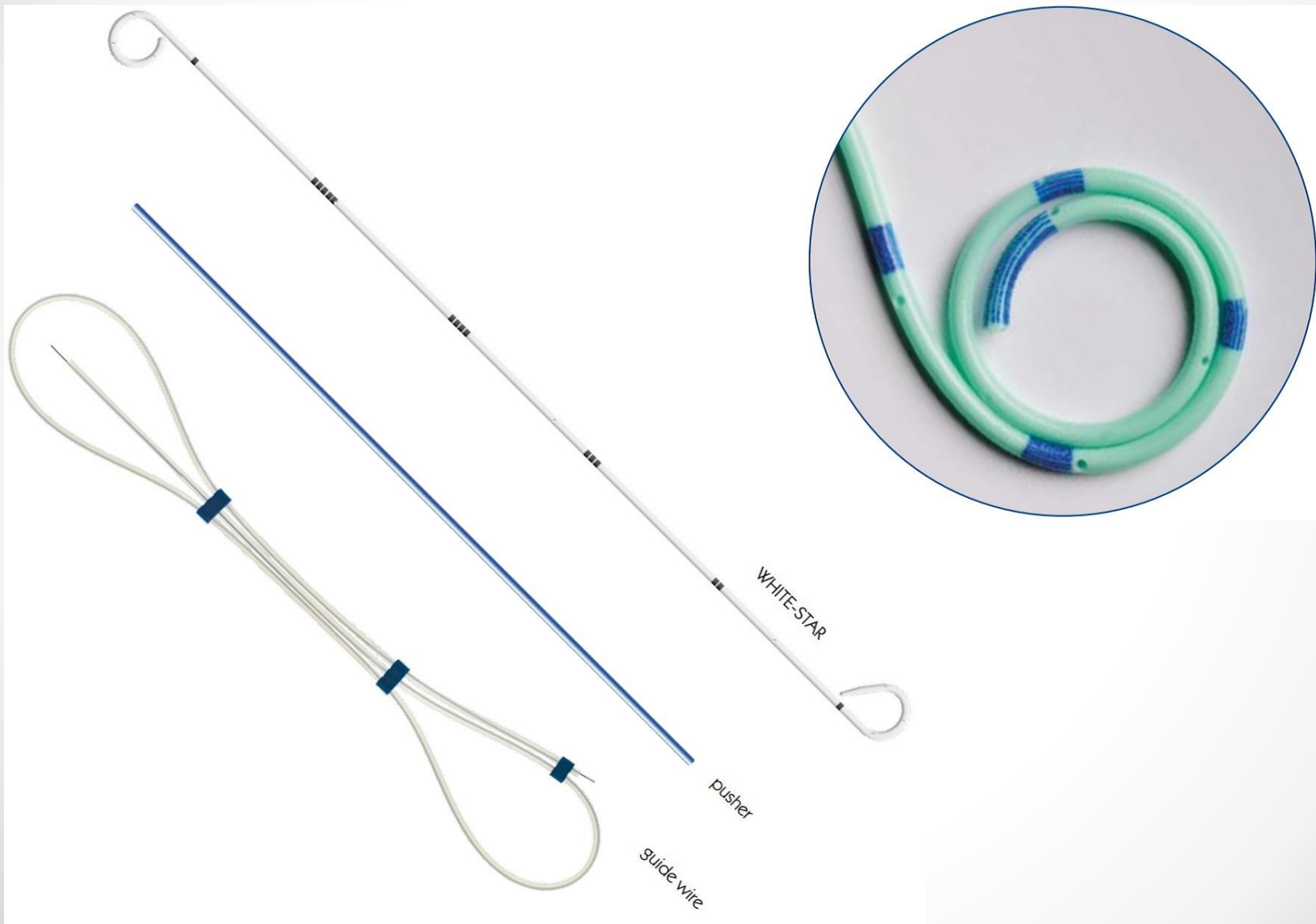
Шов мочеточника

Требования:

- ✓ без захвата слизистой оболочки,
- ✓ отсутствие сужений,
- ✓ накладывание швов на катетере,
- ✓ герметичность,
- ✓ эстетичность.



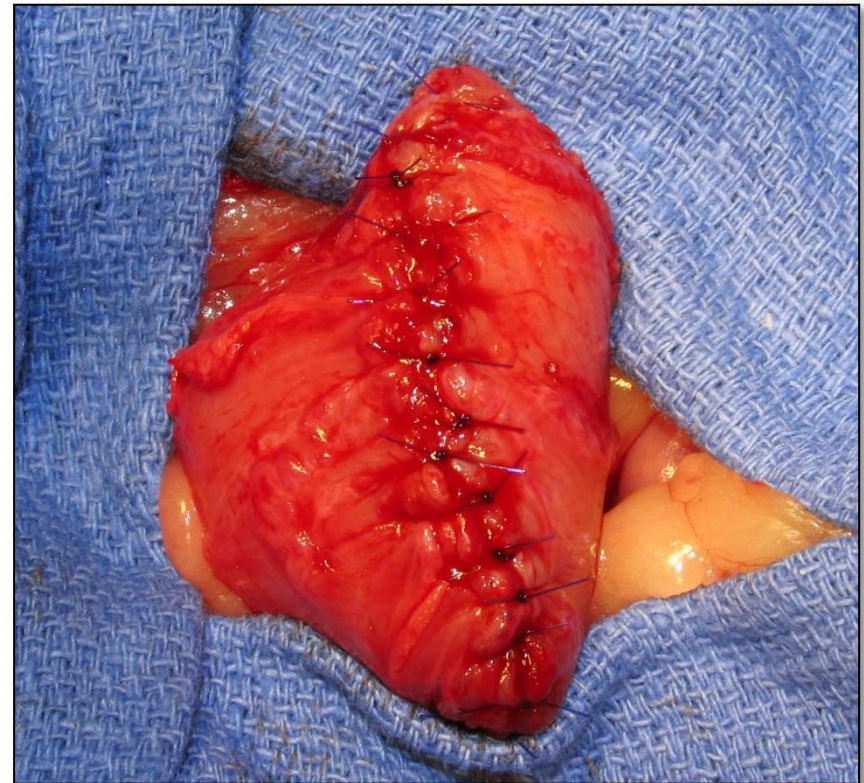
Мочеточниковые стенты



Шов мочевого пузыря

Требования

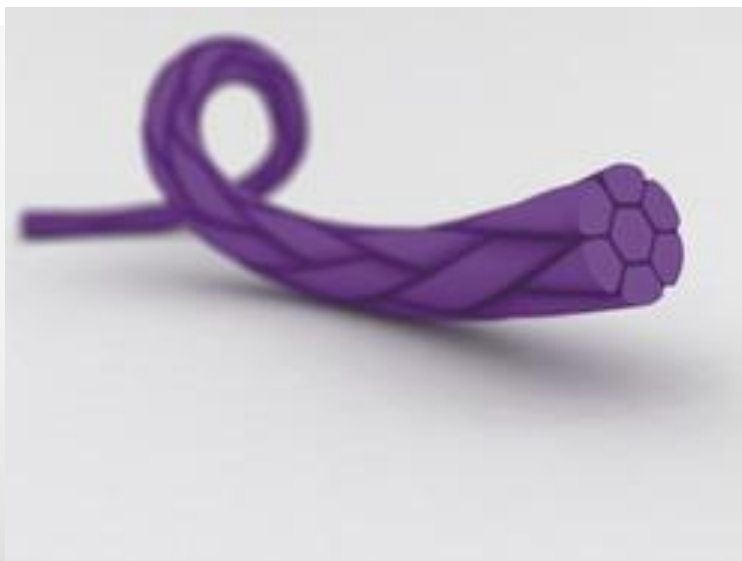- **ДВУХРЯДНЫЙ ШОВ:**
 - ✓ первый ряд — узловые или непрерывный обвивной швы без захвата слизистой оболочки
 - ✓ второй ряд - узловые швы, не проникающие в просвет пузыря.



ШОВНЫЙ материал

Нити	Торговое название	
	Etchicon	Davis and Geck
Рассасывающиеся		
<i>Синтетические плетеные</i>		
Полилактиин	Викрил	Дексон-S
Полигликолевая кислота		Дексон-плюс
<i>Синтетические монофиламентные</i>		
Полигликонат		Максон
Полидиоксанон	PDS	
<i>Кетгут</i>		
Простой	Простой кетгут	Простой кетгут
Хромированный	Хромированный кетгут	Хромированный кетгут
Нерассасывающиеся		
<i>Синтетические плетеные</i>		
Полиэфир	Мерсилен	Дакрон
Нейлон		Сурджилон
<i>Синтетические монофиламентные</i>		
Нейлон	Этилон	Дермалон
Полипропилен	Пролен	Сурджилен

Шовный материал



Размер и вид шовного материала для сшивания различных тканей

Ткань	Вид	Размер
Кожа	Рассасывающийся \ нерассасывающийся	3\0- 4\0
Фасция	Полидиоксанон Максон	0
Мышцы	Рассасывающийся	1\0 – 2\0
Мочевой пузырь	Рассасывающийся	2\0 – 3\0
Мочеточник и лоханка	Рассасывающийся	4\0 – 5\0
Уретра	Полидиоксанон Максон	4\0
Кишечник	Рассасывающийся	3\0 – 4\0

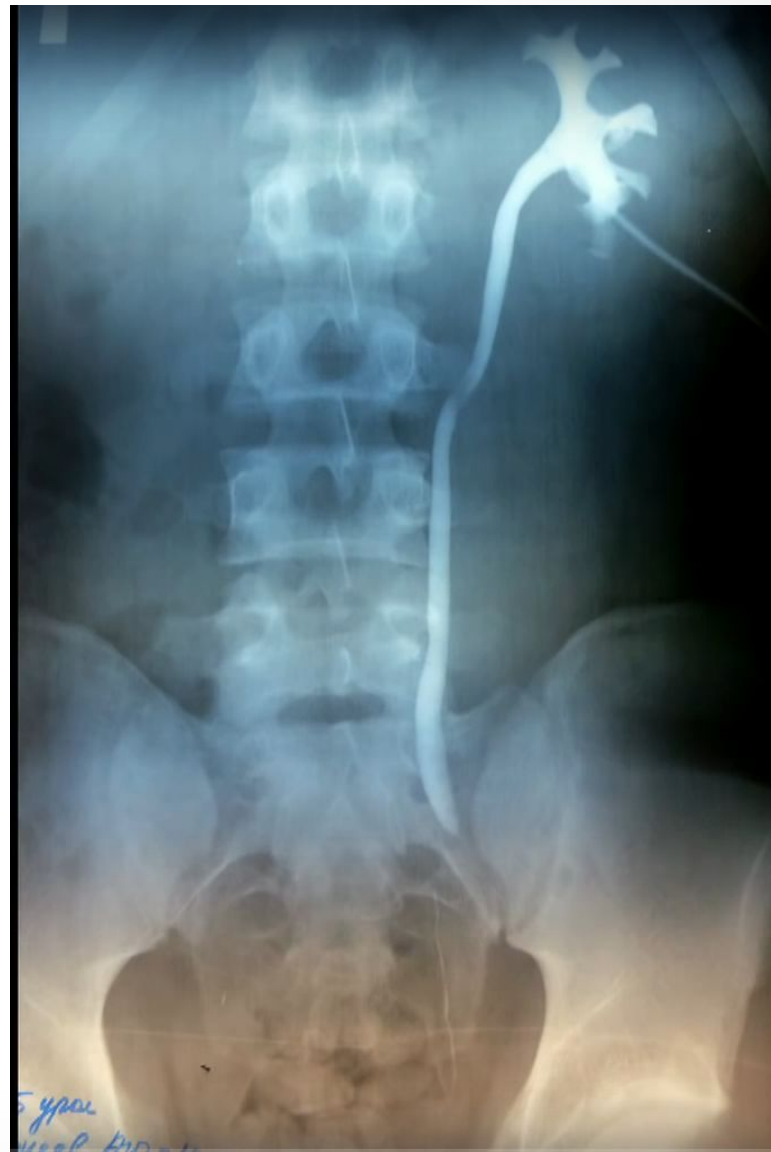Клинический случай



- Пациентка А , 40 лет.
- Анамнез: за 2 месяца до поступления пациентке было выполнено лапароскопическое вмешательство по поводу эндометриоидной гетеротопии правого яичника.
- Жалобы: боль в левом боку.
- Объективно: лихорадка 38,5 С.

Клинический случай

- Выполнено дренирование ЧЛС слева, введено контрастное вещество.



Подтягивание
мочевого пузыря и
формирование
уретеронеоцисто-
анастомоза

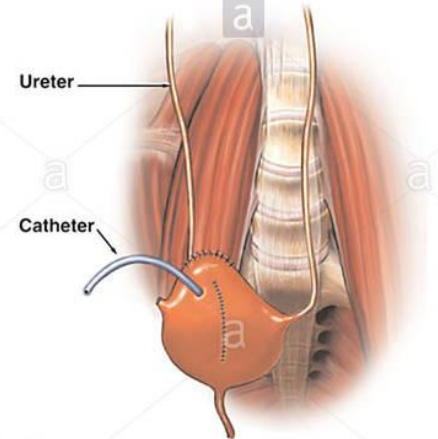
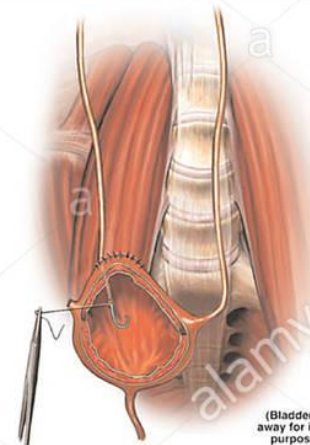
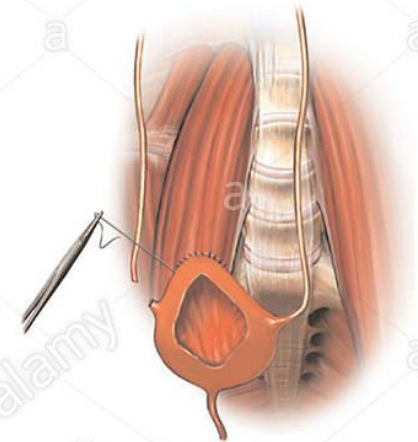
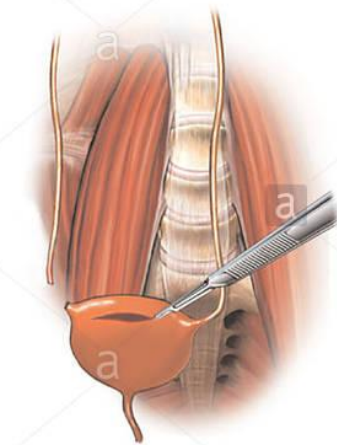
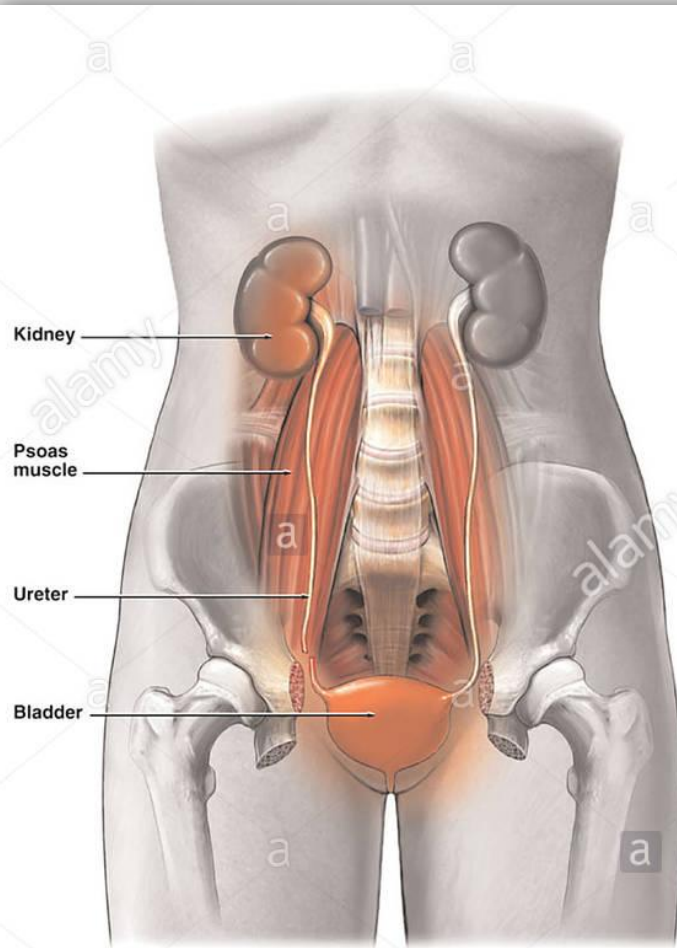
Формирование
уретероуретеро-
анастомоза

Что делать?

Psoas Hitch

Аутотрансплантация
почки

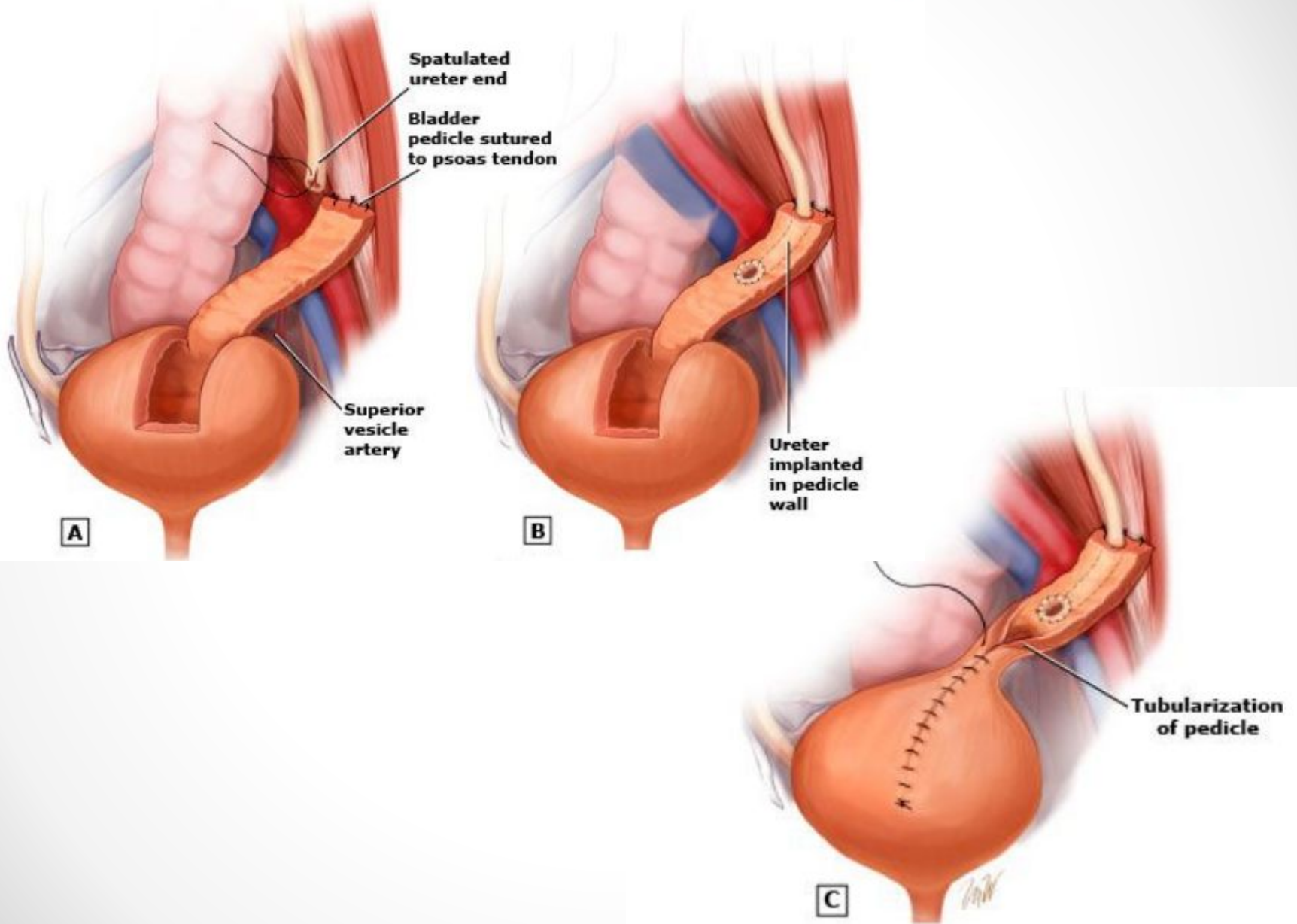
Psoas Hitch



И всё?



Операция Боари



Операция Боари

