

Аналық бездің қатерсіз
ісіктері

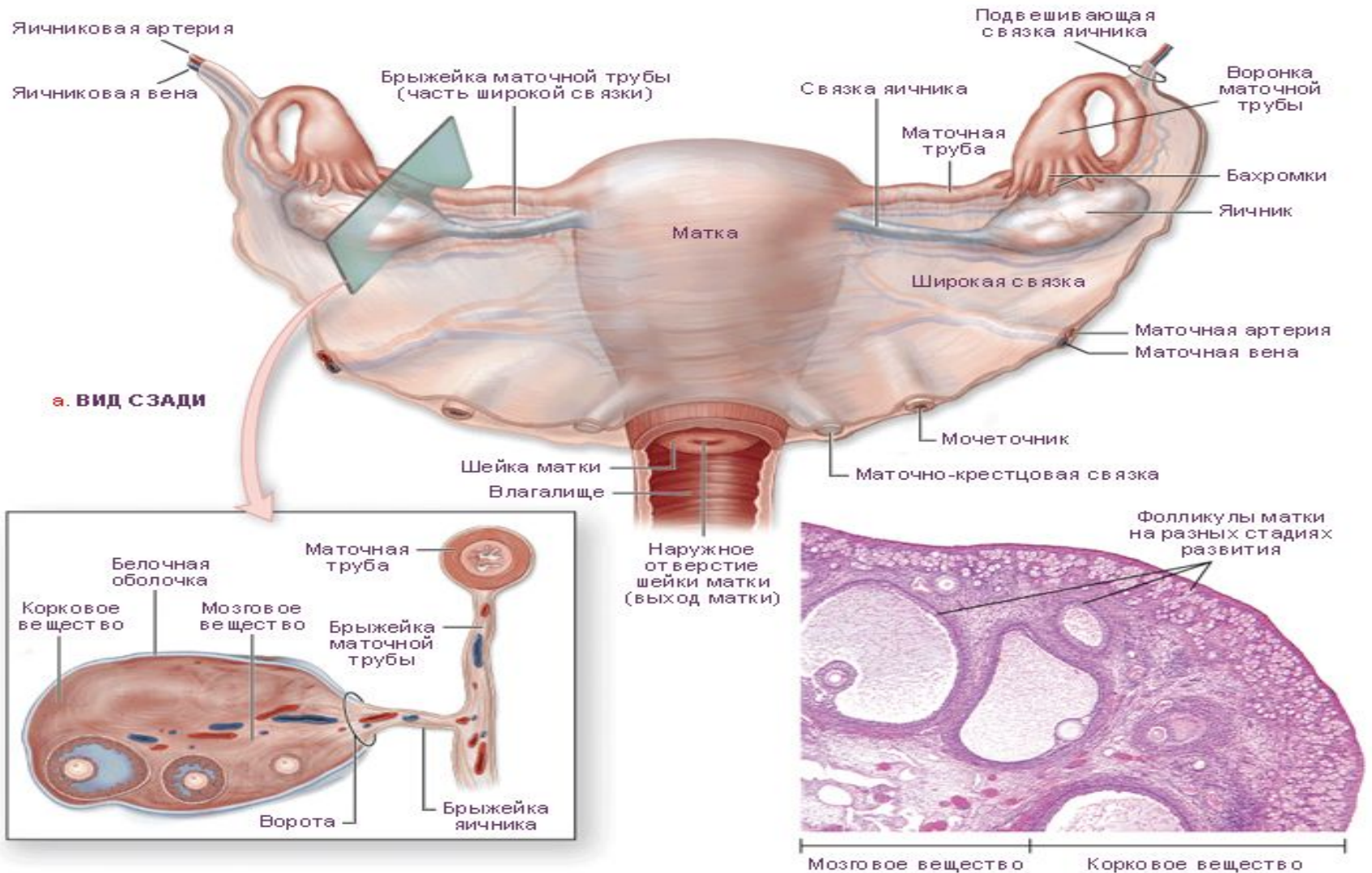
Жоспар

- Аналық бездің қатерсіз ісіктерінің морфологиясы
- Аналық бездің қатерсіз ісіктерінің пайда болуының қауіпті факторлары
- Аналық бездің қатерсіз ісіктерінің этиологиясы мен патогенезі
- Жіктемесі

Аналық бездің қатерсіз ісіктерінің пайда болуының қауіп факторына:

- Ерте немесе кеш менархе
- Кешеуілдеткен менопауза
- Менструация циклінің бұзылысы жатады.
- Аналық без ісіктерінің пайда болу қаупі әйелдің репродукциялық функциясының төмендеуіне , бедеулікке, көтере алмауға байланысты.

Аналық бездің қалыпты құрылымы



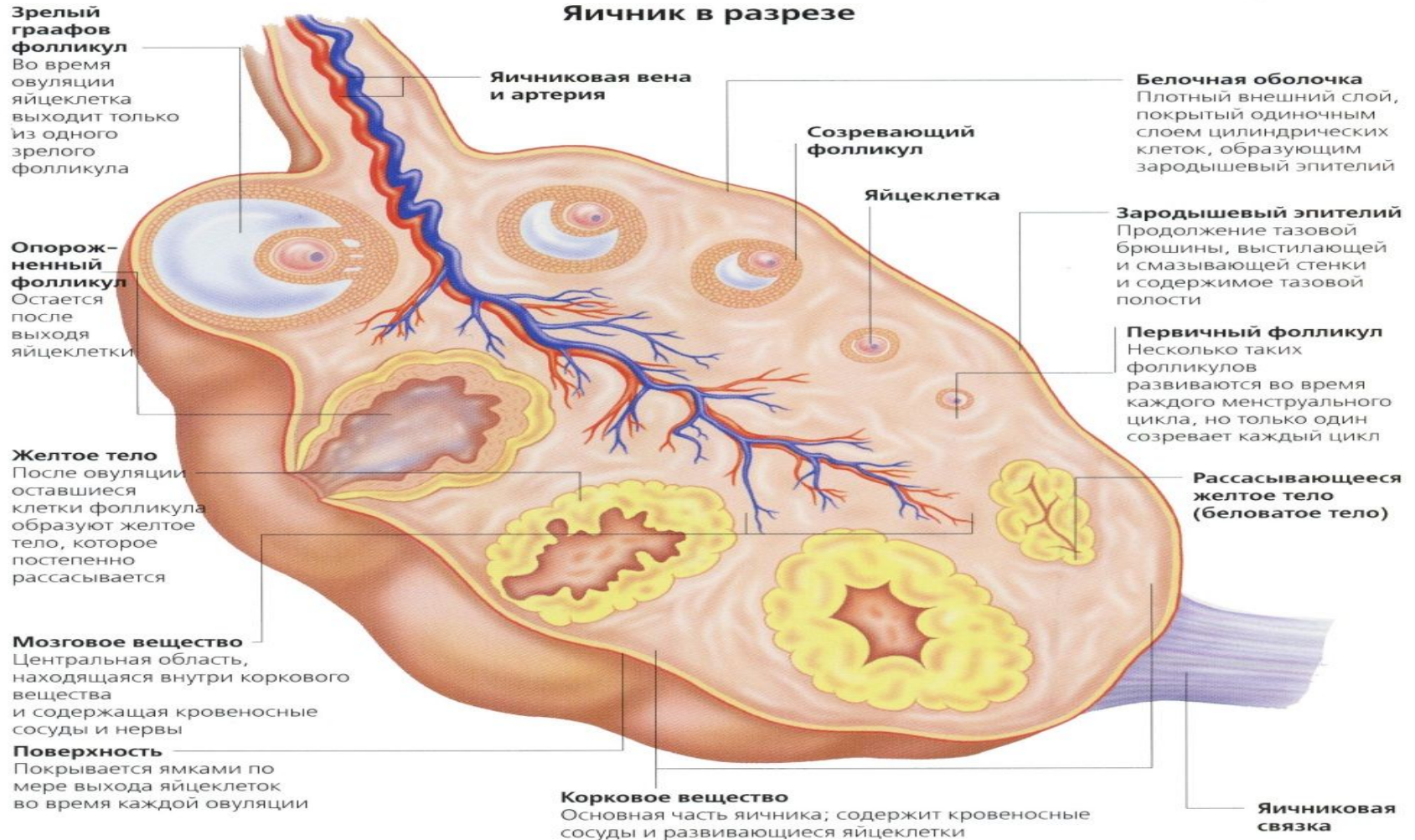
а. ВИД СЗАДИ

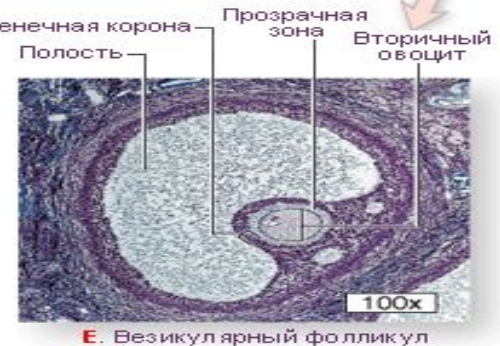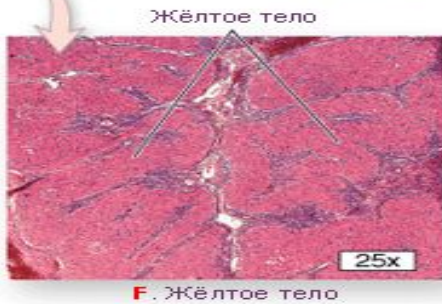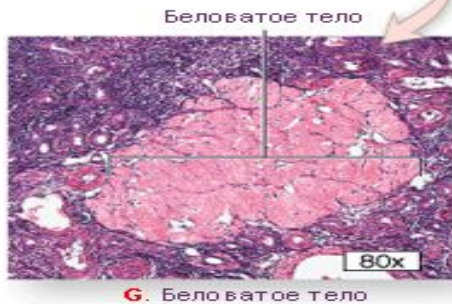
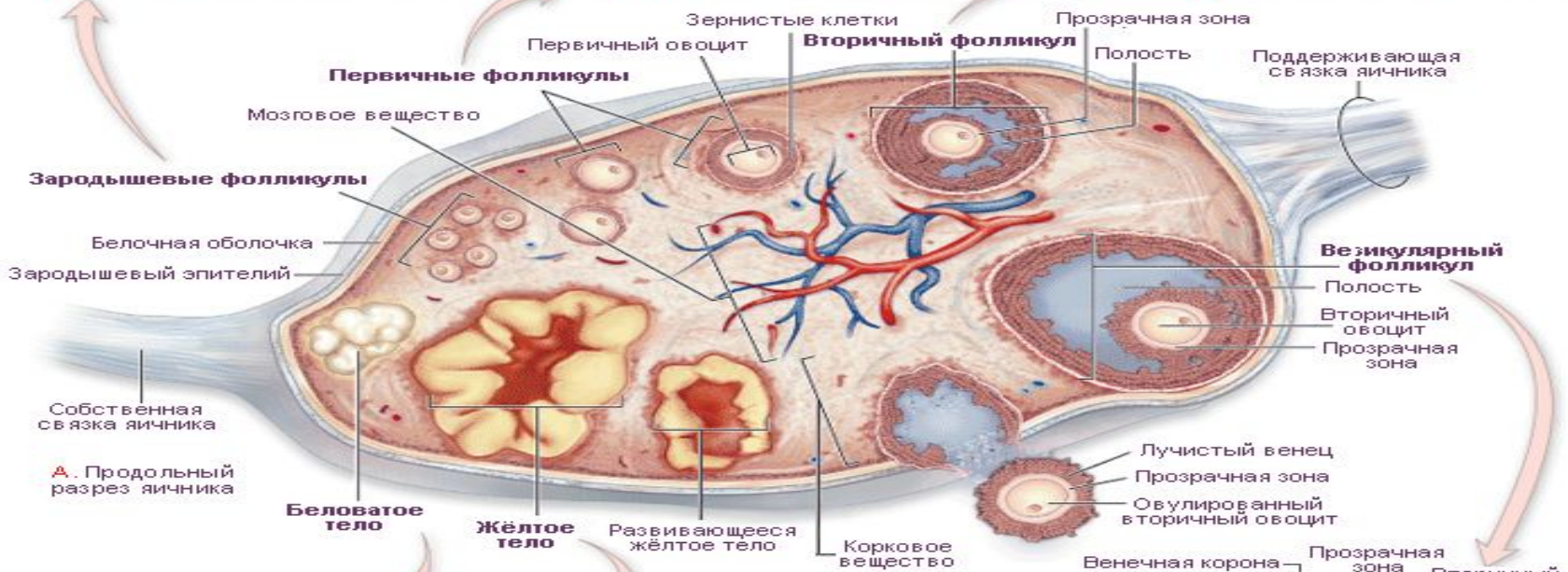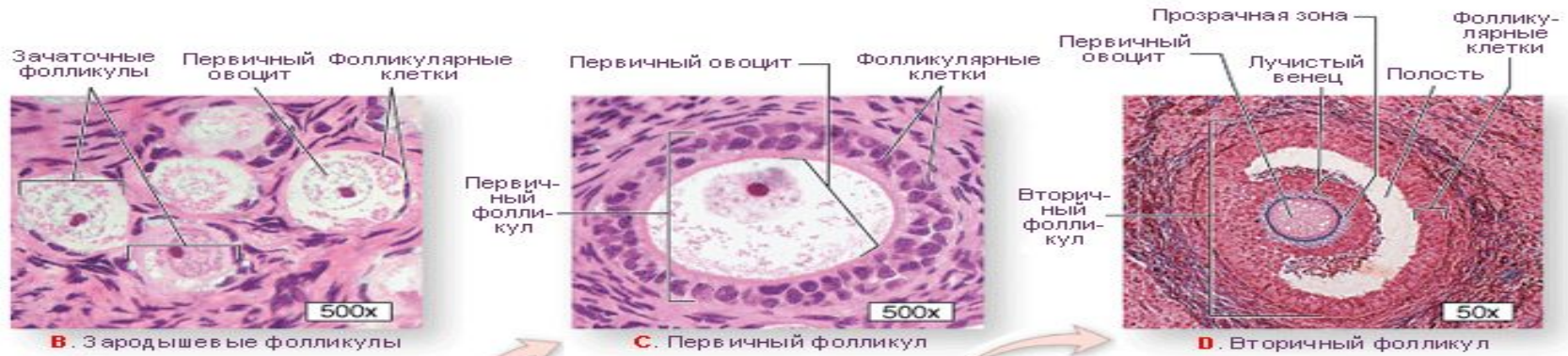б. ПРОДОЛЬНЫЙ РАЗРЕЗ

в. МИКРОСТРУКТУРА ЯИЧНИКА

Аналық без гистологиясы

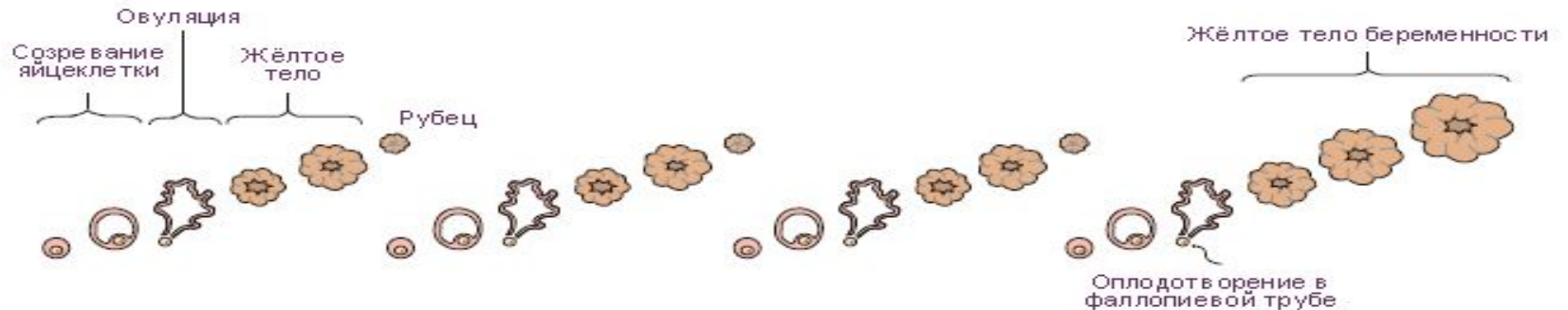Яичник в разрезе



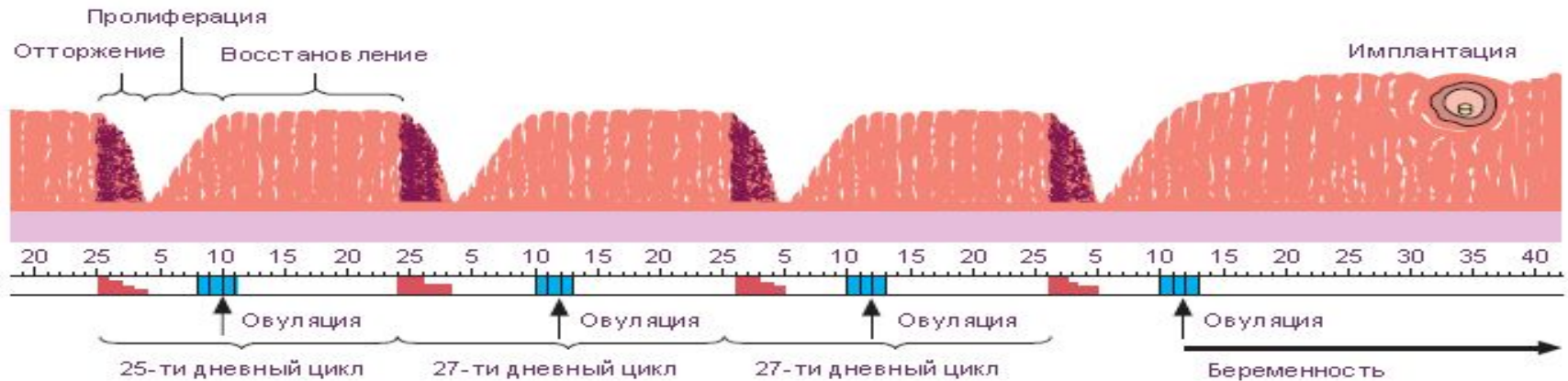


Аналық бездің қалыпты функциясы

ПРОЦЕССЫ В ЯИЧНИКЕ



ПРОЦЕССЫ В СЛИЗИСТОЙ МАТКИ



- Дни менструаций и интенсивность менструаций
- Дни возможного оплодотворения

- Аналық без ісіктерінің этиологиясы мен патогенезі генетикалық факторларға, нейрогуморалдық және эндокриндік бұзылыстарға байланысты.

Ісіктердің барлық түрлері қатерсіз, шекаралық және қатерлі болады.

Аналық без ісіктерінің гистологиялық жіктемесі:

- Беткейлік эпителий мен аналық без стромасының цистаденомасы.
- Сірнелі ісіктер:
 - Жай сірнелі цистаденома

Аналық без ісіктерінің ГИСТОЛОГИЯЛЫҚ ЖІКТЕМЕСІ:

- Беткейлік эпителий мен аналық без стромасының цистаденомасы.
- Сірнелі ісіктер:
 - Жай сірнелі цистаденома;
 - Папиллярлы сірнелі цистаденома;
 - Папиллярлы цистаденома.
- Муцинозды ісіктер:
 - Псевдомуцинозды цистаденома.
- Эндометриодты ісіктер.
- Бреннер ісіктері.
- Аналық без обыры.

- Жыныстық ағзаның және аналық без стромасының ісіктері.
- Гранулезостромалық-жасушалық ісіктері:
 - Гранулездік –жасушалық ісік;
 - Текома;
 - Фиброма
- Андробластомалар.
 - Герминогенді ісіктер.
- Дисгерминома.
- Тератомалар:
 - Жетілген;
 - Жетілмеген.

Аналық бездің эпителий ісіктері

