

# Ювенильный ревматоидный артрит



- **Ювенильный ревматоидный артрит** – это заболевание или группа заболеваний с хроническим системным поражением соединительной ткани, клинически проявляется прогрессирующим поражением преимущественно периферических (синовиальных) суставов по типу эрозивно-деструктивного полиартрита, а также внесуставными поражениями

# ЭТИОЛОГИЯ

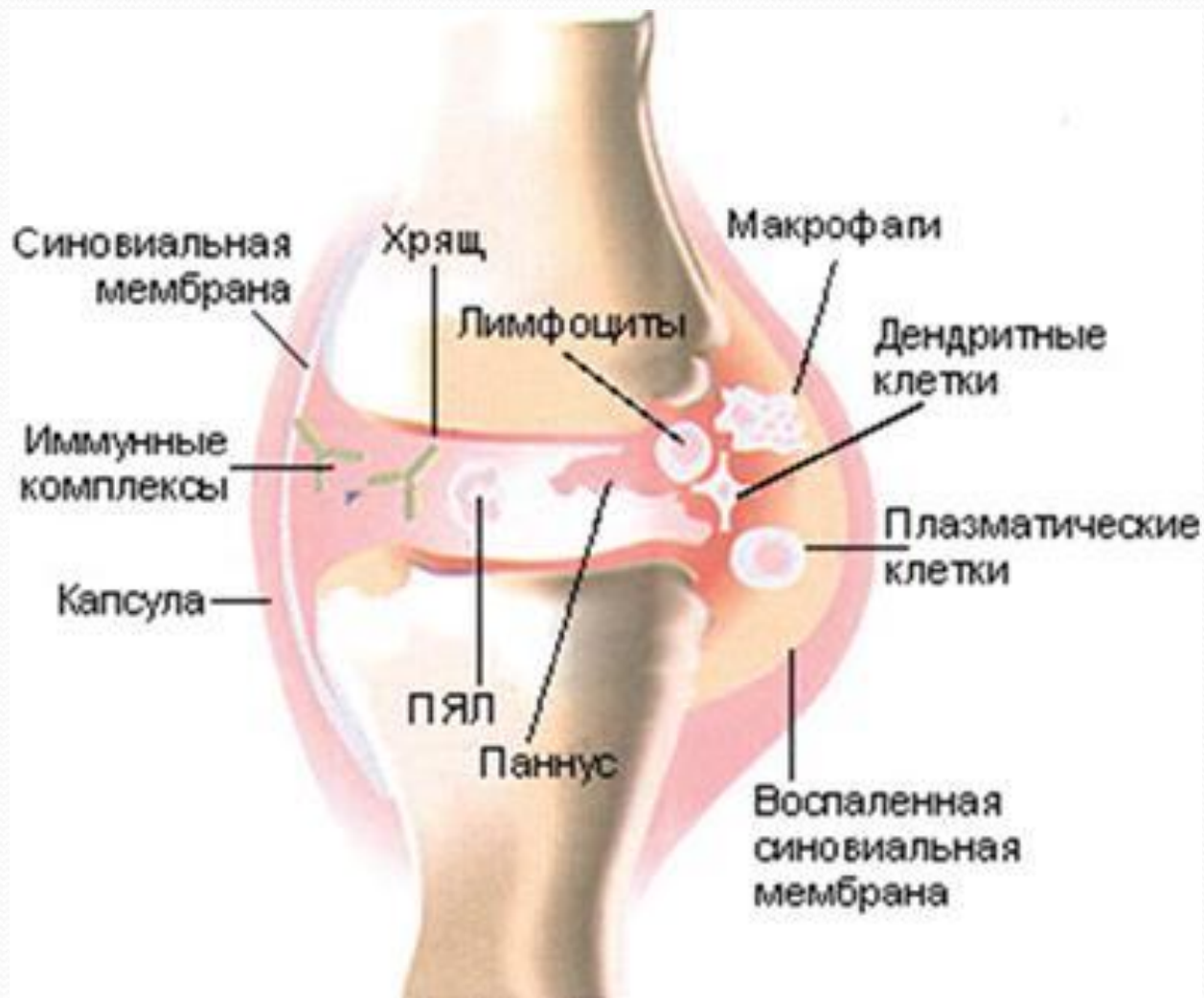- До настоящего времени неизвестна

Рассматривают:

- Вирусная и бактериальная инфекции
- Травма суставов
- Переохлаждение организма
- Инсоляция
- Введение белковых препаратов и др.

- В основе неадекватной ответной реакции у больных ювенильным ревматоидным артритом лежит их «сверхчувствительность к различным факторам внешней среды», в результате чего формируется сложный иммунный ответ, приводящий к развитию прогрессирующего заболевания.

# Патогенез



- Патологический фактор →
- нарушение микроциркуляции в синовиальной оболочке и поражения клеток, выстилающих синовиальную мембрану →
- образование изменённых IgG (аутоантигены) →
- выработка антител - анти-IgG иммунокомпетентными клетками (ревматоидный фактор) →
- ревматоидный фактор + аутоантиген → формирование ЦИК →
- цитокины макрофагального происхождения - интерлейкин-1 и интерлейкин-6, фактора некроза опухолей (TNF-α)

- Интерлейкин-1 и фактор некроза опухолей (TNF-α) индуцируют воспаление и разрушает хрящ
- Интерлейкин-6 способствует гиперпродукции белков острой фазы воспаления - С-реактивного белка и фибриногена. Происходит дальнейшая активизация ферментных систем, разрушающих хрящ. Усиление новообразования сосудов, или ангиогенез, возникающий вследствие действия на ткани цитокинов, также усиливает деструкцию хряща.
- В процессе воспаления в тканях сустава формируется большое число клеток, образующих так называемый паннус, или «плащ», закрывающий поверхность суставного хряща, тем самым препятствуя нормальным процессам обмена и усиливая деструкцию костно-хрящевых образований.

# Классификация

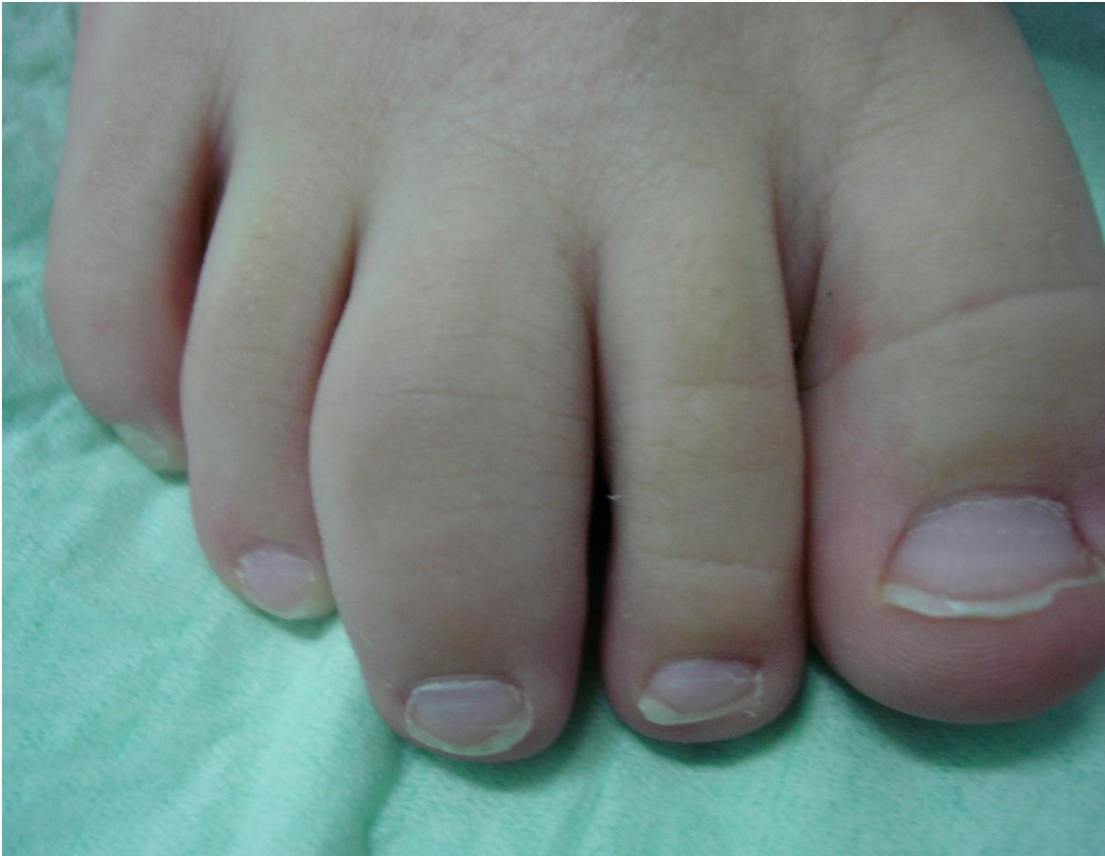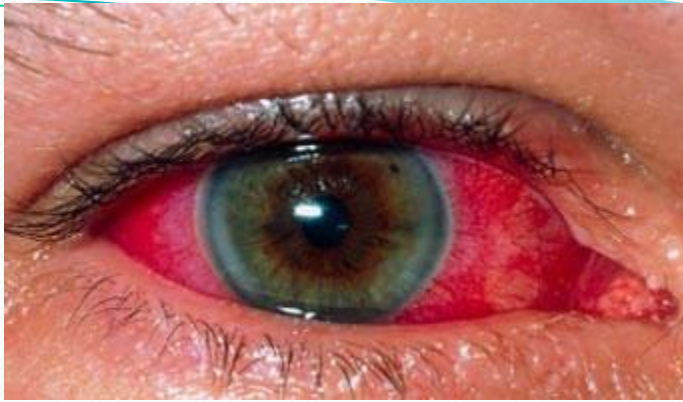
## ювенильного

## ревматоидного артрита

### По форме:

- - Преимущественно суставная (моноартрит, олигоартрит, полиартрит)
- - Системная (с поражением
- сердца, ретикуло-эндотелиальной системы, лёгких, с васкулитом, полисерозитом)
- - Синдром Стилла
- - Синдром Висслера-Фанкони (аллерго-септический синдром)
- - Суставная форма с поражением глаз - ревматоидным увеитом





# Классификация

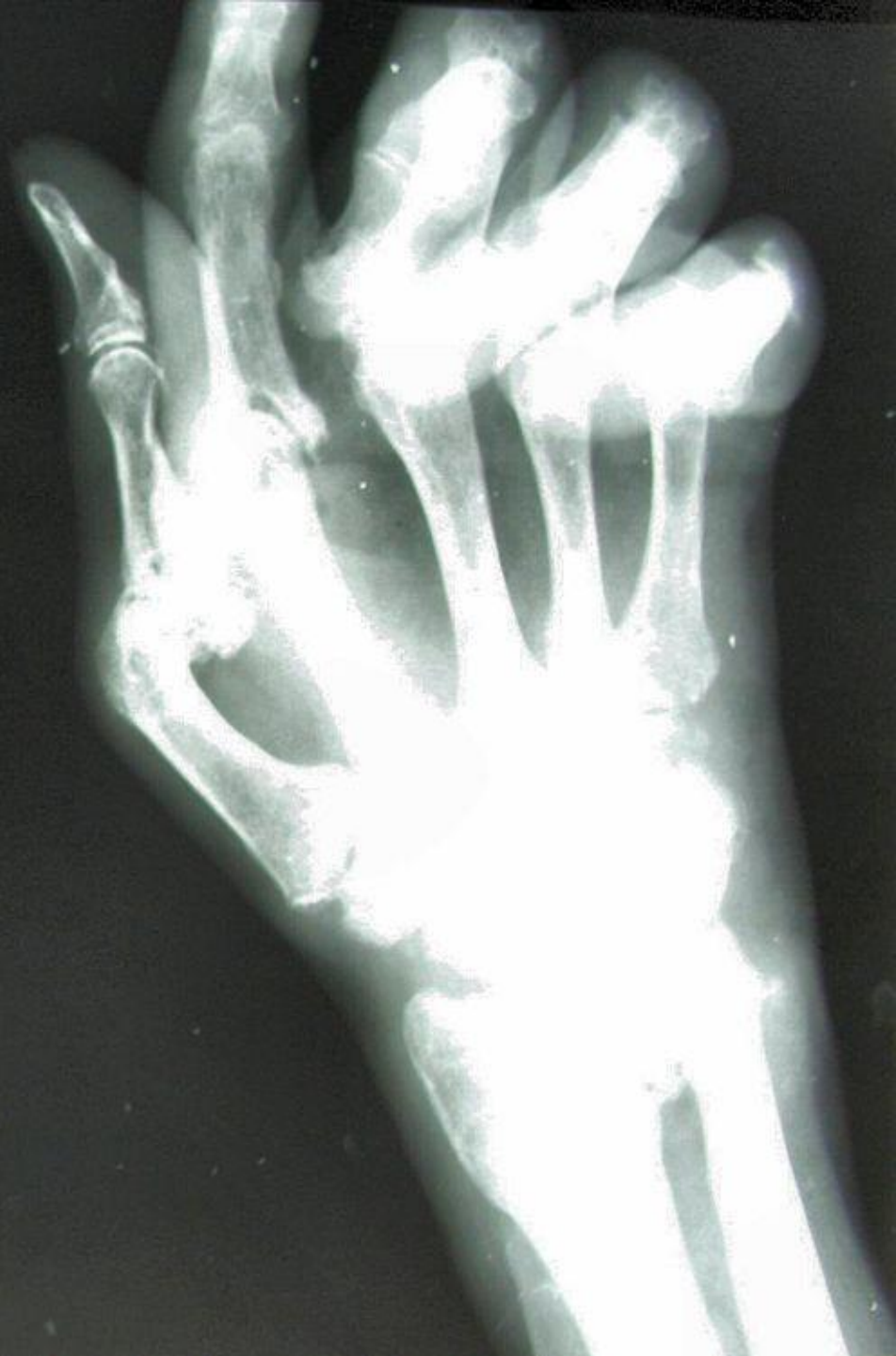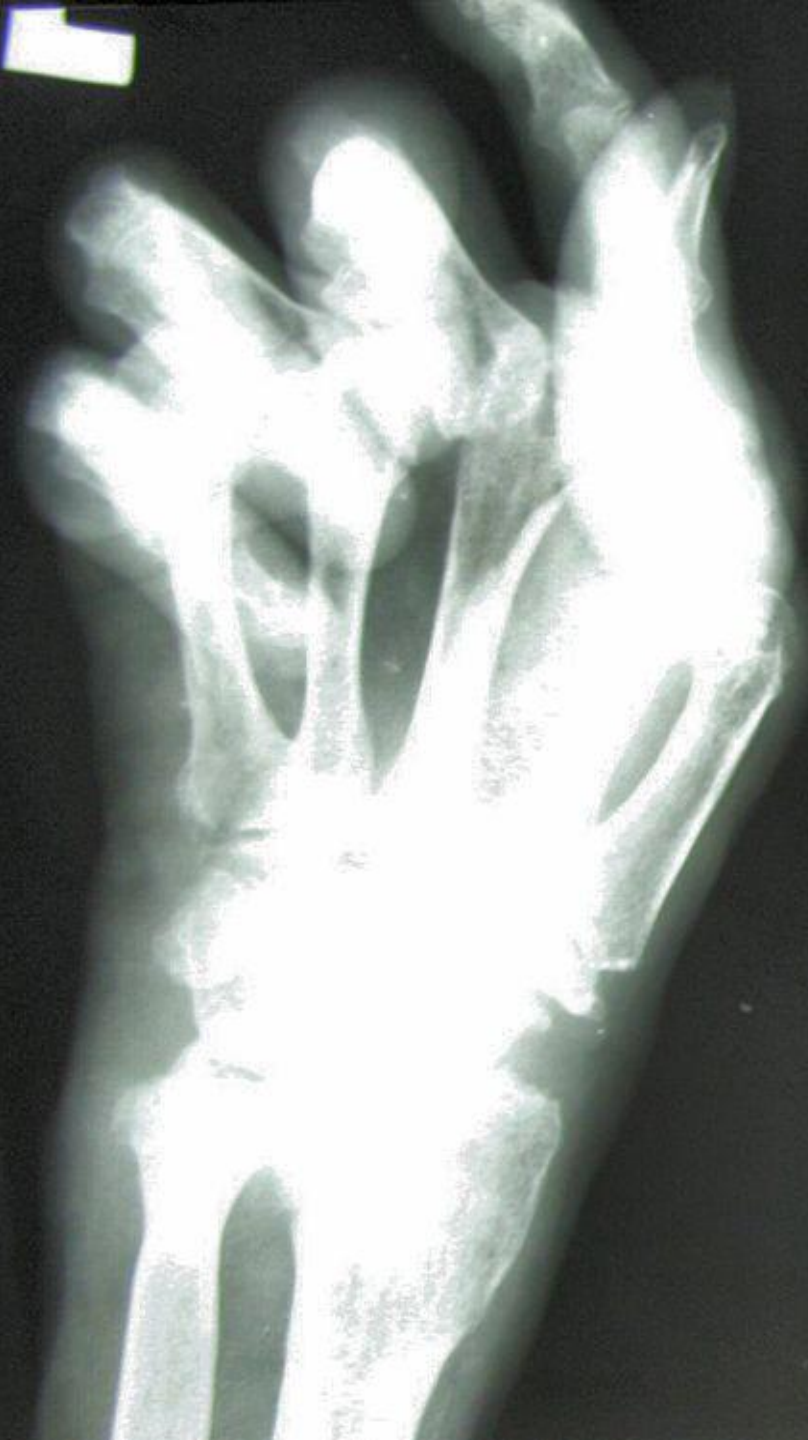**По течению:**

- Быстро прогрессирующее
- Умеренно прогрессирующее
- Медленно прогрессирующее

# Классификация

**По рентгенологическим признакам:**

- I степень - остеопороз без деструктивных изменений.
- II степень - незначительные разрушения хряща и кости, небольшое сужение суставной щели, единичные узурь костей.
- III степень - значительные разрушения хряща и кости, выраженное сужение суставной щели, множественные узурь, подвывихи, локтевая девиация.
- IV степень - симптомы степени III в сочетании с анкилозом





**R**<sub>34</sub>  
EXTENSION

This is a lateral X-ray of the cervical spine, showing the vertebrae from the skull base down to the upper thoracic region. The spine is in a state of extension, which is evident from the increased curvature and the relative positions of the vertebrae. The image is rotated 90 degrees clockwise. The text 'R<sub>34</sub> EXTENSION' is located in the bottom-left corner of the image.

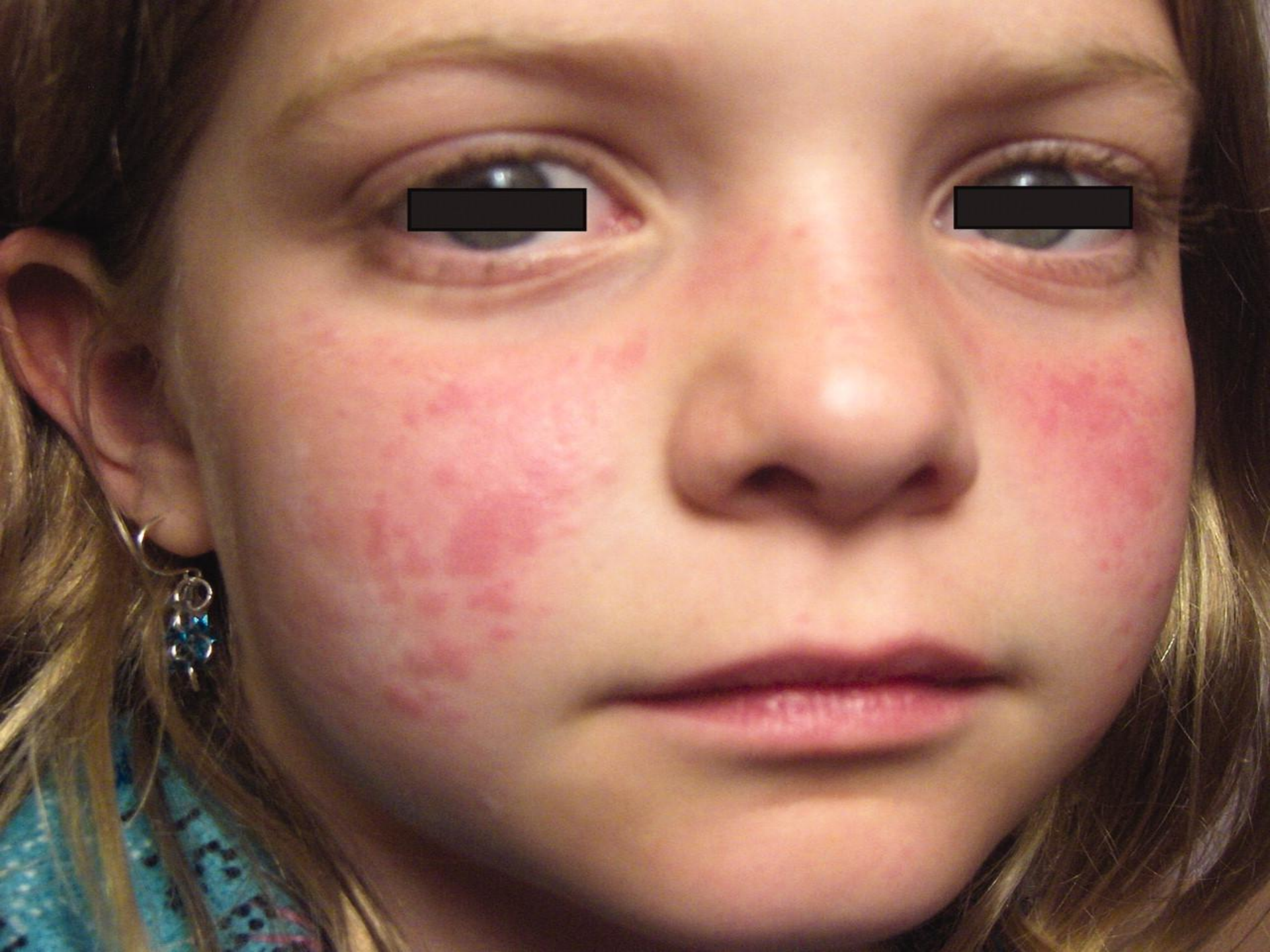# Классификация

**По степени нарушения функций суставов:**

- I степень - умеренное ограничение профессиональной деятельности (учёбы в школе), но полное сохранение самообслуживания.
- II степень - лишение способности выполнять профессиональную деятельность (учёбу в школе) и умеренное ограничение самообслуживания.
- III степень - утрата возможности самообслуживания и необходимость постороннего ухода.

# Клиника ювенильного ревматоидного артрита

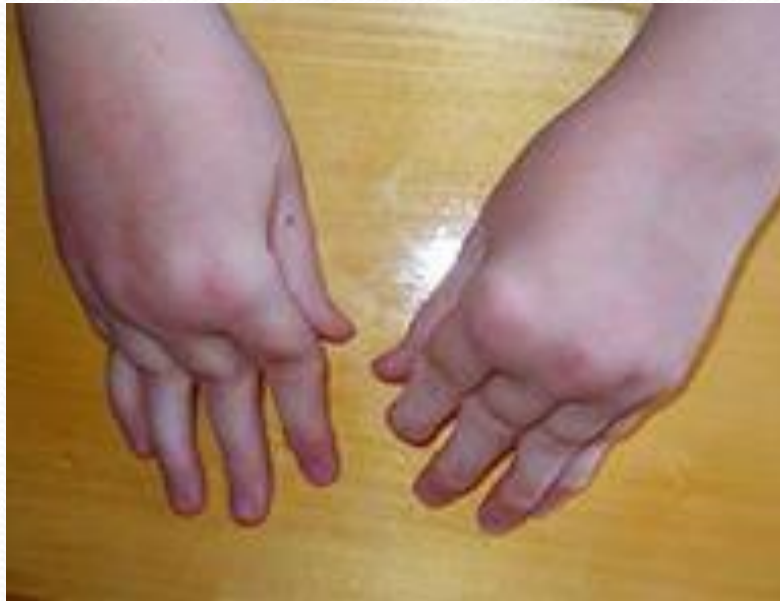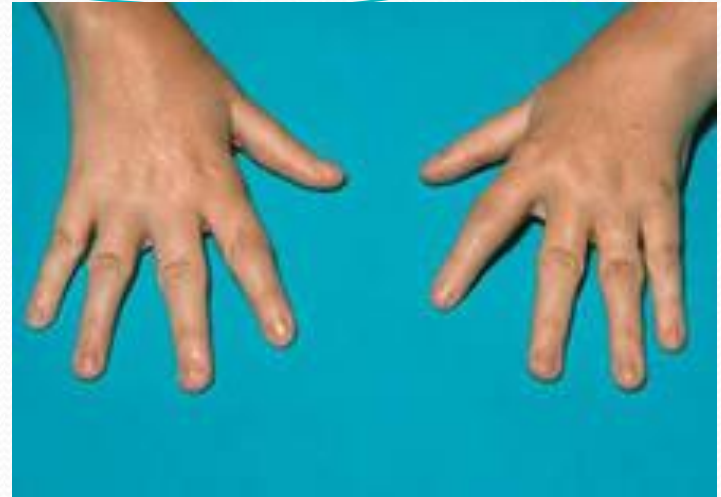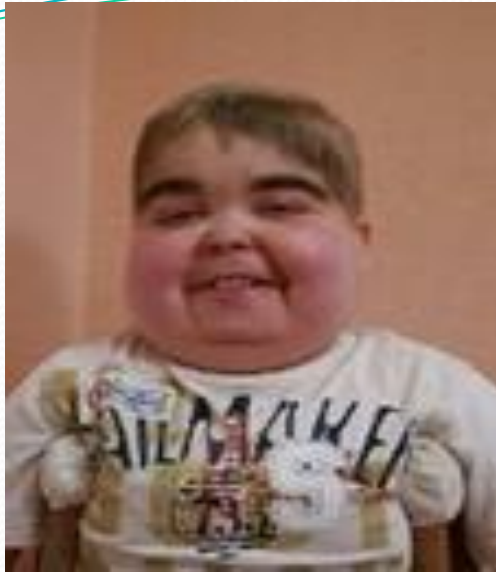- Начало заболевания может быть острым или подострым.
- **При остром начале** обычно повышается температура тела, появляется болезненность, а затем отёк в одном или нескольких суставах, чаще симметричных.
- Поражаются, как правило, крупные суставы - коленные, голеностопные, лучезапястные, но иногда с самого начала болезни страдают мелкие суставы рук и ног (плюснефаланговые, межфаланговые).
- Типично для ювенильного ревматоидного артрита поражение суставов шейного отдела позвоночника.
- Все суставы резко болезненны, отёчны, в редких случаях кожа вокруг них гиперемирована.
- Температура тела постепенно повышается и может достигать 38-39 °С
- Нередко на коже туловища и конечностей появляется полиморфная аллергическая сыпь, увеличиваются периферические лимфатические узлы, печень и селезёнка.





# Клиника

- **Подострое начало** - менее яркая симптоматика.
- Артрит, как правило, начинается с одного сустава - коленного или голеностопного. Сустав распухает, нарушается его функция, иногда даже без выраженной болезненности.
- Изменение походки, дети до 2 лет перестают ходить.
- Наблюдается «утренняя скованность в суставах». Продолжается от нескольких минут до 1 ч и более
- Процесс в течение длительного времени может ограничиваться одним суставом (ревматоидный моноартрит). Такая форма заболевания, особенно у девочек дошкольного возраста, нередко сопровождается ревматоидным поражением глаз - ревматоидным увеитом
- При ревматоидном увеите затронуты все оболочки глаза, вследствие чего резко падает острота зрения вплоть до полной его потери, причём иногда в течение полугода. В редких случаях развитие ревматоидного увеита может предшествовать суставному процессу, что чрезвычайно затрудняет своевременную диагностику.



# Диагностика ювенильного ревматоидного артрита

## Клинические признаки:

- Артрит продолжительностью 3 мес и более.
- Артрит второго сустава, возникший через 3 мес и позже.
- Симметричное поражение мелких суставов.
- Контрактуры суставов.
- Тендосиновит или бурсит.
- Мышечная атрофия.
- Утренняя скованность.
- Ревматоидное поражение глаз.
- Ревматоидные узелки.
- Обнаружение IgM-ревматоидного фактора в крови (латекс-тест).
- Выпот в полость суставов.

# Диагностика

- **Рентгенологические признаки**
- Остеопороз, мелкокистозная перестройка костной структуры эпифиза.
- Сужение суставных щелей, костные эрозии, анкилоз суставов.
- Нарушение роста костей.
- Поражение шейного отдела позвоночника.

# Спасибо за внимание!!!



Представь, что твой  
лечащий врач учился как  
И ТЫ.  
Страшно?