



***Заболевания кожи в
период новорожденности***

- **Период новорожденности - наиболее критический возрастной этап жизни, в котором процессы адаптации едва намечаются. Продолжительность периода новорожденности имеет индивидуальные колебания и составляет от 3 до 6 недель.**

- **Профилактика и лечение болезни периода новорожденности представляет актуальную проблему не только для дерматологов, но и для педиатров и акушеров. Лечение болезней кожи периода новорожденности осуществляется совместно педиатрами и дерматологами в отделениях новорожденных детских соматических больниц.**

Классификация заболевания кожи в период новорожденности:

- 1. Физиологическая желтуха новорожденных**
- 2. Омфалит**
- 3. Подкожный адипонекроз**
- 4. Слеродема новорожденных**
- 5. Склерема новорожденных**
- 6. Опрелости**
- 7. Потница**
- 8. Себорейный дерматит**
- 9. Десквамативная эритродермия
новорожденных**

1. Физиологическая желтуха новорожденных

Появляется у 80% на 2-3 день жизни. Редко к концу 1-ых суток или на 4-6 день. Появляется желтушная окраска кожи, слизистых оболочек и склер. Физиологическая желтуха связана с повышением уровня билирубина в крови новорожденных. При переходе от плацентарного снабжения кислородом к легочному происходит гемолиз эритроцитов. В печени наблюдается функциональная недостаточность глюкоронил - трансферазной системы. Лечение при физиологической желтухе новорожденных не проводят.

2. Омфалит –воспаление кожи вокруг остатков пупочного канатика.

- В норме мумифицированный остаток пупочного канатика отпадает обычно к концу 1-й недели. Оставшаяся пупочная ранка эпителизируется, гранулирует и образуется рубец к концу 2-й началу 3-й недели жизни. Если происходит инфицирование пупочной ранки стафилококком, стрептококком, кишечной, синегнойной, дифтерийной, столбнячной палочками отпадение остатка пуповины и заживление пупочной ранки задерживается.

Разновидность омфалита

- Мокнувший пупок (катаральный омфалит). При затянувшемся заживлении пупочной ранки наблюдается ее мокнутие, серозное отделяемое засыхает в корочки. После отторжения корочек обнажаются ранки с кровоточащей поверхностью, по краям ее покраснение. Это сравнительно легкий воспалительный процесс, общее состояние ребенка не нарушается, аппетит хороший, температура остается нормальной.

Собственно омфалит

- Пупочная область значительно выпячивается, она гиперемирована, отечна, инфильтрирована. Радиально от пупочной ранки отходят тонкие синие полоски (расширенные вены). Часто рядом с синими полосками заметны красные, вследствие присоединения лимфангита. Нарушается общее состояние ребенка, он плохо сосет, срыгивает, становится беспокойным.

Собственно омфалит (продолжение)

Дыхание становится поверхностным, учащенным. Ноги приведены к животу, температура повышается умеренно (37,2-37,5о С). При легком течении заболевания наступает полное выздоровление. В тяжелых случаях возможен перитонит и сепсис.

Лечение омфалита:

- При мокнущем пупке (катаральный омфалит) ежедневно тщательно промывают пупочную ранку 3% раствором перекиси водорода, осушают и проводят УФО. Затем ранку обрабатывают 1-2% раствором бриллиантового зеленого, или 5% раствором калия перманганата, или 2-5% раствором нитрата серебра. Обрабатывают 1-2 раза в день. При развитии грануляций их прижигают ляписным карандашом. Если воспалительный процесс распространяется на окружающие ткани и в глубину, и повышается температура, проводят энергичное общее лечение наряду с местным. Назначают инъекции антибиотиков (оксациллин, ампиокс, цепорин, метициллин, фузидин-натрий и др.) и 2-3 инъекции противостафилококкового гамма глобулина или полиглобулина (1-2 раза в неделю). Необходима консультация хирурга. Матери, кормящие грудью ребенка, должны получать вит. А, С, комплекс В, РР.

Профилактика омфалита

- Пупок обрабатывается сначала 3% раствором перекиси водорода, а затем 5% раствором перманганата калия, 1% спиртовым раствором анилиновых красителей. Делают это ежедневно до заживления.

3. Подкожный адипонекроз. **(Adiponecrosis subcutanea)**

- **Возникает на 1-2 неделе жизни у крупных детей при тяжело протекающих родах в результате сдавления тканей.**
- **Локализация - кожа туловища и конечностей.**
- **Появляются узлы величиной от горошины до детской ладони. Кожа над ними цианотична, через 3-4 месяца самопроизвольно рассасываются .**
- **Лечение: соллюкс, УВЧ, фонофорез, магнитотерапия.**

4. Склеродема новорожденных.

- Появляется на 2-4 день жизни ребенка, чаще у недоношенных детей.
- Клиника: на коже голени и бедер - уплотнение с отеком кожи.
- Распространяется на весь кожный покров.
- При надавливании остается ямка.
- Лечение: кортикостероиды, витамины А,С,Е, согревание ребенка и мази с глюкокортикоидами.

5. Склерема новорожденных

- Развивается у недоношенных детей с гипотрофией на 3-4 день жизни.
- Клиника: начинается с голени и ягодиц распространяется на весь кожный покров.
- Развивается диффузное уплотнение кожи и подкожной клетчатки. При надавливании углублений не остается.
- При пальпации кожа холодная, в складку кожа не собирается. Лицо маскообразное. Суставы нижней челюсти неподвижны.
- В отличие от склеродемы подошвы, ладони, мошонка и половой член не поражаются.
- Лечение: глюкокортикоиды, антибиотики, витамины С, В2, В6, В15, Е, местно-мази с глюкокортикоидами.

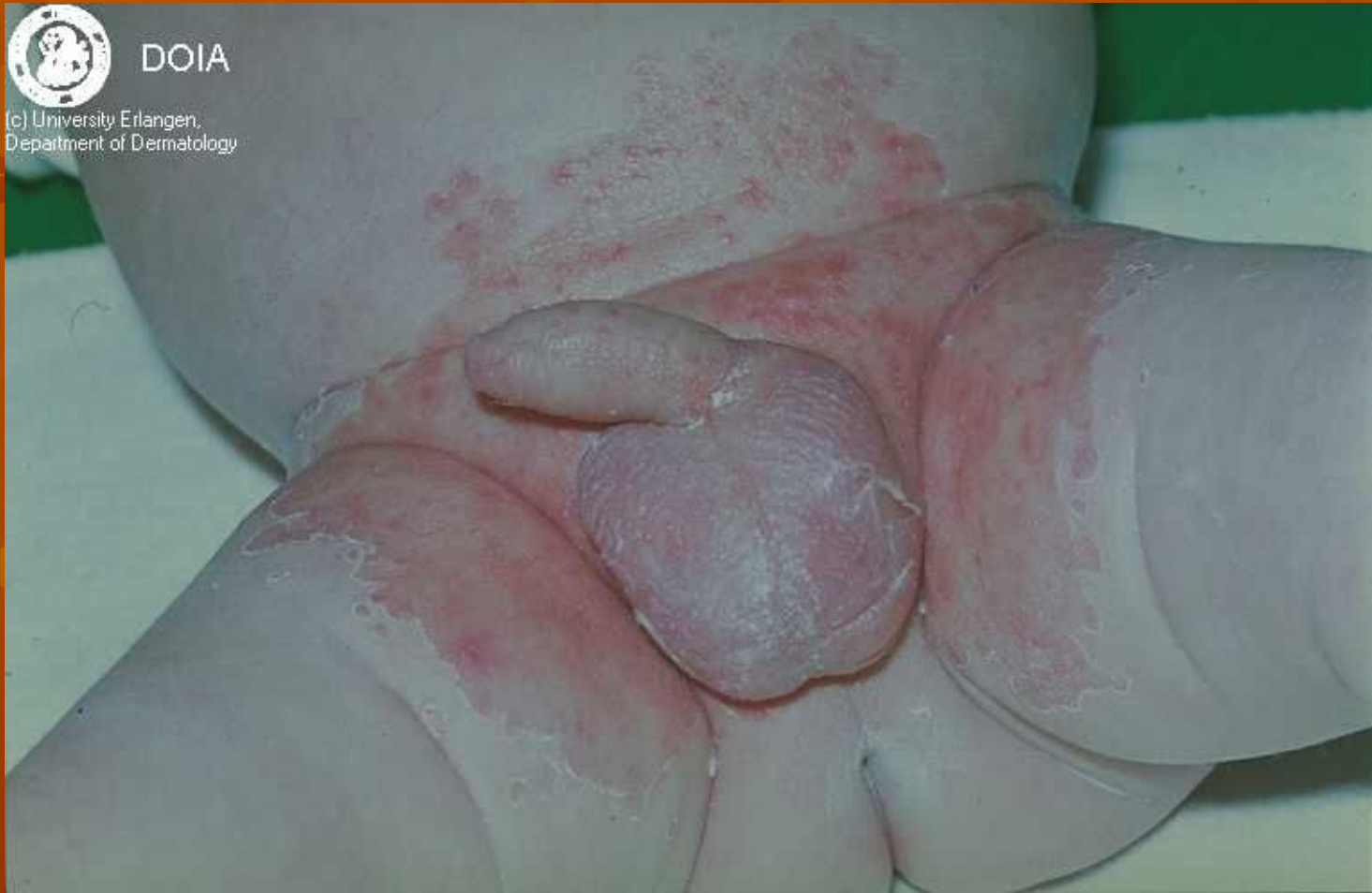6. Опрелости (Intertrigo).

- Возникают в местах трения и мацерации кожи (паховые складки, половые органы, шея.)
- По интенсивности поражения различают три степени: I степень - легкая гиперимия складок, II степень – гиперимия с эрозиями, III степень – эрозии с обильным мокнутием.
- Лечение: при I степени – присыпка с тальком или дерматолом, при II степени – примочки, а затем присыпки, при III степени – примочки, пасты, анилиновые краски.
- Профилактика - правильный гигиенический уход

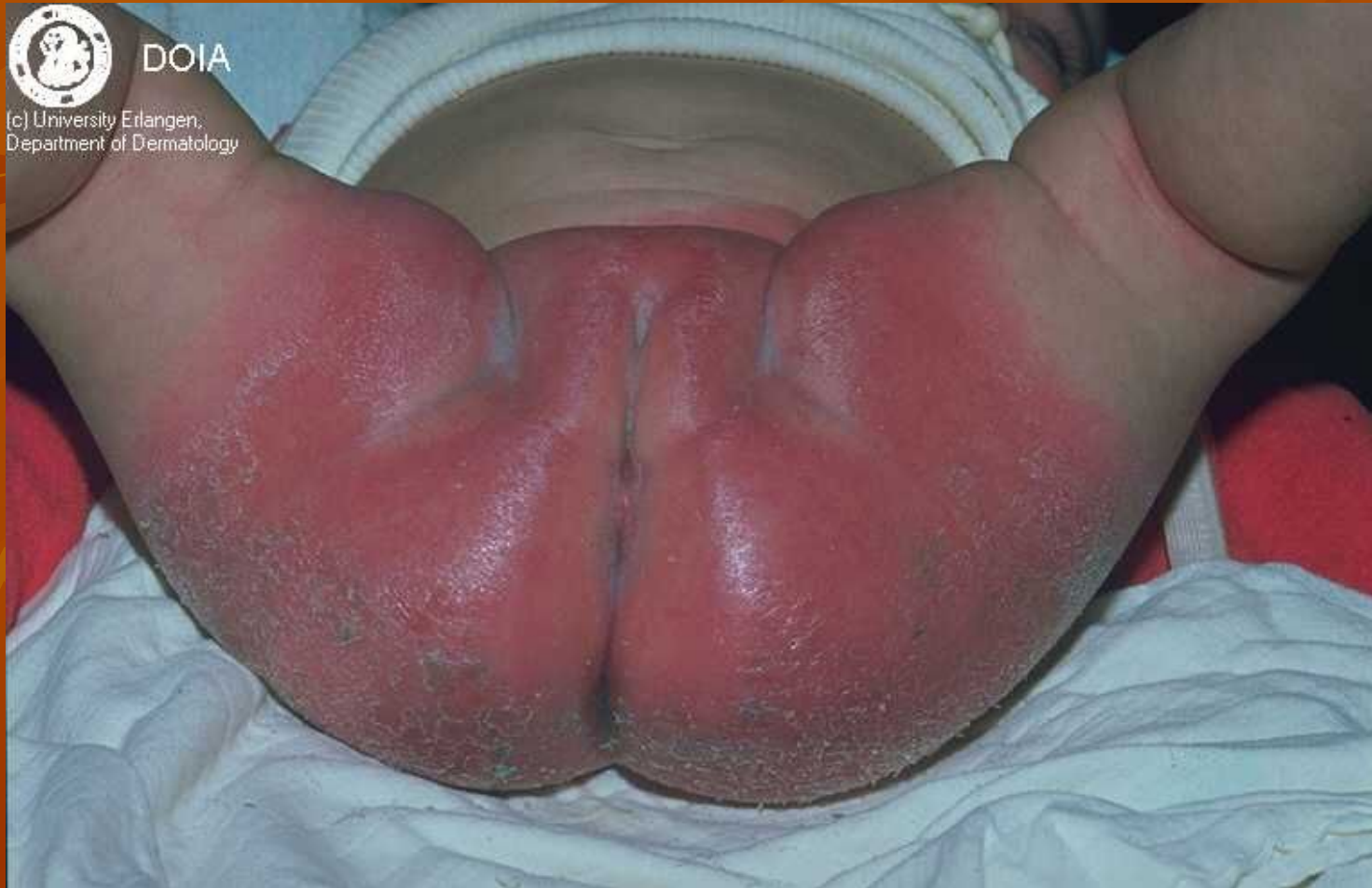

DOIA

(c) University Erlangen,
Department of Dermatology



Опрелость средней степени

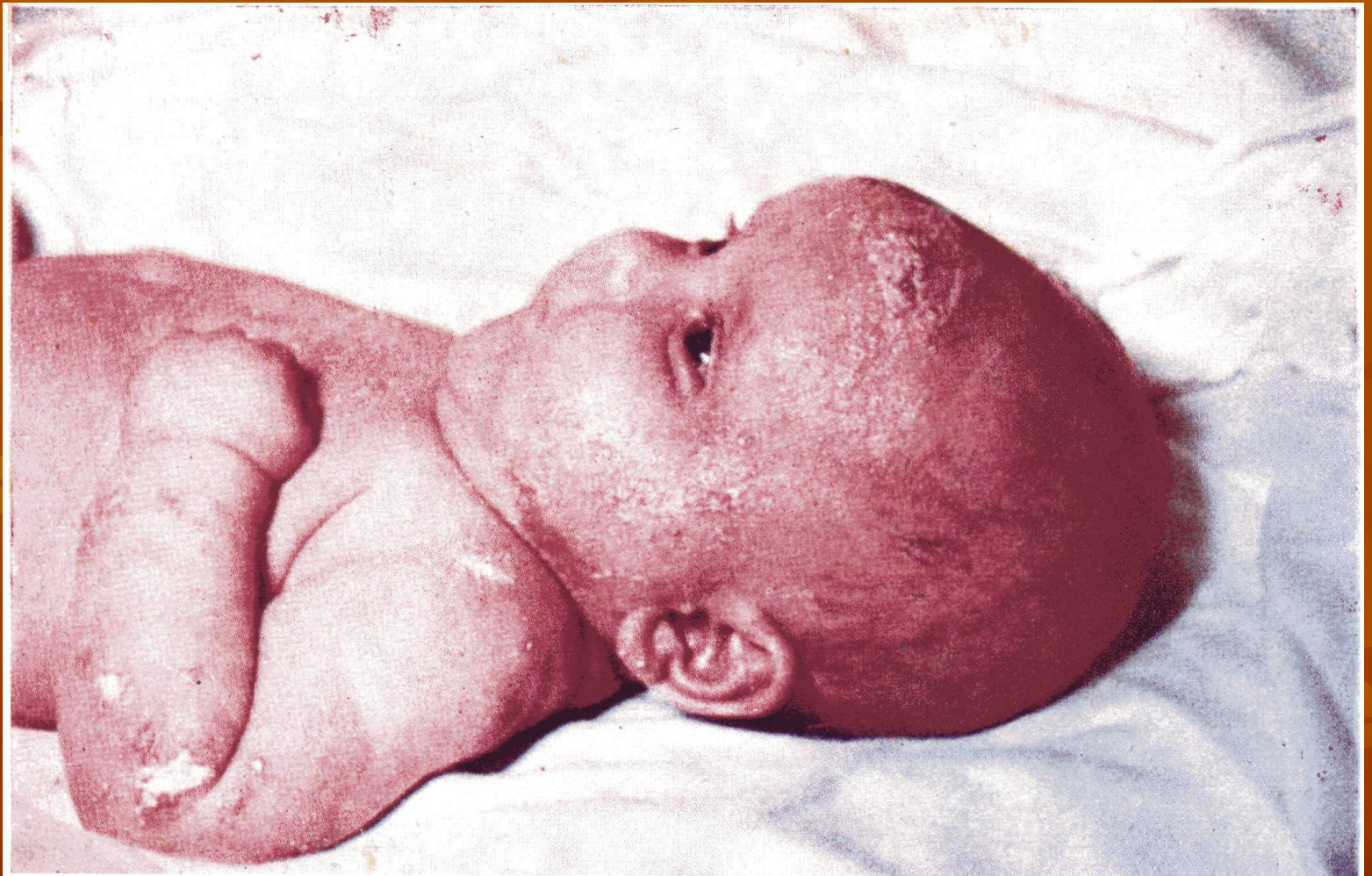


7. Потница.

- Появляется чаще у полных детей при их перегревании.
- Различают: 1) Кристаллическую потницу- на коже появляются пузырьки с прозрачным содержимым. 2) Красную потницу - появляются папулы с пузырьками на верхушке, вокруг венчик гиперемии. 3) Белую потницу- пузырьки с гнойным содержимым.

8. Себорейный дерматит

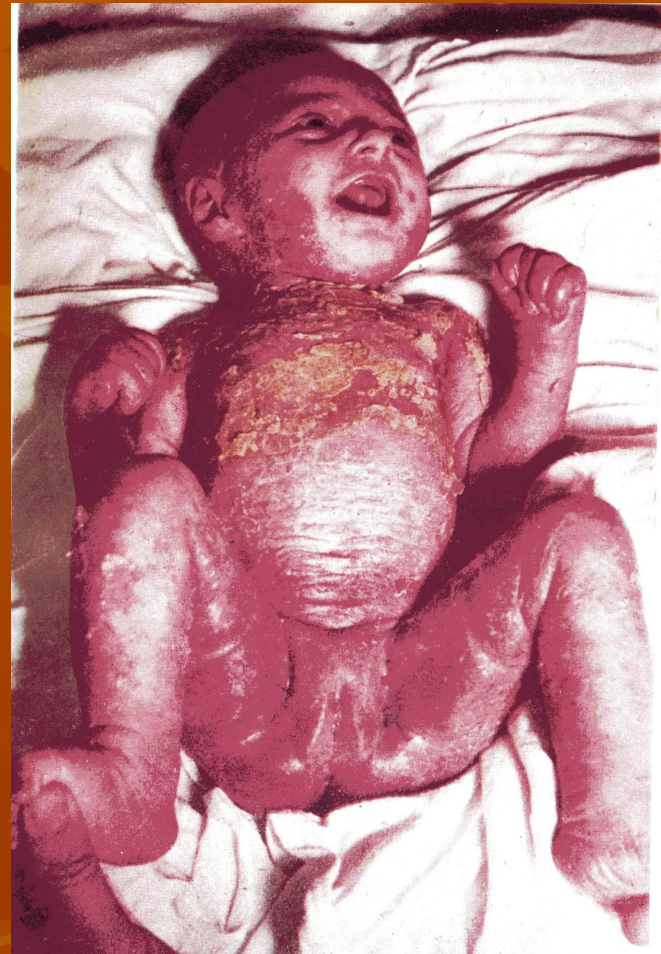- Выделяют 3 формы:
- 1. Легкая- в складках паховых, бедренных, подмышечных гиперимия, шелушение. Общее состояние не нарушено.
- 2. Среднетяжелая- гиперемия, инфильтрация, обильное шелушение распространяется на весь кожный покров. Стул 3-4 раза в сутки.
- 3. Тяжелая- вся кожа инфильтрирована гиперемирована, на голове «кора». Общее состояние тяжелое.



- Лечение: госпитализация, антибиотики, плазма, гамма-глобулин, местно - гормональные мази и УФО.

9. Десквамативная эритродермия новорожденных (Лейнера-Муссу).

- Это тяжелое токсическое состояние вызываемое стафилококком.
- Проявление: поражение кожи, энтероколиты, изменение картины крови.



- Поражение кожи: вся кожа гиперимирована, эрозирована, покрыта серозно-гнойными корками.
- Общее состояние тяжелое: понос, рвота, пневмонии, сепсис.
- В крови обнаруживается стафилококк, анемия, гипоальбуминемия.

- Лечение: госпитализация, антибиотики, кортикостероиды, витамины, антистафилококковая плазма, гемотез.
- Местно мази с антибиотиками.

СТАФИЛОКОККОВЫЕ ПИОДЕРМИТЫ У НОВОРОЖДЕННЫХ

- Везикулопустулез — поверхностная стафилодермия новорожденных.
- Способствуют заболеванию — перегревание, потливость, мацерация кожи, искусственное вскармливание.
- Локализация: спина, грудь, ягодицы, складки, волосистая часть головы.
- Высыпания — вокруг устьев потовых желез на фоне гиперемии пузырьки с гнойным содержимым.

ПСЕВДОФУРУНКУЛЕЗ Фингера

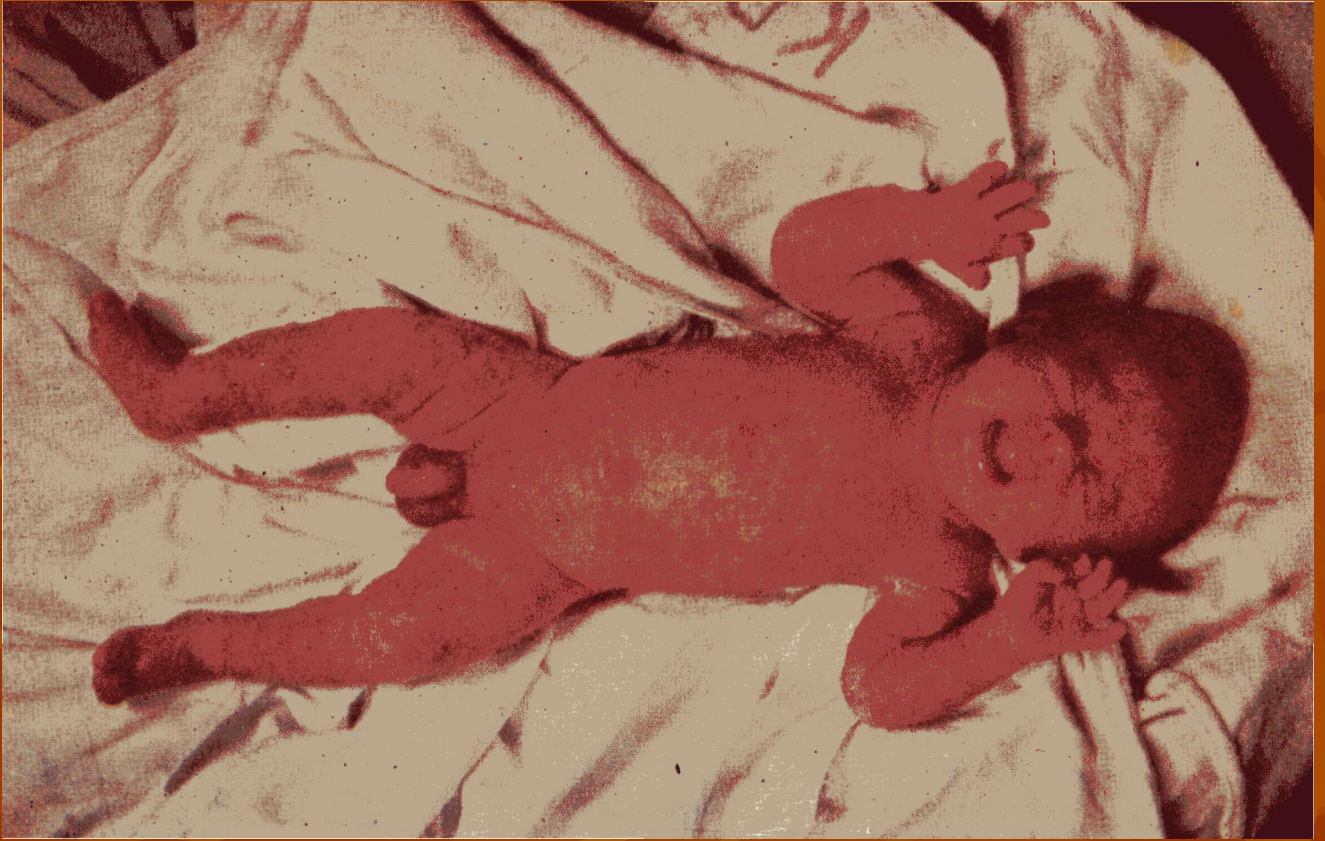- Воспаление потовых желез, иногда как продолжение везикопустулеза .
- Локализация: волосистая часть головы, шея, спина, ягодицы.
- Клиника – появляются множественные узлы, багрово - синюшного цвета, болезненные.
- В центре появляется флюктуация, абсцесс вскрывается с выделением гноя.
- Общее состояние крайне тяжелое.

ЭПИДЕМИЧЕСКАЯ ПУЗЫРЧАТКА НОВОРОЖДЕННЫХ

- Заболевание контагиозно, возникает чаще всего в 1-ю неделю жизни ребенка.

Источник заражения - больная мать или персонал.

- Клиника: на коже живота, спины и конечностей появляются пузыри с серозно-гнойным содержимым, вскрывающиеся с образованием эрозий.
- Общее состояние тяжелое, возможен сепсис.



ЭКСФОЛИАТИВНЫЙ ДЕРМАТИТ НОВОРОЖДЕННЫХ (дерматит Риттера)

- Это наиболее тяжелая форма пиодермии в период новорожденности. Возбудитель заболевания патогенный золотистый стафилококк.
- Клиника: кожа ярко гиперимирована, отёчна, с большим количеством вялых пузырей. Симптом Никольского положительный. Картина напоминает ожог второй степени.
- Общее состояние тяжелое: желудочно-кишечные расстройства, отит, пиелонефрит.

Лечение пиодермий у новорожденных

- Основой лечения всех форм стафилодермий является применение бактерицидных и антисептических средств, иммуномодуляторы, гемодез.
- Местно: мази или пасты с антибиотиками, УФО.
- Профилактика: тщательное соблюдение гигиенического режима в отношении больного ребенка, медицинского персонала и родителей.