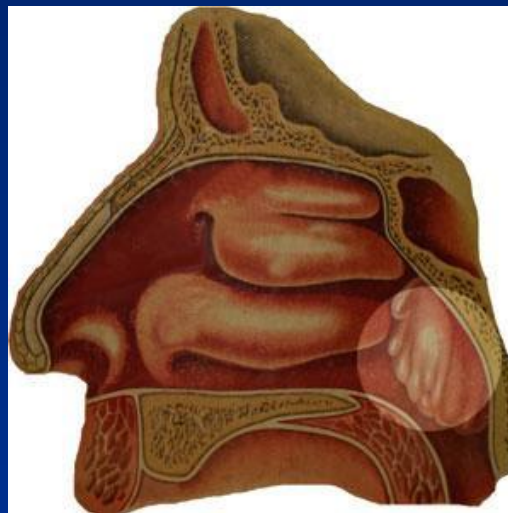

Государственное бюджетное образовательное учреждение  
высшего профессионального образования  
«Сибирский государственный медицинский университет  
Министерства здравоохранения»

# ЗАБОЛЕВАНИЯ ЛИМФОГЛОТОЧНОГО КОЛЬЦА. ОСТРЫЕ И ХРОНИЧЕСКИЕ АДЕНОИДИТЫ



Томск-2016

# ЭТИОЛОГИЯ

1. Аntenатальные (ранний гестоз, поздний гестоз, угроза невынашивания во втором триместре, анемия, артериальная гипертензия, хроническая внутриутробная гипоксия плода) и перинатальные факторы (асфиксия при рождении, недоношенность, повреждение шейного отдела позвоночника, конъюгационная желтуха, формирование перинатальной гипоксически-ишемической энцефалопатии и нарушение ликвородинамики) риска развития аденоидных вегетаций и хронического аденоидита.

2. Физиологическая гиперплазия.

3. Острая и хроническая вирусная инфекция (герпес-группа: ЦМВ, герпес-вирусы 1-го, 2-го, 6-го типов, адено-, респираторно-синцитиальный вирус и др.).

4. Внутриклеточная инфекция респираторного тракта (хламидии, микоплазмы и др.).

# ЭТИОЛОГИЯ

4. Внутриклеточная инфекция респираторного тракта (хламидии, микоплазмы и др.).

5. Инфицирование носоглотки микрофлорой желудочно-кишечного тракта, урогенитального тракта (кампилобактерии, кишечная палочка, протей, уреоплазма, синегнойная инфекция и др.) с развитием дисбиоза, кандидоза носоглотки.

6. Высокая степень обсемененности патогенной и условно-патогенной бактериальной микрофлорой респираторного тракта, резистентными формами, типичными для респираторных возбудителей (детские дома, ясли) – *Str. pneumoniae*, *H. influenzae*, *Mr. catarrhalis*, *Str. pyogenes*, *S. aureus* и др.

7. Неадекватные (короткие или узконаправленные) курсы лечения заболеваний верхних дыхательных путей.

# ЭТИОЛОГИЯ

9. Аллергические аденоидиты у детей с персистирующими круглогодичными или аллергическими ринитами, острые аллергические аденоидиты при поллинозах.

10. Конституционально обусловленная гиперплазия глоточной миндалины – проявления иммунных диатезов (лимфатического, аутоиммунного, атонического) или первичных иммунодефицитов по Т-типу.

11. Нарушение адаптационно-трофической функции вегетативной нервной системы.

12. Нарушение компенсаторно-приспособительных реакций организма.

13. Дисбаланс про- и антиоксидантных систем организма.

# ЭТИОЛОГИЯ

14. Активизация процессов регуляции апоптоза и связанная с этим феноменом пролиферативная активность лимфоидных клеток. Иммунная активность лимфоидного глоточного кольца во многом зависит от состояния и регуляции апоптоза *in situ*.

15. Выявлена корреляционная связь между уровнем загрязнённости атмосферного воздуха формальдегидом и наличием аденоидита у детей с гипертрофией глоточной миндалины.

16. В литературе встречаются данные о наследственной предрасположенности к тонзиллярной патологии по материнской линии. Отягощенный наследственный анамнез отмечался у 30,5 % детей.

# ГИПЕРТРОФИЯ АДЕНОИДОВ

## КЛИНИЧЕСКАЯ КАРТИНА

### Основные симптомы

1. Затруднение носового дыхания.
2. Упорный насморк.
3. Аденоидный тип лица (апатичное выражение, бледность кожи, полуоткрытый рот, сглаженность носогубных складок, небольшой экзофтальм, отвисание нижней челюсти)
4. Гнусавость.
5. Сон с открытым ртом, сопровождающийся храпом.
6. Повышенная утомляемость.



## Отдаленные последствия

1. Гипсостафилия (готическое небо).

Может привести к искривлению перегородки носа и узости полости носа

2. Неправильно сформированный прикус (резцы значительно выступают вперед, расположены беспорядочно).

3. Замедление роста, формирования речи.

4. Отставание в физическом и нервно-психическом развитии.

5. «Куриная грудь».

6. Анемия.

7. Рассеянность, ослабление памяти и внимания.

8. Снижение слуха по кондуктивному типу, развитие рецидивирующих и хронических заболеваний среднего уха.

9. Развитие ангины, хронического тонзиллита, ларинготрахеобронхита, пневмонии, нарушения функции сердечно-сосудистой системы.

## **ДИАГНОСТИКА**

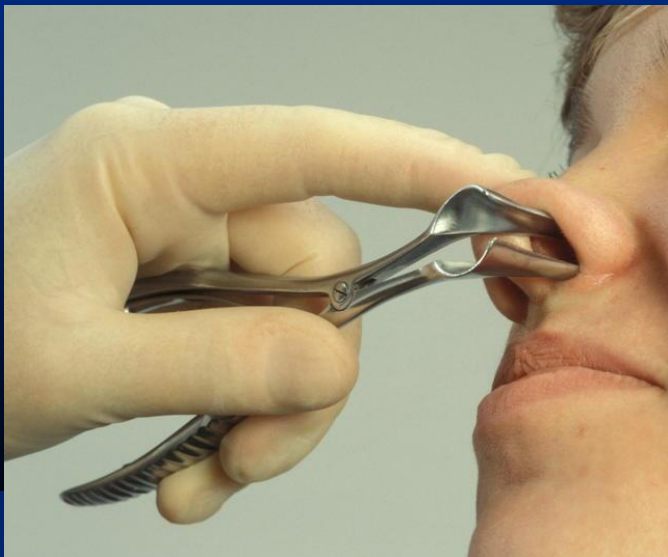- 1. Сбор жалоб и анамнеза.**
- 2. Передняя риноскопия.**
- 3. Задняя риноскопия.**
- 4. Пальцевое исследование носоглотки.**
- 5. Эндоскопия носоглотки.**
- 6. Мезофарингоскопия.**
- 7. Рентгенография носоглотки в боковой проекции.**

## **ДИФФЕРЕНЦИАЛЬНАЯ ДИАГНОСТИКА**

- 1. Опухоли носоглотки.**
- 2. Рубцовые изменения в носоглотке.**
- 3. Туберкулезные натечники.**
- 4. Гипертрофия задних концов нижних носовых раковин.**

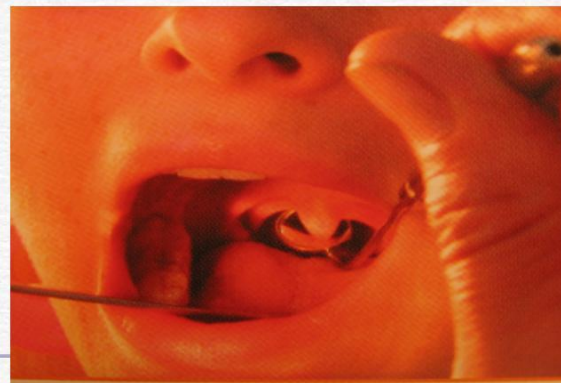


## Передняя риноскопия

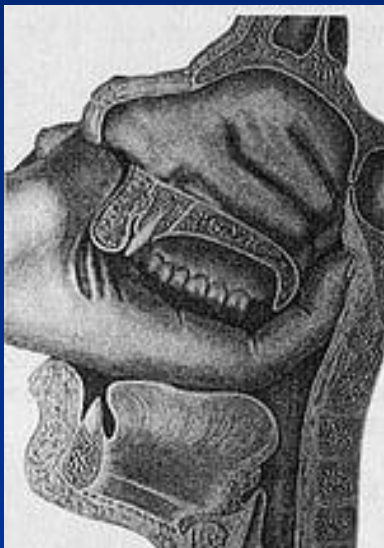

## Задняя риноскопия

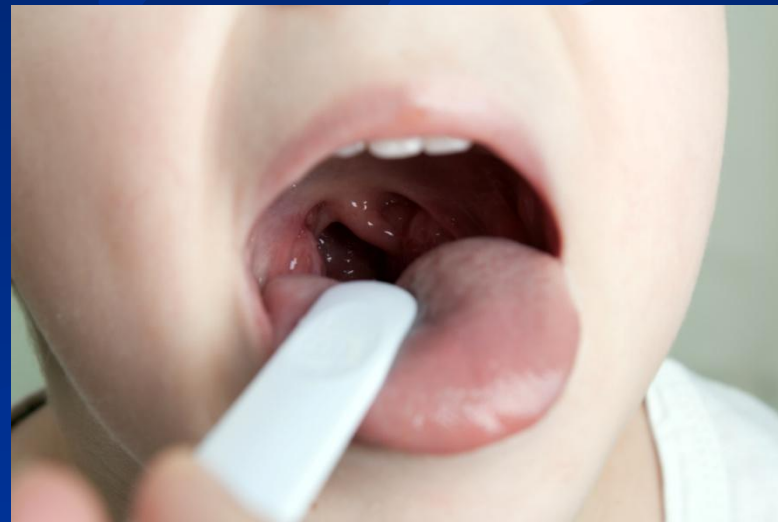
Задняя риноскопия или  
эпифарингоскопия



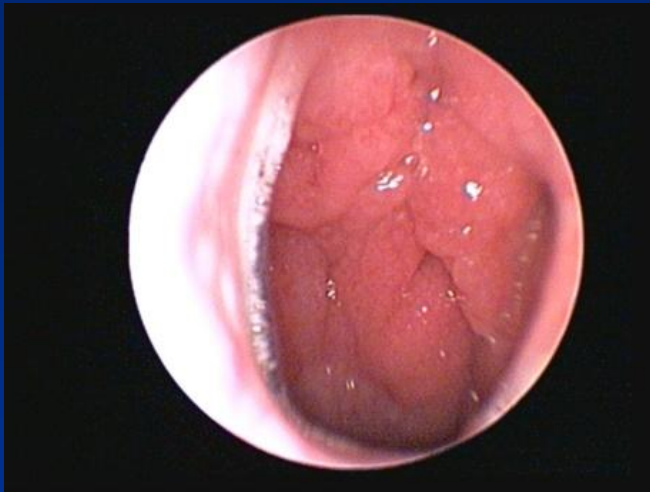
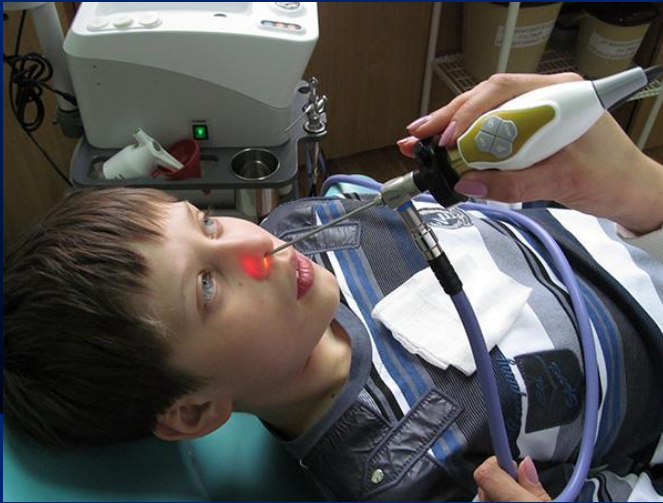## Пальцевое исследование носоглотки



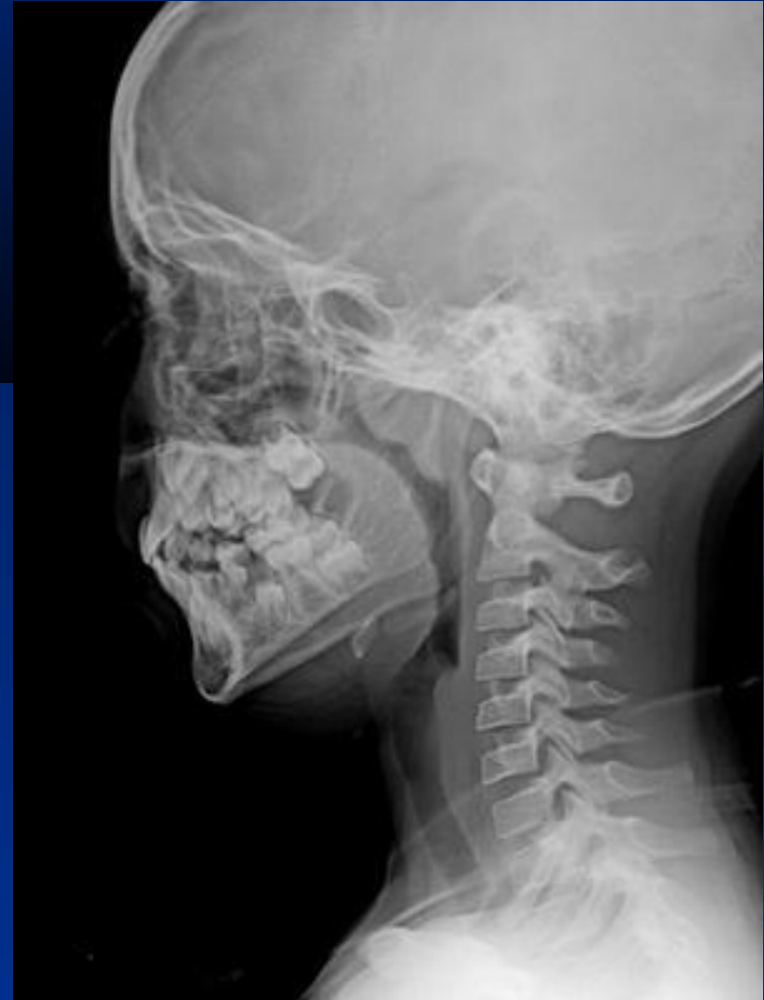## Мезофарингоскопия



## Эндоскопия носоглотки



## Рентгенография носоглотки в боковой проекции



# ЛЕЧЕНИЕ

## I. Консервативное лечение

### 1) Немедикаментозное лечение:

- КУФ-тубус на заднюю стенку и эндоназально;
- диатермия и УВЧ на регионарные заднешейные, заушные и затылочные лимфатические узлы;
- ирригационная терапия («назальный душ») для элиминации антигенов со слизистой оболочки полости носа и носоглотки с использованием минеральной воды, назальных спреев;
- озонотерапия;
- кислородные коктейли.

# ЛЕЧЕНИЕ

## I. Консервативное лечение

### 2) Санаторно-курортное лечение:

- вакуумгидротерапия с морской неразведённой и йодобромной водой;
- ингаляционная терапия после промывания носоглотки углекислыми водами, грязевым раствором, фитонцидами, растительными маслами;
- эндоназальный электрофорез грязевого раствора;
- фототерапия (лазеротерапия носоглотки через световод или полость носа).

### 3) Медикаментозное лечение:

- гомеопатические лимфотропные препараты: умкалор, лимфомиазот, тонзилгон, тонзилотрен, иов-малыш;
- топические кортикостероиды: назонекс, назорел, авамис

# ЛЕЧЕНИЕ

## II. Хирургическое лечение

### Абсолютные показания:

- Гипертрофия аденоидов с явлениями обструктивного апноэ
- Выраженное затруднение носового дыхания
- Понижение слуха
- Аномалии челюстно-лицевой части черепа (аденоидное лицо)
- Изменение скелета (грудная клетка в виде “куриной груди”)
- Подозрение на перерождение миндалин в злокачественную опухоль

### Относительные показания:

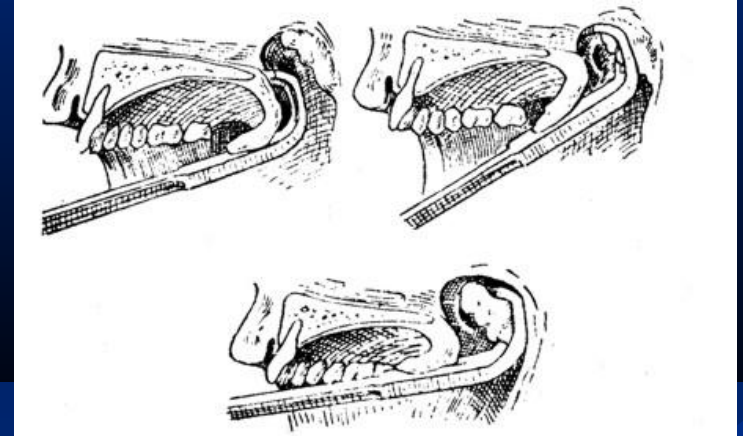
- Постоянная заложенность носа и насморк
- Частые ОРВИ
- Гнусавость (носовой оттенок речи)
- Неприятный запах изо рта
- Беспокойный сон, храп, гипоксия
- Регулярные синуситы и отиты

# ЛЕЧЕНИЕ

## II. Хирургическое лечение

### 1) Аденотомия

- классическая;

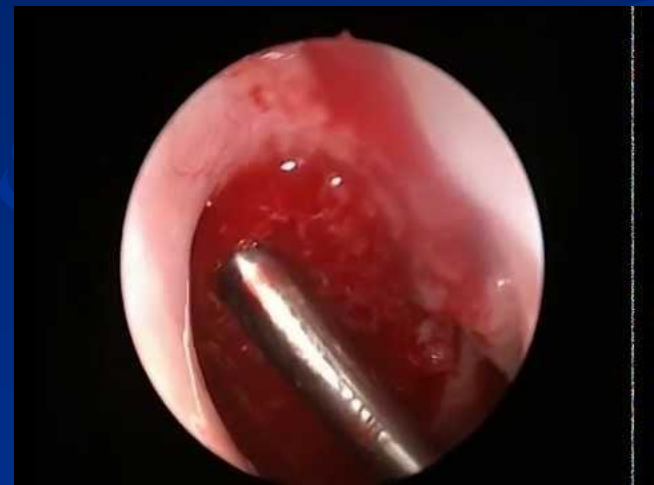

- оптико-эндоскопическая.

### 2) Криодеструкция аденоидной ткани.

### 3) Лазеродеструкция аденоидной ткани.

### 4) Ультразвуковая деструкция аденоидной ткани.



## АДЕНОИДИТ

- это инфекционно-аллергический процесс, развивающийся вследствие нарушения физиологического равновесия между макро- и микроорганизмом с последующим извращением местных иммунологических процессов в области глоточной миндалины.

## КЛАССИФИКАЦИЯ

По течению:

- острый (ретроназальная ангина);
- хронический.



# КЛАССИФИКАЦИЯ ХРОНИЧЕСКОГО АДЕНОИДИТА

## 1. По патоморфологии:

- катаральный;
- экссудативно-серозный;
- слизисто-гнойный.

## 2. По характеру воспаления:

- лимфоцитарно-эозинофильный со слабой экссудацией;
- лимфо-плазмоцитарный с серозным экссудатом;
- лимфо-ретикулярный с серозным экссудатом;
- нейтрофильно-макрофагальный с гнойным экссудатом.



# КЛАССИФИКАЦИЯ ХРОНИЧЕСКОГО АДЕНОИДИТА

## 3. По степени алергизации и состояния иммунитета:

- аденоидит с выраженным аллергическим компонентом;
- аденоидит с преобладанием активности реакций гуморального звена иммунитета;
- гипоиммунный аденоидит при недостаточности функциональной активности лимфоцитов;
- гнойно-экссудативный аденоидит при повышенной активности нейтрофилов и макрофагов.

## 4. По степени выраженности местных признаков воспаления и поражения соседних анатомических образований:

- компенсированный;
- субкомпенсированный;
- Декомпенсированный.

## 5. По локализации:

- поверхностный;
- лакунарный.

# ОСТРЫЙ АДЕНОИДИТ

## КЛИНИЧЕСКАЯ КАРТИНА

1. Острое начало.
2. Головная боль, боль в глубине носа, за мягким небом при глотании, иррадиирующая в полость носа, уши.
3. Скопление вязкой мокроты в носоглотке.
4. Снижение слуха, боли в ушах.
5. Затруднение носового дыхания.
6. Влажный кашель.
7. Гнусавость.
8. Нарушение сосания (у грудных детей).

# ОСТРЫЙ АДЕНОИДИТ

## Объективно:

- 1) При задней риноскопии: глоточная миндалина гиперемирована, отечна, бороздки ее заполнены слизистогнойным экссудатом.
- 2) При мезофарингоскопии: гиперемия и отек слизистой оболочки глотки, стекание слизи по задней стенке глотки.
- 3) При передней риноскопии: гиперемия и отек слизистой оболочки полости носа.
- 4) Увеличение и болезненность подчелюстных, задних шейных и затылочных лимфоузлов.

# ОСТРЫЙ АДЕНОИДИТ

## ДИАГНОСТИКА

1. Сбор жалоб и анамнеза.
2. Передняя риноскопия.
3. Задняя риноскопия.
4. Пальцевое исследование носоглотки.
5. Эндоскопия носоглотки.
6. Мезофарингоскопия.
7. Рентгенография носоглотки в боковой проекции.

# ХРОНИЧЕСКИЙ АДЕНОИДИТ

## КЛИНИЧЕСКАЯ КАРТИНА

Аналогична гипертрофии аденоидов

### Основные симптомы

1. Затруднение носового дыхания.
2. Упорный насморк.
3. Влажный кашель по утрам.
4. Гнусавость.
5. Сон с открытым ртом, сопровождающийся храпом.
6. Повышенная утомляемость, рассеянность.

# ХРОНИЧЕСКИЙ АДЕНОИДИТ

## ДИАГНОСТИКА

1. Сбор жалоб и анамнеза.
2. Передняя риноскопия.
3. Задняя риноскопия.
4. Пальцевое исследование носоглотки.
5. Эндоскопия носоглотки.
6. Мезофарингоскопия.
7. Рентгенография носоглотки в боковой проекции.

# ХРОНИЧЕСКИЙ АДЕНОИДИТ

## ДИАГНОСТИКА

1. Сбор жалоб и анамнеза.
2. Передняя риноскопия.
3. Задняя риноскопия.
4. Пальцевое исследование носоглотки.
5. Эндоскопия носоглотки.
6. Мезофарингоскопия.
7. Рентгенография носоглотки в боковой проекции.

# ЛЕЧЕНИЕ

## I. Консервативное лечение

### 1) Немедикаментозное лечение:

- КУФ-тубус на заднюю стенку и эндоназально;
- диатермия и УВЧ на регионарные заднешейные, заушные и затылочные лимфатические узлы;
- ирригационная терапия («назальный душ») для элиминации антигенов со слизистой оболочки полости носа и носоглотки с использованием минеральной воды, назальных спреев;
- озонотерапия;
- кислородные коктейли.



# ЛЕЧЕНИЕ

## I. Консервативное лечение

### 2) Санаторно-курортное лечение:

- вакуумгидротерапия с морской неразведенной и йодобромной водой;
- ингаляционная терапия после промывания носоглотки углекислыми водами, грязевым раствором, фитонцидами, растительными маслами;
- эндоназальный электрофорез грязевого раствора;
- фототерапия (лазеротерапия носоглотки через световод или полость носа).

### 3) Медикаментозное лечение:

- гомеопатические лимфотропные препараты: умкалор, лимфомиазот, тонзилгон, тонзилотрен, иов-малыш;
- топические кортикостероиды: назонекс, назорел, авамис

# ЛЕЧЕНИЕ

## II. Хирургическое лечение

### 1) Аденоотомия

- классическая;
- оптико-эндоскопическая.

### 2) Криодеструкция аденоидной ткани.

### 3) Лазеродеструкция аденоидной ткани.

### 4) Ультразвуковая деструкция аденоидной ткани.

**БЛАГОДАРЮ ЗА ВНИМАНИЕ**