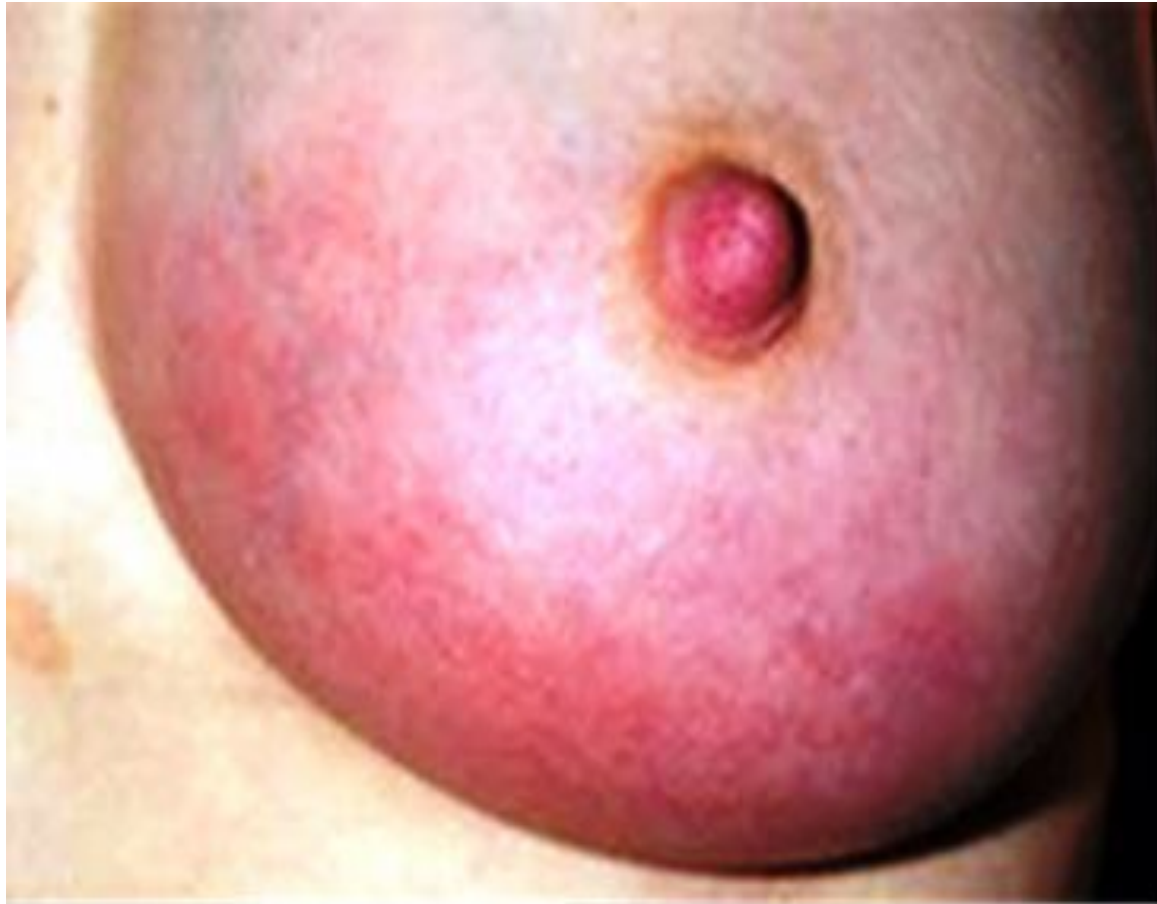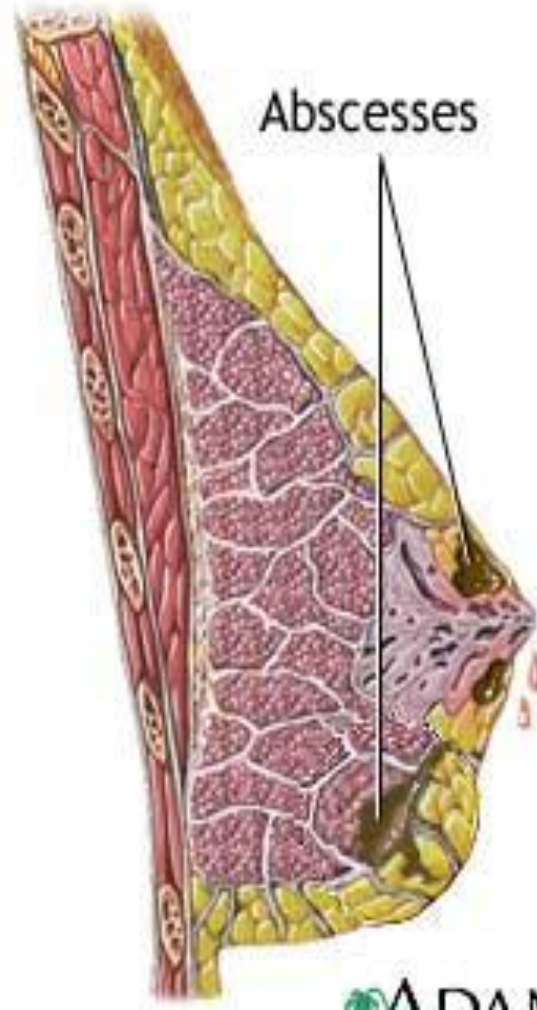

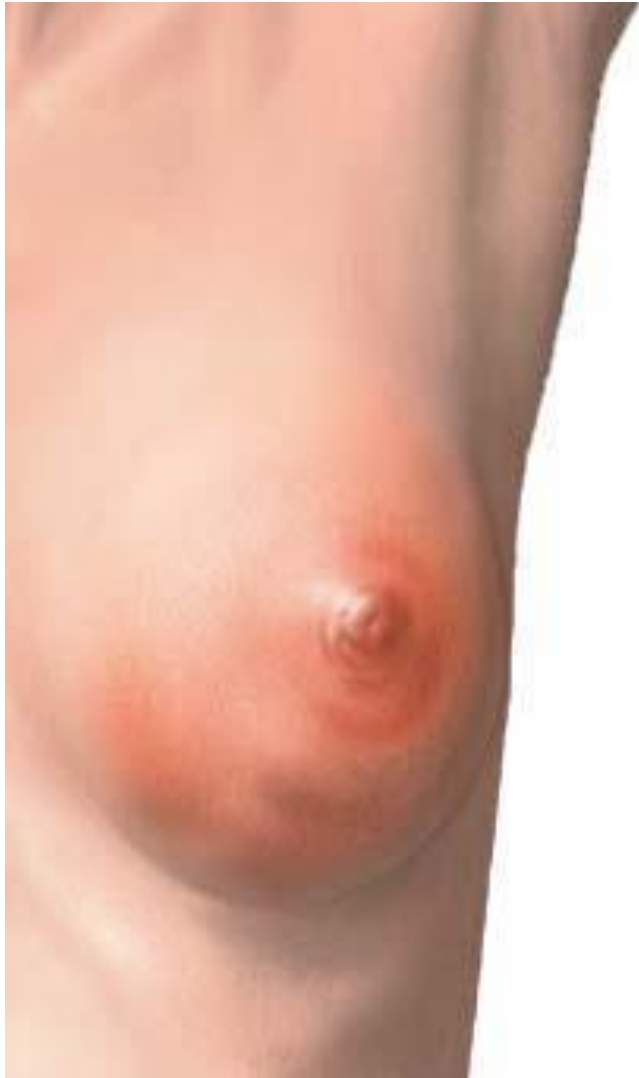
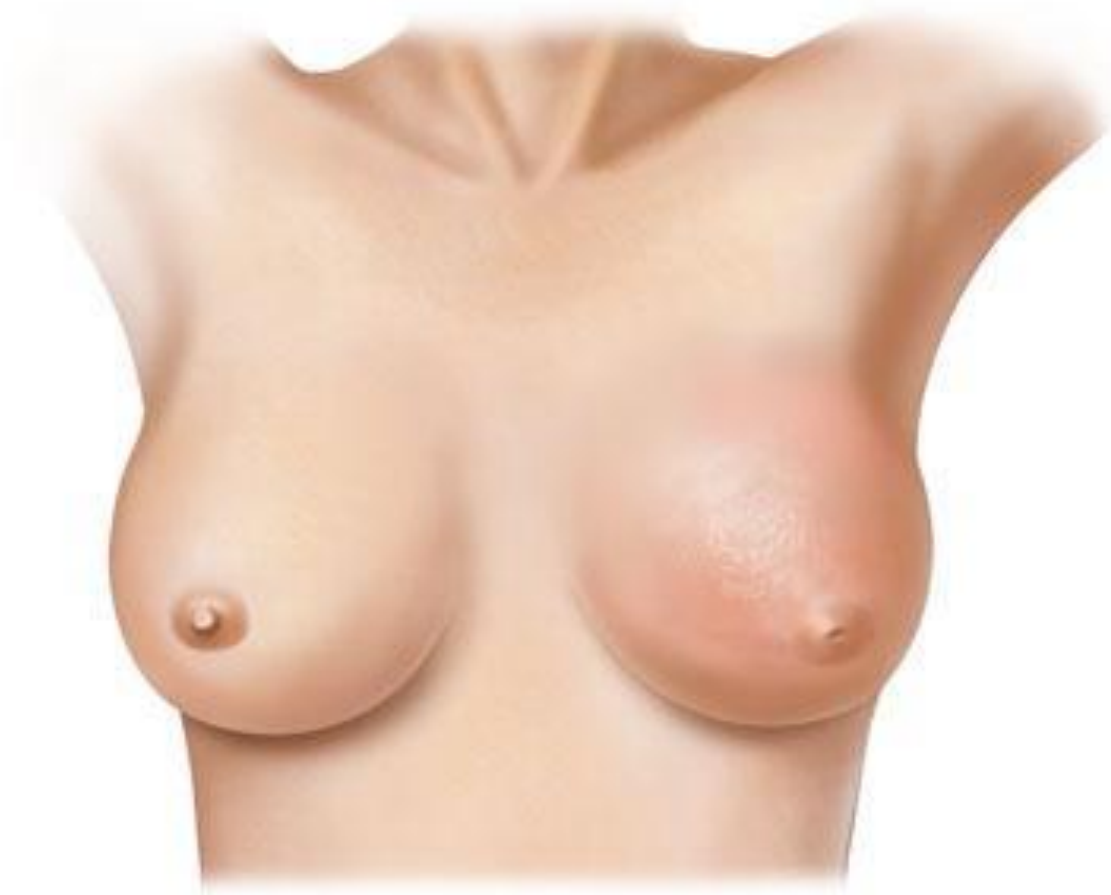ЗАБОЛЕВАНИЯ МОЛОЧНОЙ ЖЕЛЕЗЫ

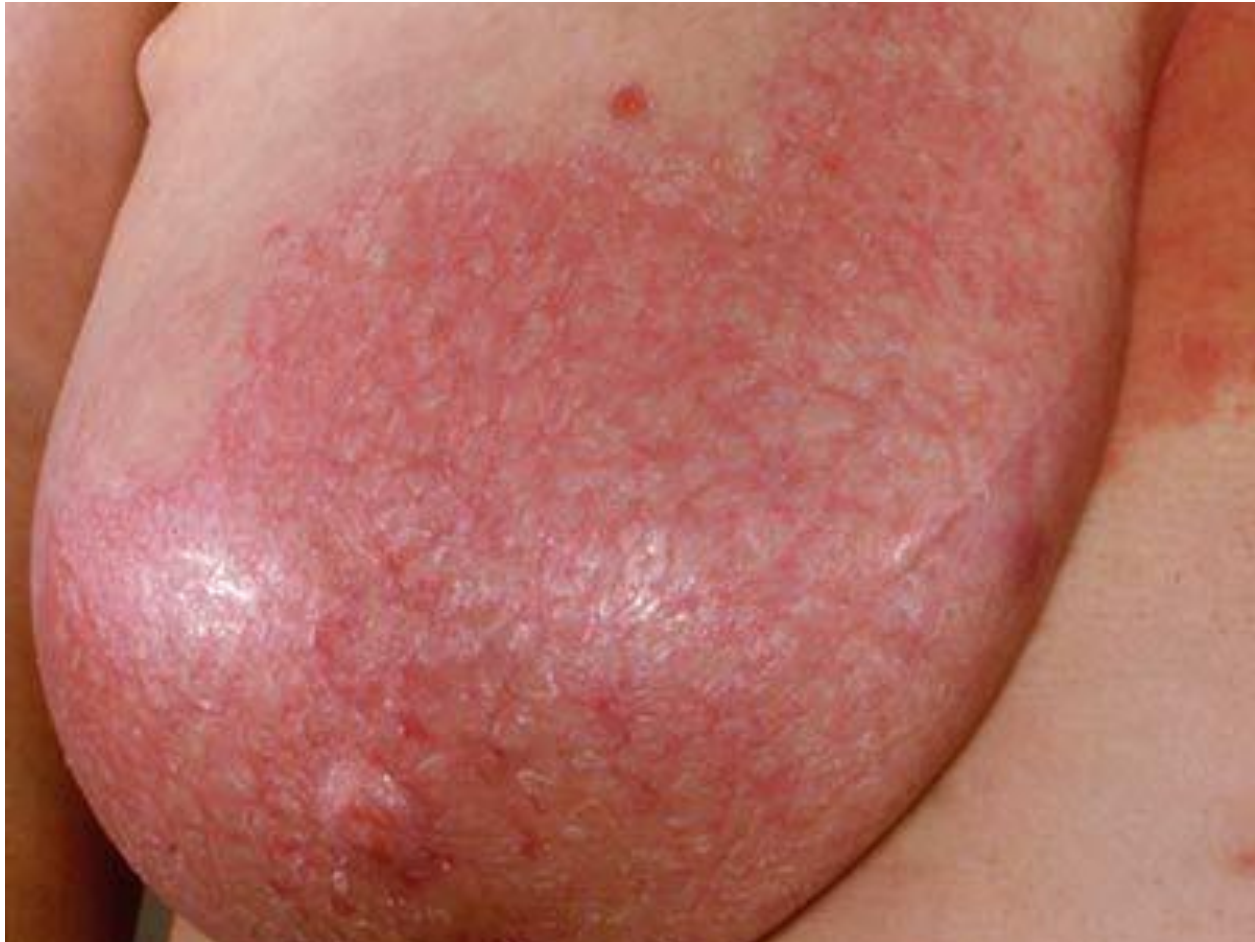МАСТИТ

Острый лактационный мастит, отечно-инфильтративная фаза



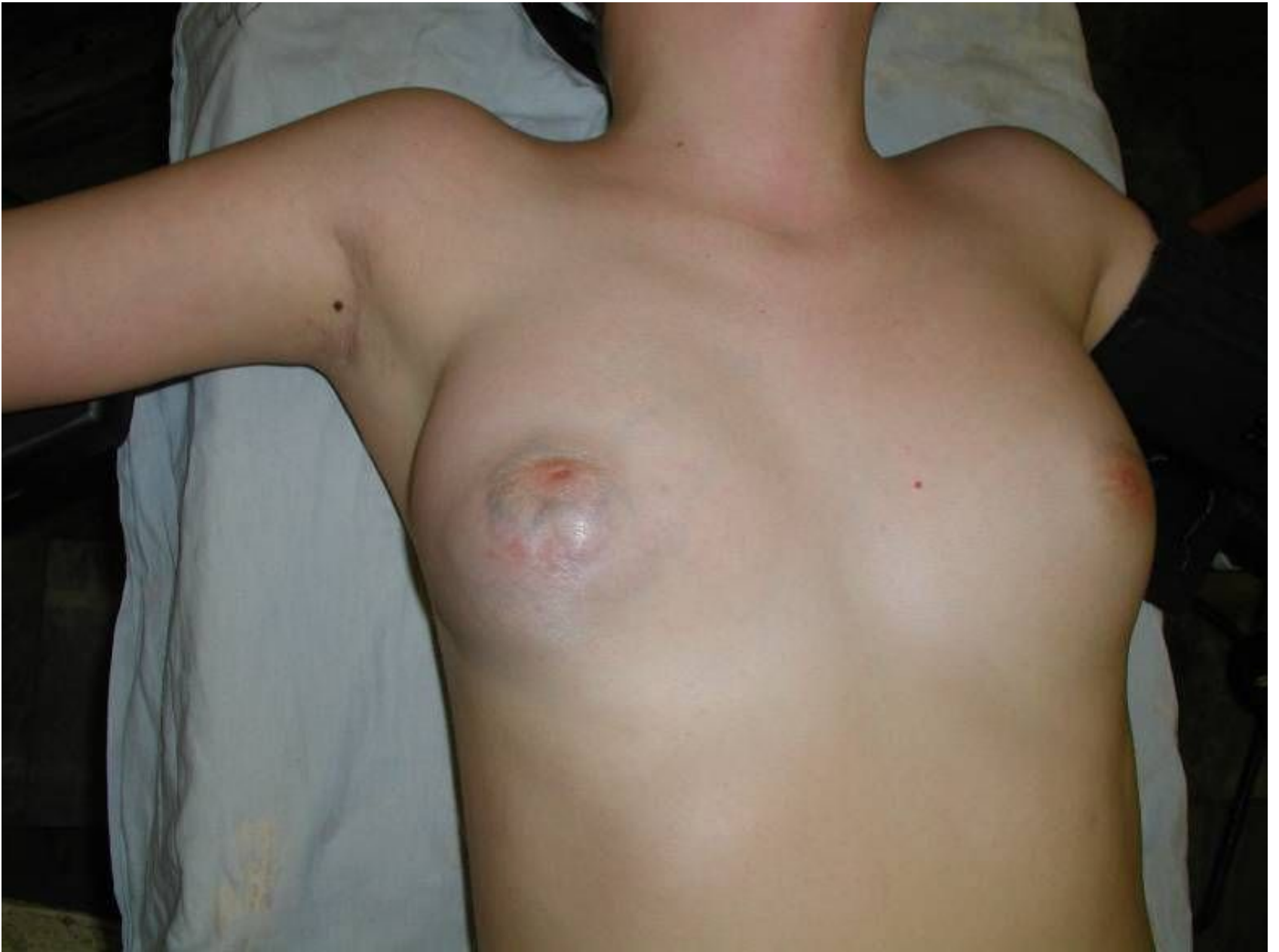




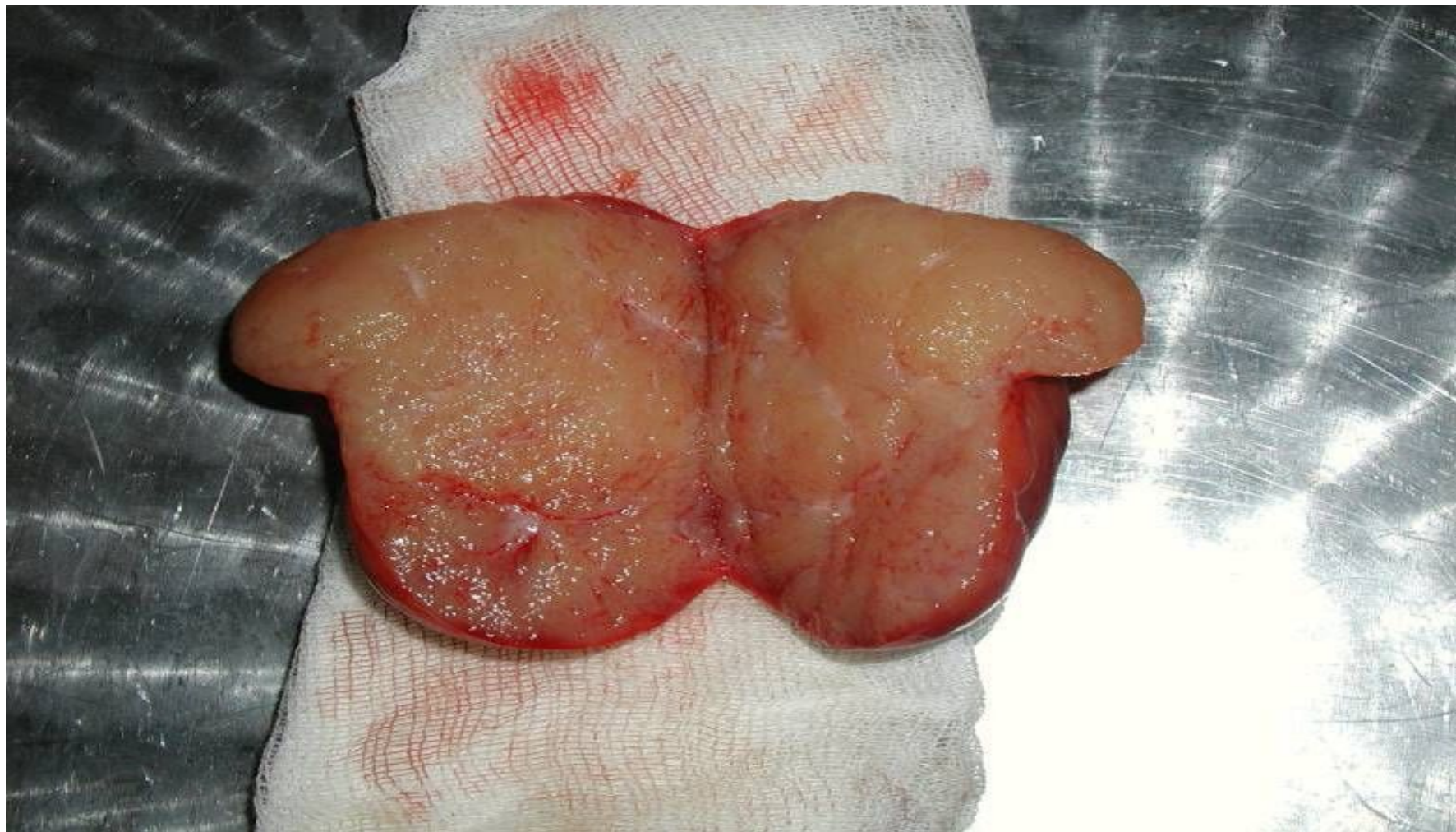
ДОБРОКАЧЕСТВЕННЫЕ ОПУХОЛИ МОЛОЧНОЙ ЖЕЛЕЗЫ

ФИБРОАДЕНОМА МОЛОЧНОЙ ЖЕЛЕЗЫ



Фиброаденома той же пациентки на разрезе



Каким образом ставится диагноз?

Консультация онколога-
маммолога

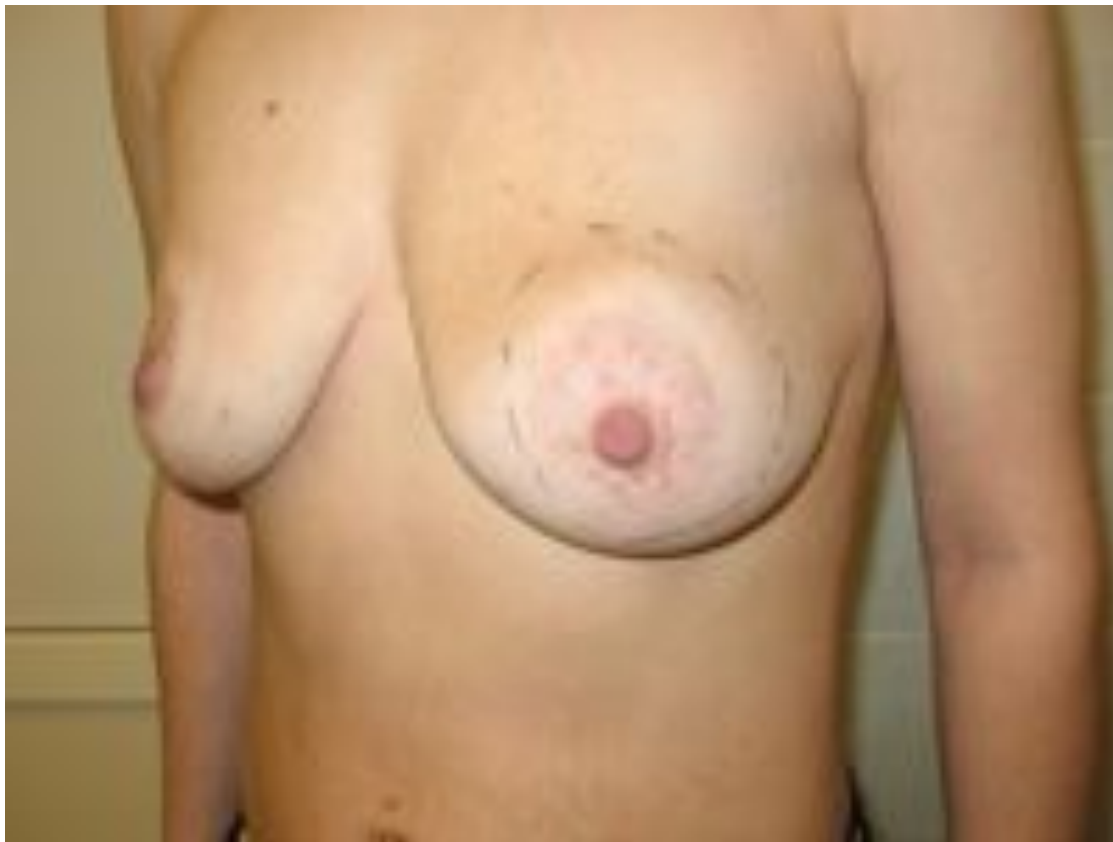УЗИ молочных желез и
подмышечных лимфоузлов

Пункционная биопсия

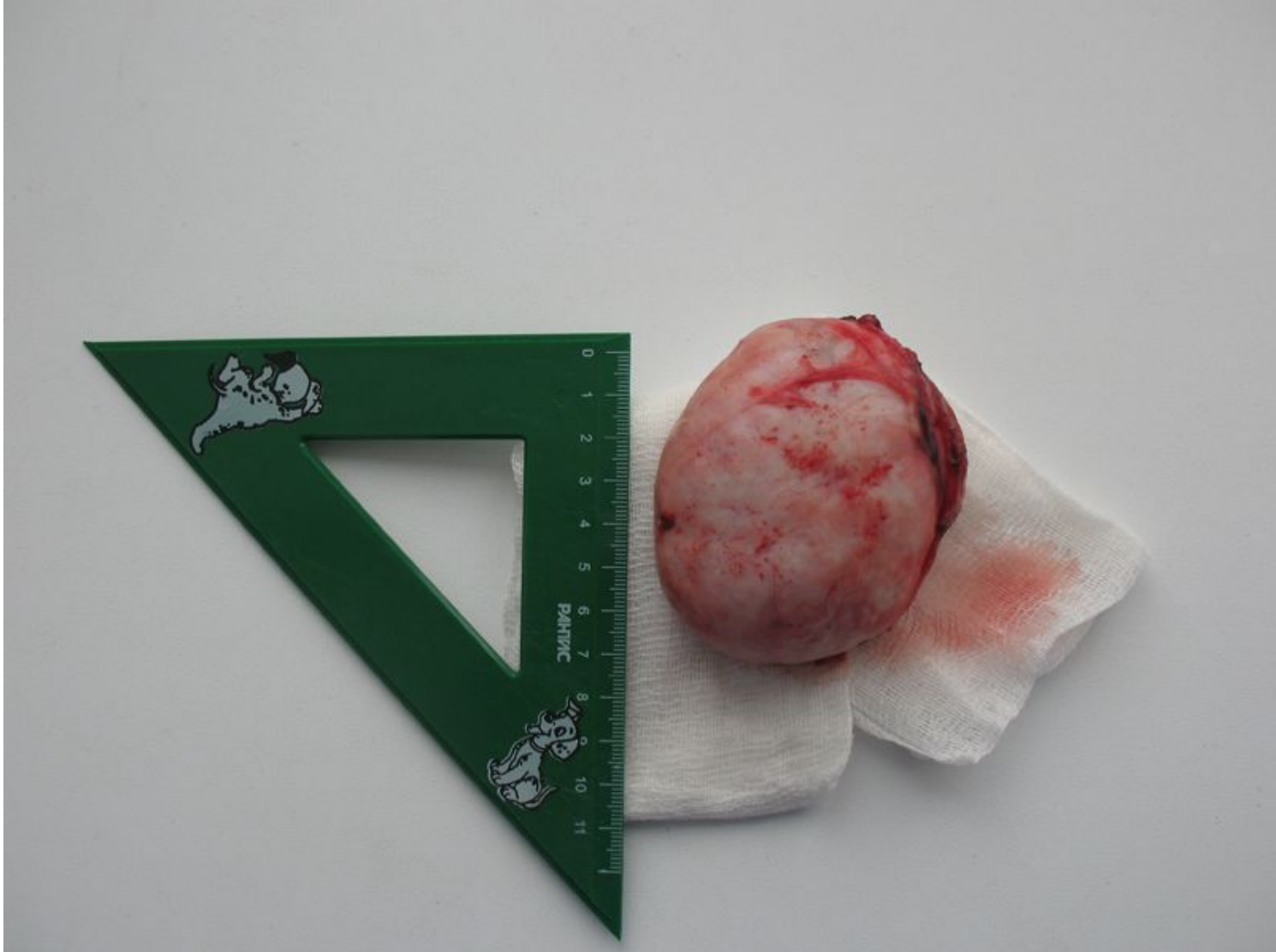
Маммография

Удаление гигантской фиброаденомы

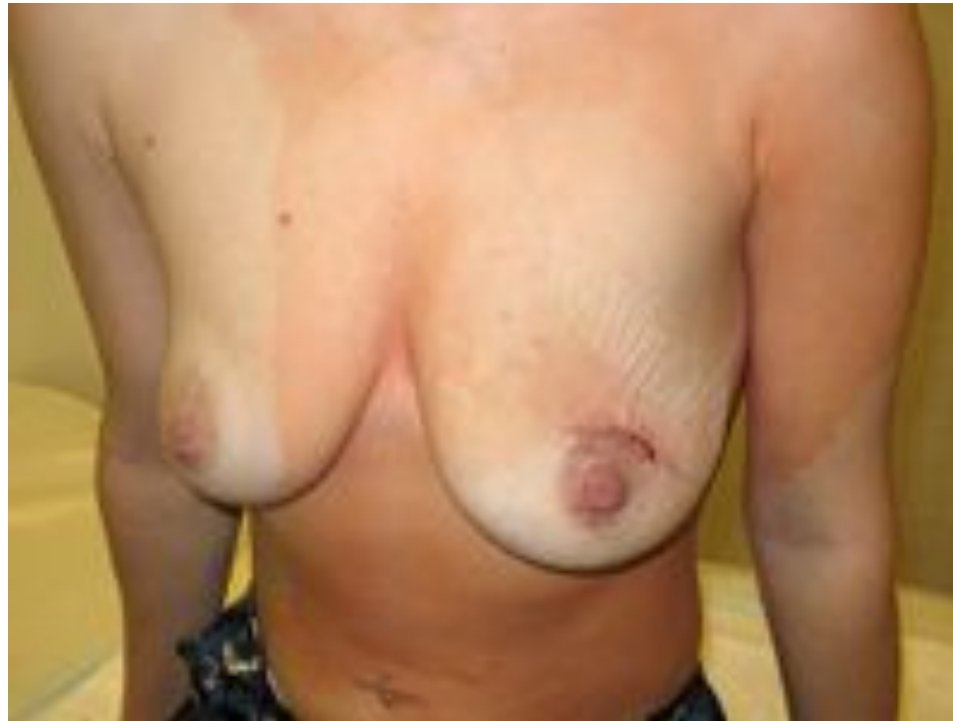Фиброаденома левой молочной железы.
Размер при пальпации примерно 8 см.



Фиброденома размерами примерно 7 см
в наибольшем диаметре.



1 сутки после операции
(выполнена под местной
анестезией)



Как проводится удаление?

Принципиально проводится 2 типа операций.

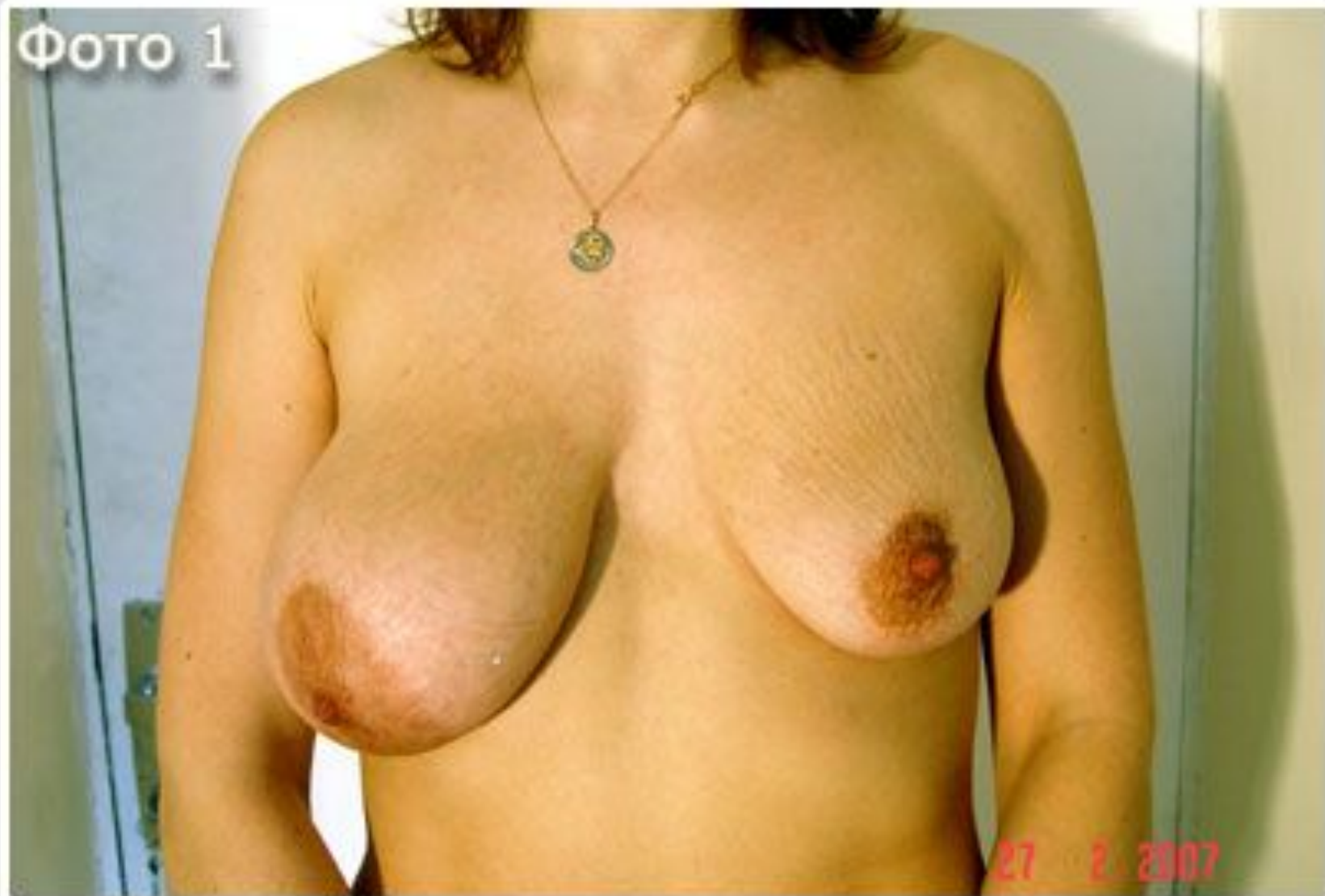- Энуклеация (вылущивание) проводится при отсутствии подозрения на рак. **Энуклеация** (от [лат. enucleo](#) — вынимаю ядро, очищаю от скорлупы) — один из способов удаления [опухолей](#) и [органов](#).

Как правило, под местной анестезией через небольшой разрез (несколько сантиметров) проводится вылущивание опухоли. Дефект при такой операции обычно отсутствует или минимален.

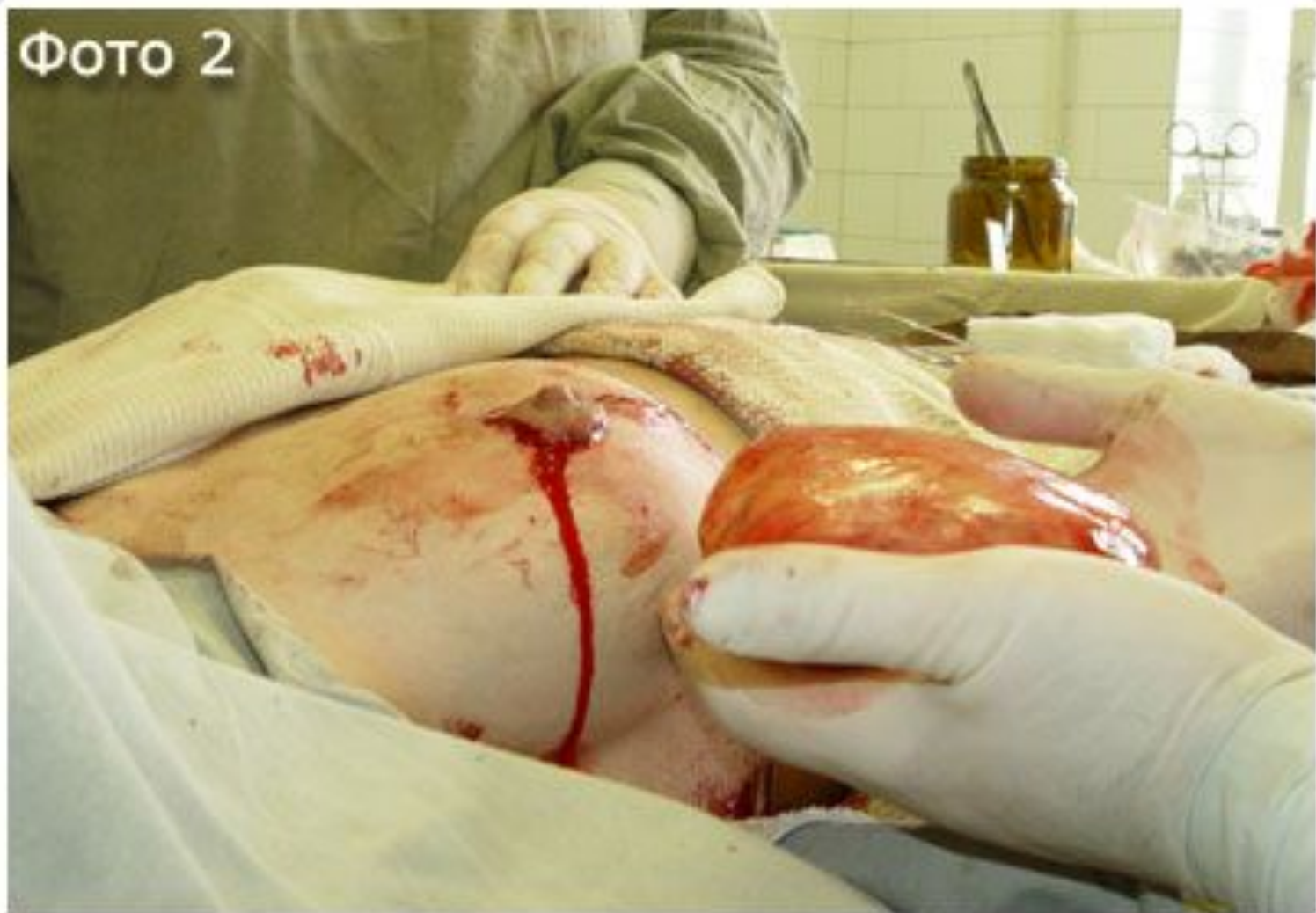- [Секторальная резекция](#) — удаление опухоли вместе с окружающими тканями (отступя от 1 до 2–3 см от опухоли) — проводится при подозрении на рак. Косметический дефект при такой операции может быть заметен.

ЛИПОМЫ МОЛОЧНОЙ ЖЕЛЕЗЫ

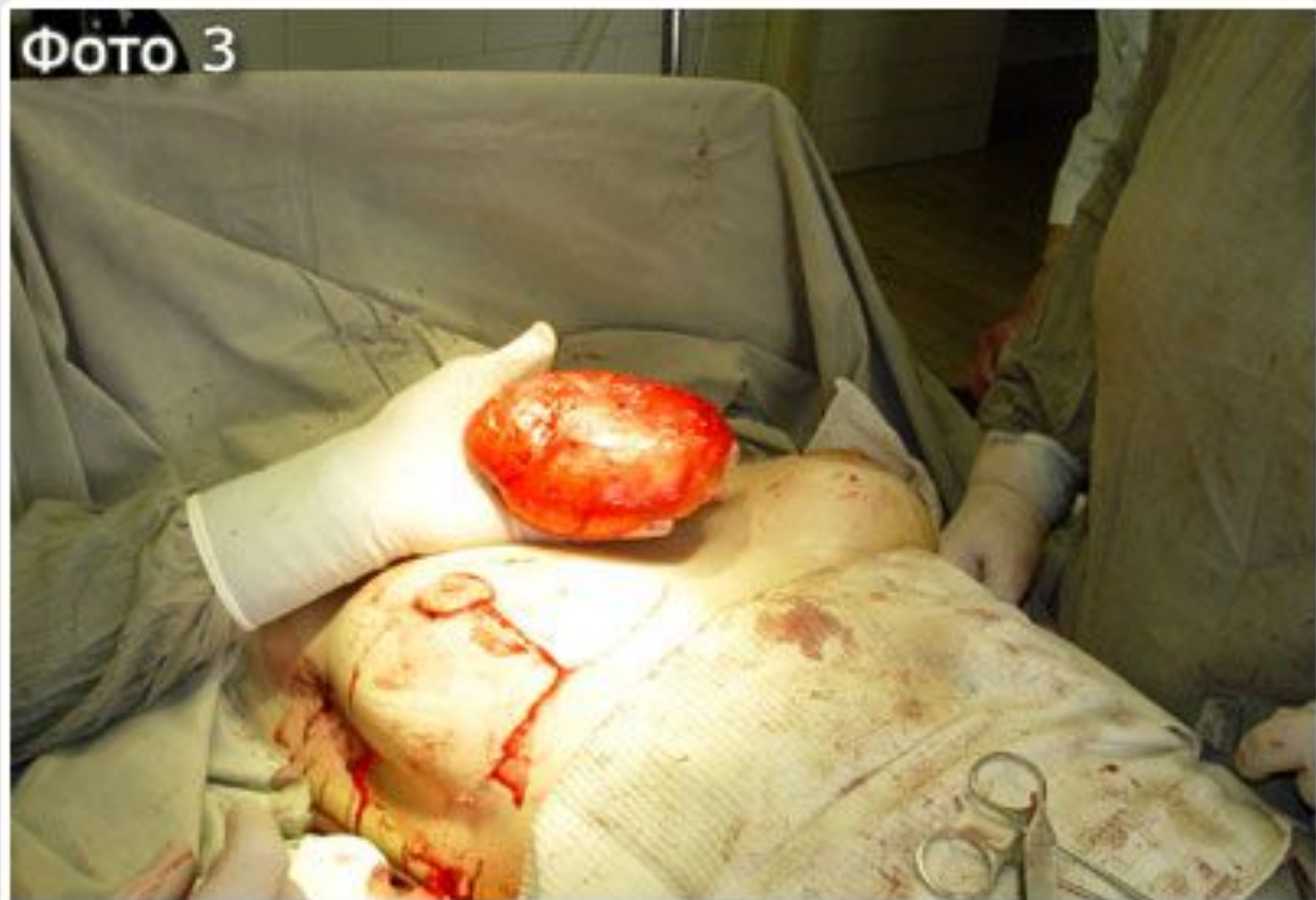ΦΟΤΟ 1



ΦΟΤΟ 2



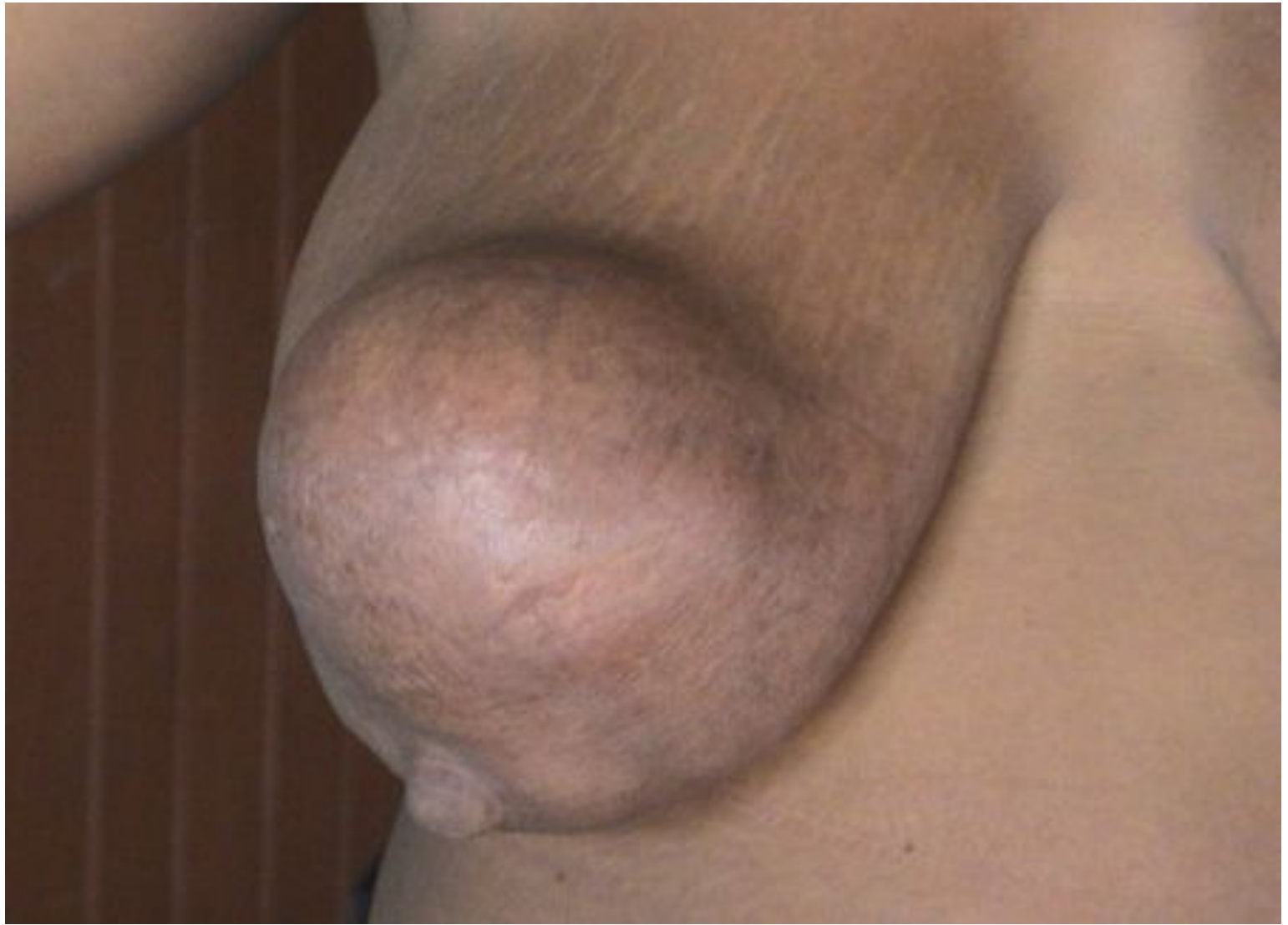ΦΟΤΟ 3

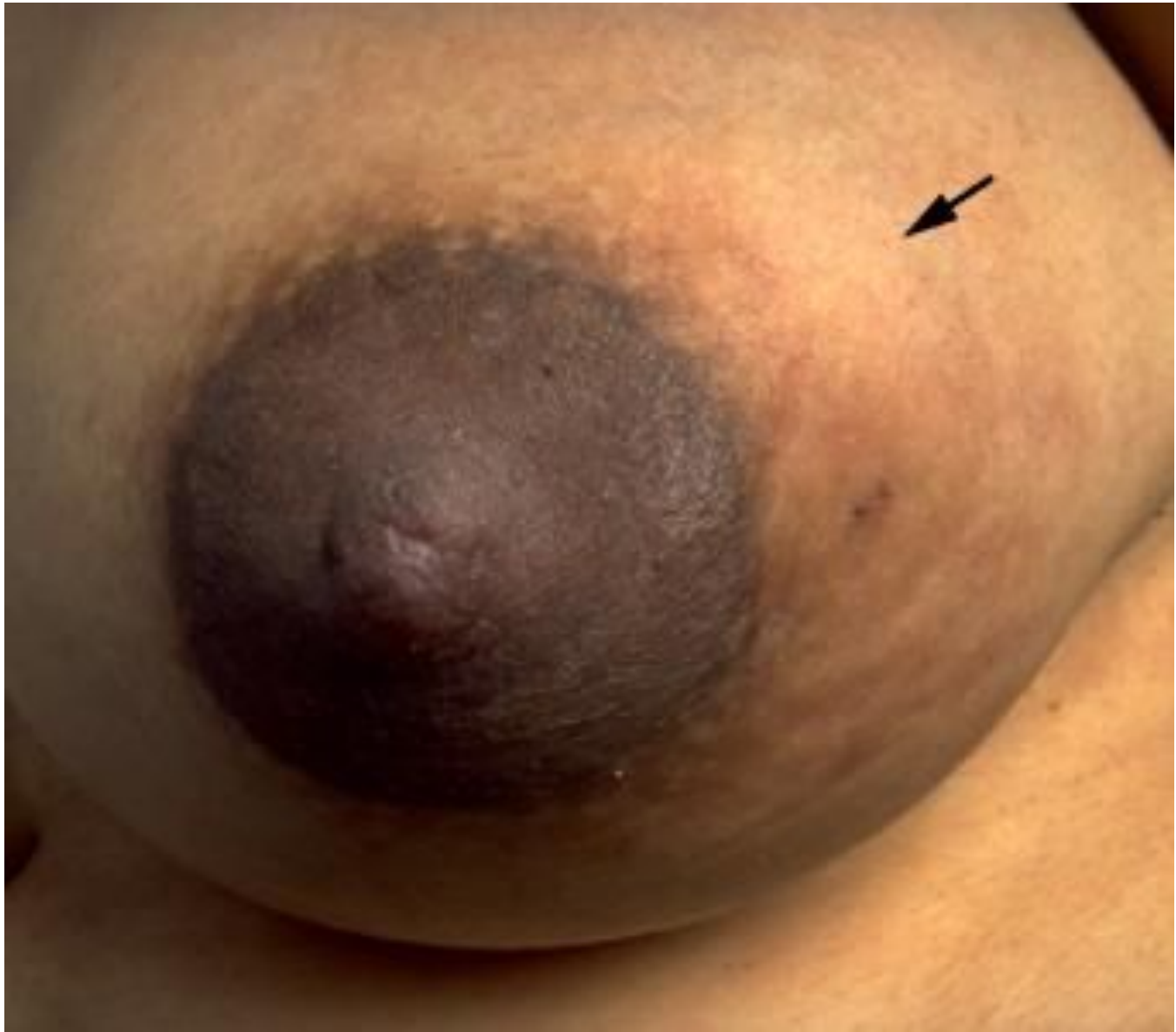

ΦΟΤΟ 4



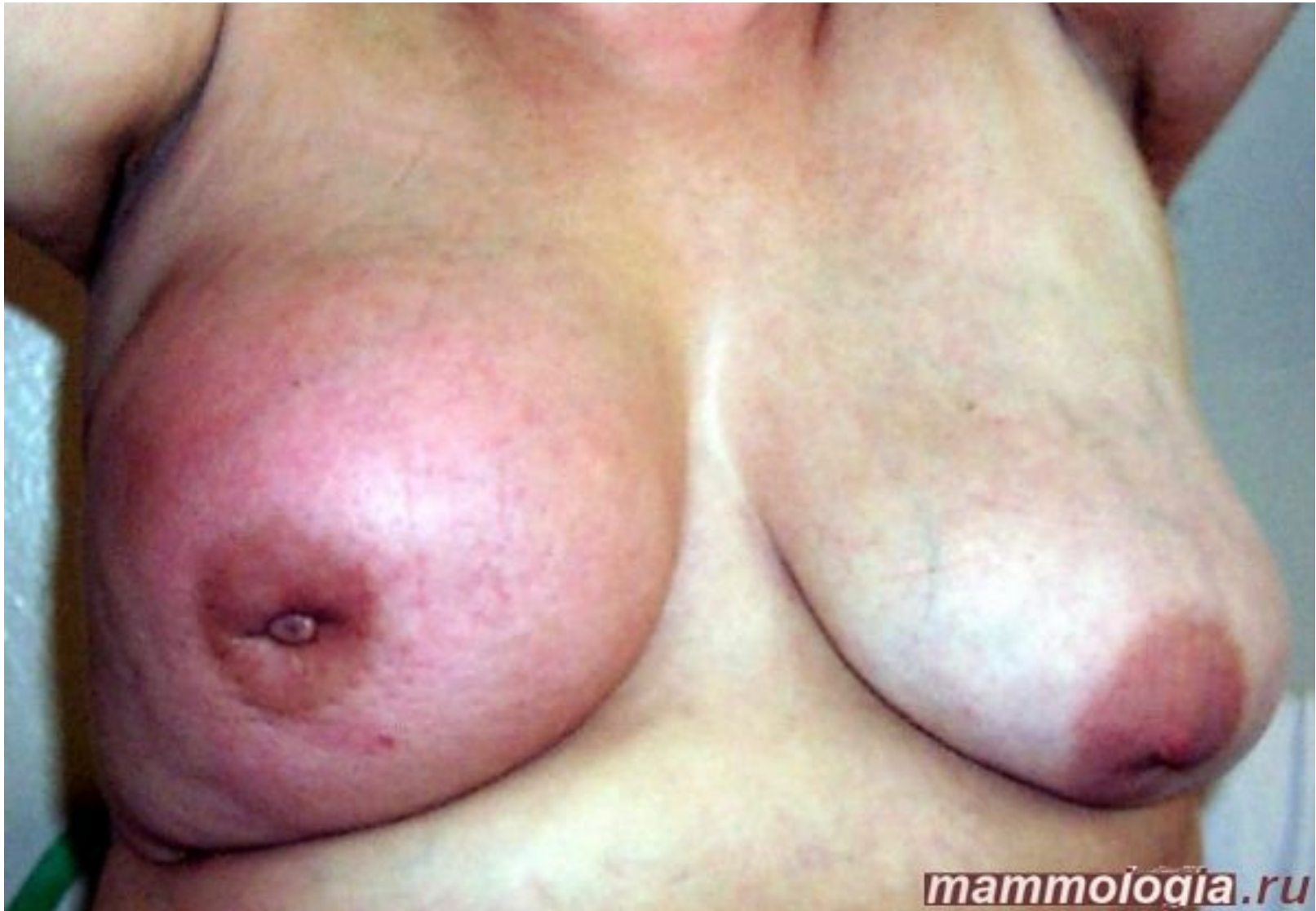МОЛОЧНАЯ КИСТА МОЛОЧНОЙ ЖЕЛЕЗЫ



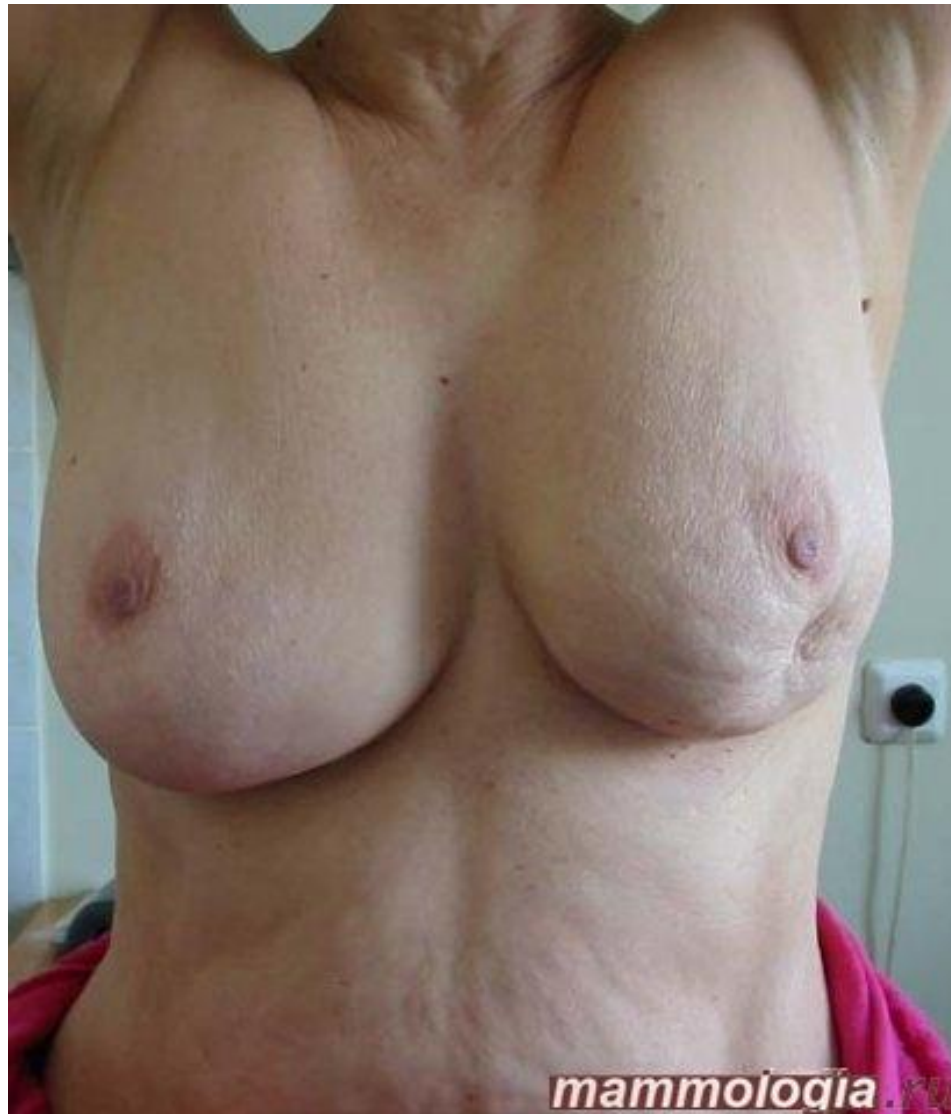

РАК МОЛОЧНОЙ ЖЕЛЕЗЫ

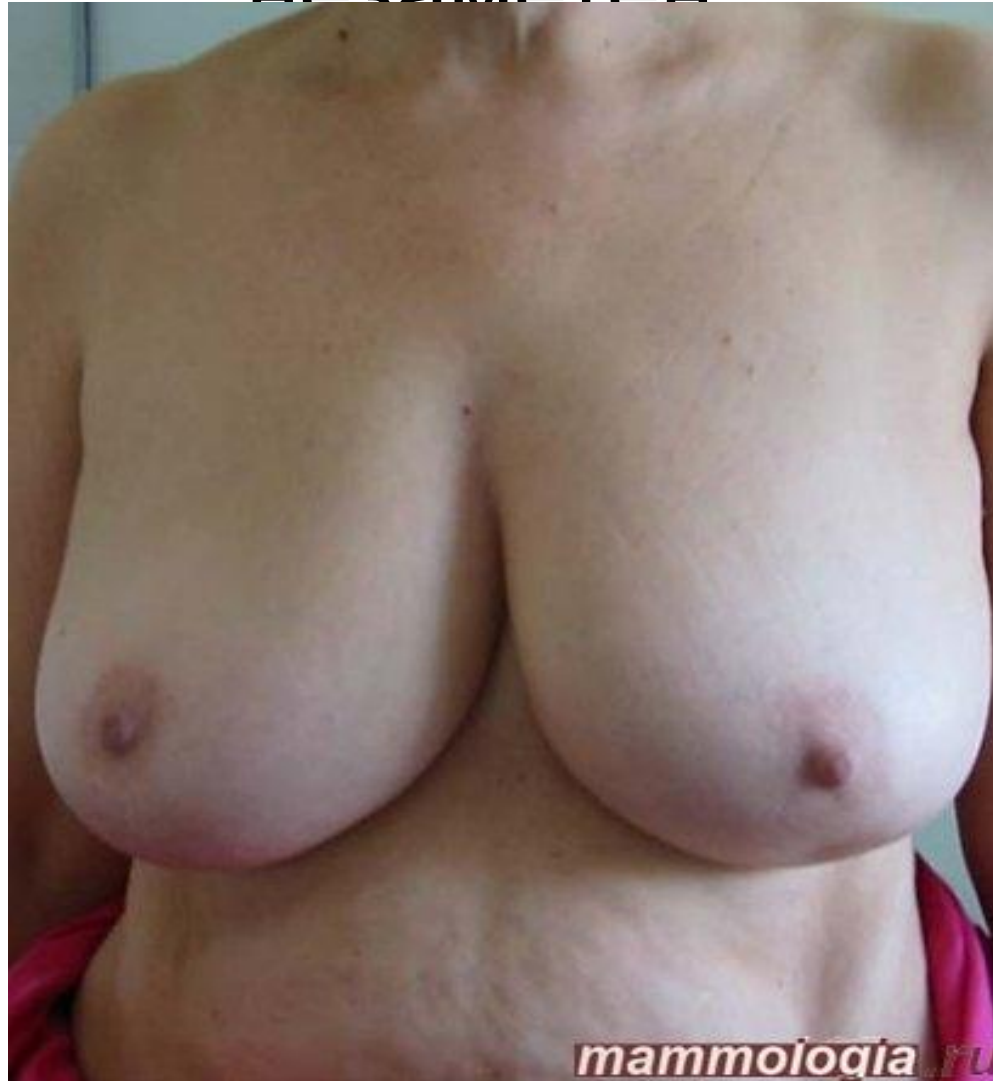Отечно-инфильтративная форма

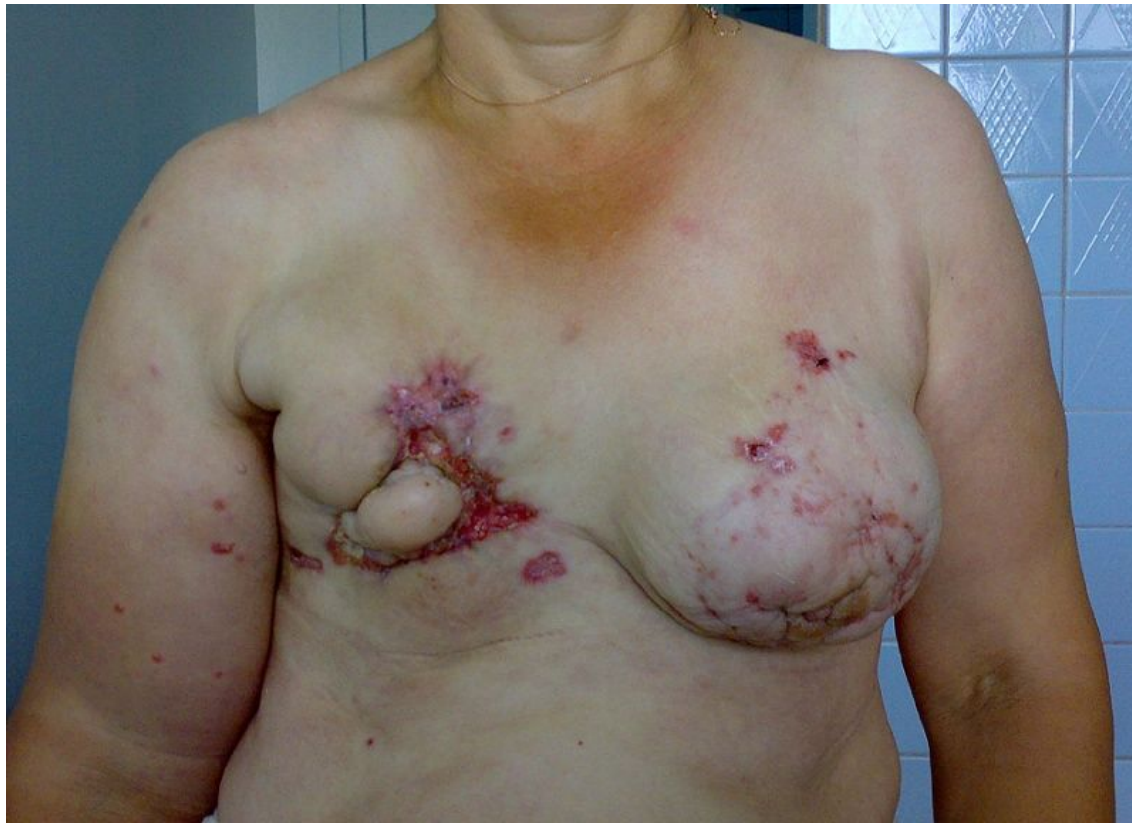

Симптомы втяжения кожи



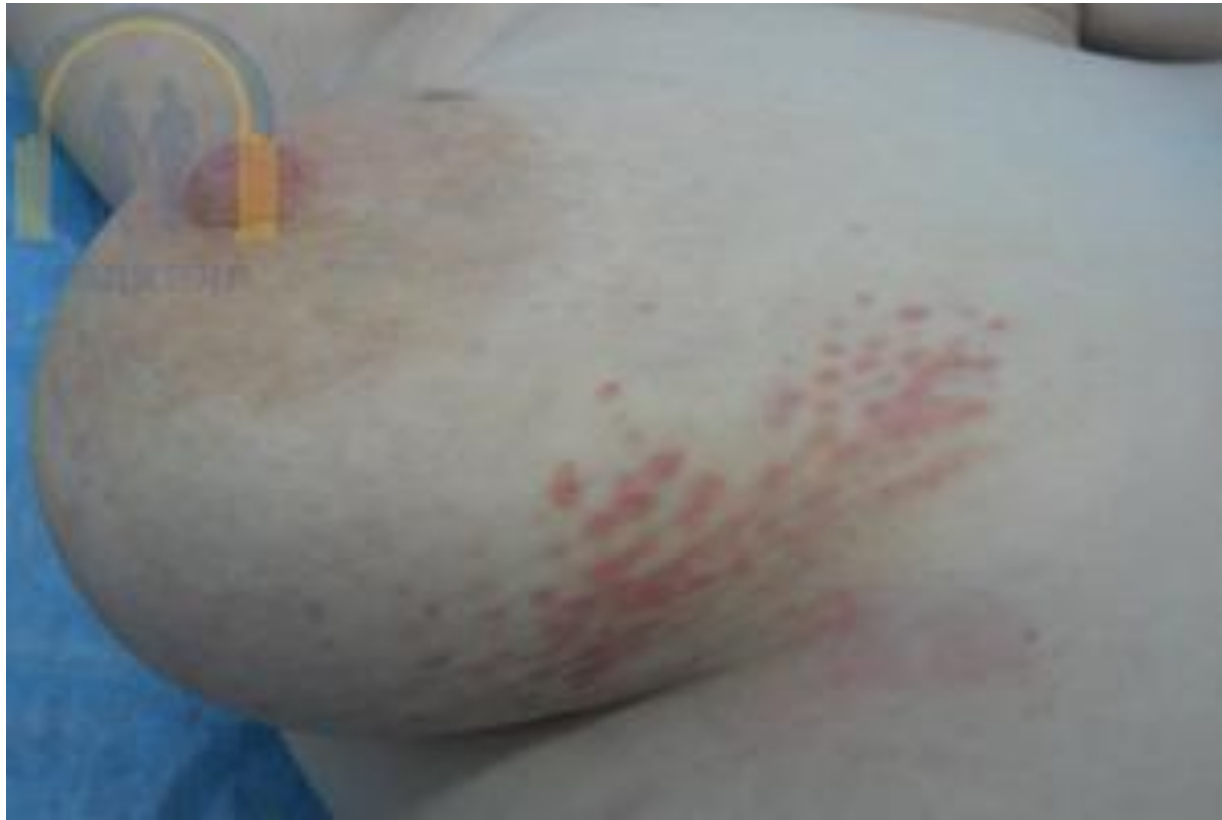Симптом втяжения кожи при
опущенных руках может быть почти
незаметен



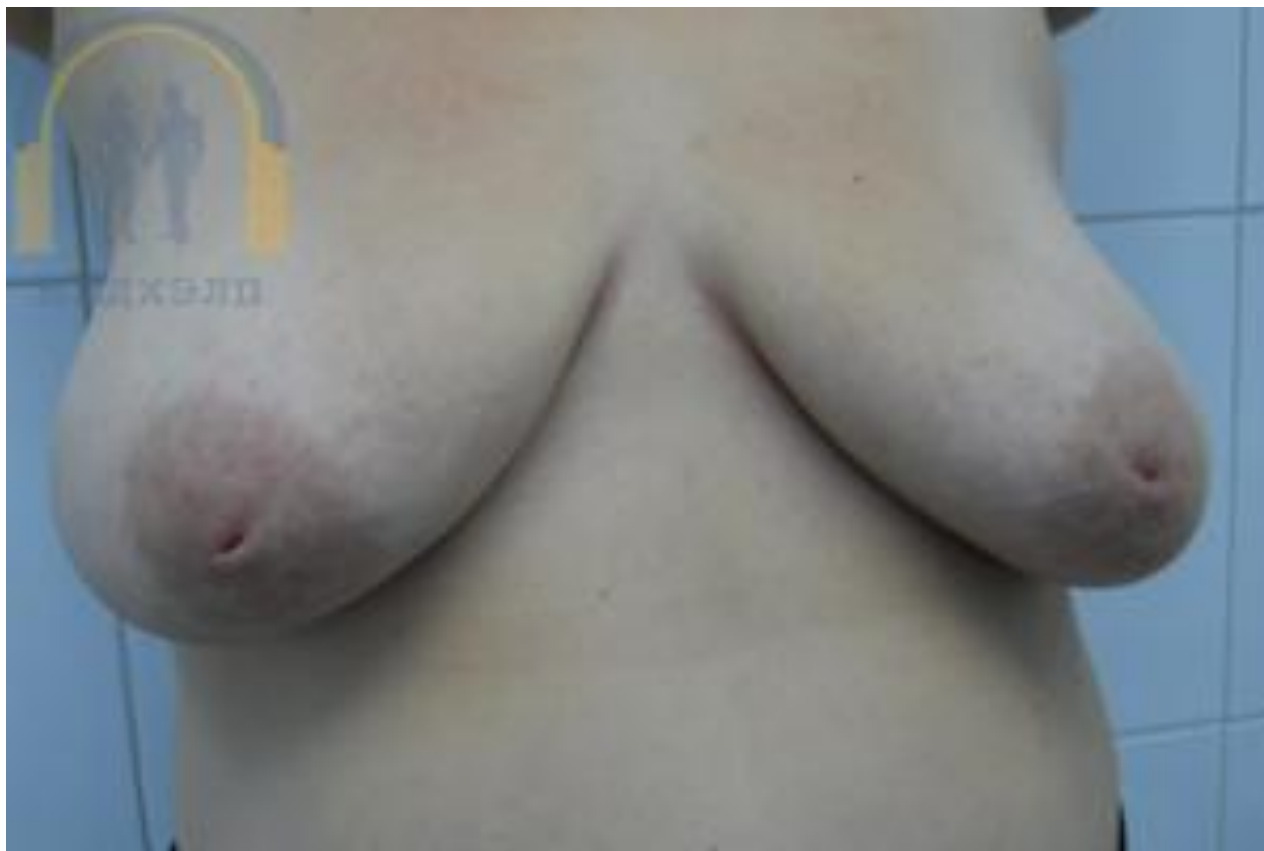

Пациентка более чем за год до снимка обнаружила уплотнение в правой молочной железе. За медицинской помощью не обращалась, несмотря на последующее изъязвление и рост новообразования. Через полгода появились изменения и в левой молочной железе, а также стал нарастать лимфостаз правой верхней конечности. На данный момент сложно решить однозначно - является ли данный случай вариантом двухстороннего (билатерального) рака молочной железы, либо же изменения в левой молочной железе носят вторичный характер.

Рак молочной железы I-II степени(лимонная корка)

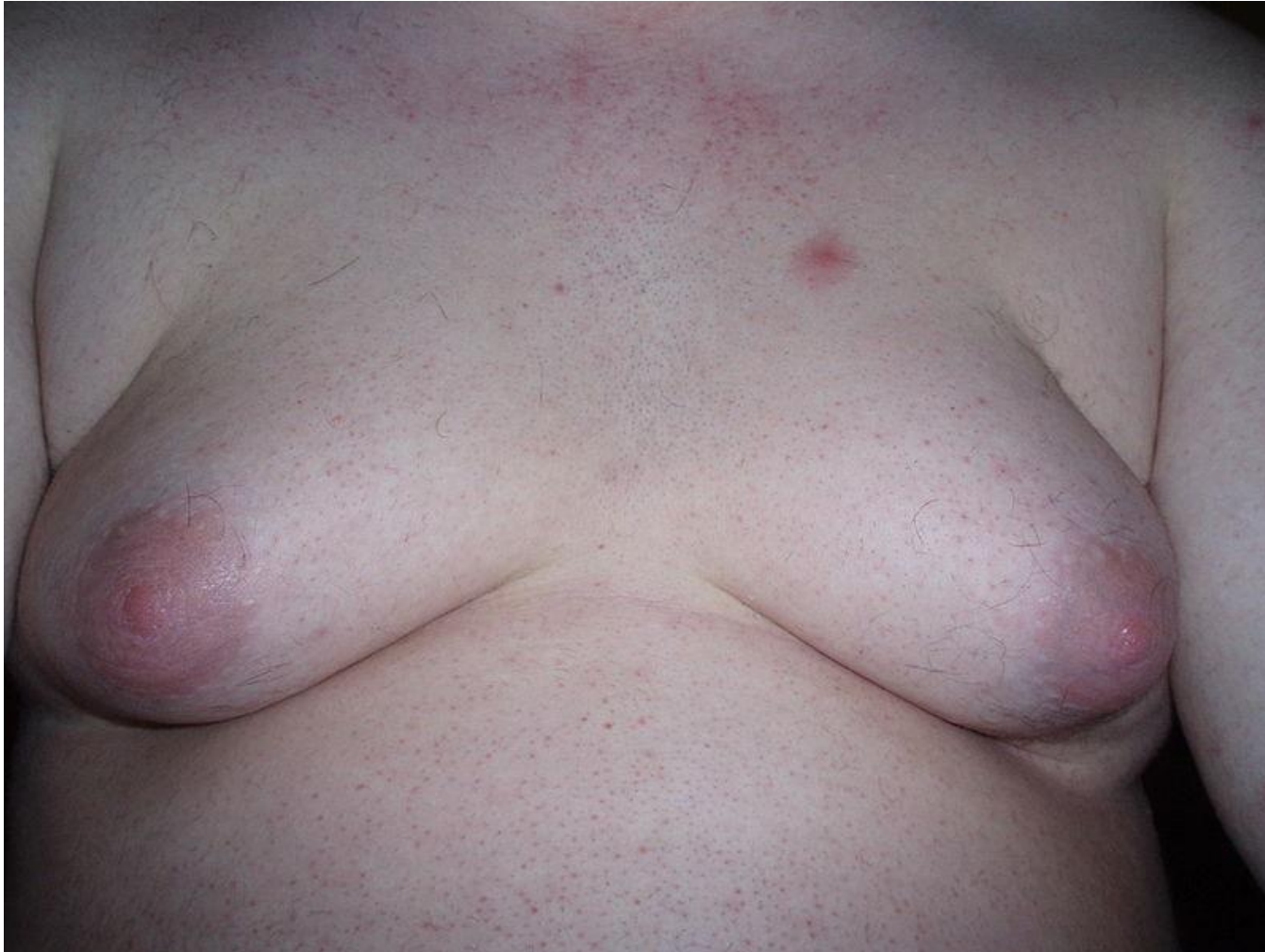

Рак Педжета



ЗАБОЛЕВАНИЯ МОЛОЧНОЙ ЖЕЛЕЗЫ У МУЖЧИН

ГИНЕКОМАСТИЯ



РАК МОЛОЧНОЙ ЖЕЛЕЗЫ IV СТ

