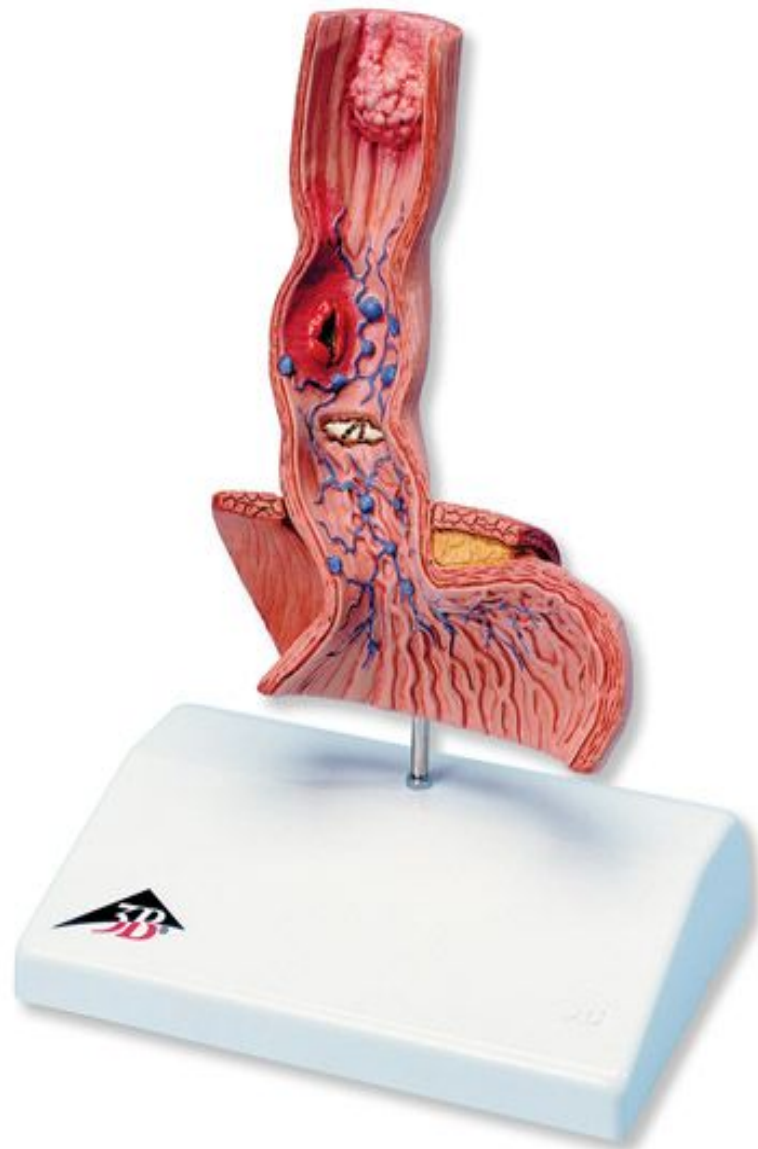

# ЗАБОЛЕВАНИЯ ПИЩЕВОДА

Выполнила  
студентка 513  
группы  
лечебного  
факультета  
Ширякова О.И



# Заболелвания пищевода

- Ахалазия кардии
- Гастроэзофагиальная рефлюксная болезнь (ГЭРБ)
- Эзофагит
- Рак пищевода
- Дивертикул пищевода

# Ахалазия кардии

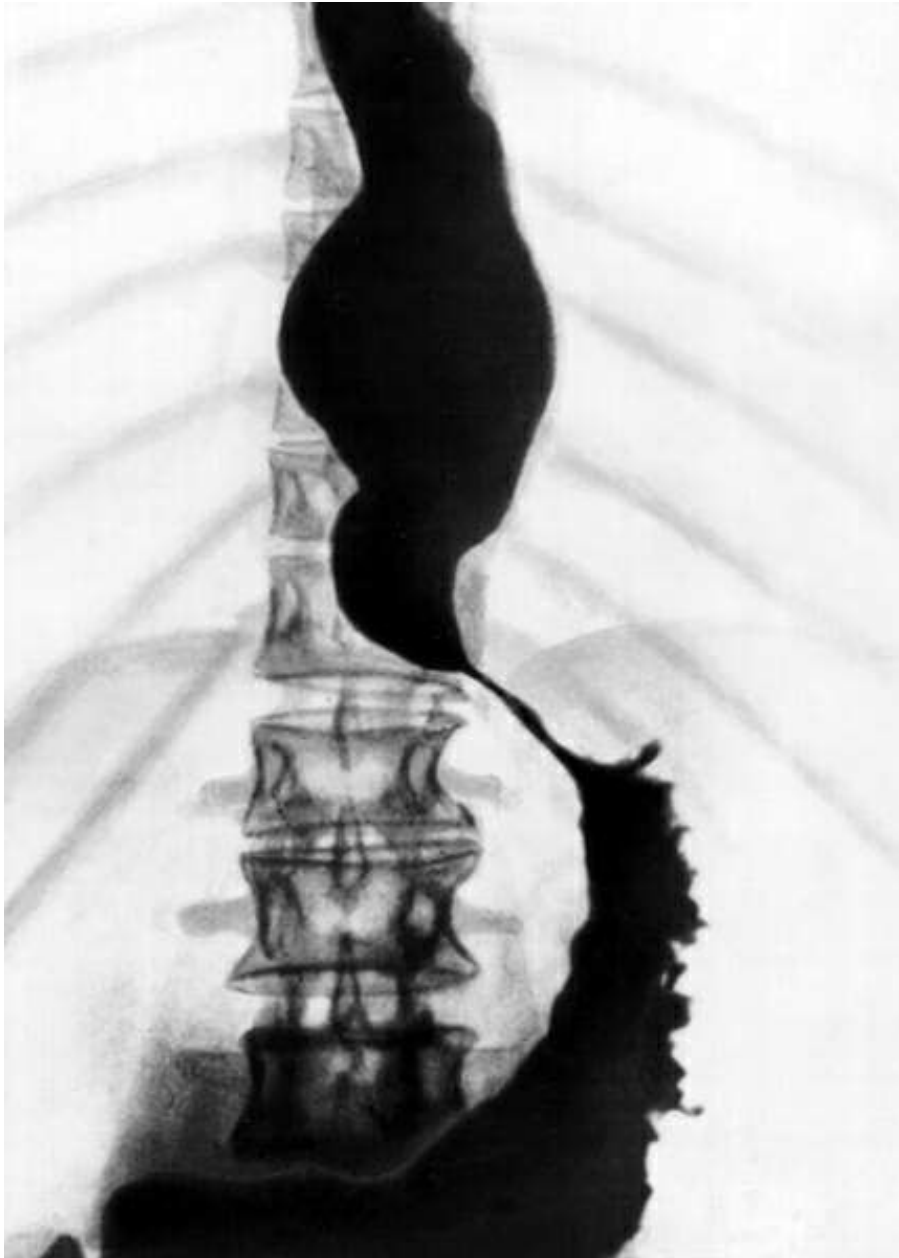
- хроническое заболевание, характеризующееся отсутствием или недостаточным рефлексорным расслаблением нижнего пищеводного сфинктера, вследствие чего происходит непостоянное нарушение проходимости пищевода, вызванное сужением его отдела перед входом в желудок (называется «кардией») и расширением вышерасположенных участков.

# Симптомы ахалазии

- Дисфагия
- Регургитация
- Боль в грудной клетке
- Другие симптомы (тошнота, отрыжка тухлым, повышенное слюноотделение, неприятный запах изо рта)

# Лечение ахалазии

- Медикаментозное (препараты нитроглицерина, анестезирующего действия-алмагель)
- Оперативно (пищеводные стенты)



РЕНТГЕНОГРАММА  
ПИЩЕВОДА ПРИ  
АХАЛАЗИИ КАРДИИ.

# Гастроэзофагеальная рефлюксная болезнь (ГЭРБ)

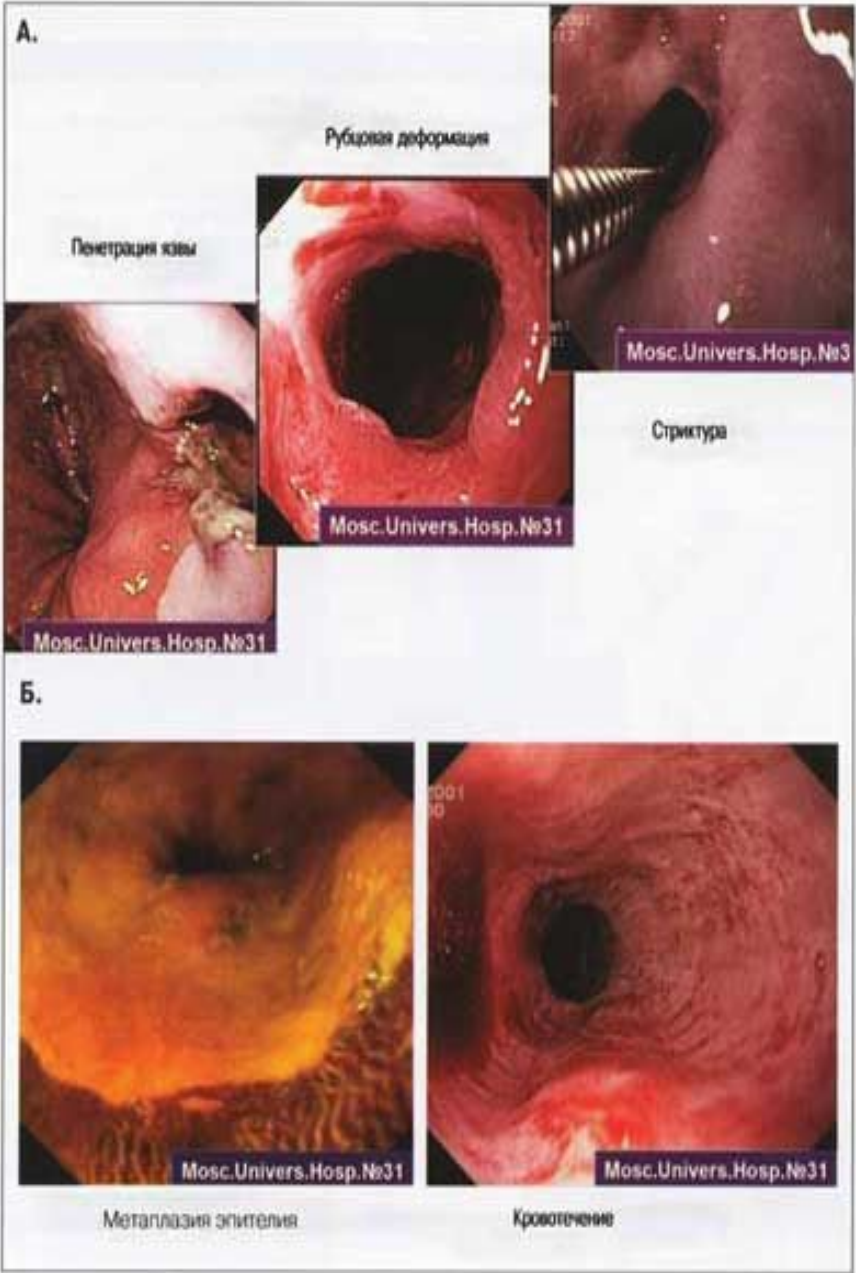
- это хроническое рецидивирующее заболевание, обусловленное спонтанным, регулярно повторяющимся забросом в пищевод желудочного и/или дуоденального содержимого, приводящему к поражению нижнего отдела пищевода

# Симптомы ГЭРБ

- Диспепсические (изжога, кислая отрыжка)
- Легочные (кашель, одышка, чаще возникающие в положении лежа)
- отоларингологические (охриплость голоса, сухость в горле, тонзиллит, синусит, белый налет на языке)
- желудочные (быстрое насыщение, вздутие, тошнота, рвота).



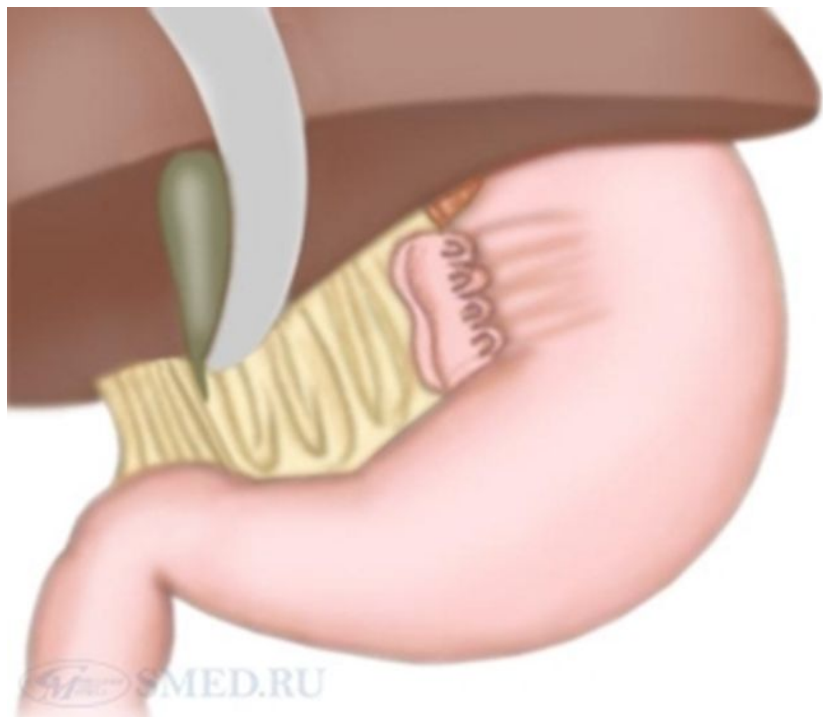
# ЭНДОСКОПИЧЕСКАЯ КАРТИНА



# Лечение ГРЭБ

- Медикаментозная терапия направлена на нормализацию кислотности и улучшению моторики
- Хирургическое лечение фундопликация по Ниссену.

# фундопликация по Ниссену



- Шовным материалом ушивается дефект в диафрагме, а стенки желудка в месте вхождения в него пищевода "наворачиваются" на пищевод, создавая тем самым дополнительную манжетку, муфту. Манжетка фиксируется к ушитым ножкам диафрагмы. Эта манжетка, а также уменьшенное отверстие в диафрагме препятствуют в дальнейшем обратному забросу желудочного содержимого в пищевод. Более частая модификация (т.н. "золотой стандарт") - это фундопликация по Ниссену-Розетти, когда отсутствует этап фиксации желудка к диафрагме.

**Эзофагит**- заболевание пищевода, сопровождающееся воспалением его слизистой оболочки.

### **Симптомы:**

- затруднения и/или болезненные ощущения при глотании
- Изжога
- Боли во рту
- Тошнота
- Рвота
- ощущения чего-то застрявшего в горле

# Хирургическое лечение

- расширение просвета пищевода (дилатация)
- хирургическое наложение анастомоза для формирования правильно функционирующей новой части пищевода (удаление пораженной части пищевода и соединение оставшихся частей между собой).

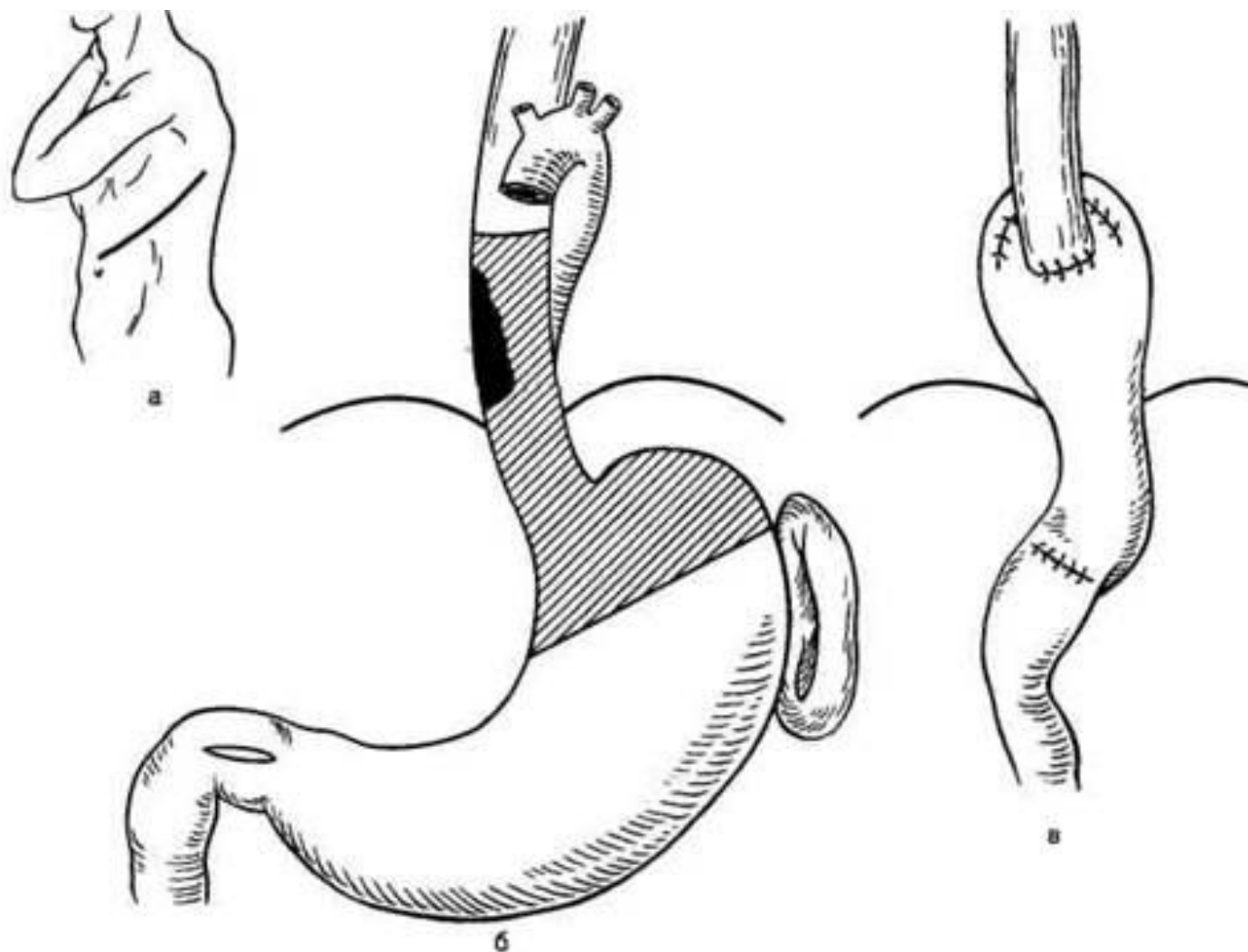


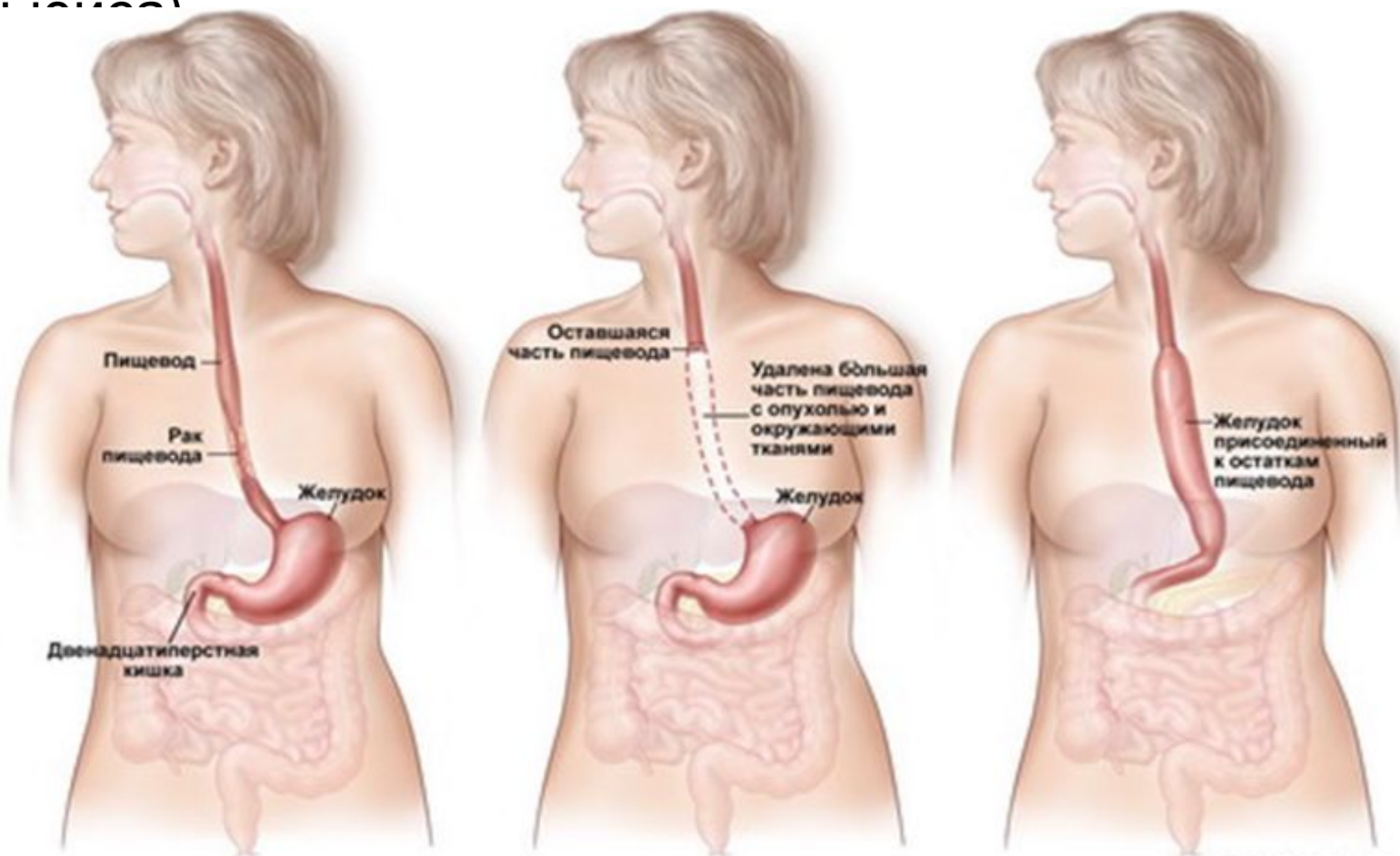
Рис. 7.9. Одномоментная резекция нижней трети пищевода и кардии с эзофагопластикой.  
а — операционный доступ; б — уровень резекции пищевода и желудка; в — наложение эзофагогастроанастомоза.

# **Рак пищевода-онкологическое заболевание.**

## **Симптомы**

- **первичные или местные**
- **вторичные**
- **общие**

При раке пищевода выполняют стандартную операцию - эзофагэктомию (синонимы: трансторакальная субтотальная резекция пищевода, операция типа Джексона)






**Дивертикул пищевода –  
ограниченное выпячивание  
пищеводной стенки.**

**Пульсионные (1)**

**Тракционные (2)**



# **Классификация по локализации.**

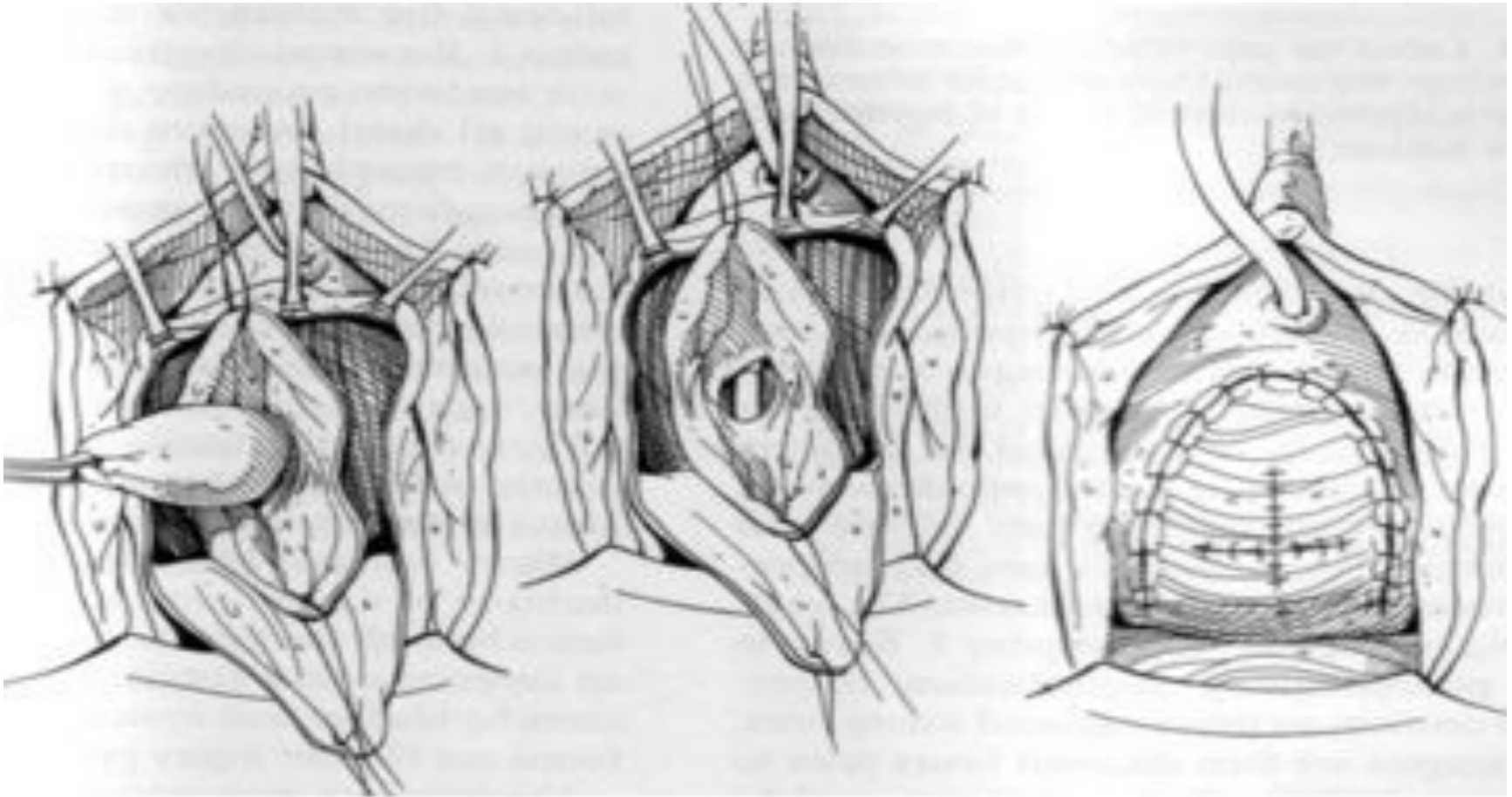
- **глоточно-пищеводные  
(ценкеровские)**
- **эпибронхиальные**
- **эпифренальные**

# Хирургическое лечение.

В зависимости от локализации дивертикула выбирают операционный доступ:

- при глоточно-пищеводных – шейный
- при эпибронхиальных – правосторонний трансторакальный
- при эпифренальных – левосторонний трансторакальный.

# Дивертикулэктомия



**Спасибо за  
внимание.**