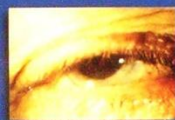

ЗАБОЛЕВАНИЯ ПРИДАТОЧНОГО АППАРАТА ГЛАЗА

Анамнез

- Субъективные жалобы
- Время и место возникновения симптомов
- Системные заболевания
- Условия на рабочем месте
- История применения лекарственных препаратов



Изменение переднего сегмента у пациента с Синдромом Суэда Глаза. Видны края мезеиона века и выраженный склероз.

Исследование наружных структур глаза

- Частота моргания
- Краснота/припухлость края века
- Смыкание век

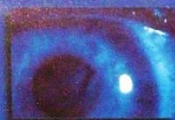

Большая конъюнктивальная склера, параллельная краю века, превосходит размер нормального слезного мениска.

Исследование с помощью щелевой лампы

- Край века
- Мейбомиевые железы
- Слезный мениск
- Конъюнктивит
- Липидный слой (тест на интерференцию)
- Роговица
- Конъюнктивальные складки, параллельные краю века

Дополнительные методы диагностики



Время разрушения слезной пленки. Черная полоска указывает место разрыва слезной пленки.

Время разрушения слезной пленки

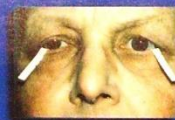Оцениваемые параметры

Стабильность прекоorneальной слезной пленки

Оценка

Время разрушения слезной пленки

Время разрушения слезной пленки	Результат
> 10 с	Норма
5 - 10 с	Снижено
< 5 с	Сильно снижено



Тест Ширмера.

Тест Ширмера

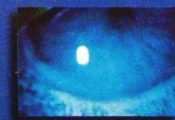
Оцениваемые параметры

В основном водный компонент секреции слезной жидкости и рефлекторной секреции

Оценка

Длина увлажненной полоски

Длина увлажненной полоски	Результат
≥ 15 мм	Норма
> 10 до 15 мм	Начинающаяся недостаточность выработки слезной жидкости
> 5 до 10 мм	Выраженная недостаточность выработки слезной жидкости
≤ 5 мм	Тяжелая недостаточность выработки слезной жидкости



Витальной окрашивание флюоресцеином. Специальной точечной окрашивание роговицы у пациента с выраженным Синдромом Суэда Глаза.

Окрашивание флюоресцеином

Флюоресцеин окрашивает поверхностные дефекты и проникает через них в межклеточные пространства

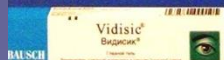Оцениваемые параметры

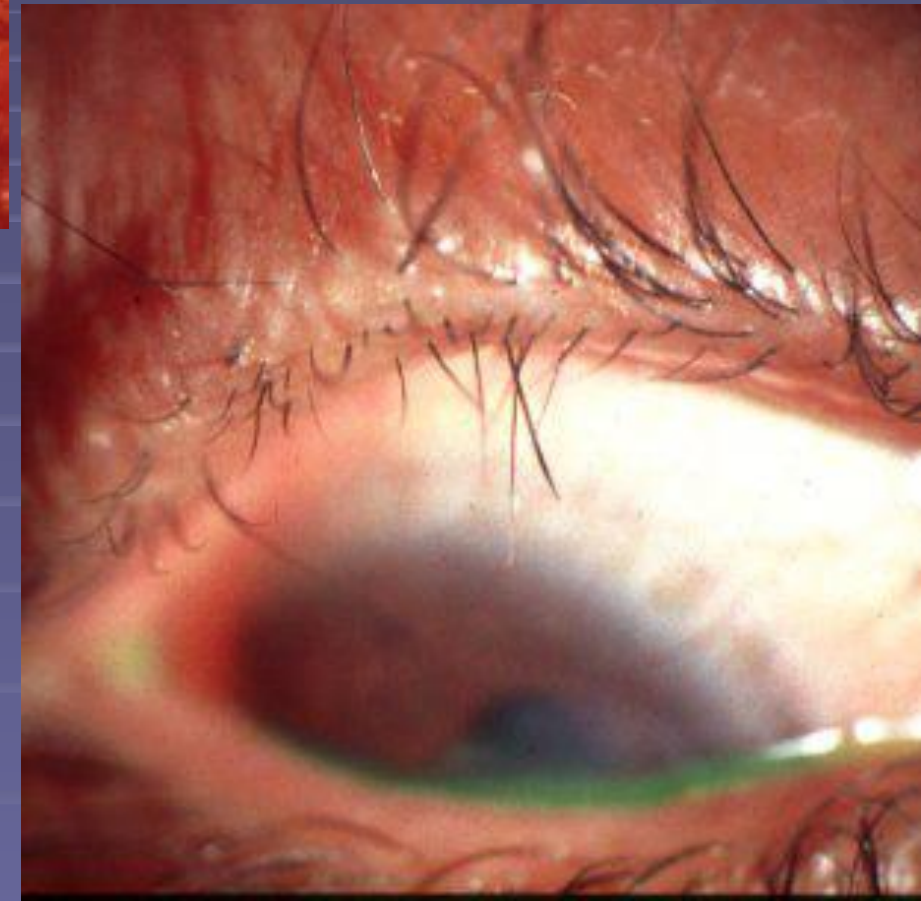
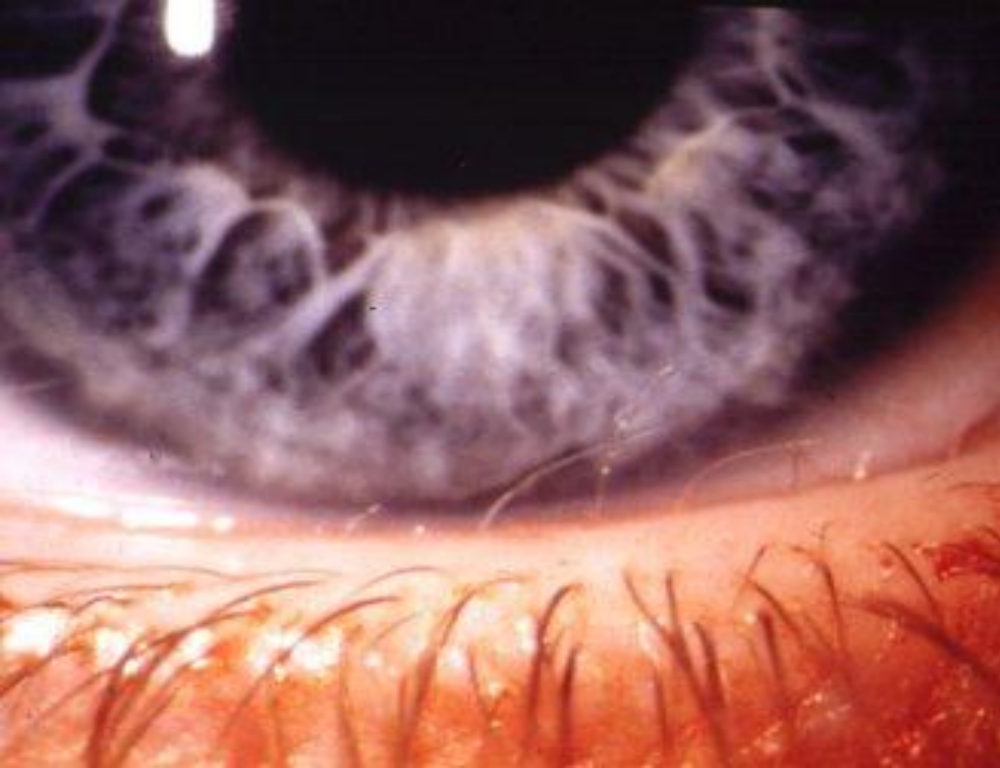Число точечных пятен красителя на поверхности роговицы

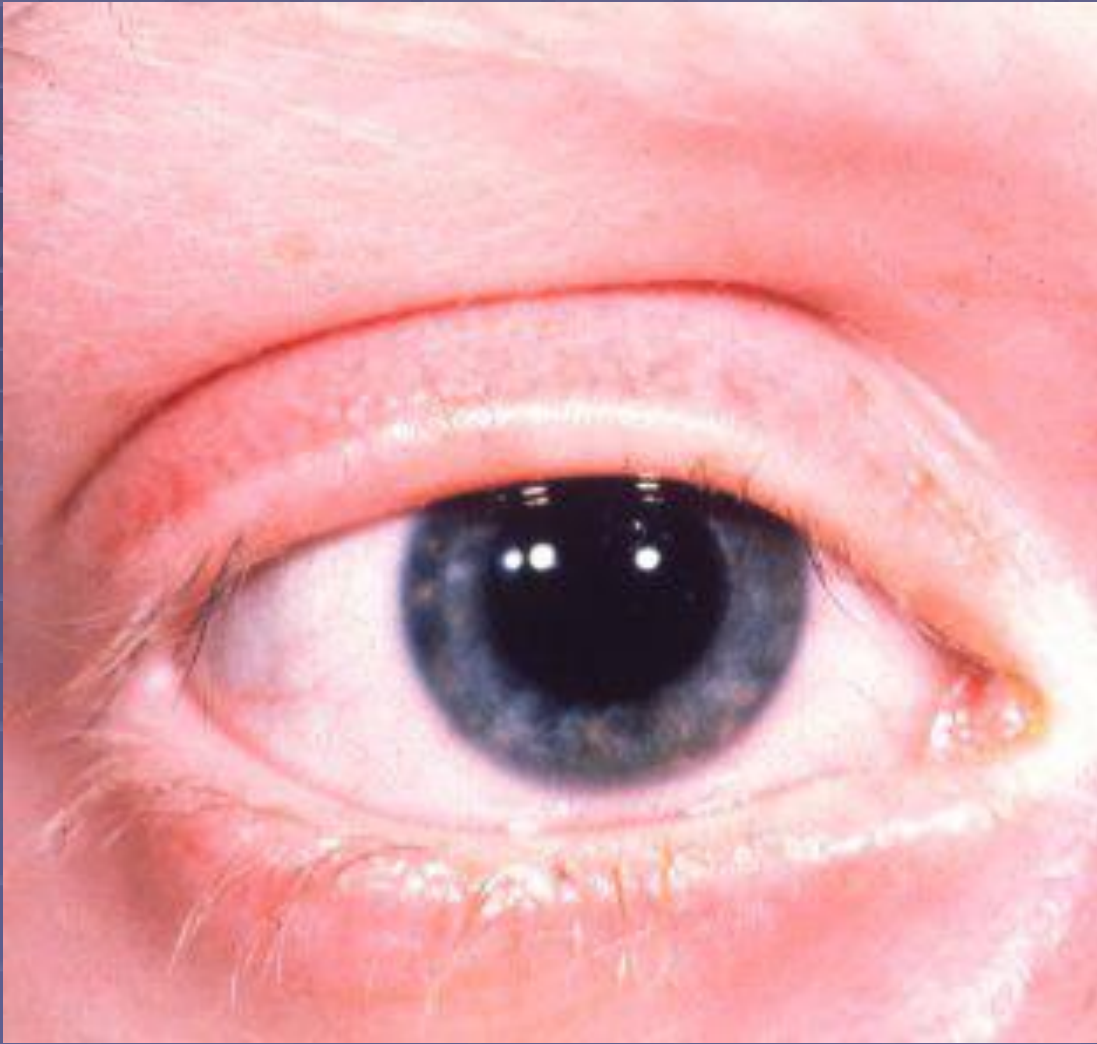
Оценка

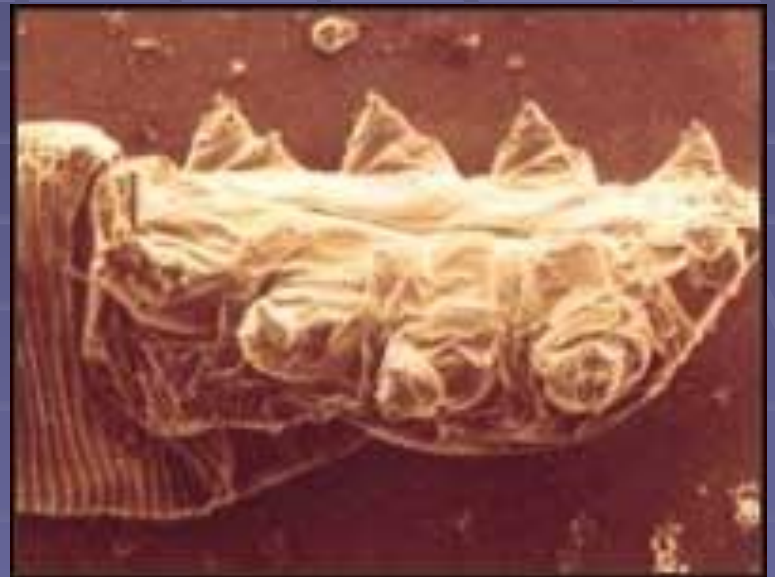
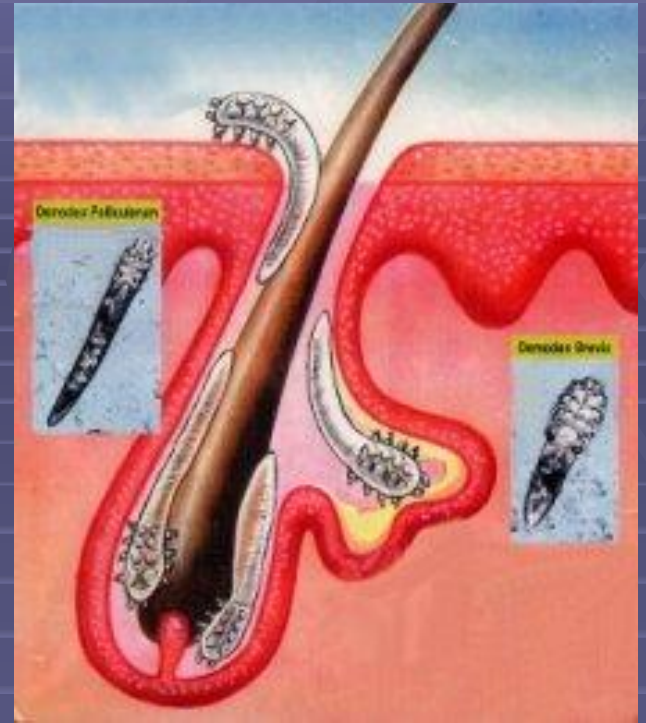
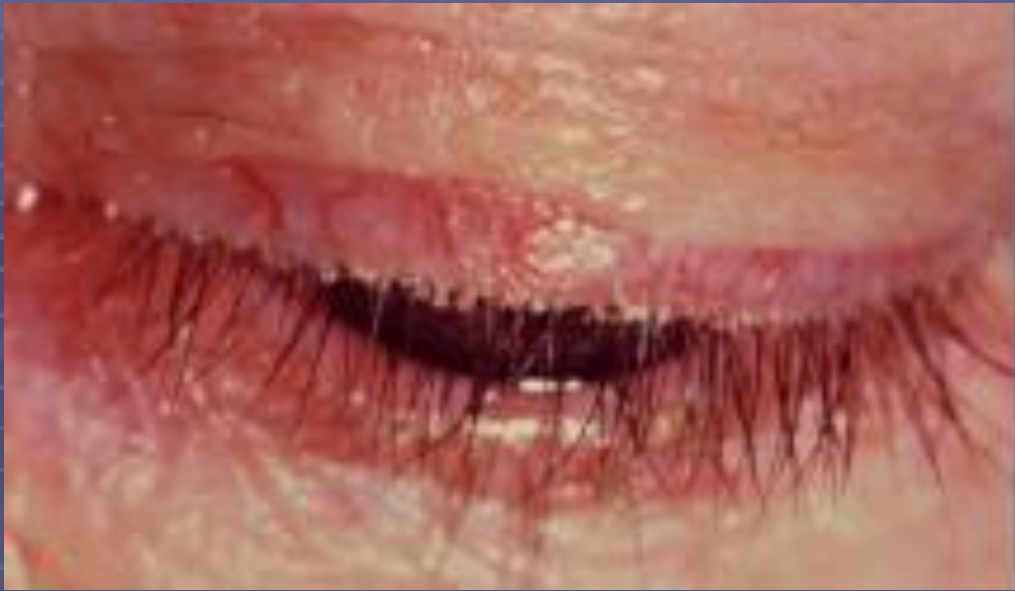До 10 пятен на фоне равномерного распределения флюоресцеина = Норма

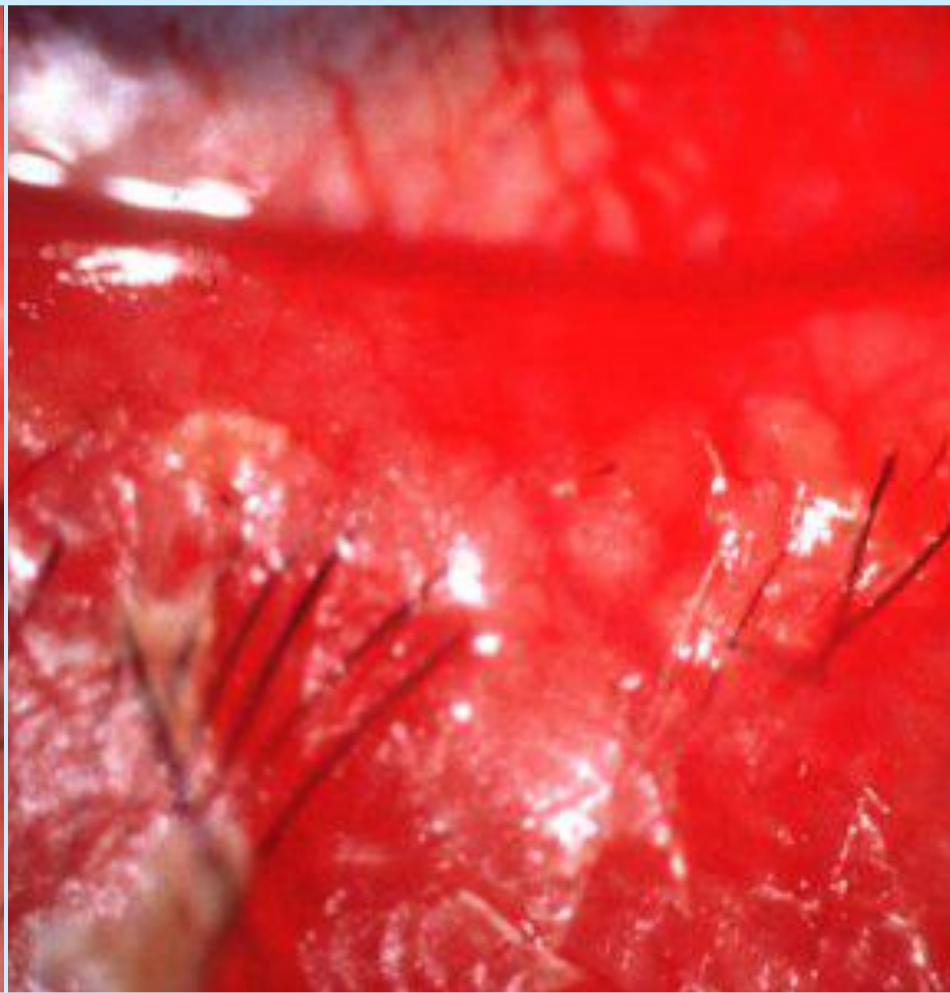
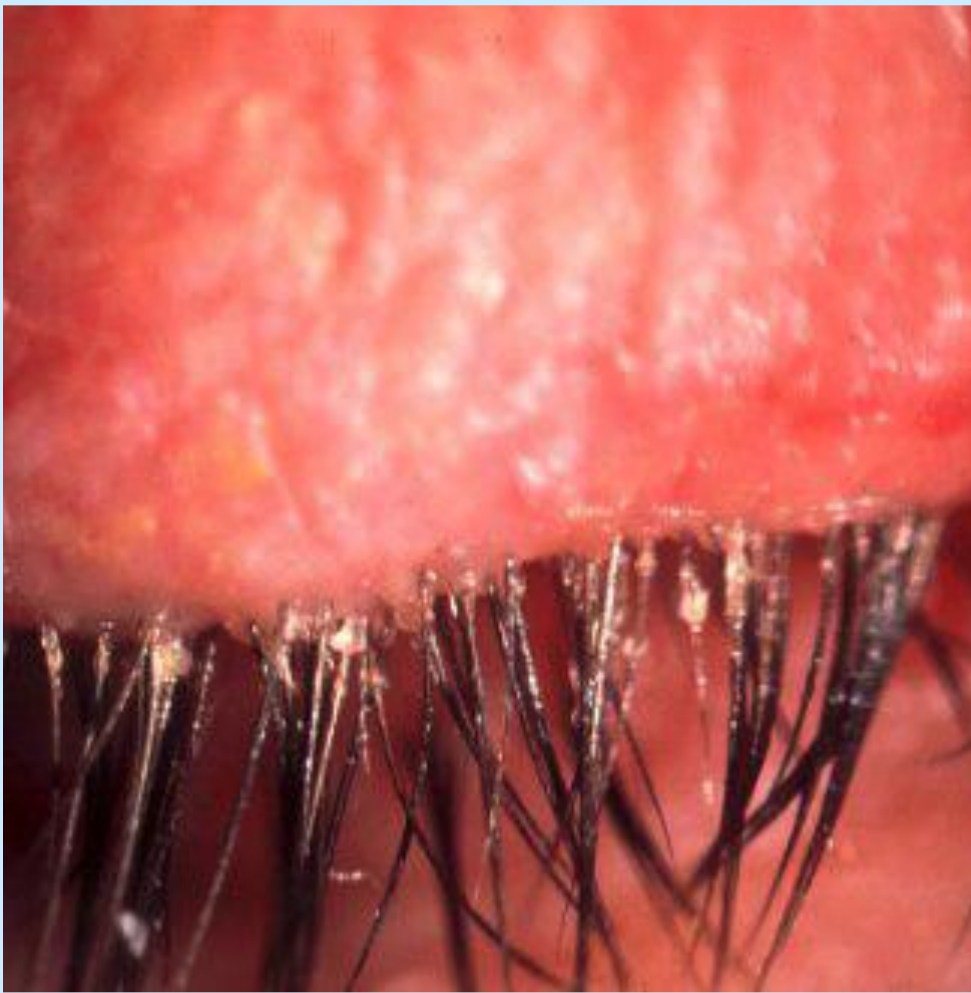Более 10 пятен или диффузное окрашивание через дефекты эпителия = Патология

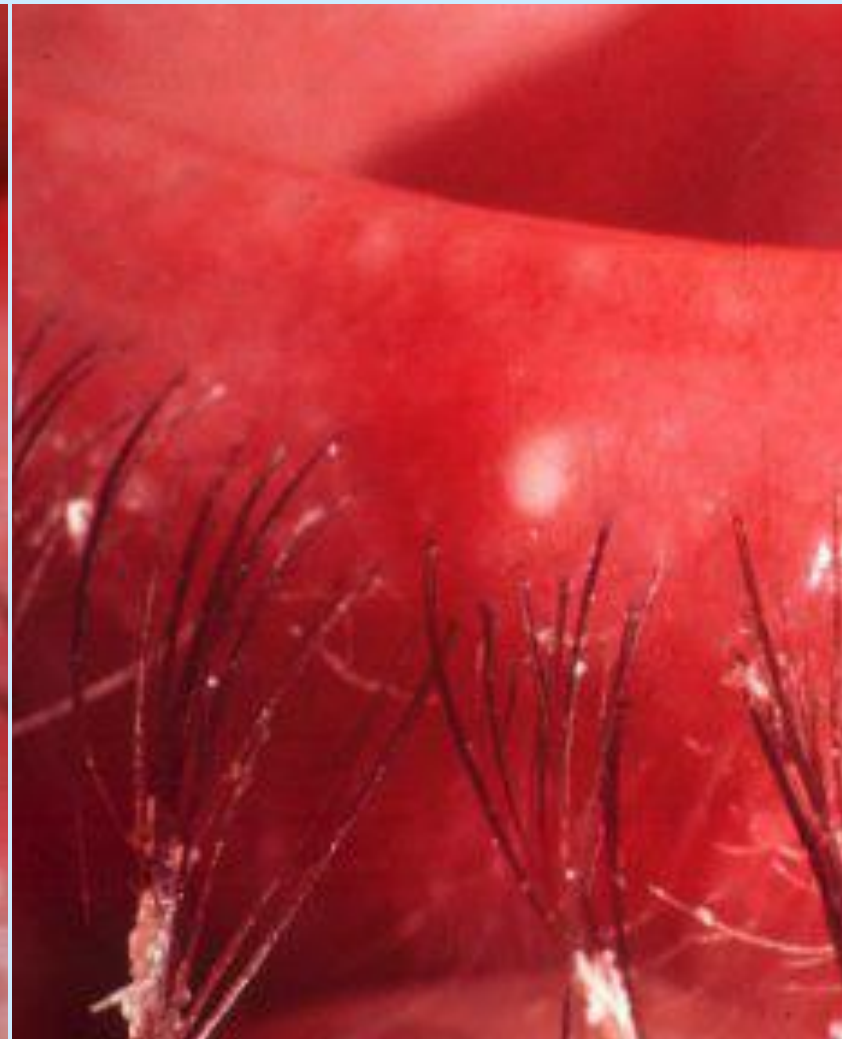
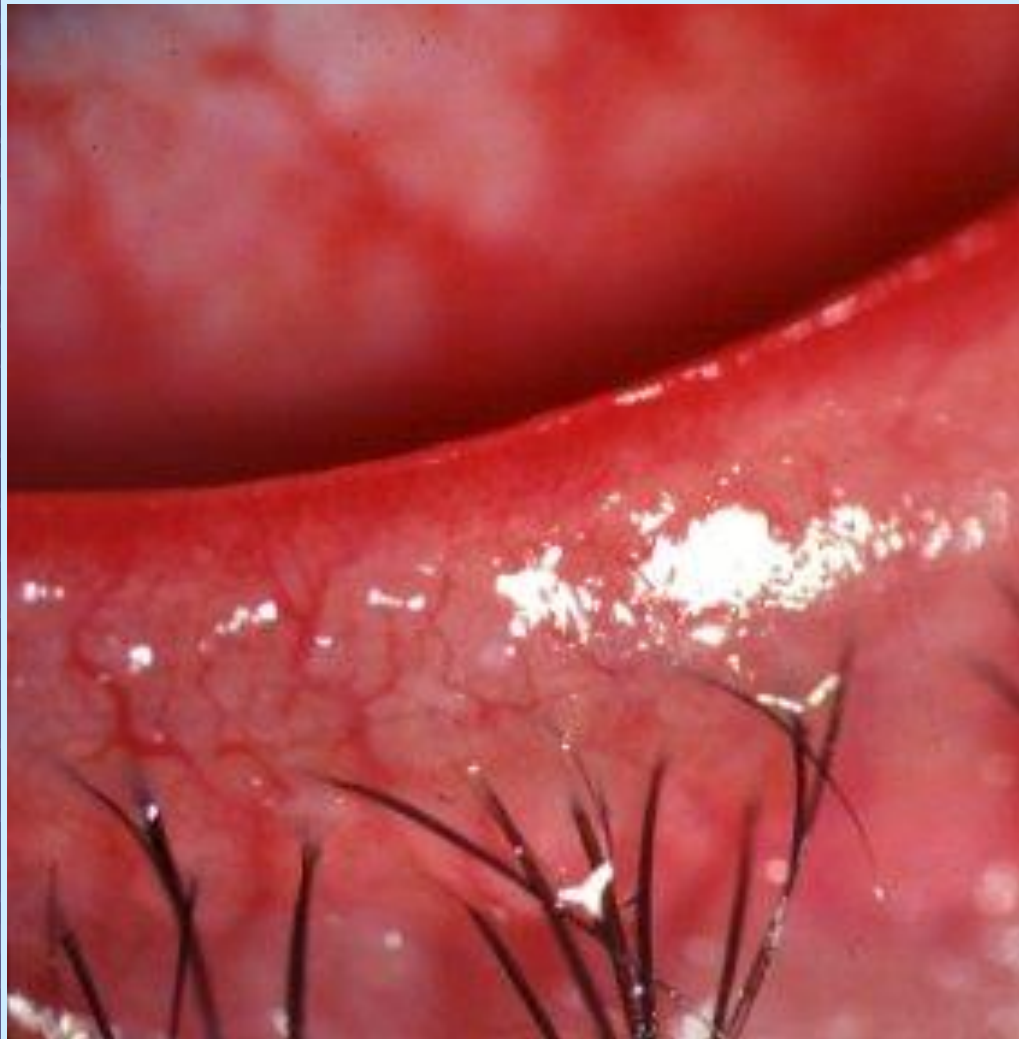

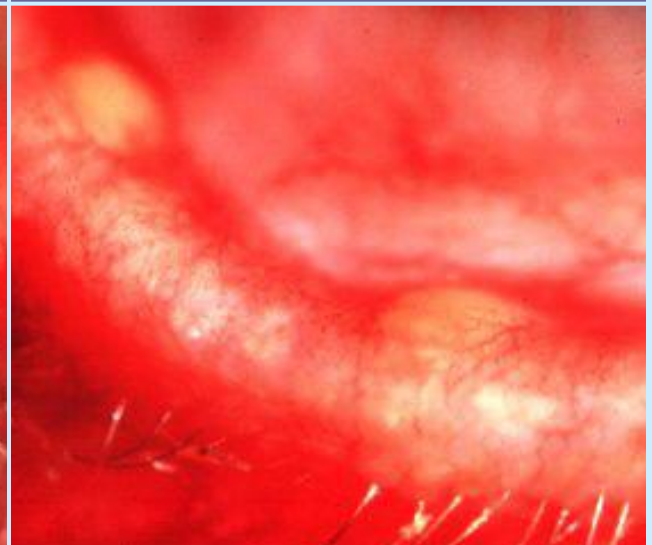
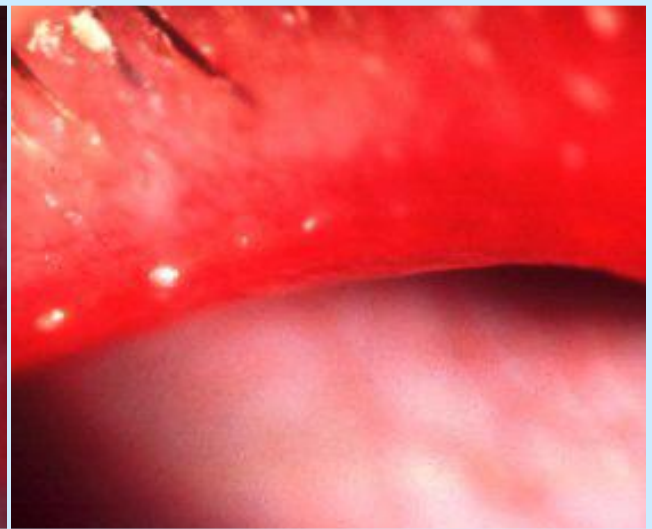
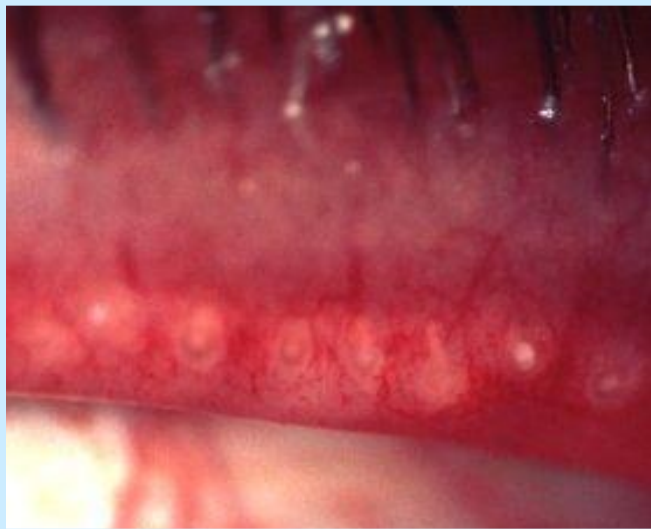


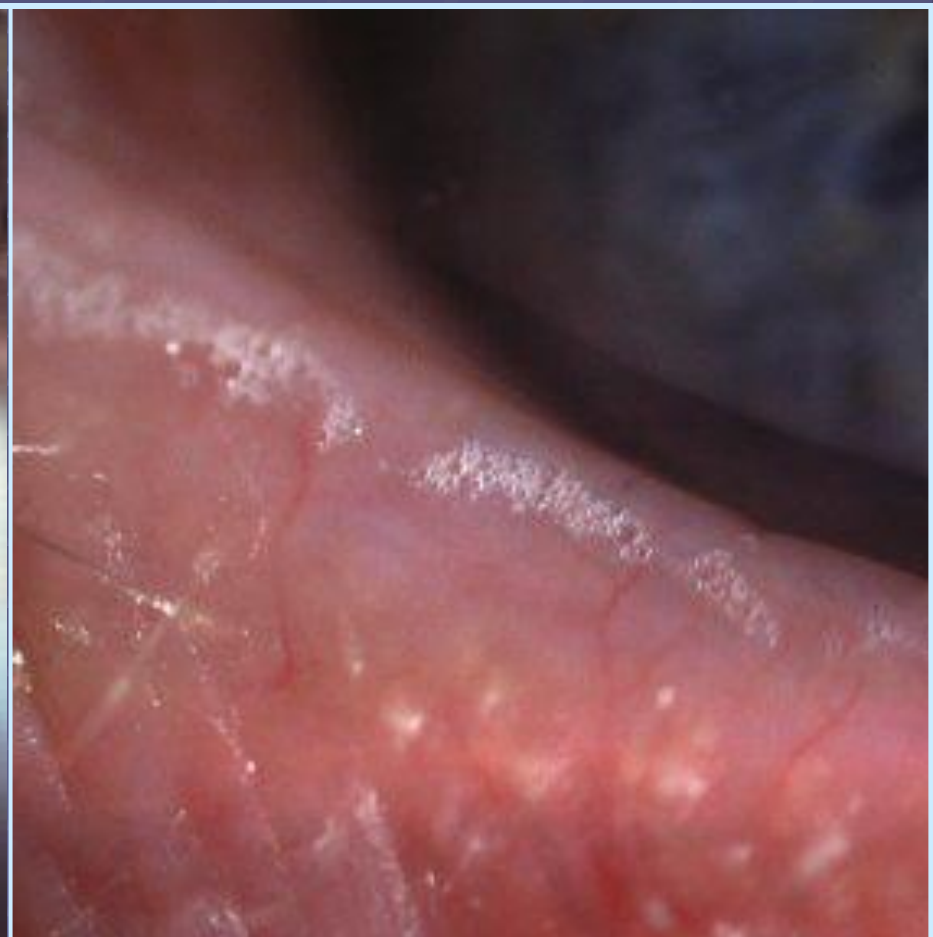
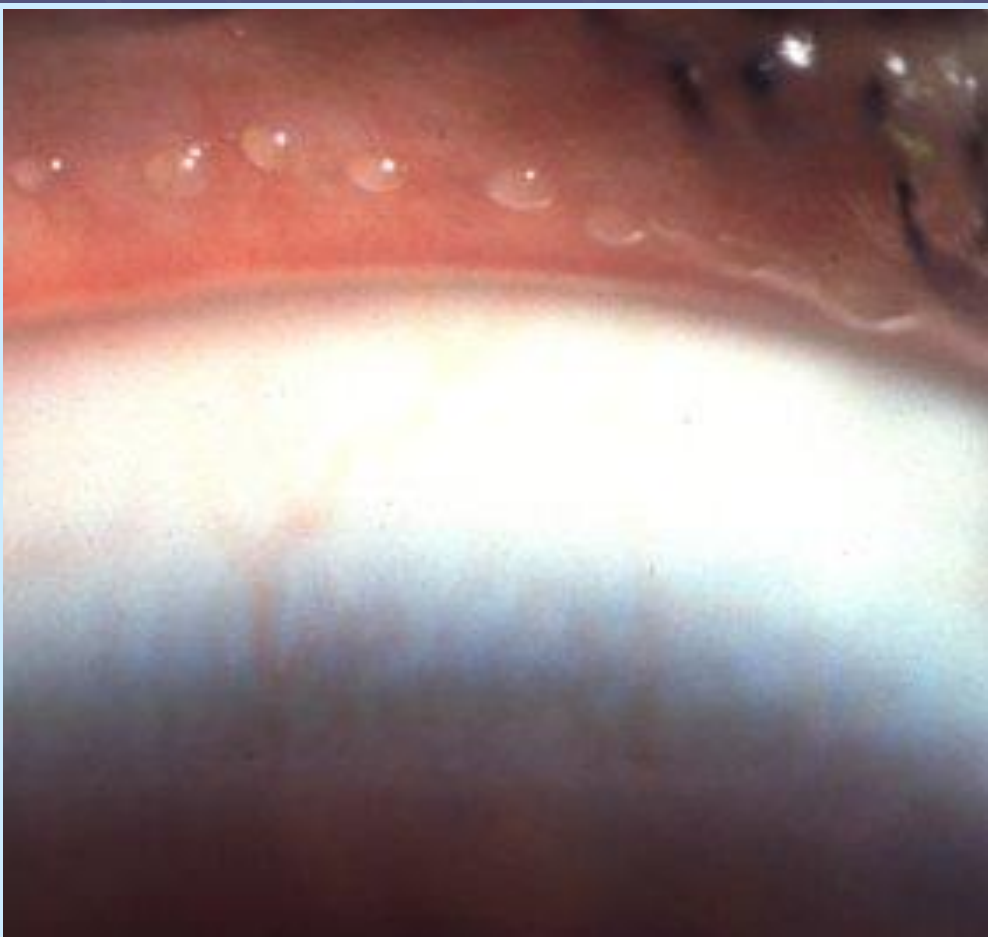



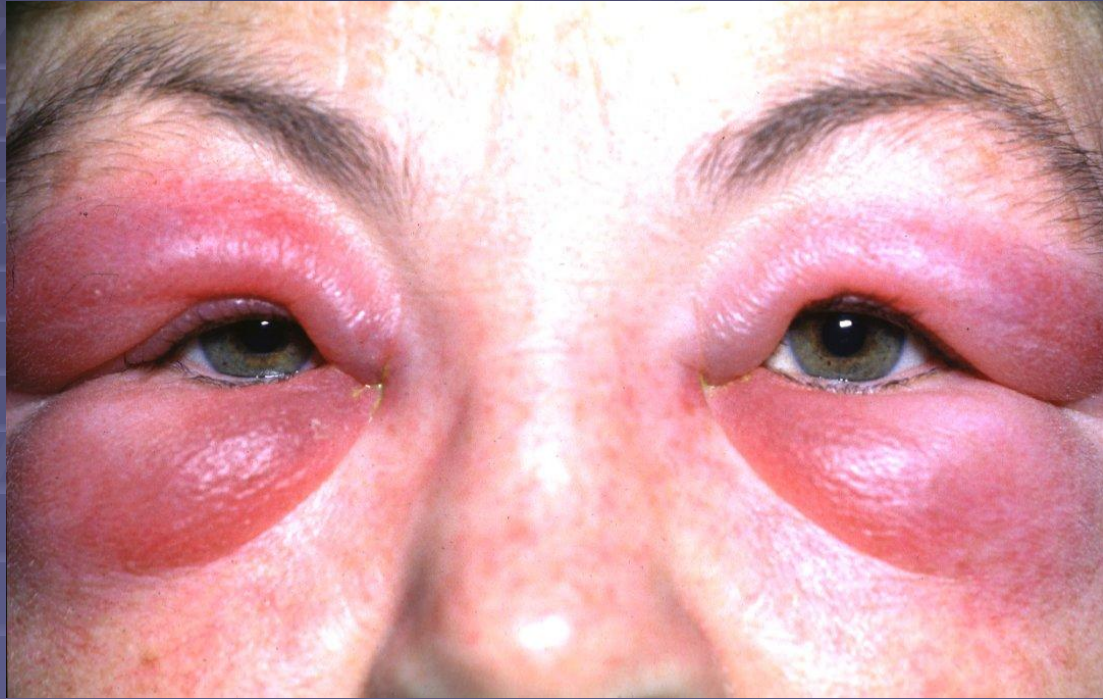


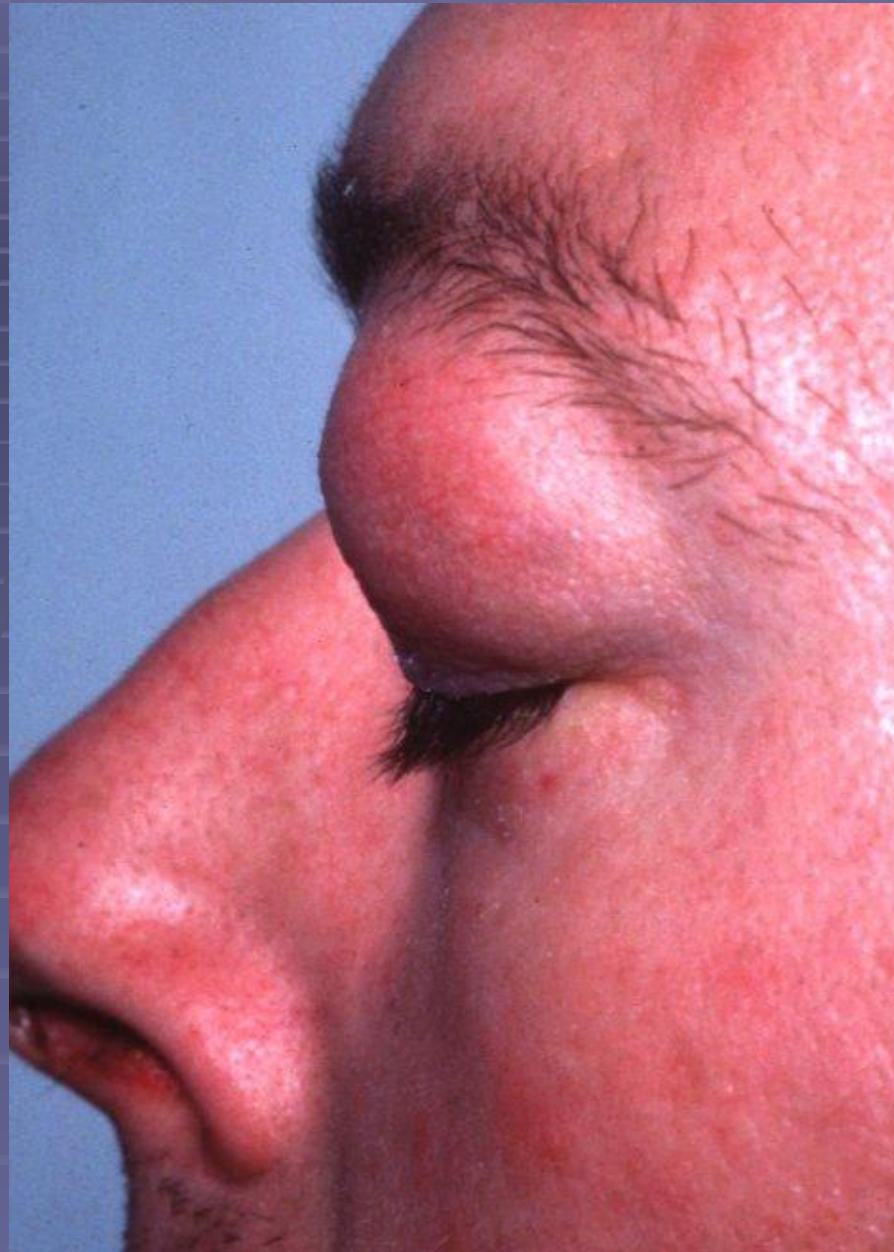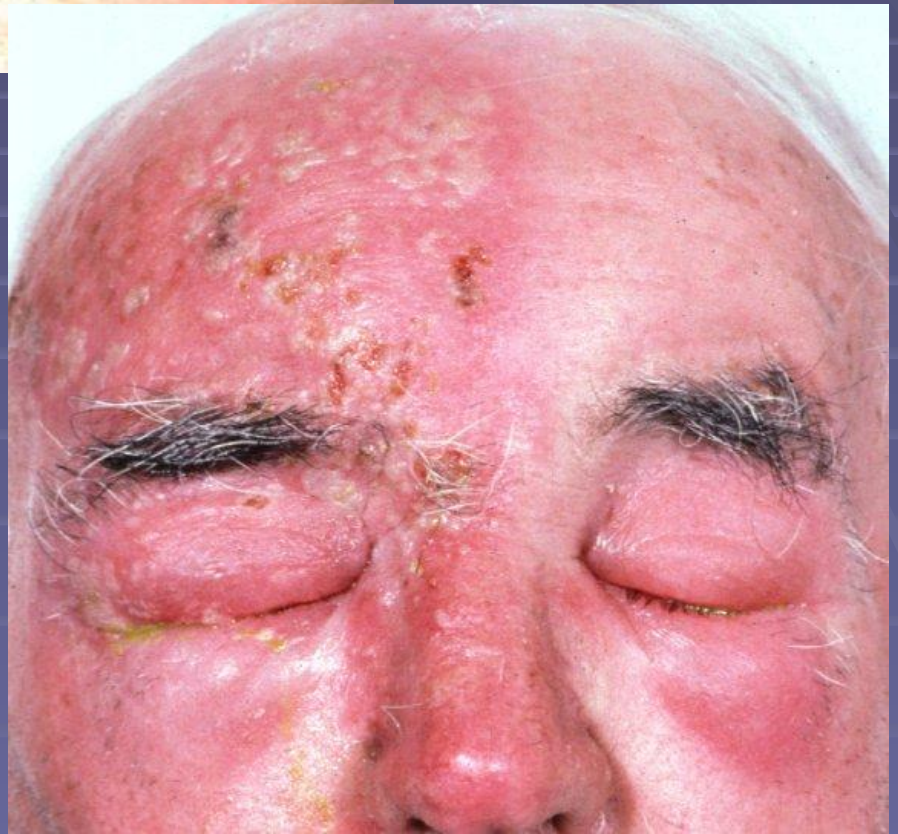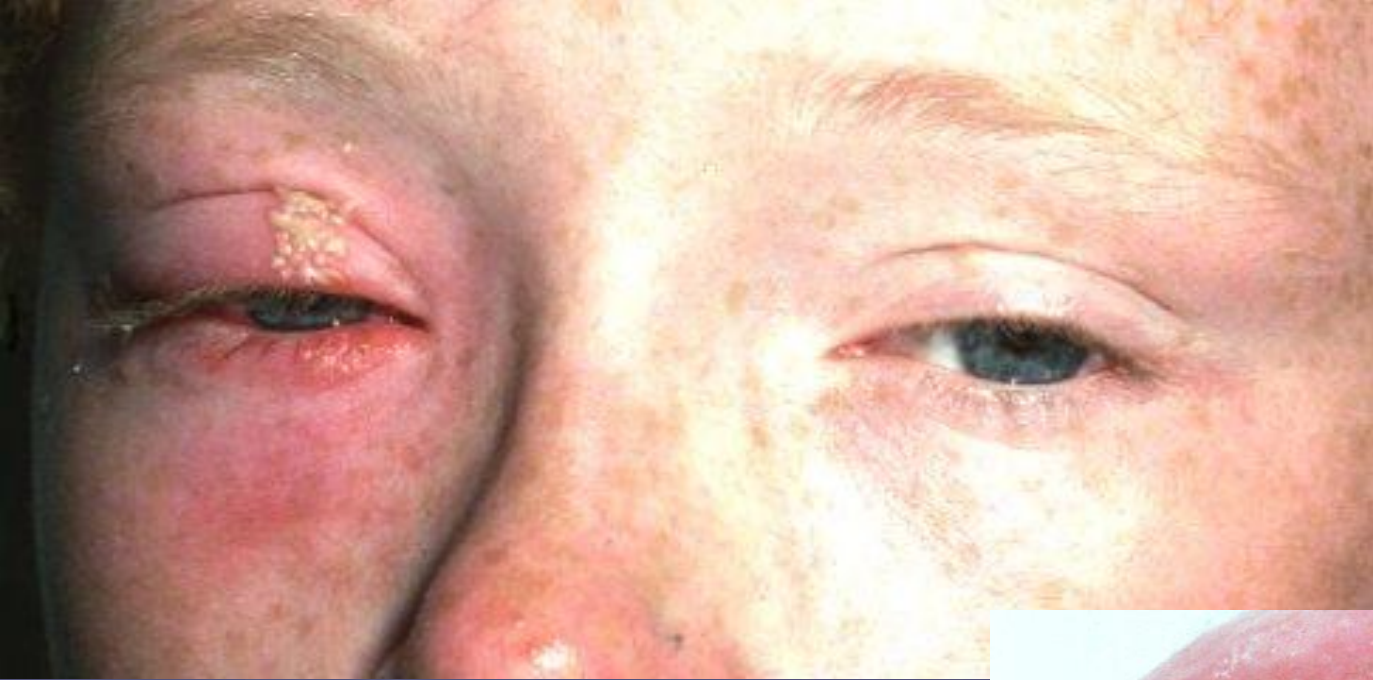


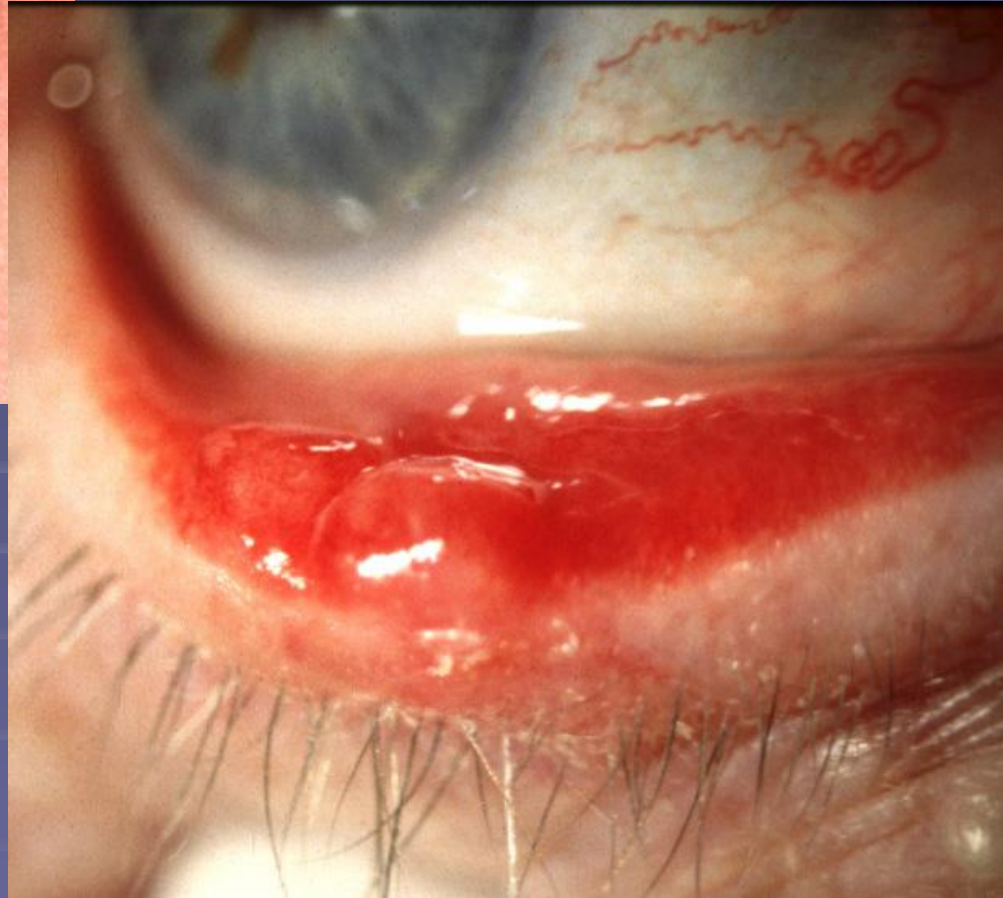
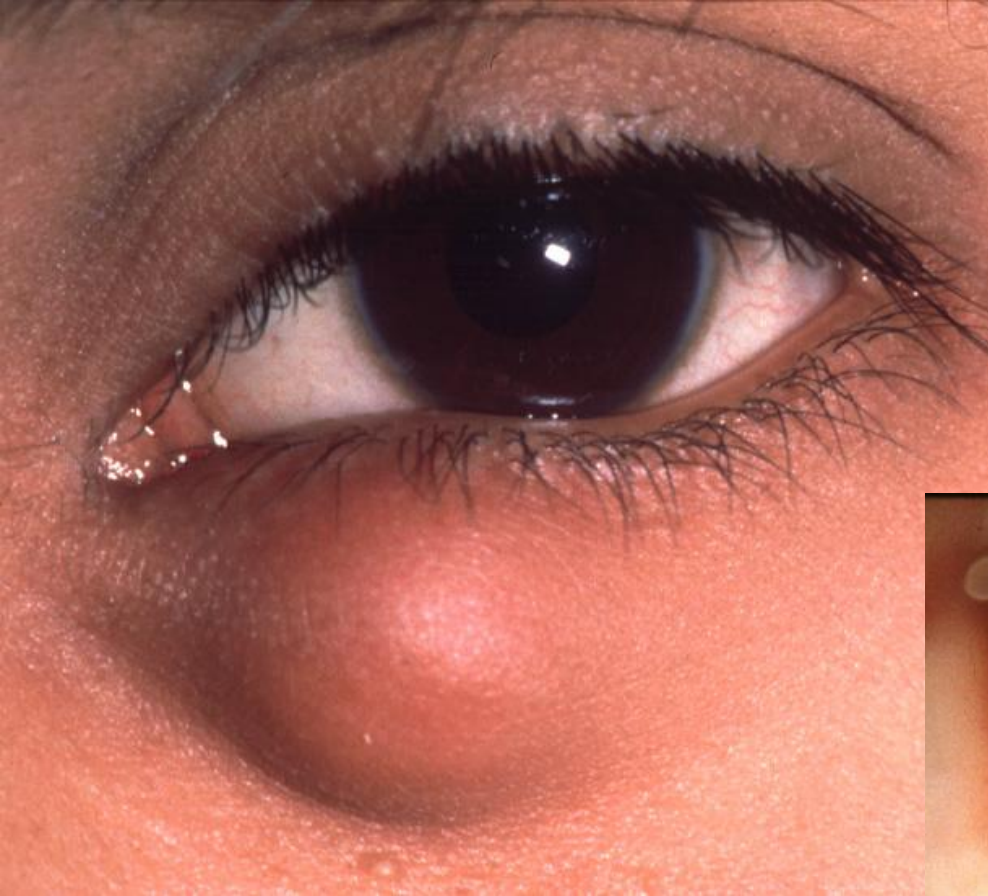


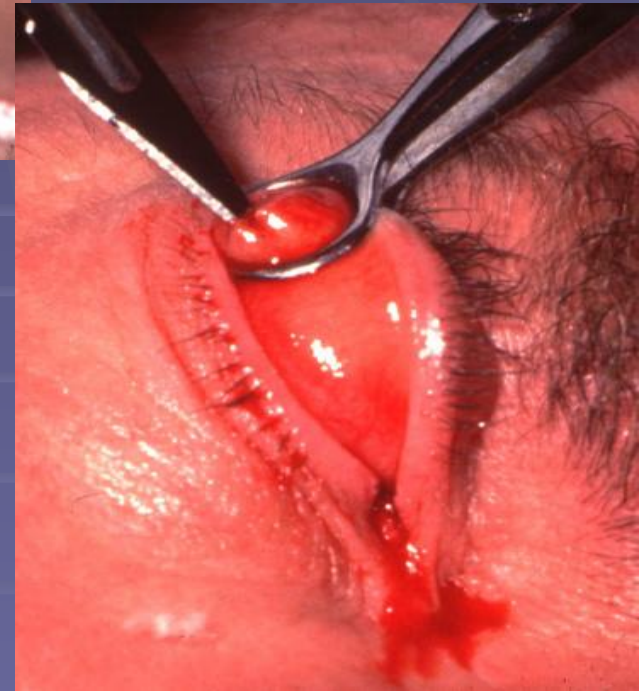
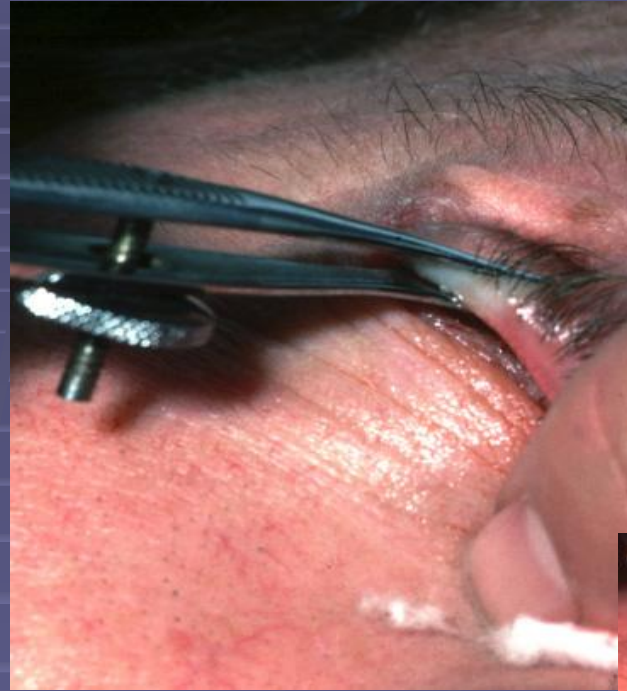


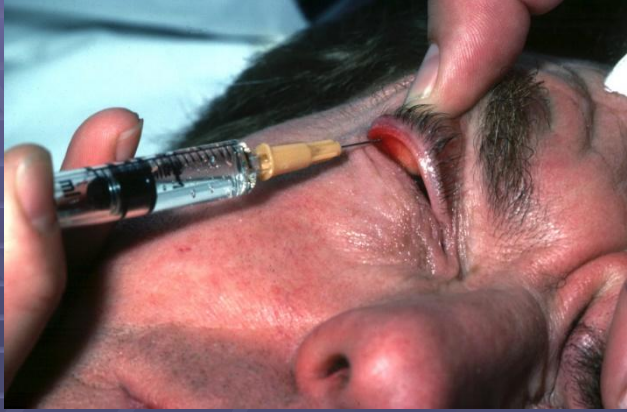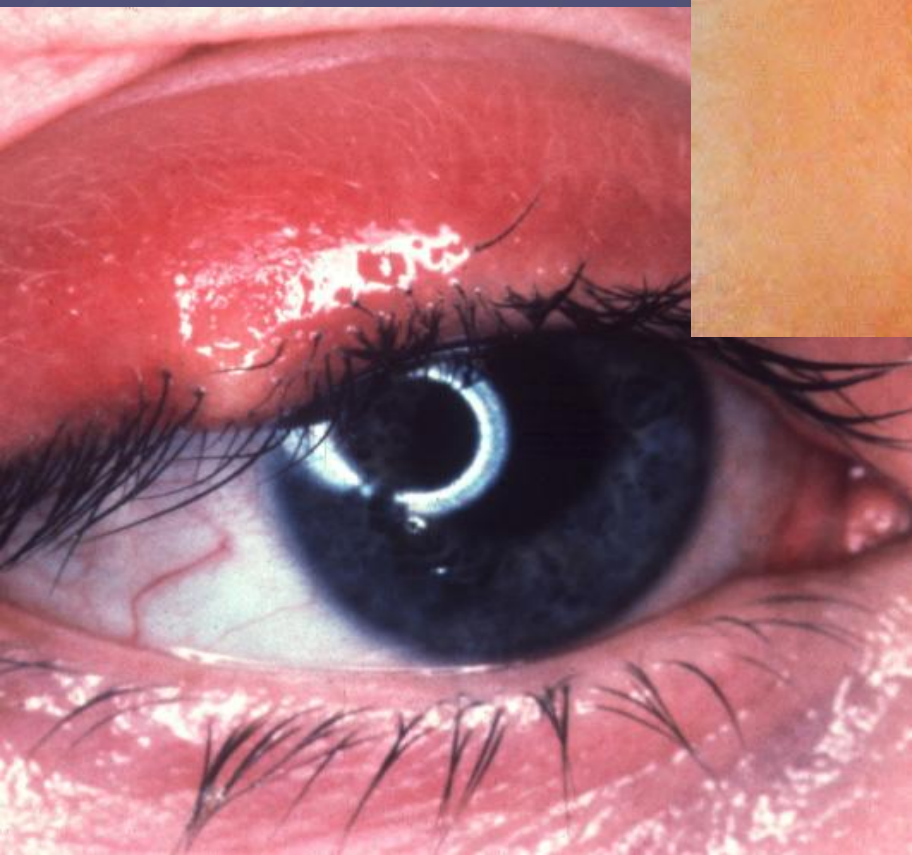


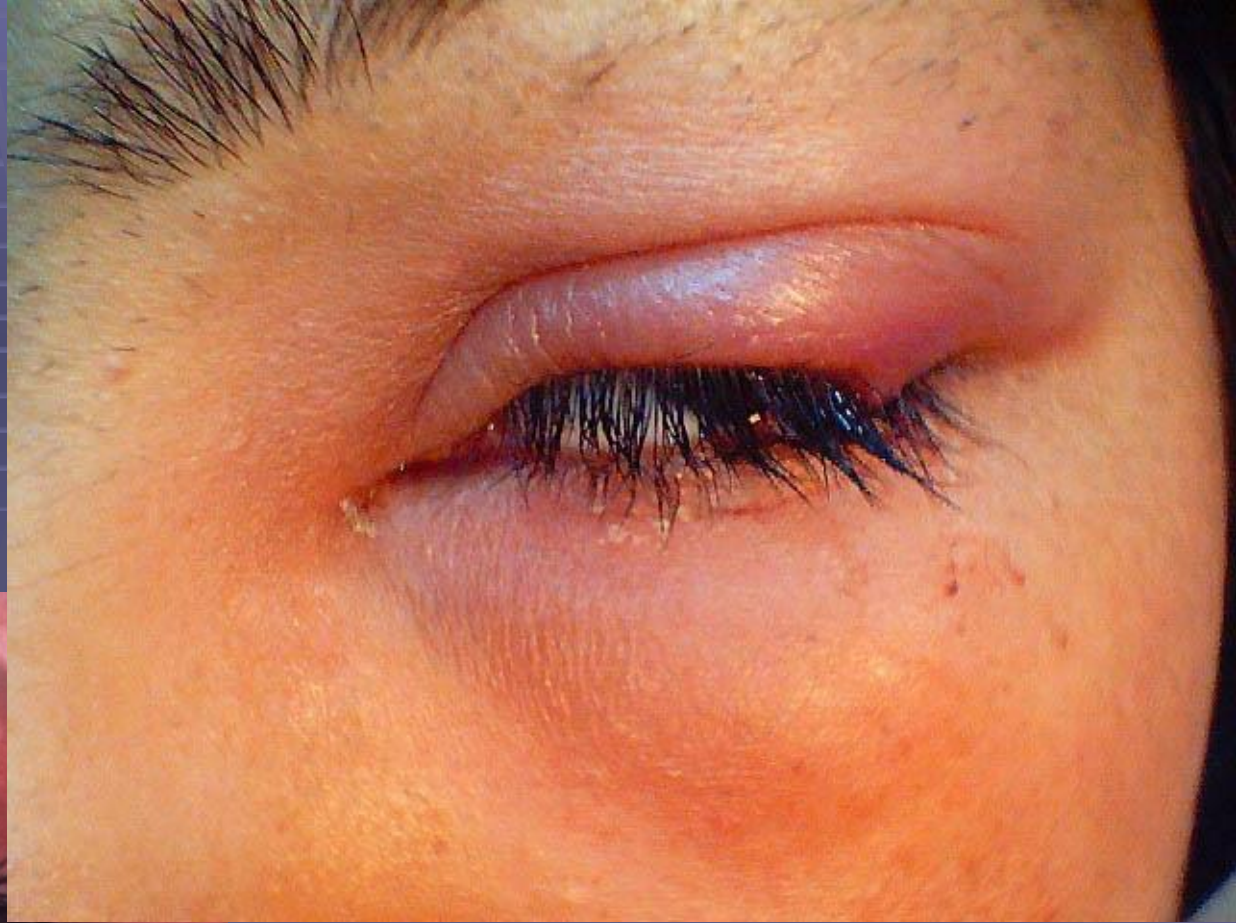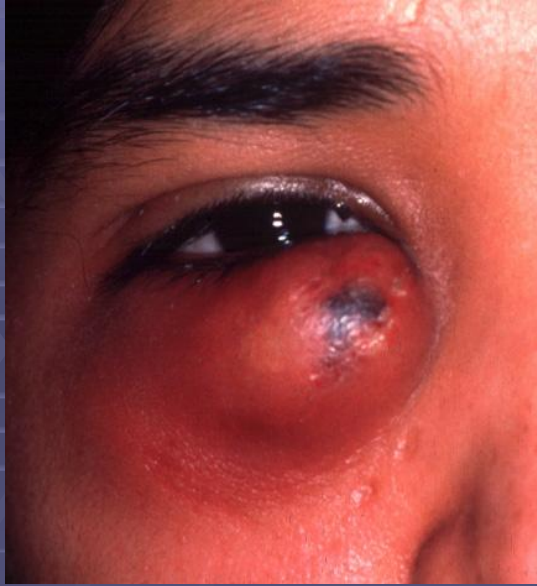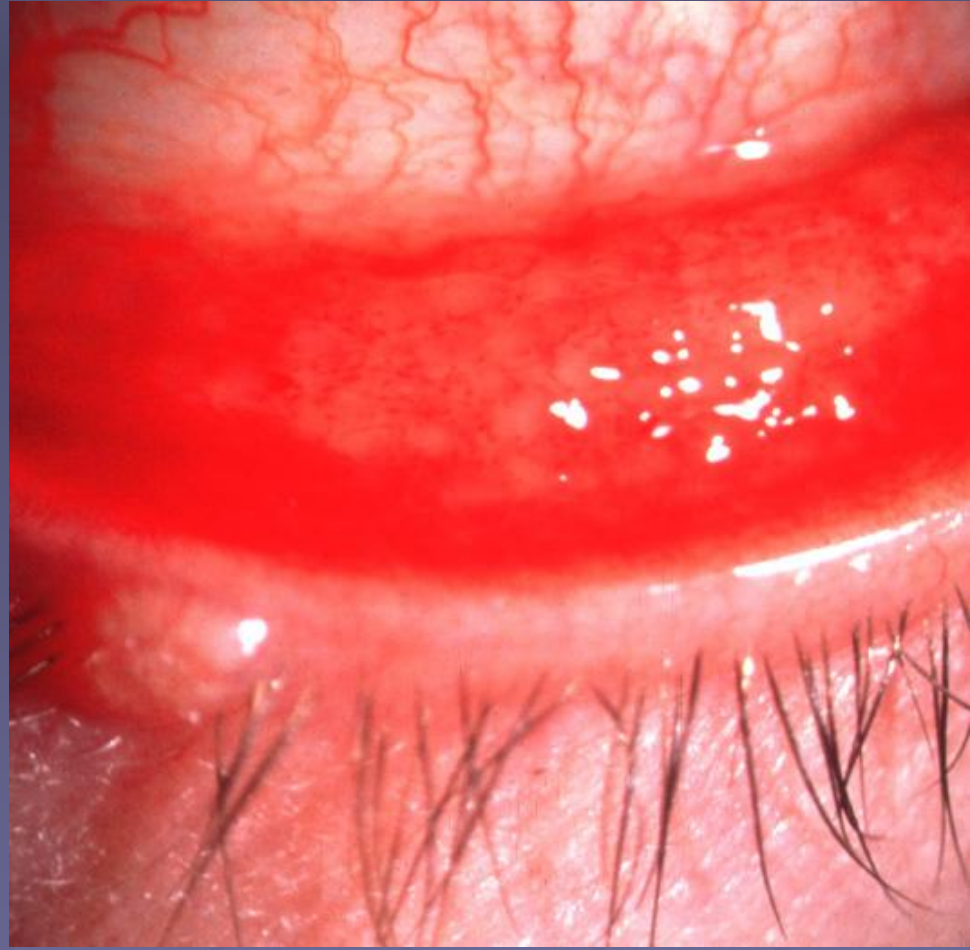
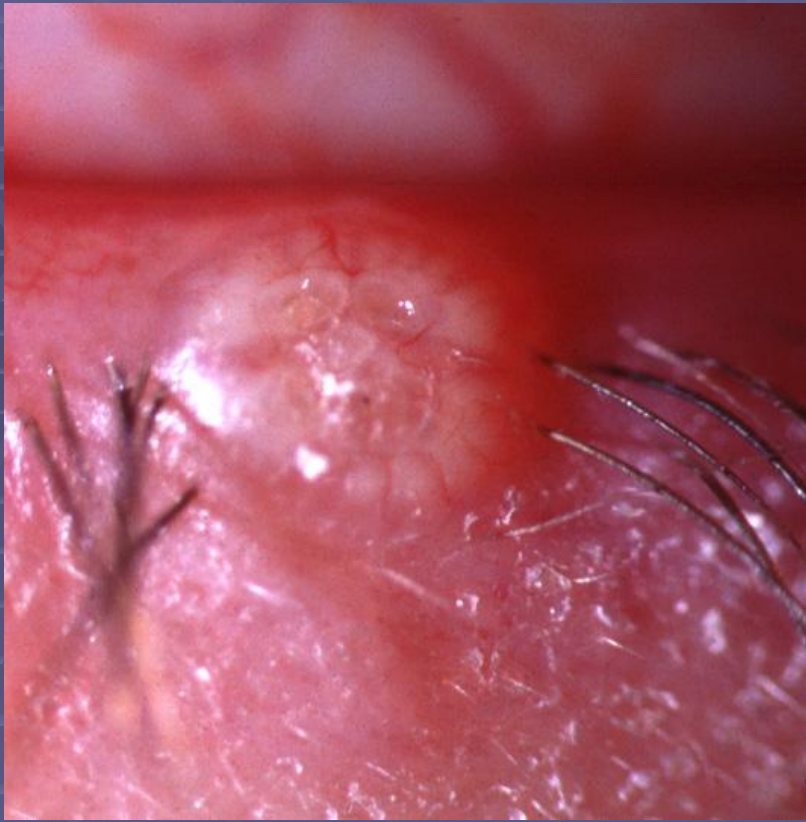




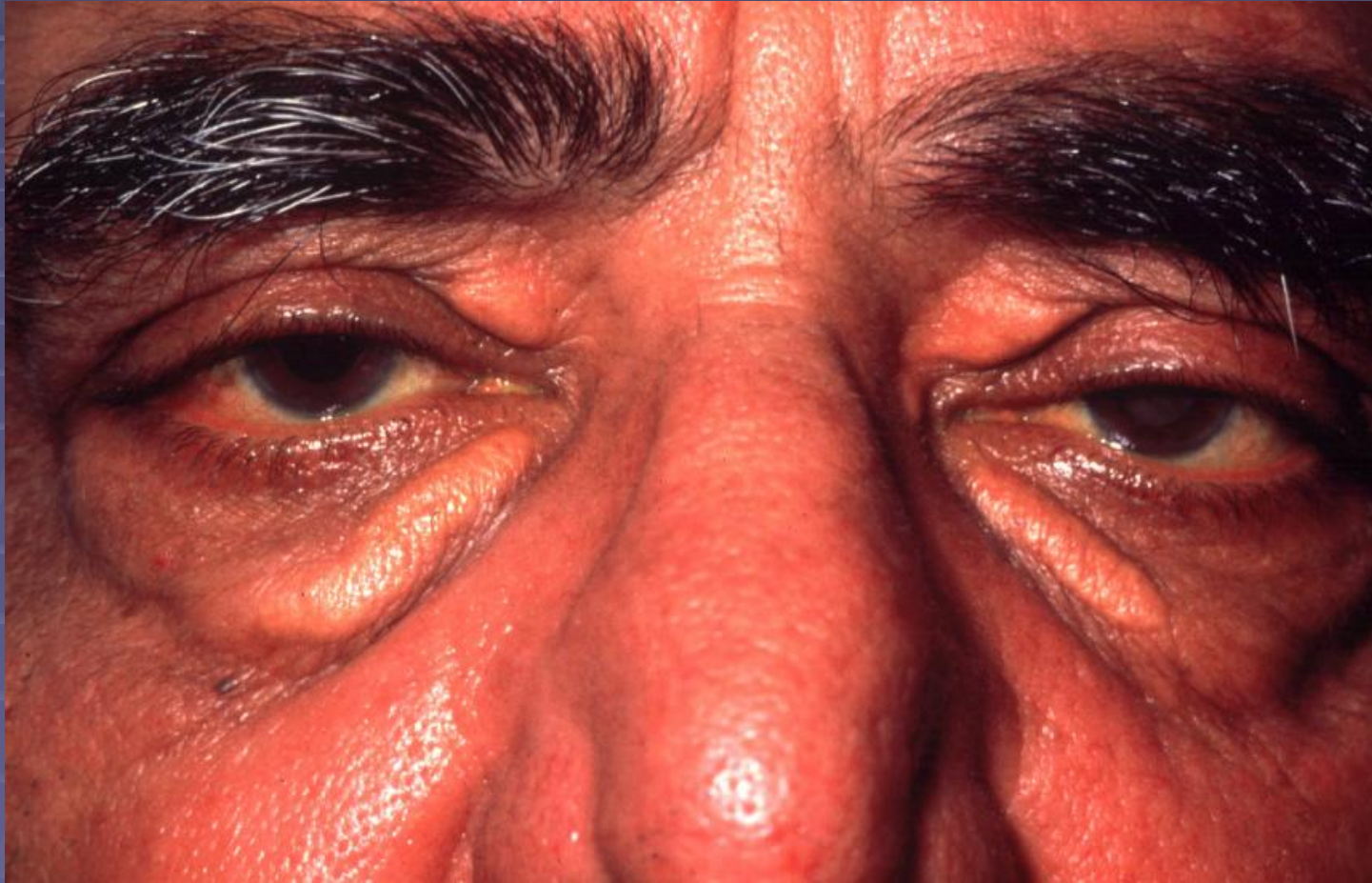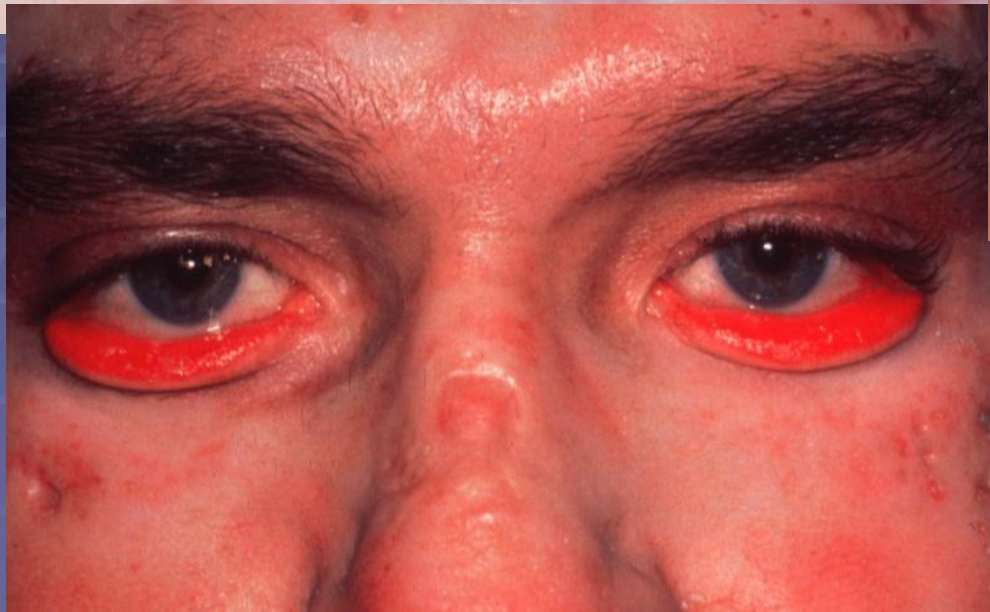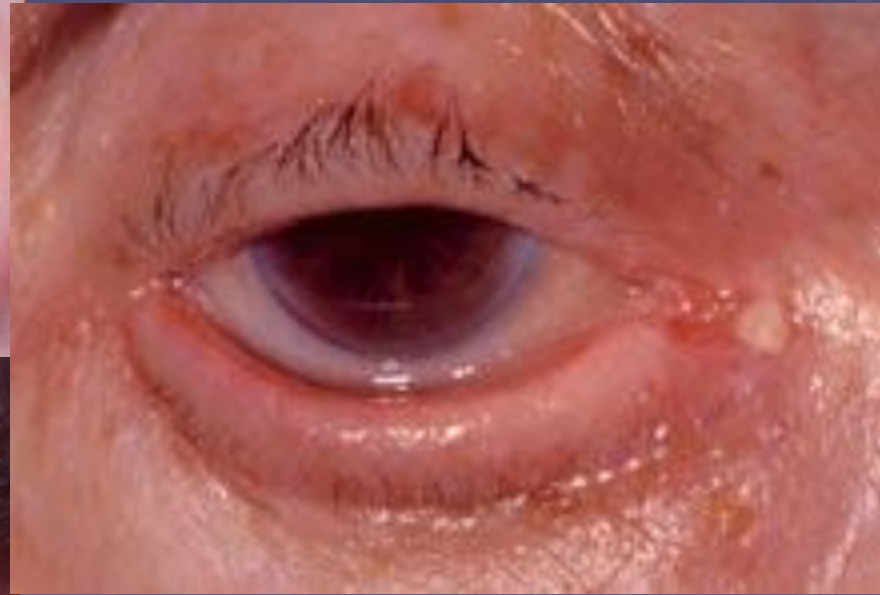




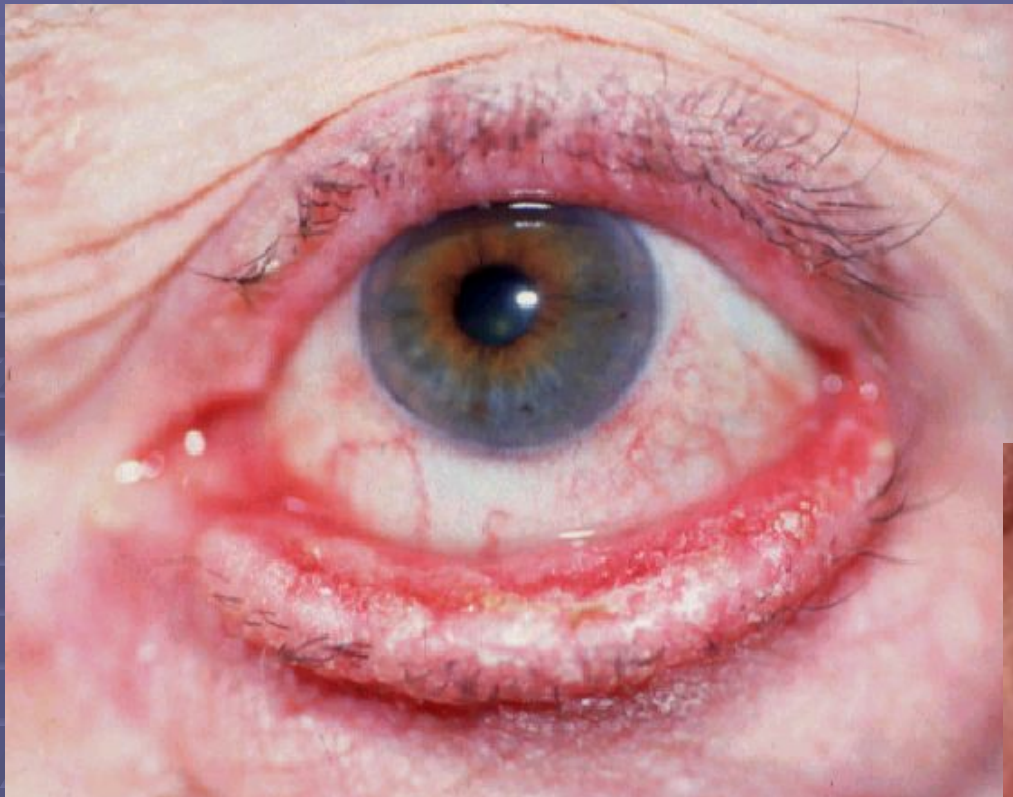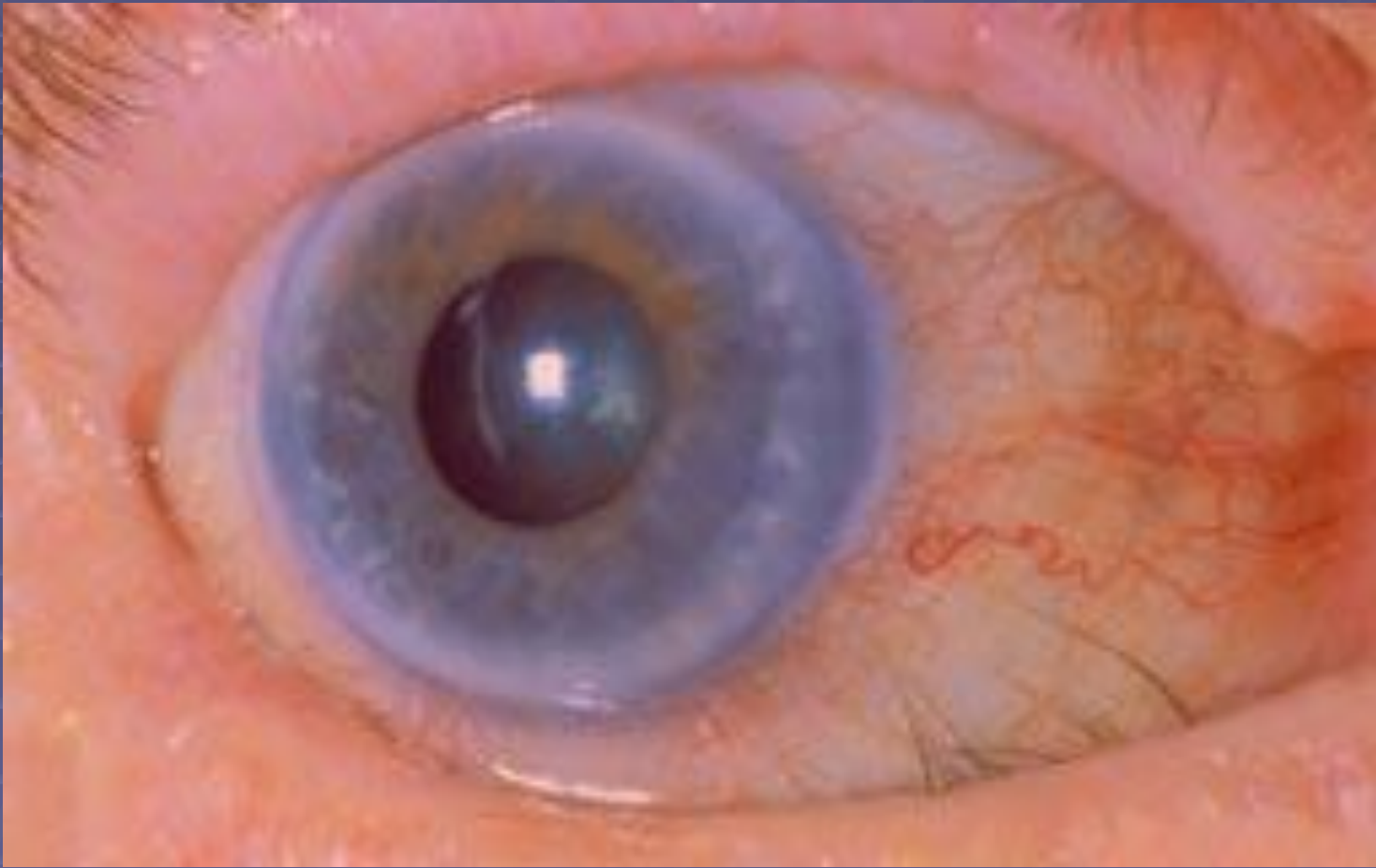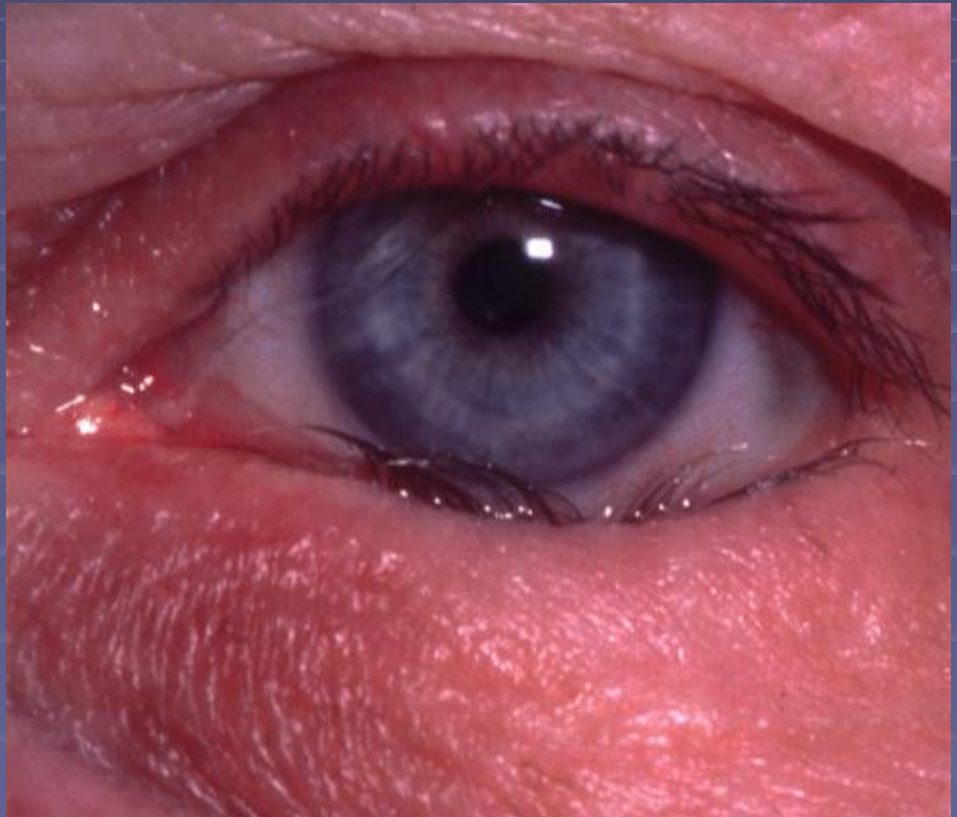
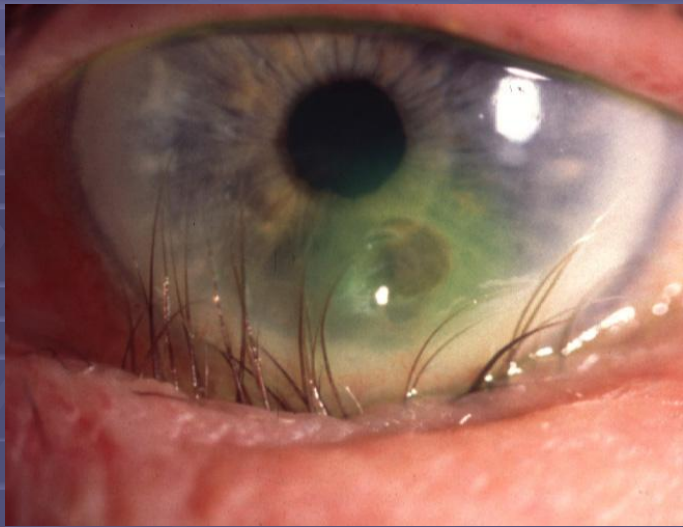












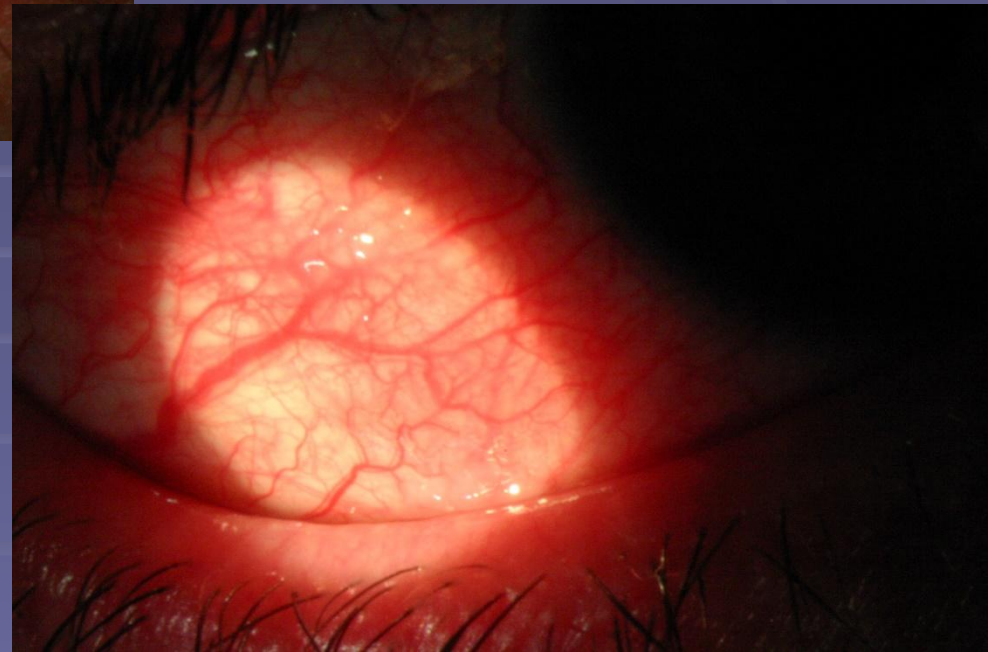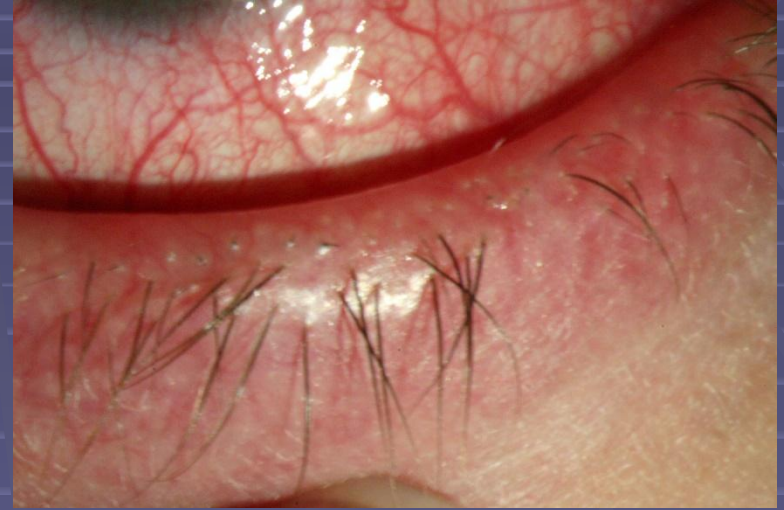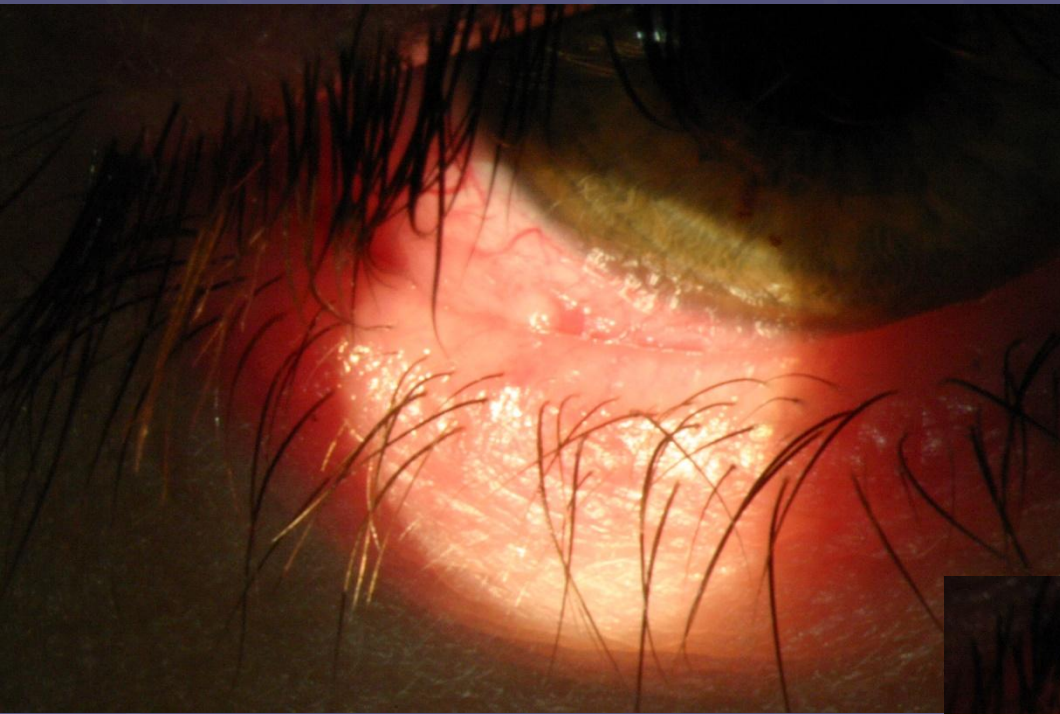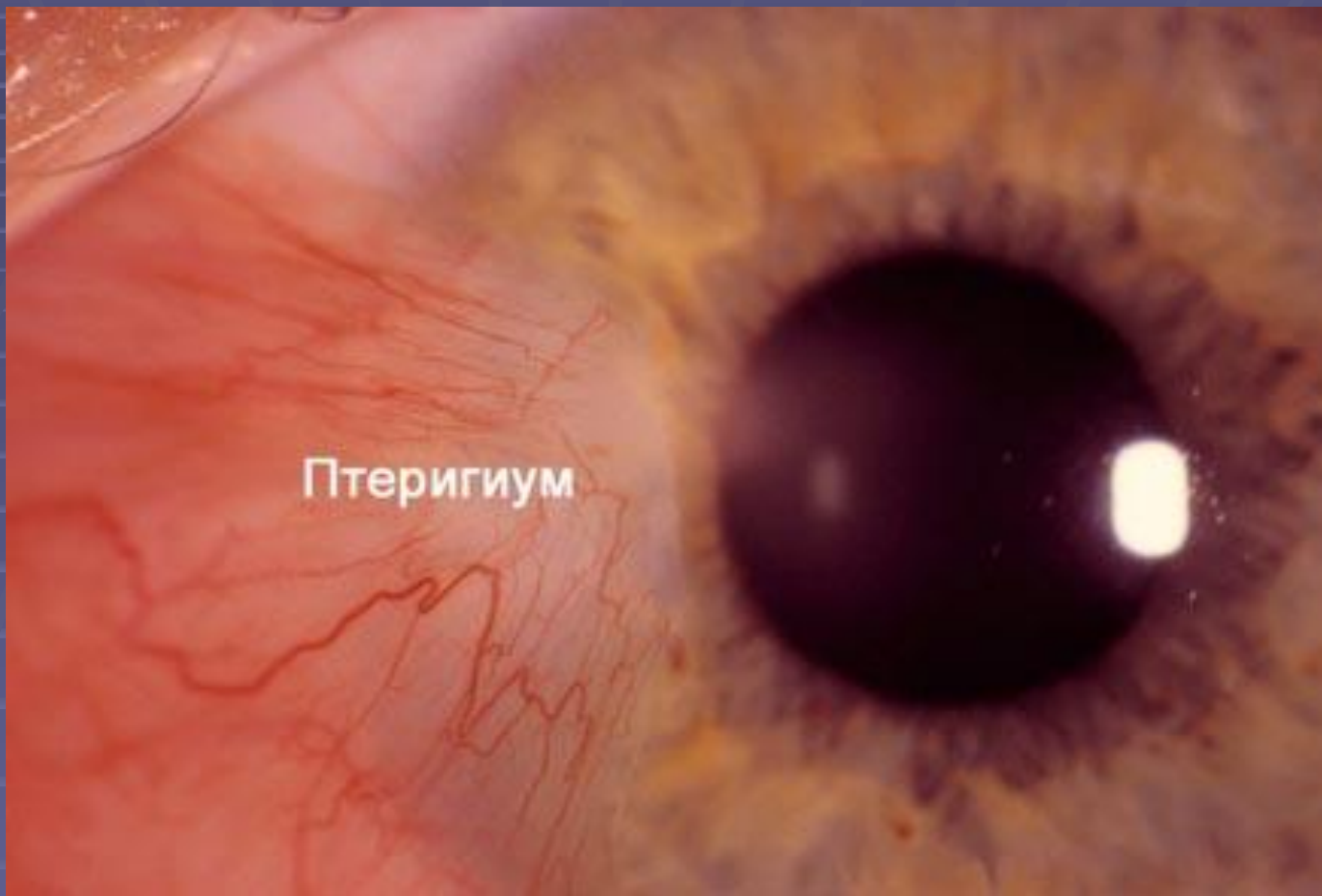СУХОЙ СИНДРОМ





Птеригиум







