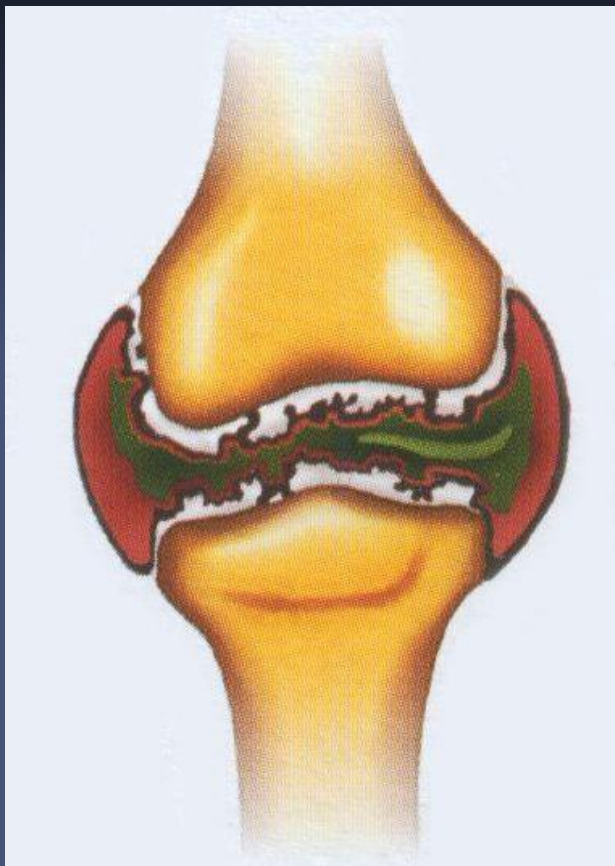


Государственное учреждение образования
"Белорусская медицинская академия последипломного образования"
Кафедра лучевой диагностики



ЗАБОЛЕВАНИЯ СУСТАВОВ

МИХАЙЛОВ Анатолий Николаевич
Доктор медицинских наук,
Академик Национальной академии наук Беларуси,
Лауреат государственной премии, профессор

ЗАБОЛЕВАНИЯ СУСТАВОВ (M00-M25)

Существует 3 группы заболеваний суставов:

I группа – артриты

II группа – деформирующие остеоартрозы

III группа – остеоартропатии

Более 15% пациентов, обратившихся в поликлинику, предъявляют жалобы на локальную или распространенную боль в суставах.

В различные периоды жизни заболевания суставов встречаются у 20-45% населения, чаще у женщин, чем у мужчин, и в старших возрастных группах.

Инвалидами становятся вследствие заболевания суставов от 6 до 10% населения.

КЛИНИЧЕСКОЕ ОБСЛЕДОВАНИЕ ПАЦИЕНТОВ

При первом контакте с пациентом на основании данных анамнеза и клинического обследования следует в первую очередь получить ответы на следующие вопросы.

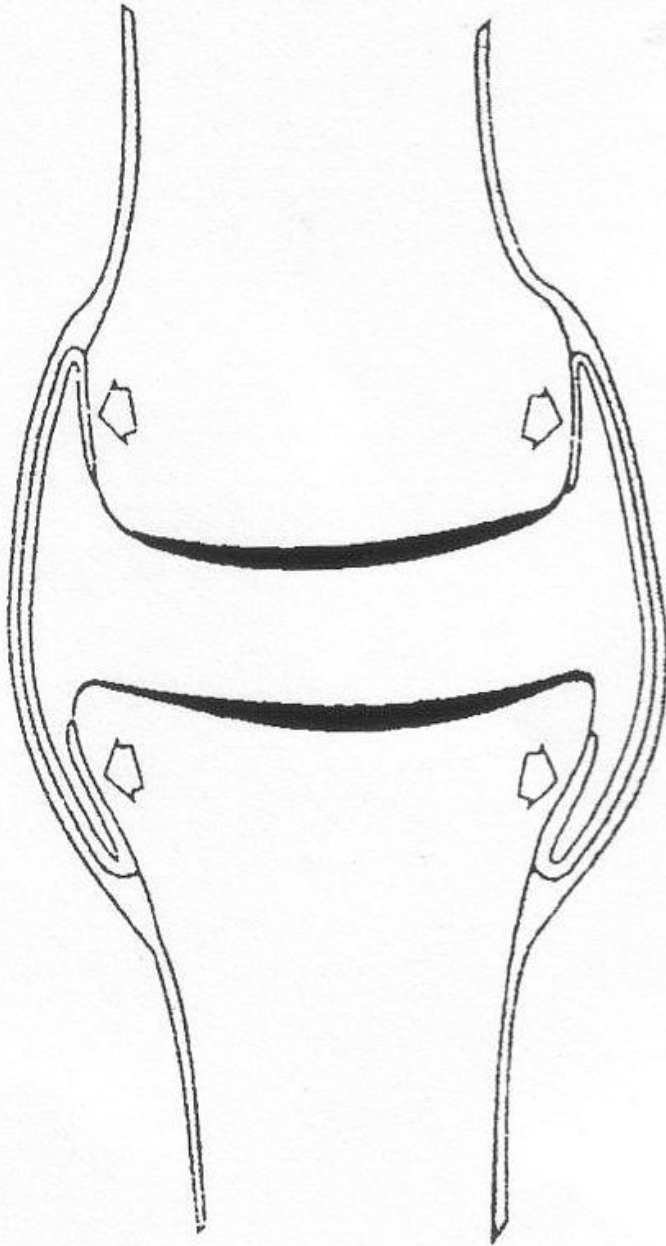
- Представляют ли симптомы и клинические проявления потенциальную опасность для здоровья и жизни пациента?
- Связаны ли жалобы и симптомы с поражением суставов или околосуставных тканей?
- Связано ли поражение скелетно-мышечной системы с воспалением?
- Является ли патологический процесс генерализованным или локальным?
- Каков характер поражения суставов?
- Каков характер процесса – острый или хронический?

1. АРТРИТ (M13.9)

Воспаление сустава или некоторых его элементов. Может быть острым, подострым и хроническим.

Для понимания развития воспалительных изменений в суставах необходимо хорошо знать общую анатомию синовиального сустава. Он состоит из двух костных концов, покрытых суставным хрящом. Сустав окружен капсулой, выстланной изнутри синовиальной оболочкой. По краям, между капсулой и костной поверхностью, небольшой участок кости оголен (т.е. синовиальная мембрана имеет непосредственный контакт с костью без хрящевой выстилки).

СХЕМАТИЧЕСКАЯ АНАТОМИЯ СИНОВИАЛЬНОГО СУСТАВА



Внутренность суставной капсулы покрыта синовиальной мембраной. В складке между суставной капсулой и костью синовиальная мембрана находится в непосредственном контакте с костью, которая не покрыта хрящом, так называемые «оголенные» области (стрелки).

КЛАССИФИКАЦИЯ АРТРИТОВ

Выделяют 2 группы артритов:

А – Самостоятельные нозологические формы;

Б – Артриты, связанные с другими заболеваниями.

Самостоятельные нозологические формы:

- ревматический артрит (болезнь Соколовского-Буйо),
- анкилозирующий спондилоартрит (болезнь Бехтерева),
- инфекционные специфические артриты (гонорейный, туберкулезный, дизентерийный, вирусный, бруцеллезный и др.),
- ревматоидный артрит (инфекционно-аллергический),
- синдром Фелти (РА + спленомегалия, лейкопения),
- болезнь Рейтера (полиартрит + конъюнктивит, уретрит),
- псориатический полиартрит.

КЛАССИФИКАЦИЯ АРТРИТОВ

Артриты, связанные с другими заболеваниями:

- аллергические заболевания,
- диффузные заболевания соединительной ткани,
- метаболические нарушения (подагра и др.),
- заболевания крови, легких, ЖКТ, саркоидоз, злокачественные опухоли и некоторые синдромные заболевания.

КЛИНИЧЕСКАЯ КАРТИНА АРТРИТОВ

Общая клиническая симптоматика:

- боль, носит спонтанный характер, наиболее интенсивна во вторую половину ночи и утром, уменьшается после движения;
- деформация сустава;
- нарушение функции сустава может быть обусловлено как болью, так и морфологическими изменениями суставных тканей;
- изменение t° и окраски кожных покровов (гиперемия).

КЛИНИЧЕСКАЯ КАРТИНА АРТРИТОВ (ОСТРОЕ ТЕЧЕНИЕ)

Сустав увеличен в размере, деформирован. Пальпаторно – разлитая резкая болезненность, флюктуация вследствие наличия выпота в суставной полости, отечность периартикулярных тканей.

Подвижность резко ограничена. В крови лейкоцитоз (до 25000), СОЭ до 70 мм/час, резкие биохимические сдвиги.

КЛИНИЧЕСКАЯ КАРТИНА АРТРИТОВ (ХРОНИЧЕСКОЕ ТЕЧЕНИЕ)

- боль возникает при движении;
- изменение формы (контрактуры, подвывихи, анкилозы);
- пальпаторно плотная болезненность, припухлость;
- лабораторные изменения менее выражены, чем при остром течении.

ДИАГНОСТИКА АРТРИТОВ

Диагноз артрита ставится на основании:

1. Анамнеза (связь с инфекцией, травмой, аллергией и др.);
2. Характерных клинических данных;
3. Наличия лабораторных показателей воспалительного характера;
4. Характерных рентгеновских данных;
5. Результатов исследования синовиальной жидкости, ряд серологических тестов (реакция Вассермана, Райта, Хэддлсона, Борде-Жангу, Валера-Роузе и др.).

РЕНТГЕНОДИАГНОСТИКА АРТРИТОВ

РИ является одним из основных методов диагностики артрита. Рентгенологические изменения при воспалительных процессах отстают от начальных клинических изменений.

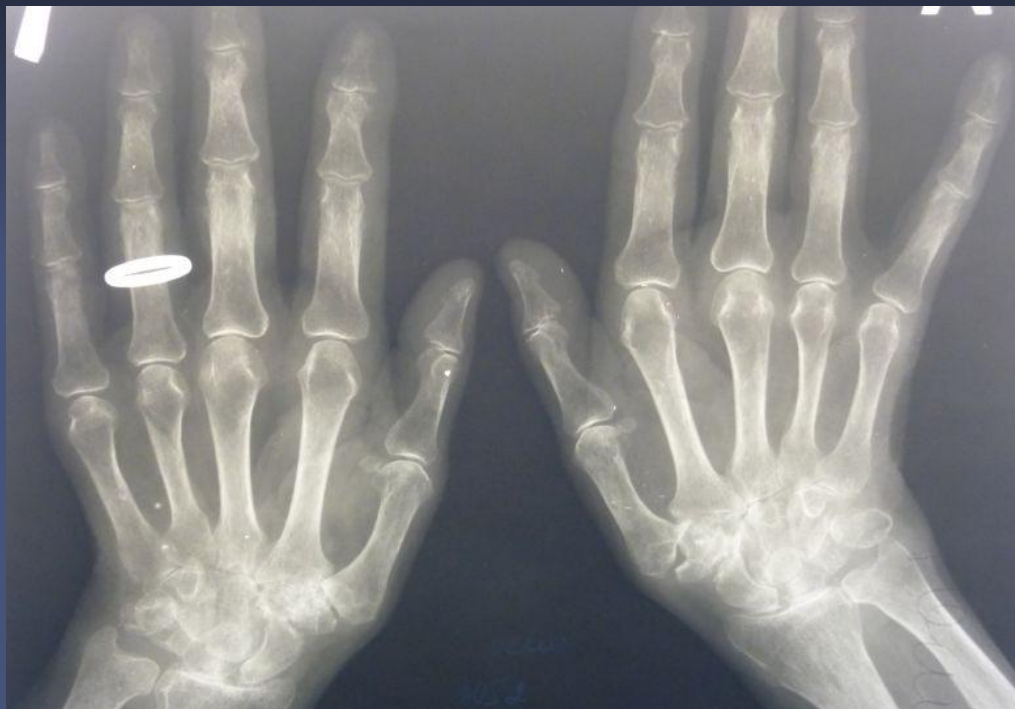1. Первыми ранними РС всех артритов служат расширение суставной щели и появление остеопороза.
2. Затем вследствие разрушения хряща суставная щель суживается.
3. Появляются деструкции в суставных концах костей, краевые костные узурь.

РЕНТГЕНОДИАГНОСТИКА АРТРИТОВ

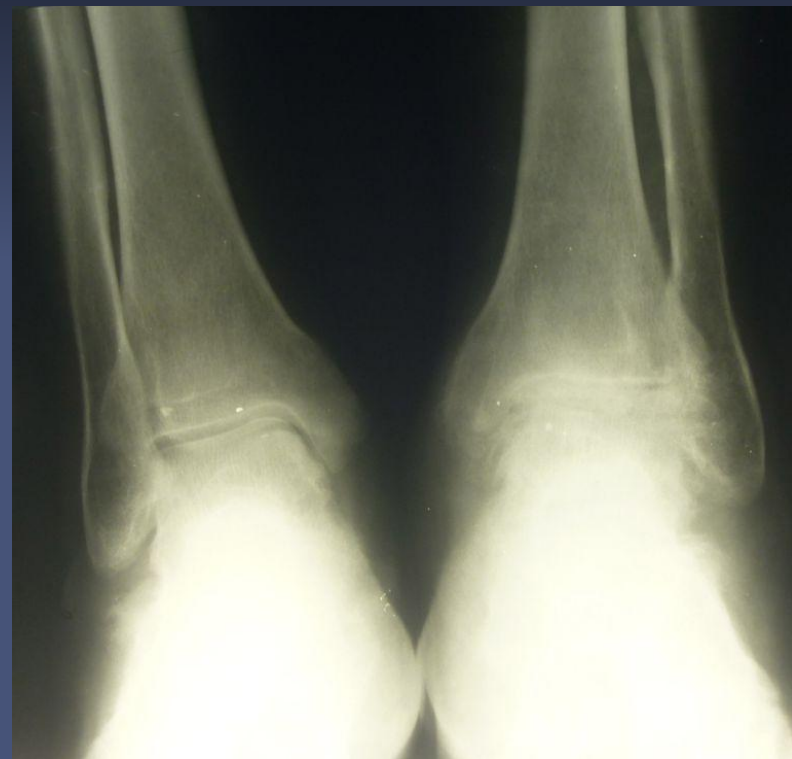4. Отмечаются очаги деструкции в околосуставных участках костей, образование секвестров (чаще при туберкулезе).
5. Периостальные наложения в области метафизов длинных трубчатых костей, реактивный остеосклероз.
6. Рельеф суставных поверхностей изменяется, появляются краевые костные разрастания на костях, образующих сустав.
7. Могут наблюдаться вывихи и подвывихи.
8. Быстрое разрушение хрящевых образований при кокковой инфекции приводит к анкилозу.

Диагноз ставится на основе анамнеза, клинико-лабораторных и рентгенологических данных.

РЕНТГЕНОДИАГНОСТИКА АРТРИТОВ

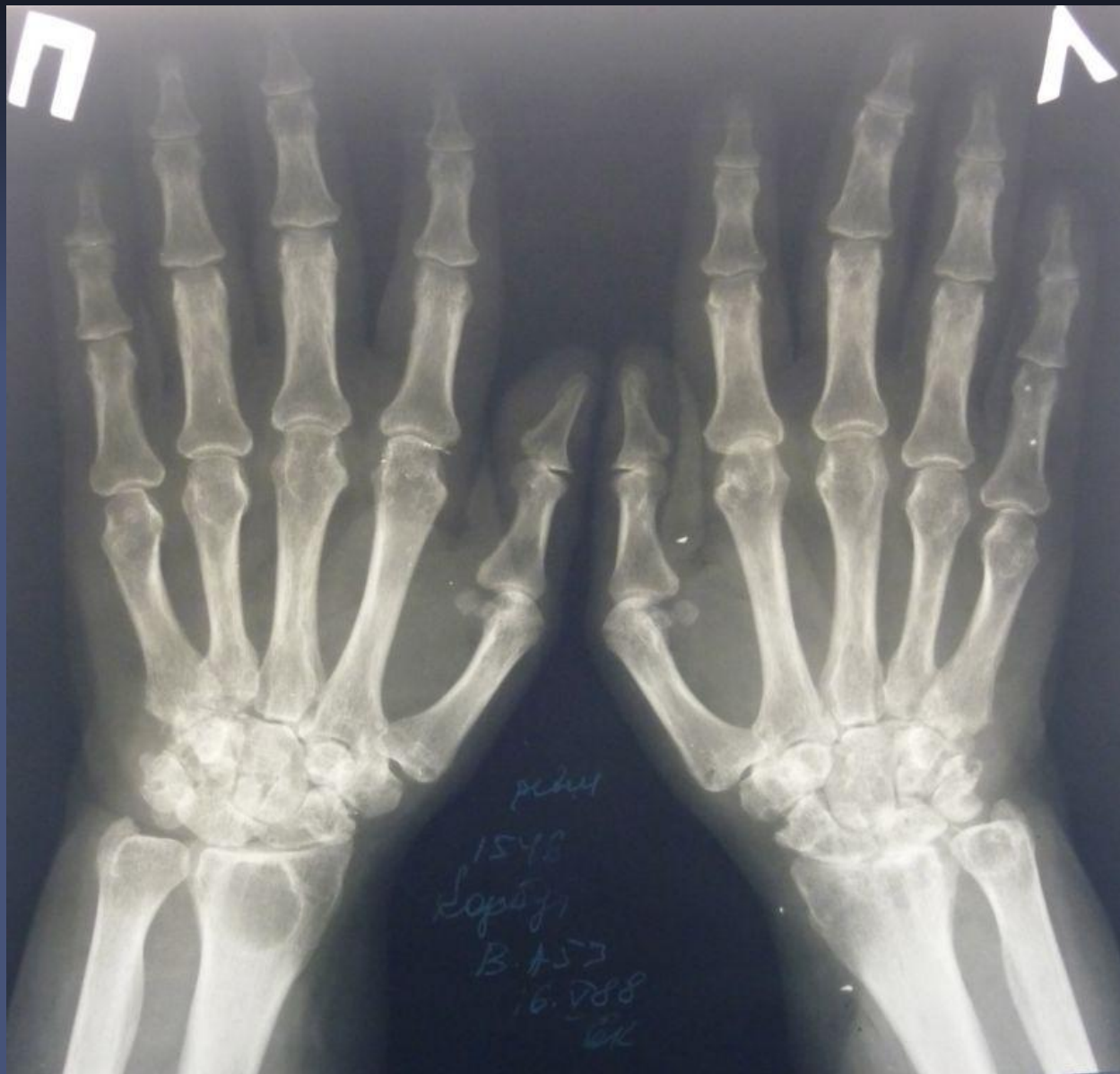

Б-ной Р-м, 42 года.
Полиартрит I ст.



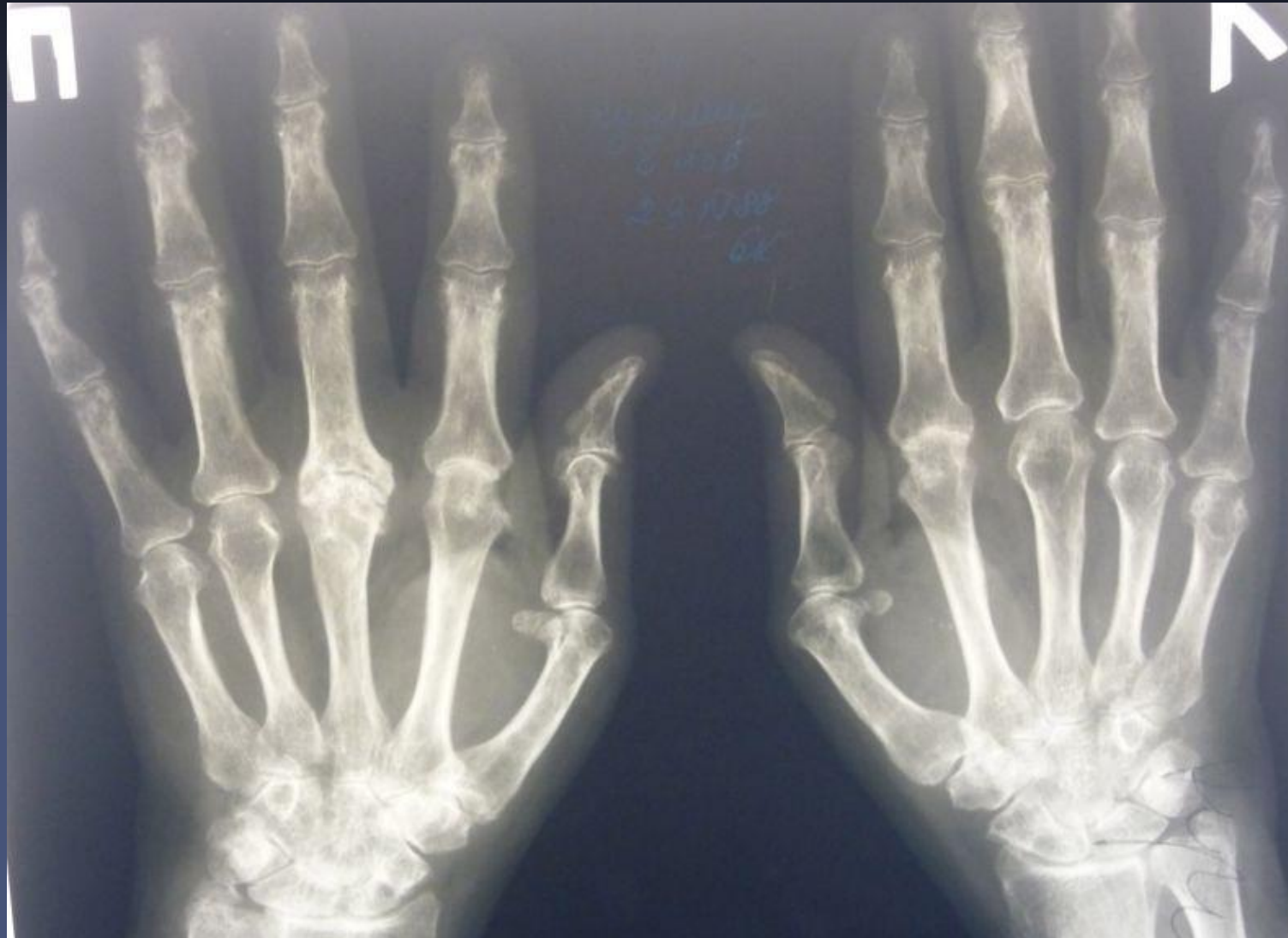Б-ная Д.ко, 53 года.
Артрит правого
голеностопного сустава.

РЕНТГЕНОДИАГНОСТИКА АРТРИТОВ



Б-ная К-т,
53 года.
Полиартрит

РЕНТГЕНОДИАГНОСТИКА АРТРИТОВ



Б-ной К-р, 66 лет. Полиартрит.

1.1. РЕВМАТИЧЕСКИЙ АРТРИТ (М 79.0)

Ревматизм (ревматическая лихорадка) – инфекционно-аллергическое заболевание, характеризующееся системным поражением соединительной ткани с преимущественной локализацией процесса в сердце. Одним из главных его проявлений и диагностических признаков является артрит.

РЕВМАТИЧЕСКИЙ АРТРИТ

Ревматизм развивается у предрасположенных к нему лиц через 1-6 недель (в среднем через 3 недели) после стрептококковой инфекции верхних дыхательных путей – ангины или фарингита. Примерно в 40% случаев их клиническая симптоматика может быть выражена слабо или отсутствовать. Пик заболеваемости приходится на возраст 7-15 лет. Затем она падает за исключением некоторого повышения к 20 годам.

РЕВМАТИЧЕСКИЙ АРТРИТ

Артрит наблюдается у 70-75% больных первичным ревматизмом и имеет ряд важных в диагностическом отношении особенностей.

1. Хроническая связь с недавно перенесенной инфекцией верхних дыхательных путей.
2. Острое, реже подострое начало.
3. Полиартикулярный тип поражения крупных суставов: коленных, лучезапястных, голеностопных, локтевых, реже плечевых.
4. Мигрирующий характер артрита с поочередным воспалением суставов.
5. Полное обратное развитие без остаточных явлений.
6. Быстрый и окончательный эффект противоревматических средств.

РЕВМАТИЧЕСКИЙ АРТРИТ

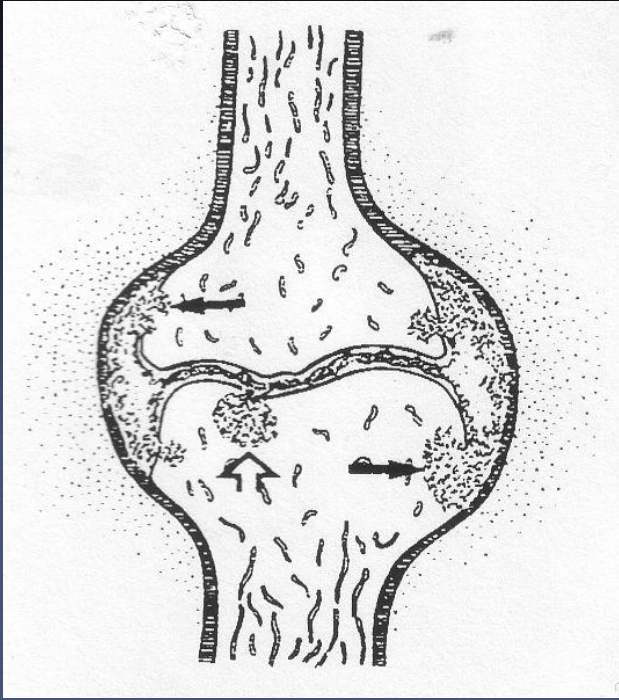
Критерии Джонса (пересмотренные) для руководства при постановке диагноза ревматизма
[Американская кардиологическая ассоциация, 1965]

Проявления	
«Большие»	«Малые»
Кардит Полиартрит Хорея Кольцевидная эритема Подкожные узелки	Клинические: ревматизм в анамнезе, артралгия, лихорадка. Лабораторные: увеличение СОЭ, появление С-РБ, удлинение интервала P-Q (P-R) и/или изменение зубца T
ПЛЮС	
Данные, подтверждающие стрептококковую инфекцию: увеличение титров противострептококковых антител (антистрептолизина-0 и др.), выделение стрептококка группы А из зева, недавно перенесенная скарлатина	

РЕВМАТИЧЕСКИЙ АРТРИТ

В современной редакции диагностическое право формируется следующим образом: для диагноза ревматизма необходимо наличие хотя бы двух «больших» признаков или сочетание одного «большого» с двумя «малыми» при условии доказанной стрептококковой этиологии недавно перенесенной носоглоточной инфекции. На необходимость строгого соблюдения этого условия Комитет экспертов ВОЗ еще раз обратил внимание в 1988 году.

АНАТОМИЧЕСКИЕ ИЗМЕНЕНИЯ В СУСТАВЕ ПРИ АРТРИТЕ

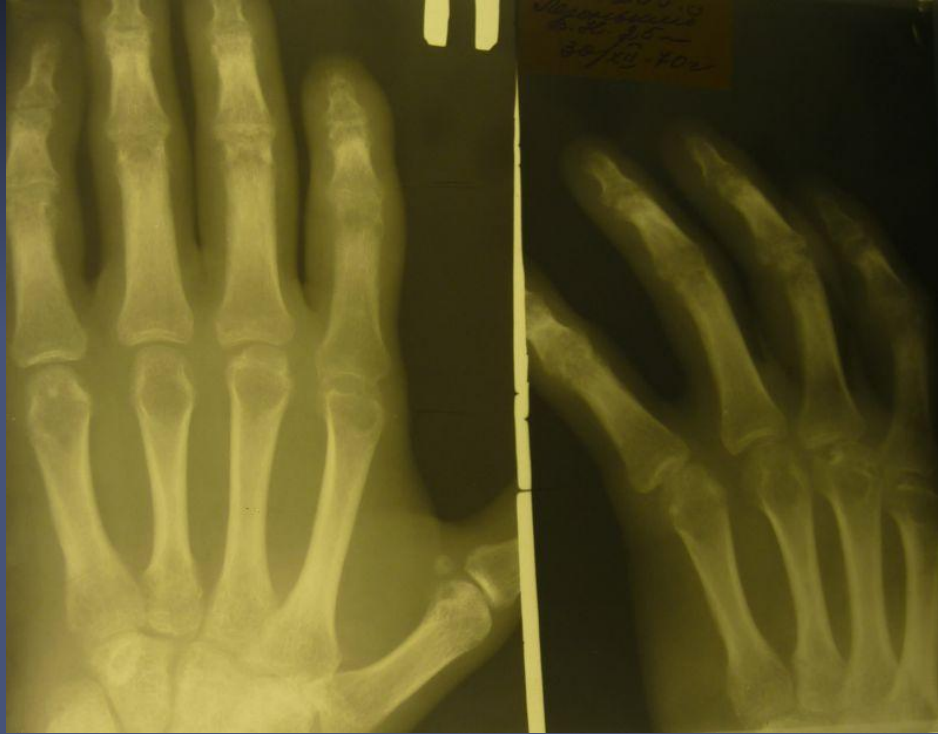

РИ: при остром суставном ревматизме (болезни Соколовского – Буйо) изменений со стороны суставов не выявляется. В подострой стадии может определяться нередко выраженный регионарный подхрящевой остеопороз.

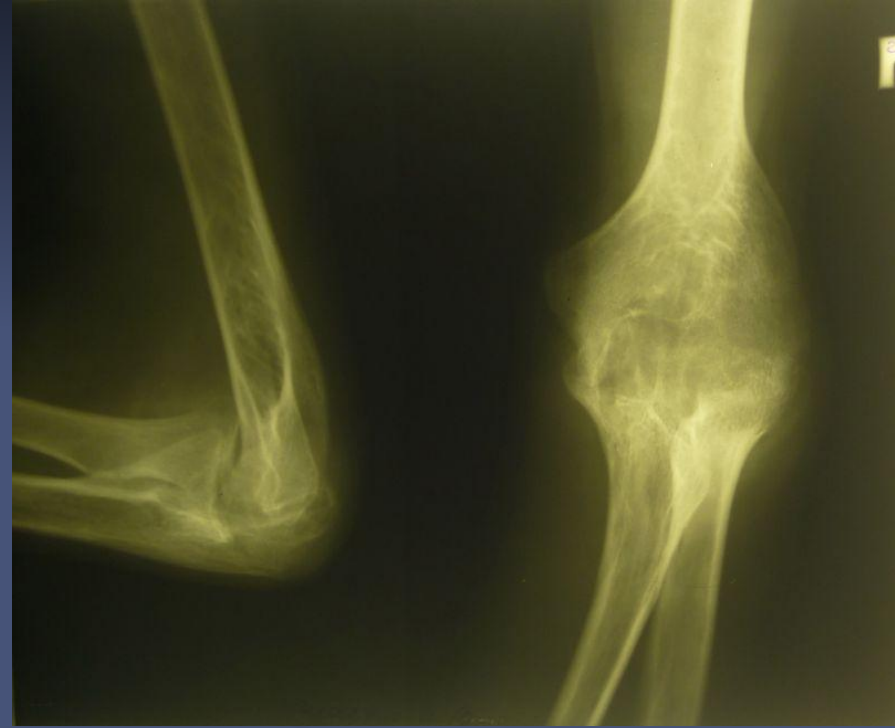В последующем развивается синовит, разъедающий суставной хрящ и соседнюю кость (видны оголенные участки и субхондральная кость (см. рис.).

Существенные изменения в суставах могут быть выявлены только через 2-3 года при переходе полиартрита в хроническую форму (вторично-хронический полиартрит), основными признаками которого являются регионарный остеопороз, сужение суставной щели, узурсы суставных поверхностей, псевдокистозидные просветления, вокруг которых видны неясно очерченные зоны остеосклероза, искривления, подвывихи.

РЕНТГЕНОДИАГНОСТИКА РЕВМАТИЧЕСКОГО АРТРИТА



а



б

Б-ной Л-кий, 22 года. Ревматический полиартрит в межфаланговых суставах кисти (а) и артрит локтевого сустава (б).

РЕВМАТИЧЕСКИЙ АРТРИТ

Резюмируя вышеизложенное, можно сказать, что воспаление суставов, возникающее вскоре после ангины или фарингита и сочетающееся с симптомами миокардита, весьма подозрительно на ревматический артрит. Подтверждение стрептококковой этиологии незадолго до того перенесенной инфекции делает диагноз бесспорным.

1.2. АРТРИТ РЕВМАТОИДНЫЙ (M06.9)

Это инфекционно-аллергическая болезнь из группы коллагенозов, характеризующаяся системным поражением соединительной ткани с преимущественной локализацией в мелких суставах и длительным прогрессирующим или хроническим течением.

РА довольно быстро приводит к инвалидизации из-за значительной деформации суставов с потерей их функции.

РЕВМАТОИДНЫЙ АРТРИТ (РА)

Занимает одно из ведущих мест в ряду ревматических болезней, а «по тяжести клинической картины и своим последствиям (анкилозирование) не имеет себе равных среди других видов артрита».

При РА могут поражаться сердечно-сосудистая система, легкие, глаза, кожа, мышцы или периферические нервы.

РЕВМАТОИДНЫЙ АРТРИТ

По строгим критериям распространенность «определенного», т.е., несомненного РА близка к 1%, а с учетом «вероятного» достигает 2,5% у мужчин и 5,2% - у женщин [Barnes, 1990]. В целом женщины болеют в 3-5, а по некоторым данным – в 9 раз чаще. Максимум заболеваемости приходится на возраст 30-40 лет.

ДИАГНОСТИЧЕСКИЕ КРИТЕРИИ РА

1. Утренняя скованность суставов.
2. Боль при движении или пальпации по крайней мере в одном суставе (выявляется врачом).
3. Отечность периартикулярных тканей по крайней мере одного сустава (устанавливается врачом).
4. Припухлость по крайней мере еще одного сустава в течение ближайших трех месяцев (устанавливается врачом).
5. Симметричное припухание проксимальных межфаланговых, пястнофаланговых и/или плюснефаланговых суставов (устанавливается врачом).

ДИАГНОСТИЧЕСКИЕ КРИТЕРИИ РА

6. Наличие подкожных узлов в области естественных костных утолщений и разгибательных поверхностей конечностей или периартикулярно.
7. Типичные рентгенологические изменения: околоуставной остеопороз, эрозивный артрит.
8. Обнаружение ревматоидного фактора в сыворотке крови или синовиальной жидкости.
9. Скудный муциновый сгусток при исследовании синовиальной жидкости.
10. Характерные гистологические изменения сино-виальной оболочки.
11. Характерные гистологические изменения ревматоидного узелка.

ДОСТОВЕРНОСТЬ ДИАГНОЗА РА

Достоверность диагноза зависит от количества обнаруженных признаков:

- 1) «классический» РА – необходимо 7 критериев, причем продолжительность каждого из первых пяти не должна быть меньше 6 недель;
- 2) «определенный» РА – необходимо 5 критериев, причем продолжительность каждого из первых пяти не должна быть меньше 6 недель;
- 3) «вероятный» РА – необходимо 3 критерия, причем продолжительность по крайней мере одного из первых пяти не должна быть меньше 3 недель.

РЕНТГЕНОЛОГИЧЕСКИЕ СТАДИИ РА

I стадия – атрофия субхондральной пограничной пластинки, околоуставной остеопороз;

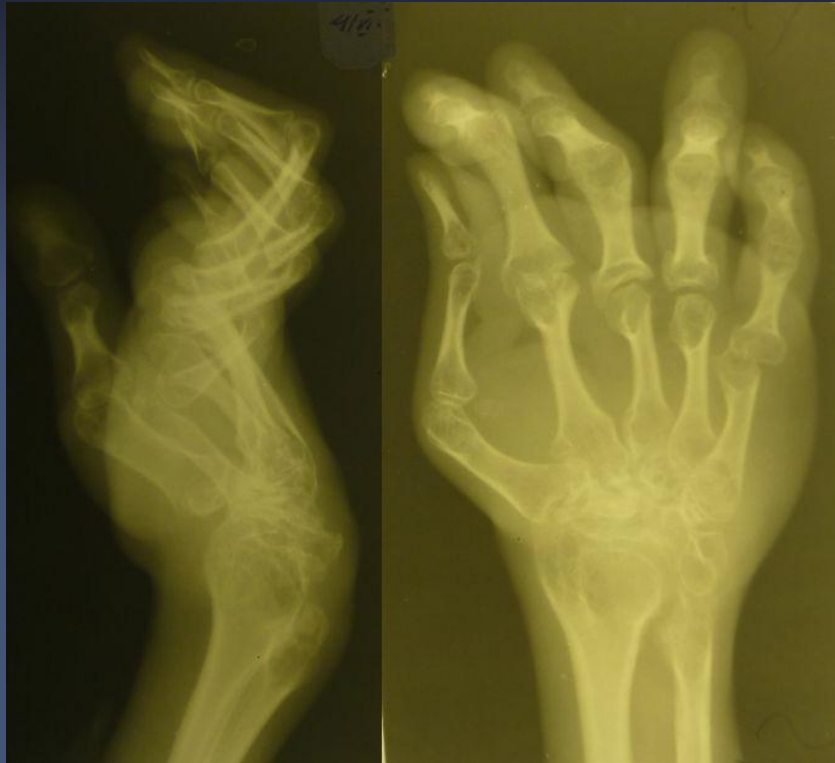
IIА стадия – остеопороз, наличие мелких кист с четкими контурами размером более 2 мм + сужение суставной щели на $1/3$;

IIБ стадия – остеопороз, сужение суставной щели на $1/2$, единичные краевые узурсы суставных поверхностей с рваными и нечеткими краями;

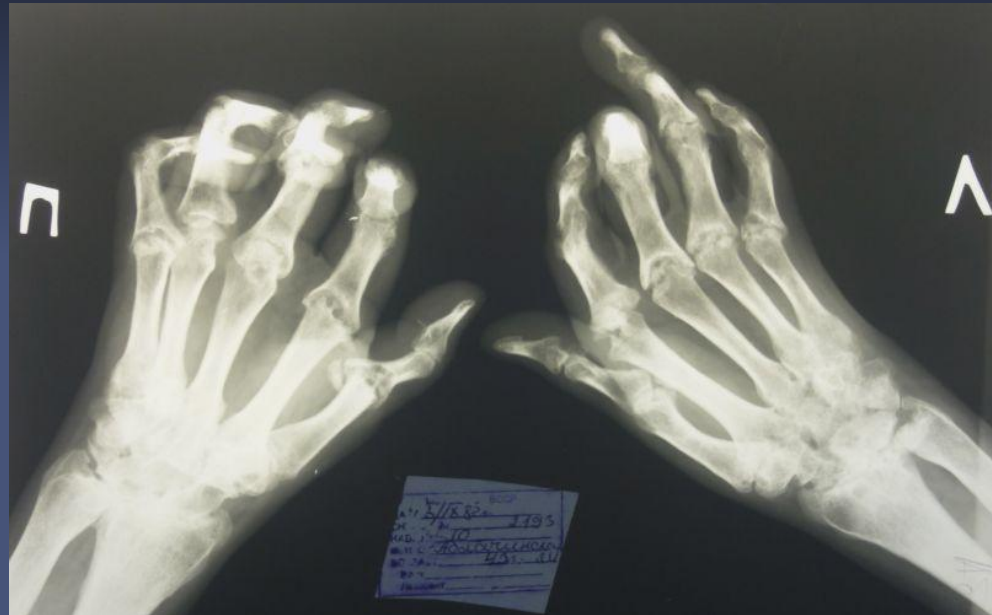III стадия – остеопороз, сужение суставной щели на $3/4$ + множественные узурсы суставных поверхностей;

IV стадия – костные анкилозы.

РЕНТГЕНОДИАГНОСТИКА РА



Б-ная Н-к, 20 лет.
Ревматоидный артрит I ст. и
IVст.



Б-ная А-кая, 43 года.
Ревматоидный артрит IVст.

1.3. СПОНДИЛИТ АНКИЛОЗИРУЮЩИЙ (M45) (БОЛЕЗНЬ БЕХТЕРЕВА)

Это – ревматоидный артрит позвоночника, болезнь группы коллагенозов, характеризующаяся преимущественным поражением суставно-связочного аппарата позвоночника (часто и конечностей), а также вовлечением в процесс внутренних органов (сердца, аорты, почки); имеет склонность к хроническому прогрессирующему течению с развитием анкилозов. У больных имеет место гиперкифоз («поза просителя») или реже «доскообразная спина».

Типично массивное обызвествление связочного аппарата позвоночника, приводящее к его одеревенелости.

КЛИНИЧЕСКИЕ ФОРМЫ БОЛЕЗНИ БЕХТЕРЕВА

В зависимости от локализации патологического процесса различают 4 клинических формы заболевания, а именно:

- 1) **центральная**, наиболее распространенная (60-70%) – поражение только позвоночника;
- 2) **ризомелическая** – поражение позвоночника и крупных «корневых» суставов: тазобедренных, плечевых со склонностью к анкилозу (17-18%);
- 3) **периферическая** – поражение позвоночника и крупных суставов периферии; чаще асимметричный олиго- или моноартрит коленных и голеностопных суставов;
- 4) **скандинавская** (вариант периферической формы) – поражение позвоночника и мелких суставов (самая редкая -5%).

ОСОБЕННОСТИ ТЕЧЕНИЯ БОЛЕЗНИ БЕХТЕРЕВА

Воспалительный процесс обычно начинается с крестцово-подвздошных сочленений, неравномерно и медленно распространяясь на вышележащие отделы позвоночника, заканчивается анкилозом межпозвонковых суставов. Одновременно происходят оссификация связочного аппарата и нередко дегенеративно-дистрофические изменения гиалиновых пластинок и тел позвонков.

РЕНТГЕНОЛОГИЧЕСКИЕ СТАДИИ БОЛЕЗНИ БЕХТЕРЕВА

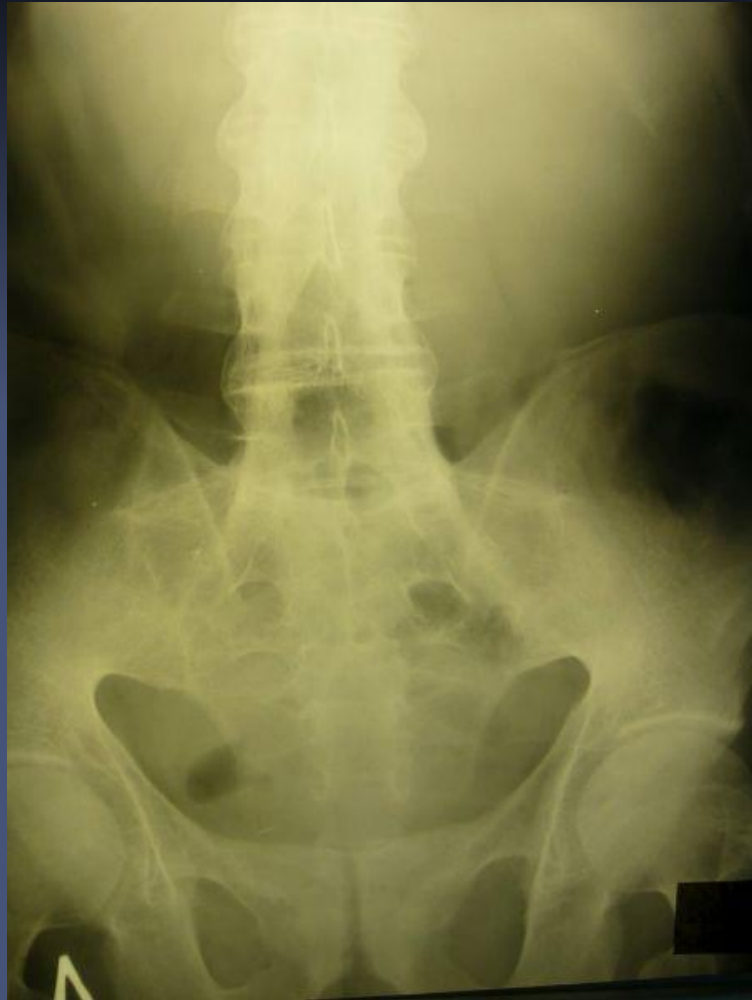По данным РИ различают три стадии заболевания:

I – признаки сакроилеита;

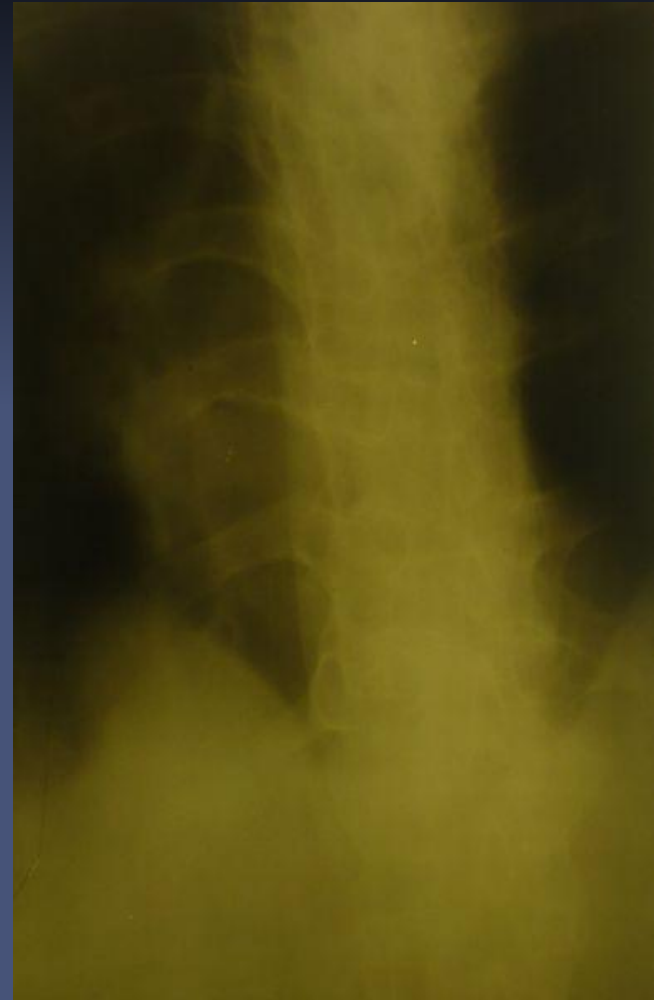
II – признаки анкилоза крестцово-подвздошного сочленения;

III – синдесмофиты (симптом бамбуковой палки или рыбьего хребта) в любом отделе позвоночника. Наиболее ценным рентгенологическим признаком является поражение межпозвонковых суставов. Эти изменения в сочетании с анкилозом обоих крестцово-подвздошных сочленений дают возможность своевременно поставить диагноз.

РЕНТГЕНОДИАГНОСТИКА БОЛЕЗНИ БЕХТЕРЕВА



а



б

Б-ной Б-же, 42 года: а – симптом «бамбуковой палки», анкилоз крестцово-подвздошных сочленений; б – синдесмофиты в грудном отделе позвоночника.

1.4. РЕЙТЕРА БОЛЕЗНЬ (M02.3)

Это инфекционно-аллергическая болезнь, характеризующаяся сочетанием острого уретрита, конъюнктивита и полиартрита, поражающего главным образом крупные суставы ног, а иногда и суставы позвоночника. Рейтер с соавт. описал эту болезнь в 1916 году.

На международном ревматологическом конгрессе в Монако (1964) было принято новое название болезни «уретроокулосиноввиальный синдром» (УОСС).

Есть и третье, наименее известное название: синдром Фиссенже – Леруа.

ФОРМЫ БОЛЕЗНИ РЕЙТЕРА

В этиологическом плане различают 2 формы УОСС – энтероколитическую и урогенитальную.

Энтероколитическая (или эпидемическая) форма обычно возникает в «закрытых» коллективах (казарма, общежитие и др.) после вспышки энтероколита персениозной, шигеллезной или сальмонеллезной этиологии. Встречается редко.

ФОРМЫ БОЛЕЗНИ РЕЙТЕРА

При урогенитальной форме заражение происходит половым путем. На ее долю приходится до 98% всех случаев заболевания [Ильин И.И. 1983; Iverson, 1983; Машков А.П., 2000]. Не случайно в «Международной классификации болезней...» УОСС отнесен к «Прочим венерическим болезням» вместе с мягким шанкром и венерической гранулемой. Согласно преобладающей точке зрения, в происхождении этой формы главную этиологическую роль играют хламидии, передающиеся от полового партнера.

СУСТАВНОЙ СИНДРОМ ПРИ БОЛЕЗНИ РЕЙТЕРА

Суставной синдром развивается остро или подостро, чаще протекает в виде полиартрита – у 65%, реже олигоартрита – у 29% и еще реже моноартрита – у 6% [Агабабова Э.Р., 1989; Н. Pet-tersson, 1996]. Воспалительный процесс затрагивает главным образом суставы ног, в том числе межфаланговые.

ФОРМЫ ТЕЧЕНИЯ БОЛЕЗНИ РЕЙТЕРА

Принято выделять три формы течения УОСС:

- 1) **острую**, с ограниченной продолжительностью артрита, бесследно проходящего в пределах полугода;
- 2) **рецидивирующую**, с повторными суставными атаками, которые возникают либо спонтанно, либо в связи с обострением уретрита или хламидозной реинфекцией;
- 3) **первично-хроническую**, протекающую без ремиссий, что создает предпосылки для стойкой деформации суставов.

По утверждению Weinberger, их частота соотносится как 25:50:25.

ДИАГНОСТИКА БОЛЕЗНИ РЕЙТЕРА (УОСС)

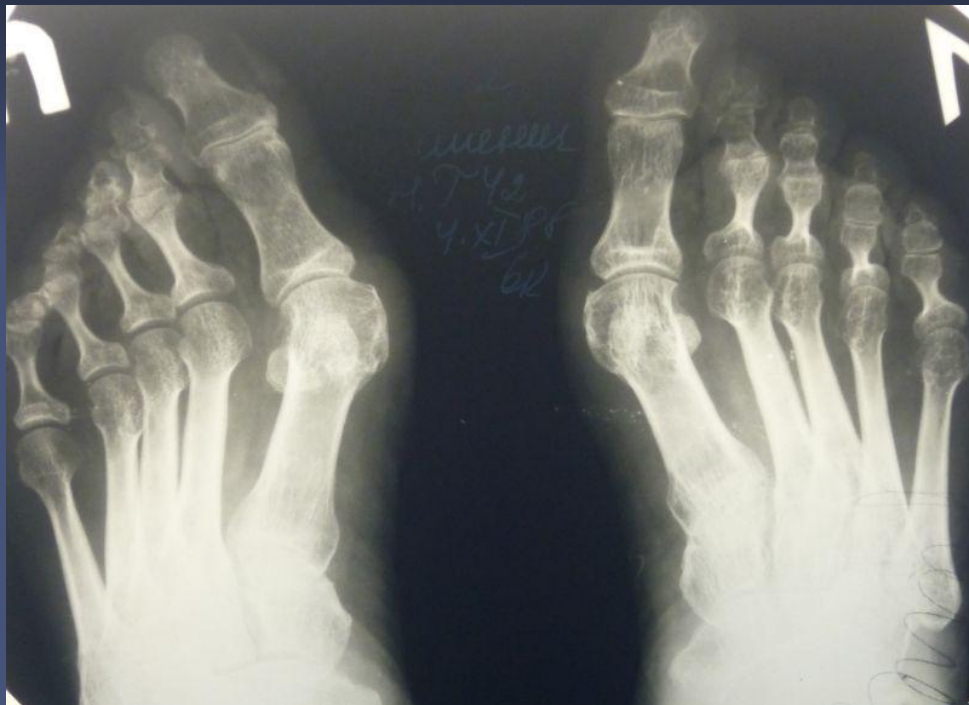При постановке диагноза необходимо руководствоваться нижеследующим:

- 1) развитие заболевания главным образом у мужчин до 40 лет;
- 2) наличие хронической связи между мочеполовой или кишечной инфекциями и развитием артрита;
- 3) поражаются преимущественно суставы ног, особенно пальцы стоп, с энтезопатиями и пяточным бурситом у мужчин сексуально-активного возраста, с наличием воспаления мочеполовых органов;
- 4) односторонний сакроилеит (рентгенологический признак);

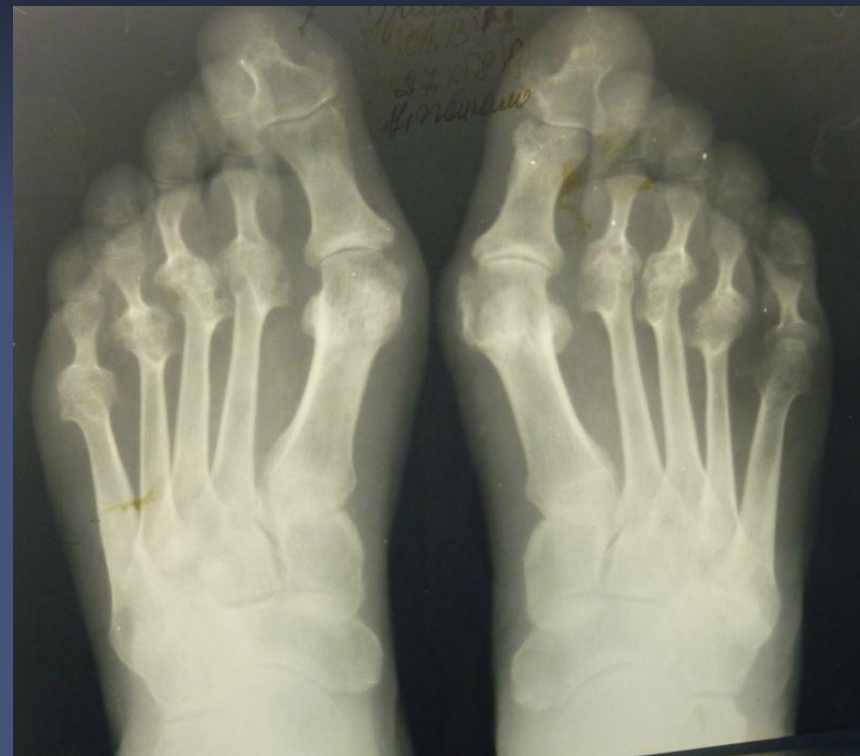ДИАГНОСТИКА БОЛЕЗНИ РЕЙТЕРА (УОСС)

- 5) суставы заболевают постепенно, один за другим, причем нередко снизу вверх;
- 6) характерна асимметричность поражения суставов;
- 7) объективные изменения суставов (покраснение, припухлость, повышение местной температуры) обычно возникают через несколько дней после появления боли;
- 8) в анамнезе случайный половой контакт за 1-3 месяца до заболевания суставов.

РЕНТГЕНОЛОГИЧЕСКАЯ КАРТИНА ПОЛИАРТРИТА ПРИ БОЛЕЗНИ РЕЙТЕРА



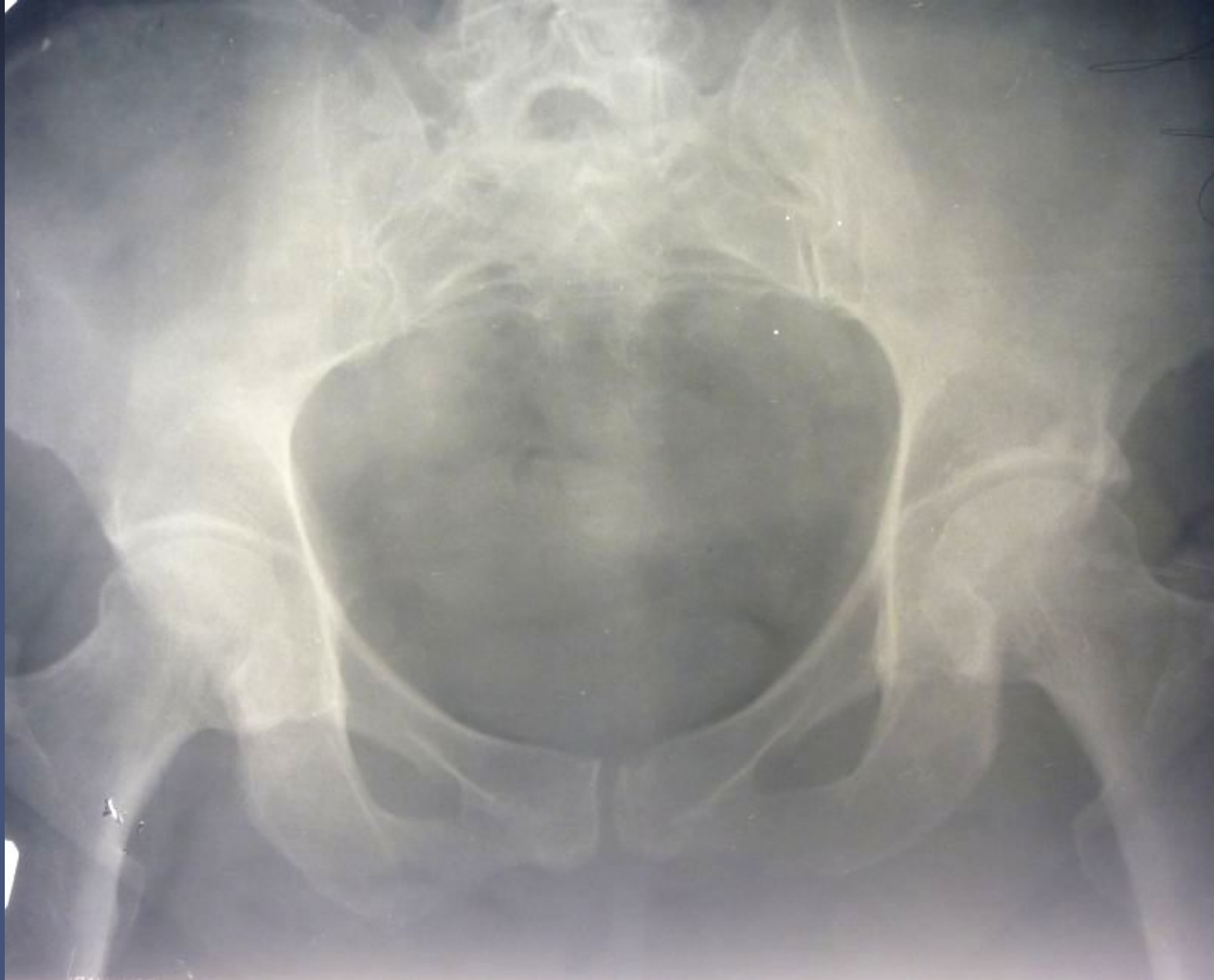Б-ной Г-ц, 42 года.



Б-ной Г-вич, 47 лет.

Деформация суставов, сужение суставной щели.

РЕНТГЕНОЛОГИЧЕСКАЯ КАРТИНА ТАЗА ПРИ БОЛЕЗНИ РЕЙТЕРА



Б-ной С-вещ А.И., 46 лет. Правосторонний сакроилеит.

1.5. ПСОРИАТИЧЕСКИЙ ПОЛИАРТРИТ (L40.5 + M07.3) (АТРОПАТИЯ ПСОРИАТИЧЕСКАЯ)

Псориатический артрит (ПА) – самостоятельная нозологическая форма воспалительного поражения сустава у больных псориазом.

В МКБ-10 он идет под названием «артропатия псориатическая».

Ревматологи едины во мнении, что ПА отличается дебютным разнообразием и непредсказуемостью течения. Он может затрагивать как крупные, так и мелкие суставы, начинаться либо исподволь и протекать доброкачественно, либо внезапно или сразу приобретает агрессивный характер, приводя к деструкции и обезображиванию суставов.

ФОРМЫ ПСОРИАТИЧЕСКОГО ПОЛИАРТРИТА

Среди многообразия ПА выделяют несколько наиболее типичных для ПА форм суставного синдрома.

1. Полиартикулярное воспаление дистальных межфаланговых суставов («суставов исключения» для ревматоидного артрита). Кожа над ними приобретает багрово-синюшную окраску, что в сочетании с припухлостью вызывает «редискообразную» дефигурацию концевых фаланг. Эта форма встречается у 5-10% больных.

ФОРМЫ ПСОРИАТИЧЕСКОГО ПОЛИАРТРИТА

2. Одновременный («осевой») артрит всех трех суставов отдельных пальцев с их диффузным опуханием («пальцы-сосиски»). Такого рода изменения Т.Ф.Акимова и соавт. [1985] отметили у 38 из 50 наблюдавшихся ими больных.
3. Разрозненное поражение нескольких межфаланговых и плюснефаланговых суставов; на одном пальце – дистального, на другом – проксимального или плюснефалангового и т.д.

ФОРМЫ ПСОРИАТИЧЕСКОГО ПОЛИАРТРИТА

4. Мутилирующий (обезображивающий) артрит, затрагивающий обычно пальцы рук. В результате прогрессирующей деструкции суставов и остеолита происходит укорочение пальцев, их искривление, развиваются суставные девиации («пальцы, склоненные ветром»), разнонаправленные сгибательные и разгибательные контрактуры. Отмечается у 5% больных [Brewerton, 1990].

ФОРМЫ ПСОРИАТИЧЕСКОГО ПОЛИАРТРИТА

5. Псевдоподагрический вариант с острым началом и вовлечением немногих суставов, а нередко одного, в том числе I плюснефалангового, наиболее любимого подагрой. Сходство дополняет гиперурикемия, которая возникает при обширном псориазе вследствие обновления эпидермальных клеток и усиленного образования пуринов из клеточных ядер [Агабабова Э.Р., 1989].

ДИАГНОСТИЧЕСКИЕ КРИТЕРИИ ПА

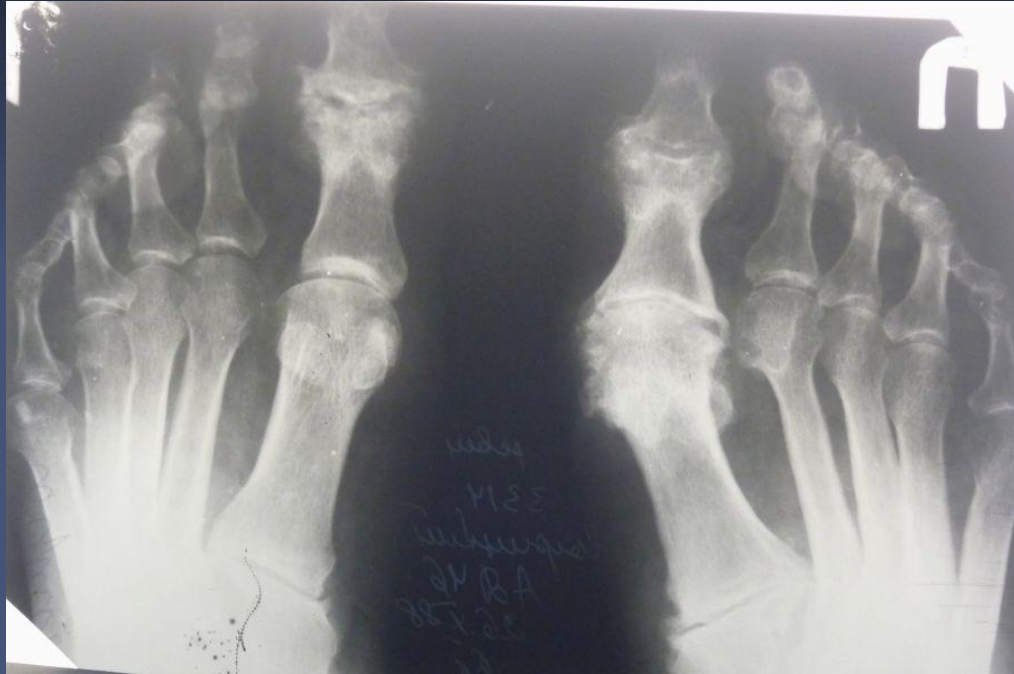1. Поражение дистальных межфаланговых суставов пальцев.
2. Одновременное поражение пястно-фалангового (плюснефалангового), проксимального и дистального межфаланговых суставов («осевое поражение»).
3. Раннее поражение суставов стоп, в том числе большого пальца.
4. Боли в пятках (пяточный бурсит).
5. Наличие псориатических бляшек на коже или типичное для псориаза изменение ногтей (подтверждается дерматологом).
6. Псориаз у ближайших родственников.
7. Отрицательные реакции на ревматоидный фактор.

ДИАГНОСТИЧЕСКИЕ КРИТЕРИИ ПА

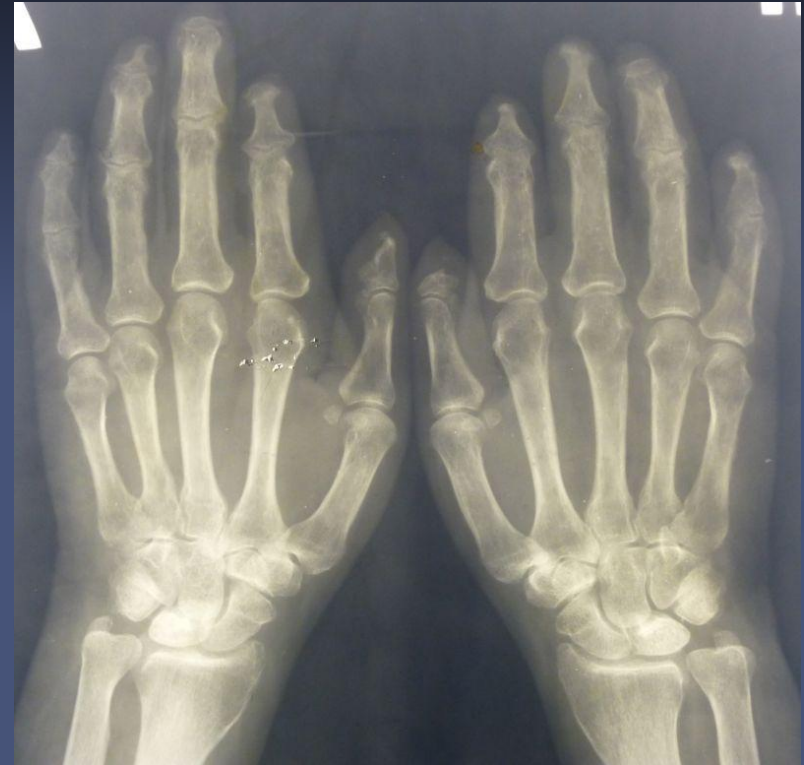8. На РГМ кистей обнаруживают утолщение дистальных межфаланговых суставов (пальцы в форме «колбасок»), лизис дистальных фаланг пальцев, периостальные наложения, отсутствие эпифизарного остеопороза.
9. Клинические (чаще рентгенологические) симптомы одностороннего сакроилеита.
10. Рентгенологические признаки спондилита – грубые паравертебральные оссификаты.

Диагностическое правило: диагноз достоверен при наличии трех критериев, один из которых должен быть 5-м, 6-м или 8-м. При наличии ревматоидного фактора необходимо пять критериев, а среди них обязательно критерии 9-й и 10-й.

РЕНТГЕНОЛОГИЧЕСКАЯ КАРТИНА ПА



Б-ная Л-ня, 35 лет.
Псориатический полиартрит
правой стопы.



Б-ной С-кий, 46 лет.
Псориатический
полиартрит, лизис ногтевых
фаланг кистей.

1.6. БРУЦЕЛЛЕЗНЫЙ АРТРИТ (А23+М03)

Бруцеллез – зоонозное инфекционно-аллергическое заболевание, характеризующееся общей интоксикацией, поражением опорно-двигательного аппарата, нервной и половой систем. Впервые описан Merston'ом в 1861 году.

Источником заражения являются козы, овцы, крупный рогатый скот, свиньи. Наибольшую опасность для человека представляют бруцеллы «козьего типа» (*Br.militensis*) – возбудители так называемой «мальтийской лихорадки», затем бруцеллы крупного рогатого скота (*Br.abortus bovis*) и свиней (*Br.abortus suis*). Инфицирование человека происходит двумя путями: 1) при употреблении сырого молока (особенно козьего) больных животных; 2) в результате прямого контакта с больными животными.

КЛИНИКА БРУЦЕЛЛЕЗА

Течение бруцеллеза может быть острым, подострым и хроническим.

Заболевание начинается с лихорадки, которая у многих больных к 6-8 дню достигает весьма высокого уровня ($t: 39-40^{\circ} \text{C}$ и более) и сохраняется в течение 25-40 дней, нередко нося волнообразный характер. Появляются симптомы интоксикации: вялость, заторможенность. Вскоре происходит увеличение практически всех периферических лимфоузлов (полиаденит), селезенки и печени. Развиваются признаки токсико-воспалительного поражения нервной системы (моно- и полиневриты, плекситы, расстройство психики) и половой сферы (орхиты, эпидидимиты, сальпингоофориты и др.).

КЛИНИКА БРУЦЕЛЛЕЗА

Важным атрибутом клинической картины бруцеллеза является поражение опорно-двигательного аппарата, которое возникает либо в раннем периоде, в первые 2-3 недели, либо на протяжении года от начала заболевания.

Периферический артрит наблюдается у 90% больных, а у 30-40% вовлекаются и крестцово-подвздошные сочленения. Правда, сакроилеит почти никогда не сопровождается клинической симптоматикой.

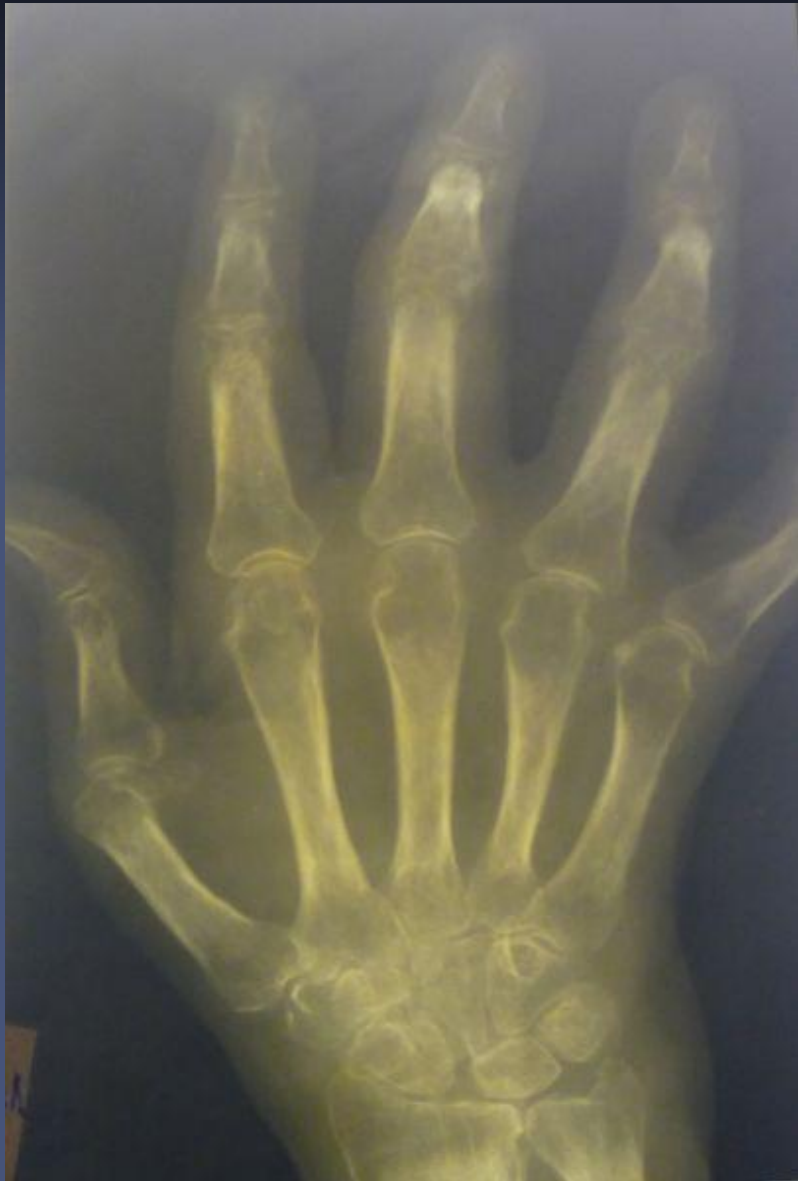КЛИНИКА БРУЦЕЛЛЕЗА

У большинства больных бруцеллезные артриты можно отнести, по-видимому, к числу реактивных или токсико-аллергических.

Помимо артрита, часто отмечаются бурситы, тендовагиниты, лигаментиты, периартриты, особенно в области плечевых, тазобедренных суставов, пяточных костей, ахиллова сухожилия.

Достаточно характерной чертой заболевания является спондилит. Он, как правило, ограничивается поражением III и IV поясничных позвонков и лишь в виде исключения распространяется на грудной и шейный отделы.

РЕНТГЕНОЛОГИЧЕСКАЯ КАРТИНА БА



Рентгенография при реактивных (токсико-аллергических) бруцеллезных артритах не несет какой-либо специфической информации или фиксирует неспецифические изменения – субхондральный остеопороз. При инвазивных артритах, кроме остеопороза, отмечаются сливающиеся друг с другом очажки деструкции, сужение суставной щели. Развивается та или иная степень анкилоза, вплоть до полного.

Б-ной Л-ко, 63 года.
Бруцеллезный полиартрит.

БРУЦЕЛЛЕЗНЫЙ СПОНДИЛИТ

Для бруцеллезного спондилита, по мнению Р. Хегглина, типично истончение межпозвоноковых дисков без грубой деструкции самих позвонков. Имеются лишь «изъеденность» их контуров и краевые узурь. Иногда формирование бруцеллезных гранулём в телах позвонков может стать основой для развития остеомиелита, который рентгенологически напоминает казеозный распад с секвестрацией при туберкулезе.

ДИФФЕРЕНЦИАЛЬНАЯ ДИАГНОСТИКА БА

Бруцеллезный спондилит с упорными болями в спине в ряде случаев требует дифференциации от болезни Бехтерева и туберкулеза позвоночника. Помимо этого следует учитывать и некоторые другие отличительные особенности. При болезни Бехтерева всегда имеется клиника двустороннего сакроилеита (боли в крестце, ягодицах, бедрах), тогда как при бруцеллезе поражение крестцово-подвздошных сочленений является только рентгенологической находкой.

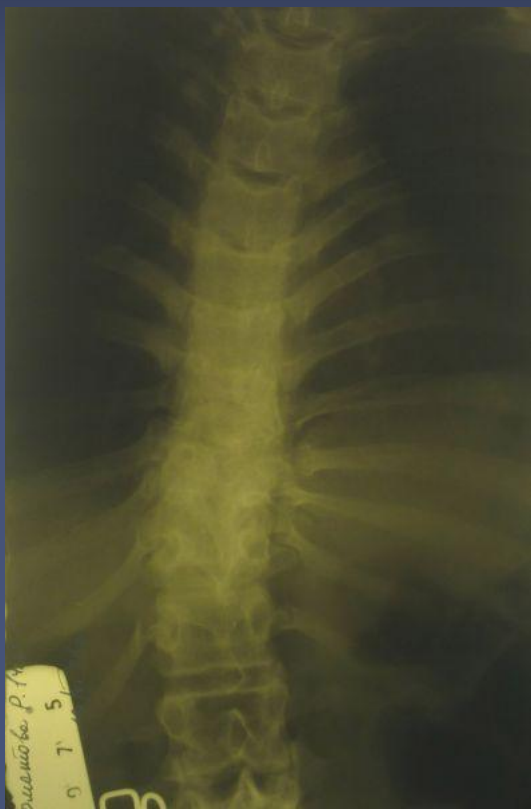САКРОИЛЕИТ БРУЦЕЛЛЕЗНЫЙ (A23+M46.1)

Характеризуется изолированным поражением крестцово-подвздошных сочленений.

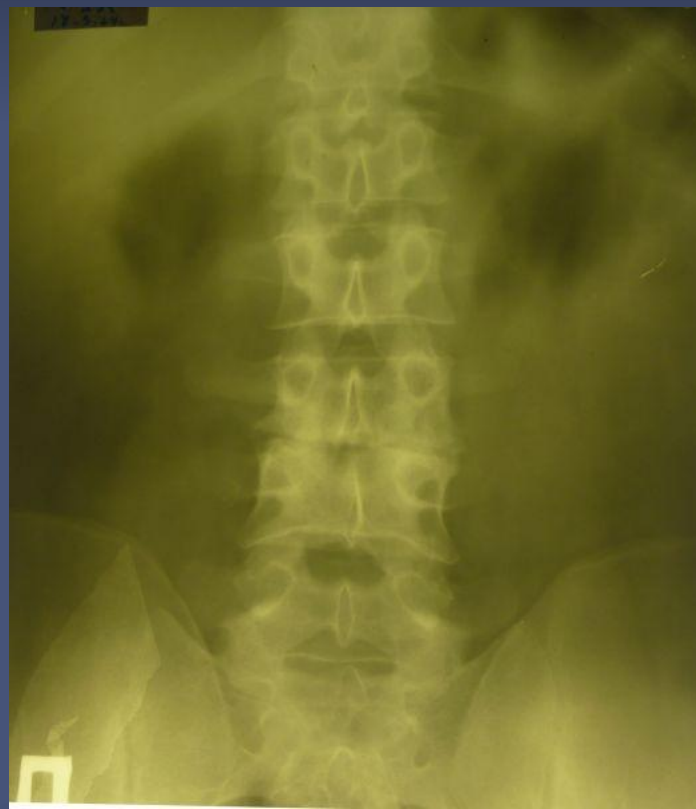РИ: в костном массиве ушковидного отростка одной из костей теряется правильный губчатый структурный рисунок, появляются один или несколько округлых небольших (до 8-10 мм в окружности) деструктивных очагов, обычно сливающихся друг с другом. Контуры подвздошной кости и крестца вместо четких становятся изъеденными, изгрызенными. Вследствие разрушения хрящевых прослоек сочленения суставная щель постепенно суживается, а в дальнейшем очень часто наступает полный анкилоз с переходом трабекулярного рисунка с одной кости непосредственно на другую. В окружности деструктивных очагов виден реактивный воспалительный грубопятнистый остеосклероз.

ДИФФЕРЕНЦИАЛЬНАЯ ДИАГНОСТИКА БА

Если рентгенологическая картина напоминает туберкулез позвоночника, необходимо принять во внимание, что туберкулезный процесс в подавляющем большинстве случаев локализуется в IX-X грудных позвонках, а бруцеллезный спондилит, как правило, поражает III и IV поясничные позвонки.



Б-ная Ш-ва, 14 лет.
Туберкулезный спондилит.



Б-ной К-в, 23 года.
Бруцеллезный спондилит.

ДИАГНОСТИКА БА

При дифференциальной диагностике бруцеллезного артрита надо иметь в виду три ключевых момента, сопутствующих воспалению суставов:

- 1) увеличение селезенки и печени;
- 2) увеличение всех периферических лимфоузлов;
- 3) гранулоцитопения с относительным лимфоцитозом свыше 40%.

Не рискуя ошибиться, можно утверждать, что такая комбинация несвойственна ни одному из других воспалительных заболеваний суставов.

1.7. АРТРИТ ПОДАГРИЧЕСКИЙ (M10.0)

ПОДАГРА – метаболическое заболевание, обусловленное нарушением пуринового обмена и характеризующееся отложением солей мочевой кислоты в тканях ряда органов, в хрящах суставов, синовиальных оболочках и других элементах суставов. Проявляется резкими ночными болями, чаще локализующимися в плюснефаланговом суставе большого пальца стопы.

Подагрой в основном страдают мужчины старше 40 лет. Пропорция больных мужчин и женщин выражается отношением 9:1.

ОБЩИЕ СВЕДЕНИЯ О ПОДАГРЕ

Заболеваемость подагрой в разных регионах мира колеблется от 0,1 до 2%, а у мужчин в возрасте 55-64 лет достигает 4-6%. При этом почти повсеместно наблюдается внушительный рост этого заболевания, например, в Финляндии с 1989 по 2000 год в 10 раз, а в ФРГ, начиная с 1978 года, в 20 раз. Таким образом, подагру уже нельзя отнести к области казуистики, как было принято думать в недавнем прошлом.

ОБЩИЕ СВЕДЕНИЯ О ПОДАГРЕ

Главными мишенями при подагре служат суставы и почки. Первым клиническим проявлением болезни является приступ острого артрита, возникающий после длительного периода «немой» гиперурикемии. В типичных случаях (у 65-70%) речь идет об остром моноартрите I плюснефалангового сустава – излюбленной локализации подагры. У 15-20% подагра дебютирует с поражением других суставов ног: II – IV плюснефаланговых, голеностопного, коленного и, как исключение, суставов рук. Отсюда и название болезни, которое в переводе с греческого означает «капкан для ноги» (podos – стопа, нога, agro – капкан). В 5% наблюдается полиартикулярное начало заболевания.

КЛИНИЧЕСКАЯ КАРТИНА ПОДАГРЫ

Клиника классической подагрической атаки настолько выразительна, что позволяет заподозрить ее даже при атипичной локализации процесса:

- 1) внезапное начало, обычно ночью;
- 2) чрезвычайно высокая интенсивность боли;
- 3) быстрое нарастание местных симптомов воспаления, достигающее максимума через несколько часов;
- 4) яркая гиперемия кожи над поражением суставов с последующим шелушением;
- 5) полное обратное развитие атаки через 3-7-10 дней.

ДИАГНОСТИЧЕСКИЕ КРИТЕРИИ ПОДАГРЫ

1. Наличие в анамнезе или наблюдение повторных атак острого артрита.
2. Развитие максимума воспаления в течение первых суток.
3. Моноартикулярный характер артрита.
4. Гиперемия кожи над воспаленным суставом.
5. Болезненность и припухлость I плюснефалангового сустава.
6. Одностороннее поражение I плюснефалангового сустава.
7. Одностороннее поражение двух предплюсневых суставов.

ДИАГНОСТИЧЕСКИЕ КРИТЕРИИ ПОДАГРЫ

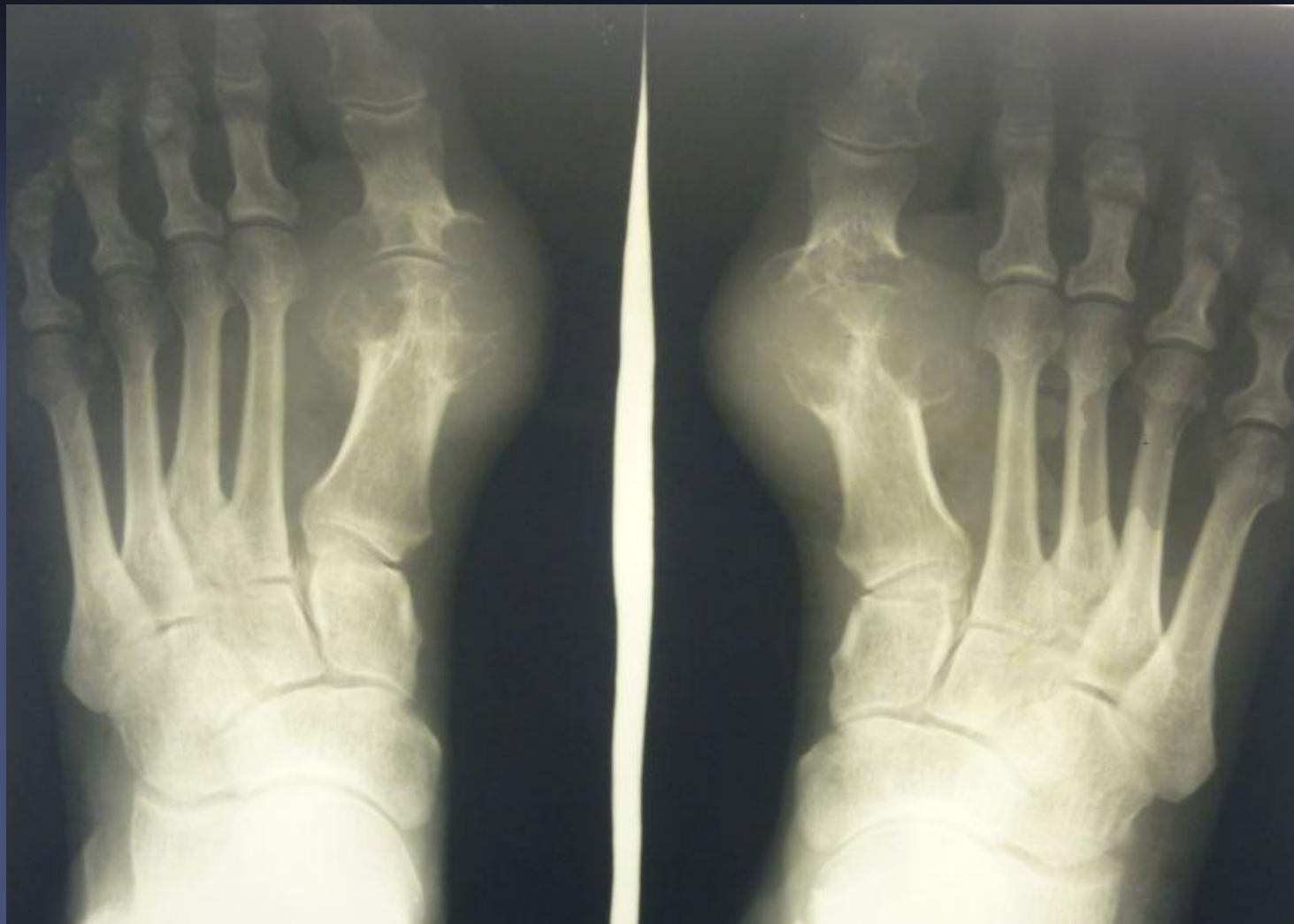8. Подозрительные на тофусы узелковые образования.
9. Гиперурикемия.
10. Асимметричное поражение суставов на рентгенограмме.
11. Субкортикальные кисты на месте отложения уратов в эпифизах костей («симптом пробойника» на рентгенограмме).
12. Отсутствие флоры при посеве суставной жидкости.

Комбинация из шести и более признаков является наиболее специфичной и чувствительной и встречается у 95,5% больных подагрой.

РЕНТГЕНОДИАГНОСТИКА ПОДАГРЫ

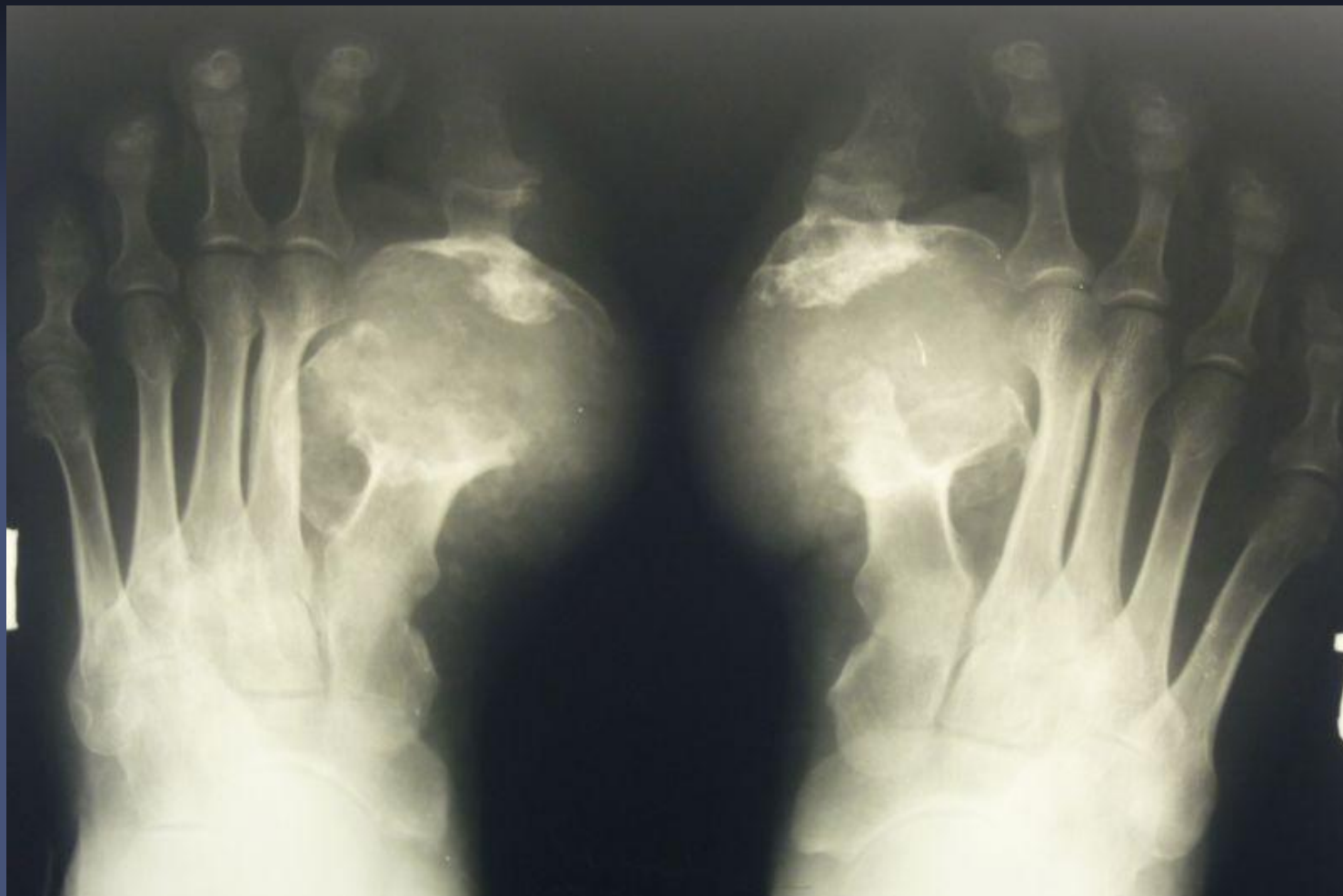
РИ: по время первого приступа сустав остается нормальным и только после повторных приступов появляется остеопороз. В дальнейшем мочекислые соли, отлагаясь в околосуставных отделах костей в виде узелков, вызывают образование участков просветления в костном веществе на фоне его обычного рисунка, окруженных тонкой каемкой уплотнения. В тяжелых случаях вместо эпифиза определяется множество ячеистых и кистозных просветлений, эпиметафизарный отдел расширяется, суставные концы разрушаются, могут быть подвывихи и деформации.

РЕНТГЕНОДИАГНОСТИКА ПОДАГРЫ



Б-ной Б-ко В.А., 33 года.
Подагрический артрит I-го плюснефалангового сочленения.

РЕНТГЕНОДИАГНОСТИКА ПОДАГРЫ



Б-ной Л-хо В.П., 50 лет.
Подагрический артрит I-го плюснефалангового сочленения
(известковая подагра).

1.8. ГОНОКОККОВЫЙ АРТРИТ (А54.4+М01.3)

Гонококковый артрит (ГА) встречается преимущественно у молодых людей как одно из проявлений осложненной гонорее. Возникает при гонорее в результате гематогенного проникновения гонококка. Проявляется в виде острого серозного олиго- или моноартрита (чаще гонита), подострого серозно-фибринозного или острого гнойного артрита. В послеантибиотическую эру частота ГА значительно понизилась и составляет сейчас 1% от общего числа воспалительных заболеваний суставов. Он наблюдается у 0,6 -2% лиц, перенесших гонорею.

ГОНОКОККОВЫЙ АРТРИТ

Чаще ГА болеют женщины, у которых гонорея нередко протекает стерто или под маской других заболеваний и поэтому вовремя не лечится. Заболеваемость ГА среди мужчин намного меньше, так как острый гнойный гонококковый уретрит заставляет их тут же обратиться к врачу и быстро излечивается.

Латентный период от момента заражения до появления уретрита колеблется от 1 дня до 2 недель. ГА возникает спустя 3-4 недели. Возбудитель гонореи (*Neisseria gonorrhoeae*) попадает в сустав гематогенным путем при развитии гонококкового сепсиса.

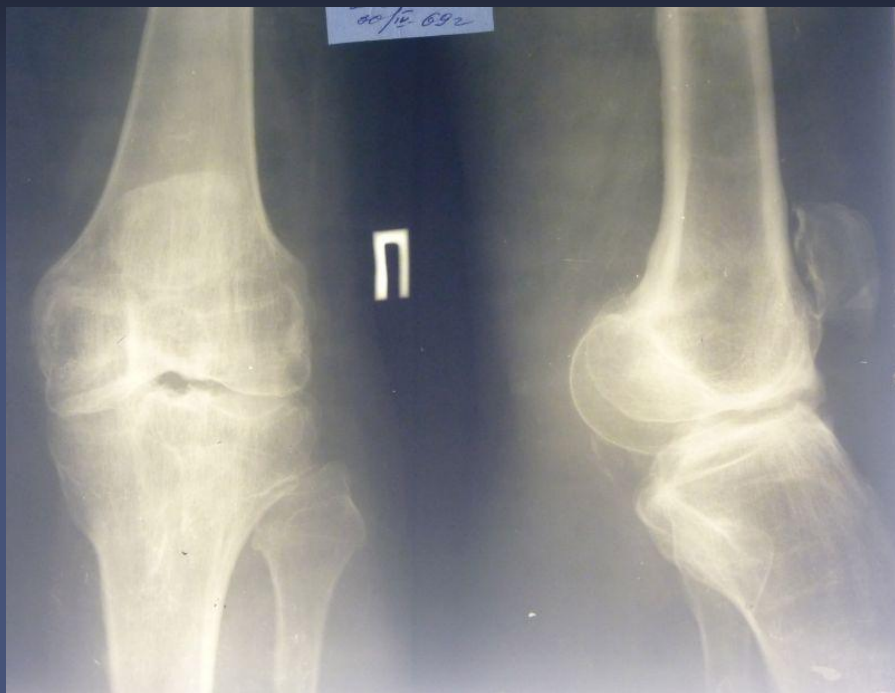РЕНТГЕНОДИАГНОСТИКА ГА

На РГМ наиболее ранние изменения видны на уровне бедренно-надколенного сустава: быстрое нарастание остеопороза; сужение суставной щели, больше с медиальной фасетки; мелкие неровности на суставных поверхностях; субхондральный склероз; изменение структуры надколенника, появление в нем остеофитов с заострением и утолщением их.

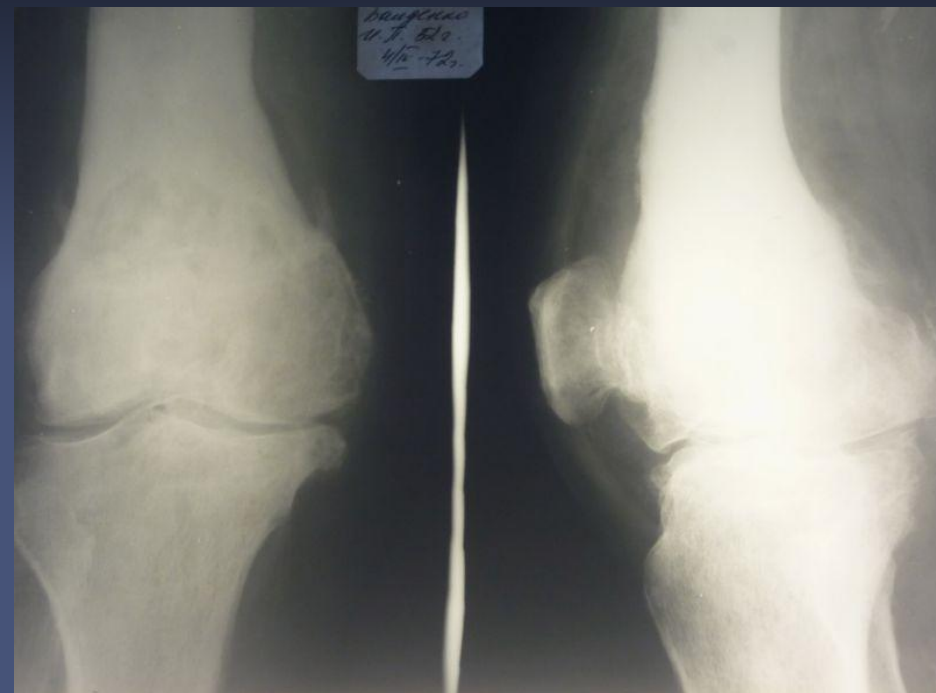РЕНТГЕНОДИАГНОСТИКА ГА

В более поздних стадиях резкое сужение суставной щели; выраженные остеофиты большеберцовой и бедренной кости и межмышцелкового возвышения, выраженный субхондральный остеосклероз, больше с медиальной стороны большеберцовой кости; хондроостеофиты и др. Характерен некроз хрящей, в результате чего часто наблюдается костный анкилоз, в особенности изолированный анкилоз надколенника.

РЕНТГЕНОДИАГНОСТИКА ГА



Б-ной К-л Д.Я., 58 лет.
Гонококковый гонит
(ранняя стадия).



Б-ной Б-ко И.П., 52 года.
Гонококковый гонит
(поздняя стадия).

1.9. АНКИЛОЗЫ СУСТАВОВ (M24.6)

Анкилоз (ankylosis; анкил- + -оз) – отсутствие подвижности в суставе вследствие воспаления, дегенеративного процесса, травмы или созданное искусственно путем хирургического вмешательства.

А. Внесуставной (a. extraarticularis) – А., обусловленный наличием внесуставной костной перемычки между костями, образующими сустав.

А. Внутрисуставной (a. intraarticularis) – А., обусловленным сращением между собой сочленяющихся суставных поверхностей.

А. Костный (a. ossea) – внутрисуставной А., обусловлены костным сращением сочленяющихся суставных поверхностей; характеризуется исчезновением щели сустава на рентгенограмме.

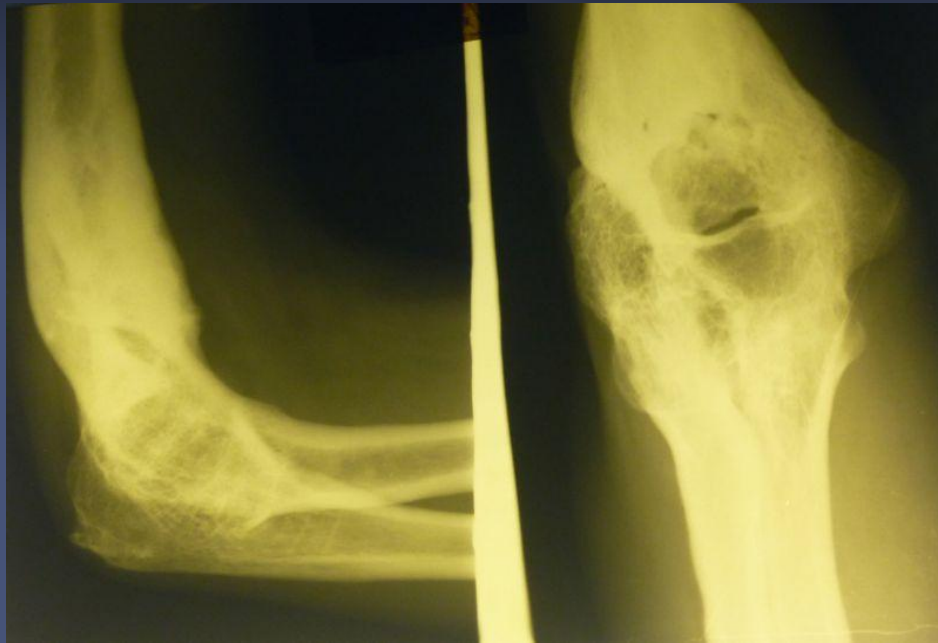А. Фиброзный (a. fibrosa) – А., обусловленный наличием рубцовых спаек между сочленяющимися суставными поверхностями.

КОСТНЫЙ АНКИЛОЗ

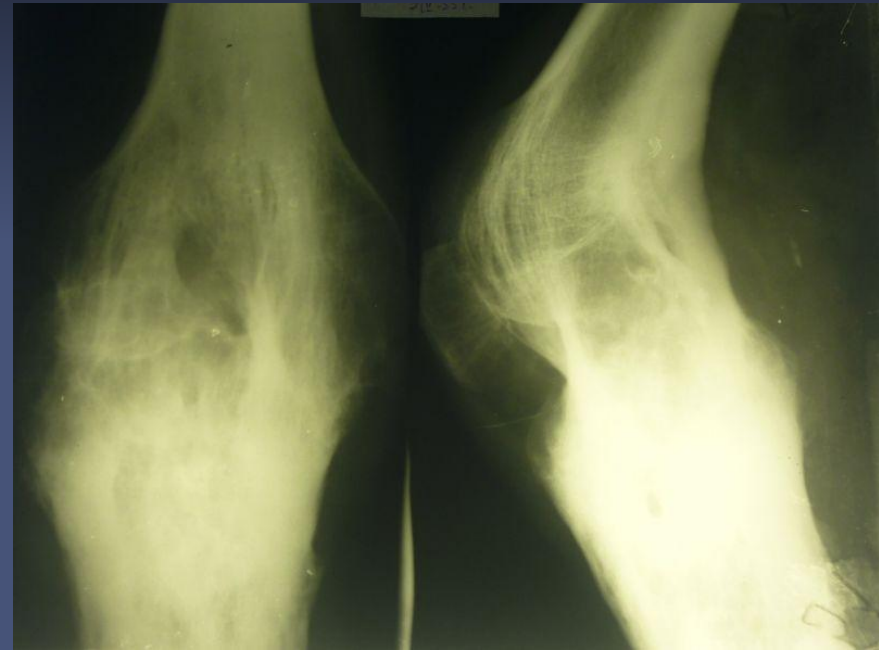
Чаще всего обусловлен сращением между собой сочленяющихся суставных поверхностей. Обычно возникает как исход деструктивной фазы гнойного, гонорейного, туберкулезного артрита, неспецифического ревматоидного полиартрита и операции артродеза.

РИ: проявляется деструкцией суставных поверхностей, отсутствием суставной щели и переходом балок с одной кости на другую. Костный анкилоз может быть полным на всем протяжении соприкасающихся поверхностей и неполным, узким, развивающимся, например, после туберкулезного артрита.

РЕНТГЕНОЛОГИЧЕСКАЯ КАРТИНА КОСТНОГО АНКИЛОЗА



Б-ной С-кий А.С., 47 лет.
Костный анкилоз локтевого
сустава.



Б-ной А-вич М.И., 52 года.
Костный анкилоз коленного
сустава.

2. ДЕФОРМИРУЮЩИЕ ОСТЕОАРТРОЗЫ (M15)

2.1. ДЕФОРМИРУЮЩИЙ ОСТЕОАРТРОЗ (ДОА)

– это хроническое дегенеративно-дистрофическое заболевание суставов, характеризующееся прогрессирующей деструкцией суставного хряща, пролиферативной реакцией хрящевой и костной ткани и сопровождающееся реактивным синовитом.

Широко применяется другое название заболевания – «остеоартрит» - из-за частого выявления сопутствующих признаков воспаления.

Из-за того, что в большинстве случаев воспалительные изменения в суставах не выражены, суффикс «оз» оказывается более подходящим, чем «ит», и поэтому во всем разделе используется термин остеоартроз.

РАСПРОСТРАНЕННОСТЬ ДОО

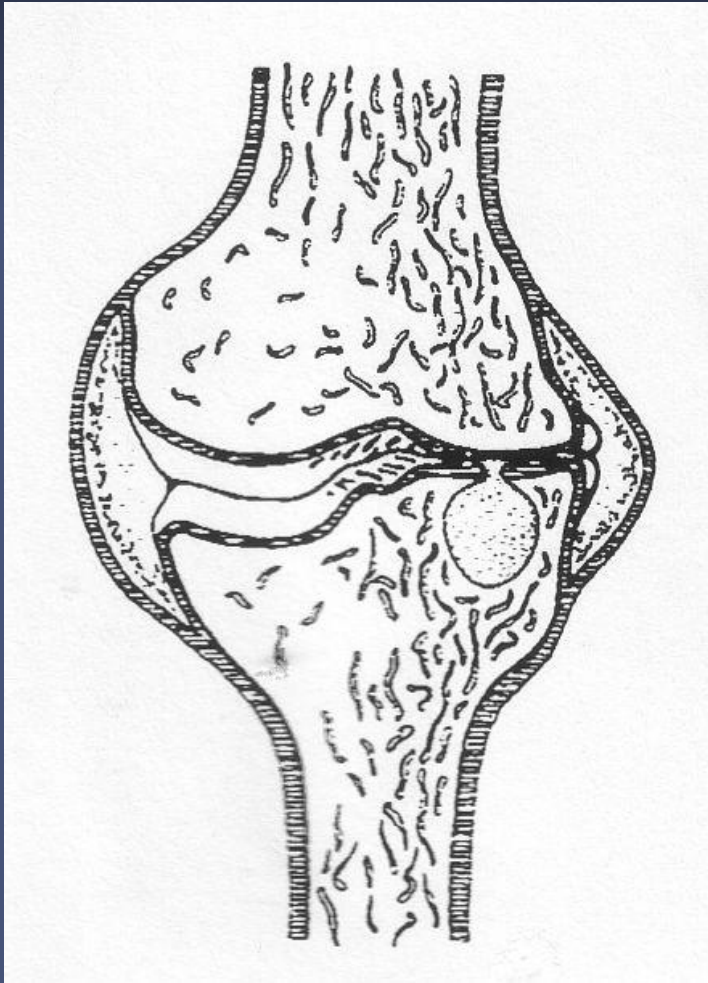
ДОО является распространенной формой суставной патологии и отмечается у 10-12% населения. По данным многоцентровых эпидемиологических исследований проф. Л.И. Беневоленской, распространенность ДОО среди населения составляет 6,4%. Развитие заболевания связано с возрастом, чаще оно развивается после 30-35 лет, и у людей старше 60 лет оно встречается в 97% случаев. ДОО выявляется у мужчин и женщин одинаково часто, за исключением артроза межфаланговых суставов кистей, который встречается в 10 раз чаще у женщин. По данным ревматологов Европы и США, доля этого заболевания составляет до 69-70% от всех ревматических болезней.

ЭТИОПАТОГЕНЕЗ ДОО

Причины этой распространенной болезни суставов весьма разнообразны. Имеют значение системные факторы (генетические, преклонный возраст, питание, метаболический статус, физическая активность) совместно с локальными факторами (такими как травма или перенесенные ранее болезнь или деформация суставов). Традиционно считается, что ДОО начинается в суставном хряще. Изменение при ОА носит необратимый характер.

АНАТОМИЧЕСКИЕ ИЗМЕНЕНИЯ ПРИ ДОА

Схематические изображения, представляющие типичные анатомические изменения при остеоартрозе:



- 1) локальное сужение суставного пространства,
- 2) краевые остеофиты,
- 3) субхондральный склероз,
- 4) кисты в месте приложения нагрузки или давления,
- 5) вторичный синовит.

КЛИНИЧЕСКИЕ ПРОЯВЛЕНИЯ ДОО

Клинические проявления заболевания определяются местными симптомами в области наиболее пораженных суставов.

Как правило, ДОО начинается постепенно, исподволь. Ранние признаки болезни неотчетливы, больной часто не может определить давность своего заболевания. Первыми симптомами являются преходящая кратковременная тугоподвижность в пораженном суставе после покоя, небольшие боли, возникающие при физической нагрузке. Отмечается слабость, быстрая утомляемость регионарных мышц, крепитация в суставе. По мере развития болезни симптомы прогрессируют: тугоподвижность и скованность становится более длительными, усиливаются суставные боли, крепитация переходит в грубый интраартикулярный хруст.

КЛИНИЧЕСКИЕ ПРОЯВЛЕНИЯ ДОО

Болевой синдром – наиболее частый и выраженный синдром при ДОО.

В целом для заболевания характерен механический ритм болей – возникновение боли в вечерние часы под влиянием дневной физической нагрузки и стихание за период ночного отдыха, что связано со снижением амортизационных способностей хряща и снижением способности костной суставной поверхности к нагрузкам – при этом происходит прогибание костных балок в сторону спонгиозной кости.

Возможны непрерывные тупые ночные боли, связанные с венозным стазом в субхондральной спонгиозной части кости и повышением внутрикостного давления. Данные боли исчезают при ходьбе.

ОСОБЕННОСТИ ТЕЧЕНИЯ ДОА

Прогрессирующие изменения в хрящевой ткани приводят к развитию декомпенсированного артроза. В клинической картине могут преобладать либо болевой синдром, либо явления реактивного синовита. Пораженный сустав несколько увеличен в объеме, теплее симметричного, болевые ощущения нерезко выражены, ограничение движений незначительное.

ОСОБЕННОСТИ ТЕЧЕНИЯ ДОА

Довольно характерным для деформирующего артроза является частое несоответствие между выраженными клинико-рентгенологическими изменениями. Иногда при ярко выраженном артрозе функция сустава сохранена, больной жалоб не предъявляет и трудоспособность не нарушена. У других больных незначительные клинические и рентгенологические изменения сопровождаются резкой болью и нарушением функции сустава.

РЕНТГЕНОЛОГИЧЕСКАЯ КЛАССИФИКАЦИЯ ДОА

РИ: при первичном артрозе рентгенологически различают 4 стадии:

I стадия – умеренное сужение суставной щели (на $1/3$), уплотнение краев суставных поверхностей и незначительные костные разрастания по краям впадины сустава;

II стадия – более выраженное сужение суставной щели (на $1/2$), отчетливое проявление субхондрального склероза;

III стадия – перестройка суставных поверхностей (деформация, уплощение, неровность), значительное сужение суставной щели (на $3/4$), выраженные костные разрастания, нарушение конгруэнтности вплоть до развития подвывихов в суставе.

РЕНТГЕНОЛОГИЧЕСКАЯ КЛАССИФИКАЦИЯ ДОА

IV стадия – конечная, при которой артроз характеризуется изменениями в более глубоких участках костей, наблюдаются резко выраженное сужение суставной щели вплоть до соприкосновения костей, субхондральный склероз, очаги кистозной перестройки, которые при расположении в краевых отделах образуют узурь, напоминающие туберкулезное поражение, выраженные подвывихи суставов.

ВТОРИЧНЫЕ ДОА

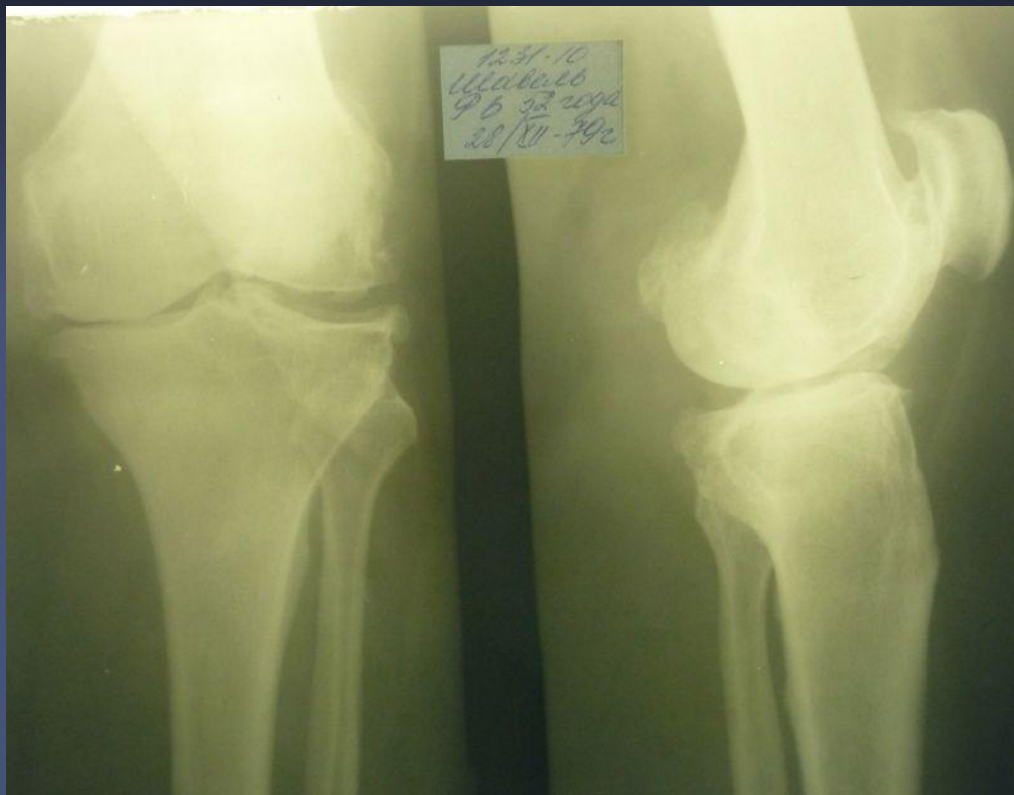Вторичные артрозы, развивающиеся на фоне первичного процесса, характеризуются деформациями и структурными изменениями в основном одной из костей, участвующей в образовании сустава. Степень выраженности артроза зависит от характера первичного заболевания. На РГМ выявляют сужение суставной щели, увеличение суставной поверхности за счет краевых остеофитов и субхондрально расположенные очаги кистозной перестройки.

ПЕРВИЧНЫЕ ДОО

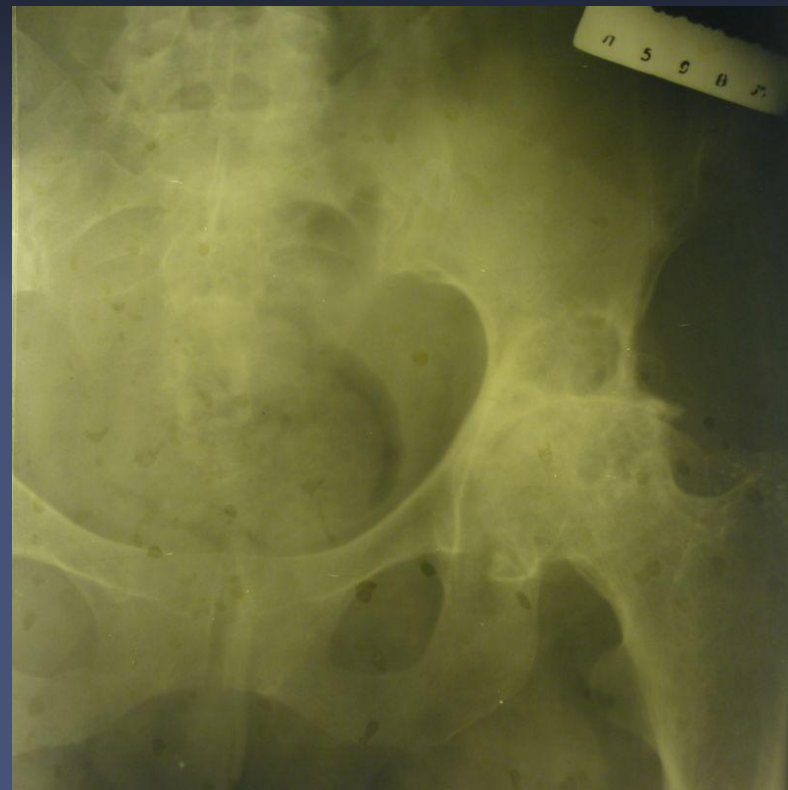Следует обращать пристальное внимание на суставы, поражение которых характерно для первичного (идиопатического) ДОО:

- дистальные межфаланговые суставы костей рук;
- проксимальные межфаланговые суставы кистей рук;
- первые пястно-запястные суставы кисти;
- акромиально-ключичные суставы;
- тазобедренные суставы;
- коленные суставы;
- первые плюснефаланговые суставы стопы.

РЕНТГЕНОДИАГНОСТИКА ДОО

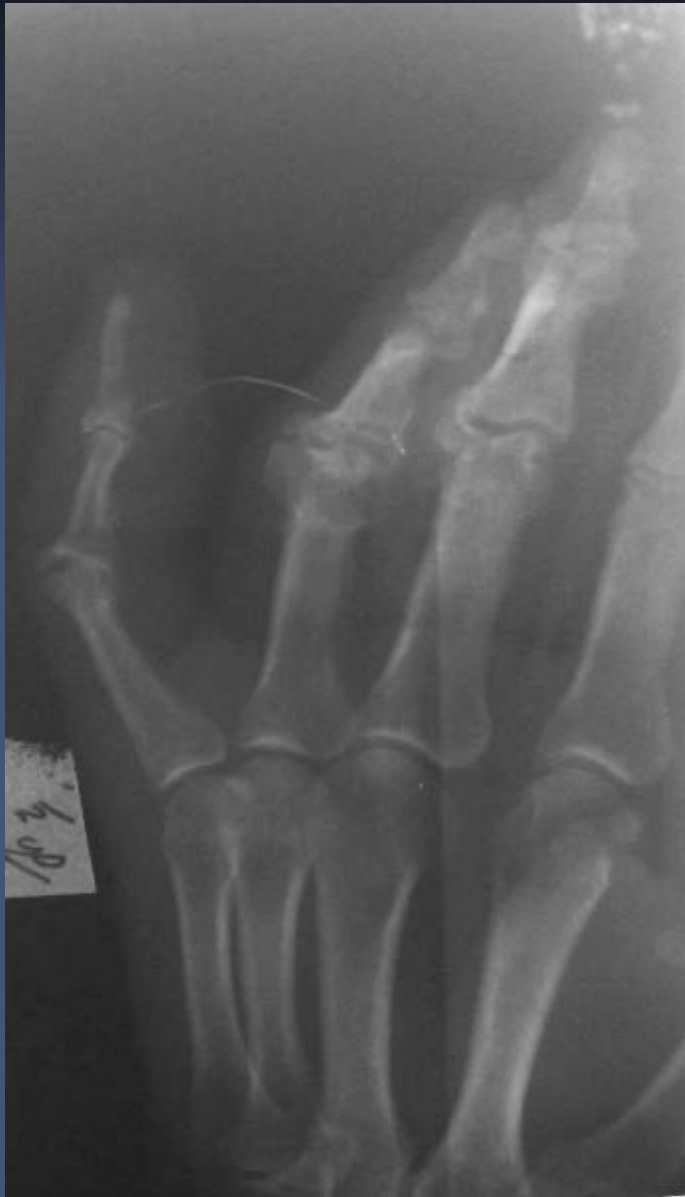

Б-ной Ш-ль Р.В., 52 года.
ДОО коленного сустава.



Б-ной Х-в И.Ю., 49 лет.
ДОО тазобедренного сустава.

РЕНТГЕНОДИАГНОСТИКА ДОО



А. межфаланговых суставов пальцев рук – сопровождается утолщением и деформацией суставов. Наиболее частым местом локализации первичного артроза является дистальные межфаланговые суставы, где развиваются узелки Гебердена. Значительно реже встречаются артроз проксимальных межфаланговых суставов пальцев рук (узелки Бушара). Как правило, узелки Бушара появляются у больных, имеющих узелки Гебердена.

Б-ная П-ва М.Ф., 59 лет.
Межфаланговый ДОО.

2.2. АРТРОЗ ГЕМОФИЛИЧЕСКИЙ (M15+D66)

Гемофилия (haemophilia; гемо- + греч. philia склонность) – наследственная болезнь, обусловленная недостаточностью факторов VIII или IX свертывания крови; проявляется симптомами повышенной кровоточивости; наследуется по рецессивному сцепленному с полом типу.

Артроз гемофилический (АГ) развивается при кровоизлияниях в сустав у больных гемофилией. Встречается только у мужчин в любом возрасте. Поражаются чаще всего коленный и локтевой, реже другие суставы.

РЕНТГЕНОЛОГИЧЕСКИЕ СТАДИИ АГ

РИ: в развитии гемофилического гонартроза выделяют 4 стадии.

В I стадии могут наблюдаться остеопороз суставных концов, деформация надколенника с увеличением его размеров как в длину, так и в переднезаднем направлении, смещение надколенника в латеральную сторону и асимметрия суставной щели между надколенником и передней поверхностью бедра. Иногда отмечается изменения в мягких тканях с утолщением капсулы и отклонением нечетко контурируемых теней.

РЕНТГЕНОЛОГИЧЕСКИЕ СТАДИИ АГ

Во II стадии изменения надколенника более выражены: он сохраняет квадратную форму, приближается к передней поверхности бедра и смещается в латеральную сторону. Суставная поверхность надколенника и передняя поверхность бедренной кости становятся неровными. Наряду с утолщением капсулы и отложением гемосидерина в организующихся гематомах могут выявляться небольшие краевые вдавливания на боковых поверхностях суставных концов с костными разрастаниями по краям, развивающимися от давления внутрисуставных гематом на кость. Но в отличие от других артрозов эти разрастания не выходят за пределы контура кости. Суставная щель всегда сохранена.

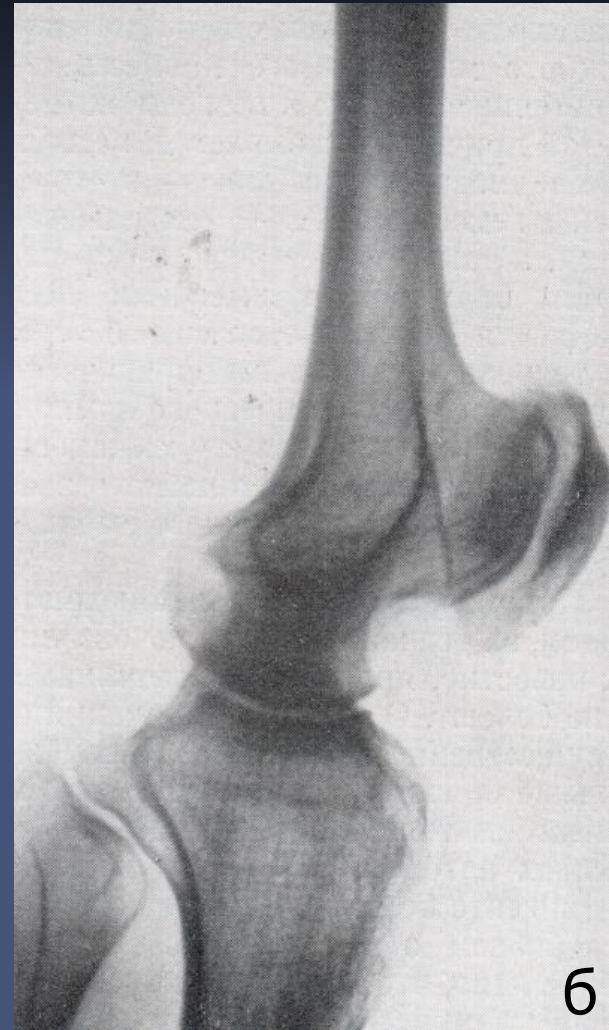
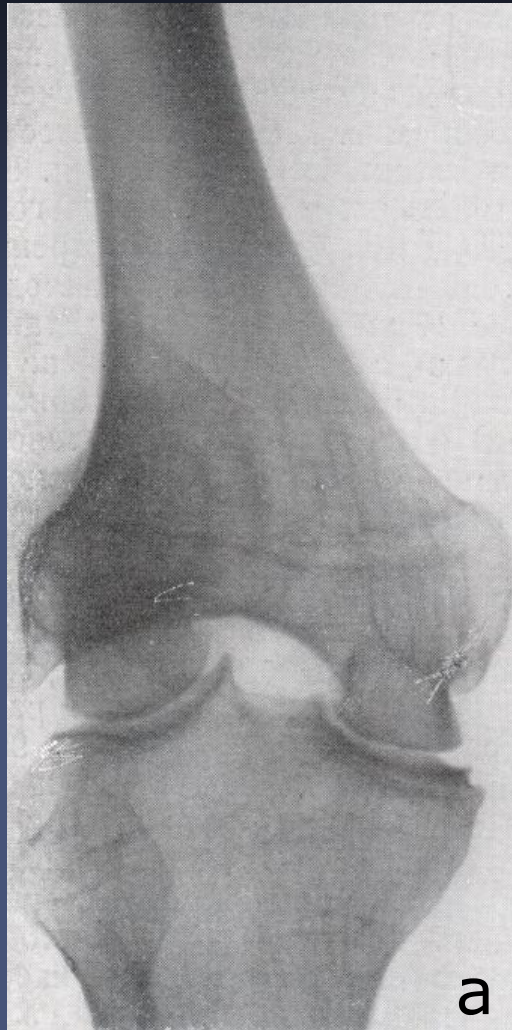
РЕНТГЕНОЛОГИЧЕСКИЕ СТАДИИ АГ

В III стадии определяются выраженная атрофия мышц, утолщение капсулы сустава и увеличение мыщелков бедра (особенно медиального). Суставная щель сужена, конфигурация суставных концов изменена из-за разрушения подхрящевых отделов эпифизов, краевых костных разрастаний, кистовидной перестройки суставных концов, подвывихов. Смещенный в латеральную сторону надколенник вплотную приближается к передней поверхности латерального мыщелка бедра и, как правило, подвергается атрофии. На суставной поверхности надколенника выявляются глубокие узурсы и шипы соответственно имеющимся изменениям на передней поверхности бедра.

РЕНТГЕНОЛОГИЧЕСКИЕ СТАДИИ АГ

В IV стадии клинически отмечаются почти полное ограничение движений и резкая деформация сустава. Суставная щель резко сужена или полностью отсутствует. Наблюдается выраженный субхондральный склероз. При поражении коленного сустава имеется кратерообразное разрушение костного вещества в области межмыщелковой ямки бедренной кости, симметрично расположенное между раздвинутыми мыщелками и ограниченное гладкими и резкими контурами; определяются также параартикулярные обызвествления.

РЕНТГЕНОЛОГИЧЕСКАЯ КАРТИНА ГЕМАРТРОЗА



Б-ной Б-в А.Е., 24 года. Гемартроз коленного сустава:
а – в прямой проекции; б – в боковой проекции.

3. АТРОПАТИЯ (M13.9)

Атропатия (arthropathia; артро- + греч. pathos страдание, болезнь) – общее название поражений суставов дистрофической природы, обусловленных нарушениями иннервации, обмена веществ, эндокринными расстройствами или опухолевым процессом.

Атропатия нейрогенная (a. neurogena; син. Шарко сустав) – А., обусловленная нарушениями вазомоторной иннервации суставов при поражении центральной нервной системы, напр. при сирингомиелии, миелитах, сдавлении спинного мозга, нарушении мозгового кровообращения.

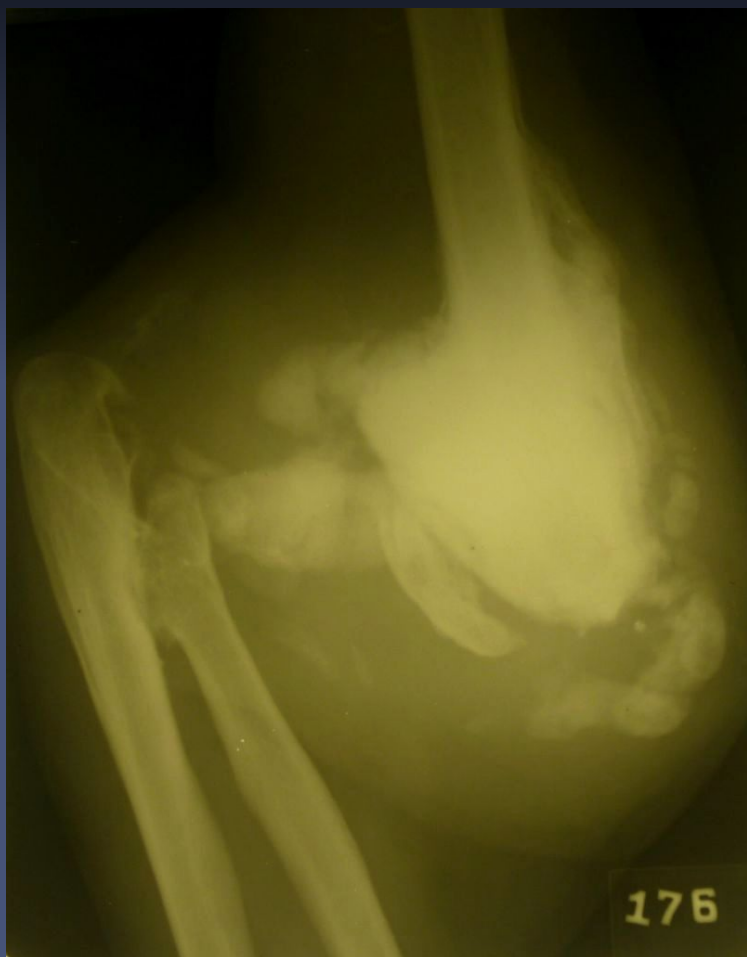
КЛИНИКО-РЕНТГЕНОЛОГИЧЕСКИЕ ПРОЯВЛЕНИЯ АРТРОПАТИИ

Клиника: увеличение сустава в объеме и его разболтанность, отсутствие болей.

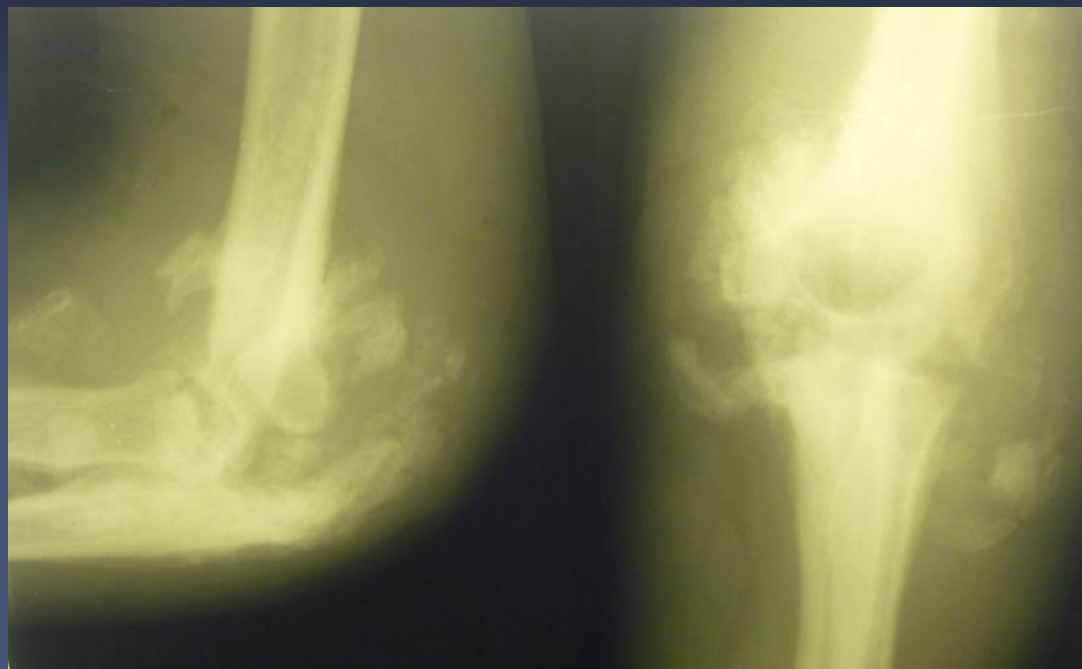РИ: хаос в суставе – разрушения суставных концов костей, свободные фрагменты и участки новой костной ткани в мягких тканях сустава, деформация сустава.

Характерно несоответствие между обширными анатоморентгенологическими изменениями и клиническими признаками болезни.

РЕНТГЕНОЛОГИЧЕСКАЯ КАРТИНА АРТРОПАТИИ



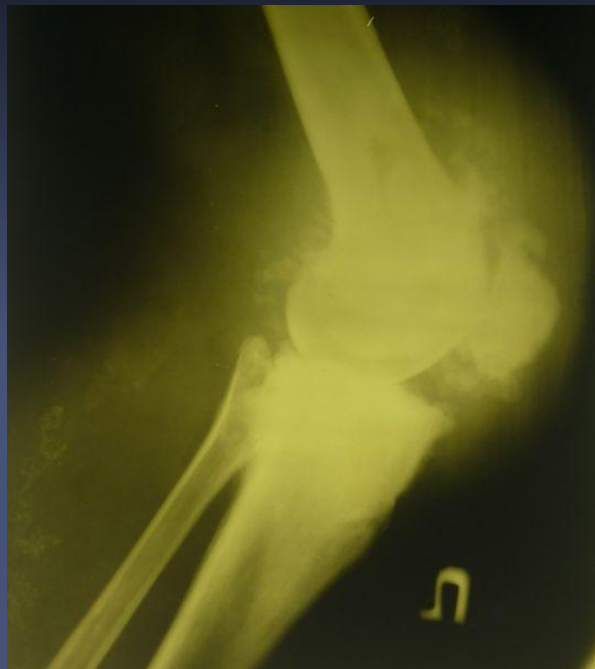
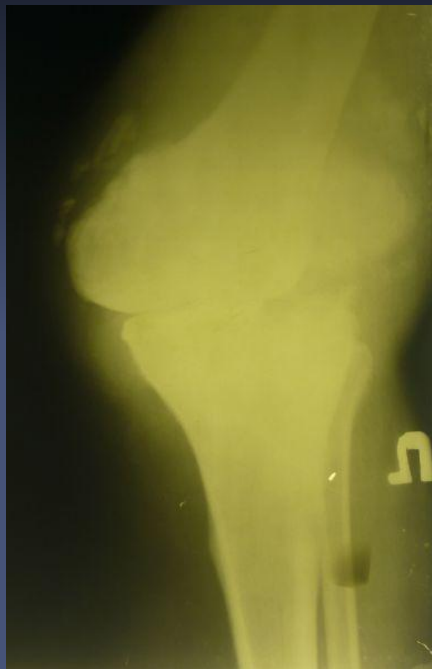
Б-ной К-кий А.П., 31 год.



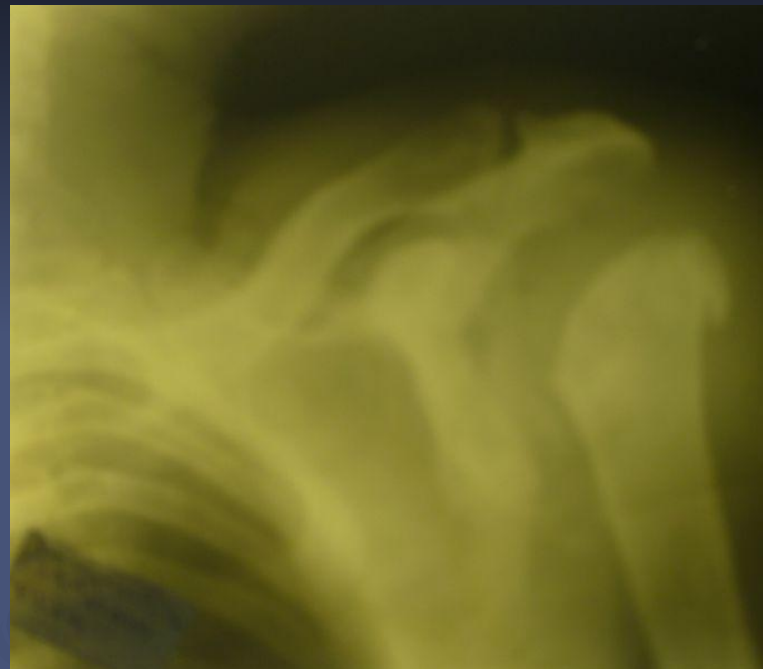
Б-ной И-в В.Г., 29 лет.

Д-з: синингомиелическая остеоартропатия локтевого сустава.

РЕНТГЕНОЛОГИЧЕСКАЯ КАРТИНА АРТРОПАТИИ

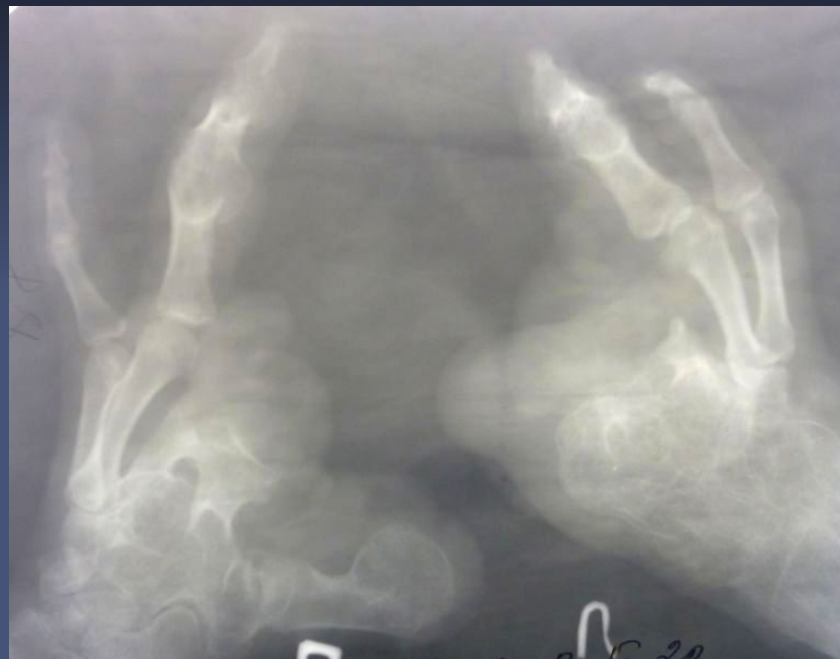
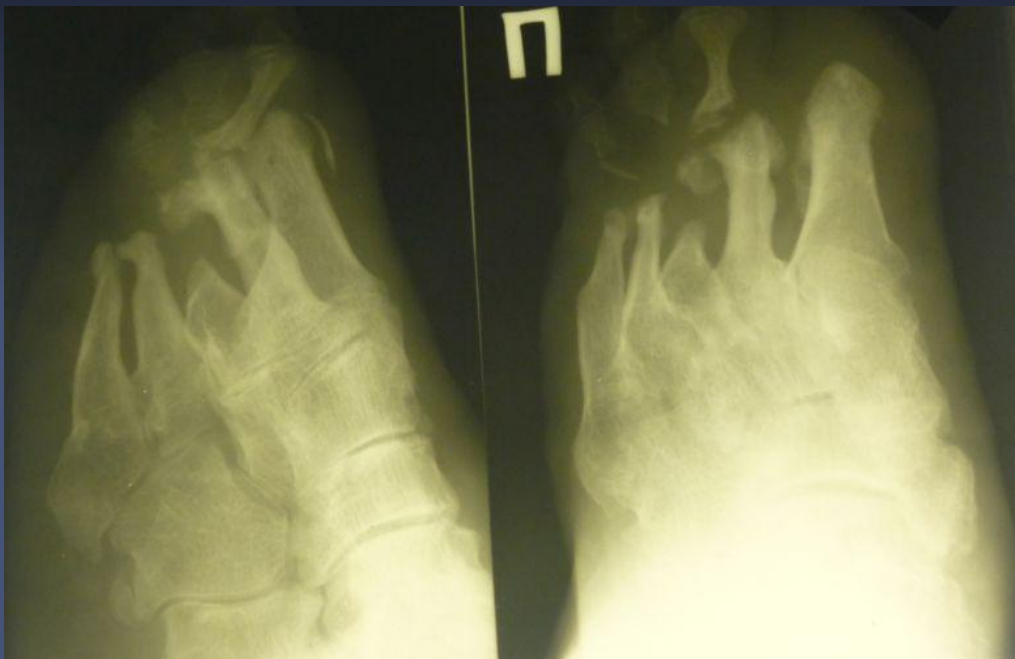
Б-ной П-в А.А., 50 лет.
Сифилитическая остеоартропатия
коленного сустава.



Б-ной П-кий И.Р., 68 лет.
Сирингомиелическая
остеоартропатия плечевого
сустава.

РЕНТГЕНОЛОГИЧЕСКАЯ КАРТИНА АРТРОПАТИИ



Б-ной Т-к М.Н., 35 лет.

Б-ной Л-в В.Т., 22 года.

Остеоартропатия при лепре (проказе).

3.1. ХОНДРОМАТОЗ СУСТАВА (Д 16.9)

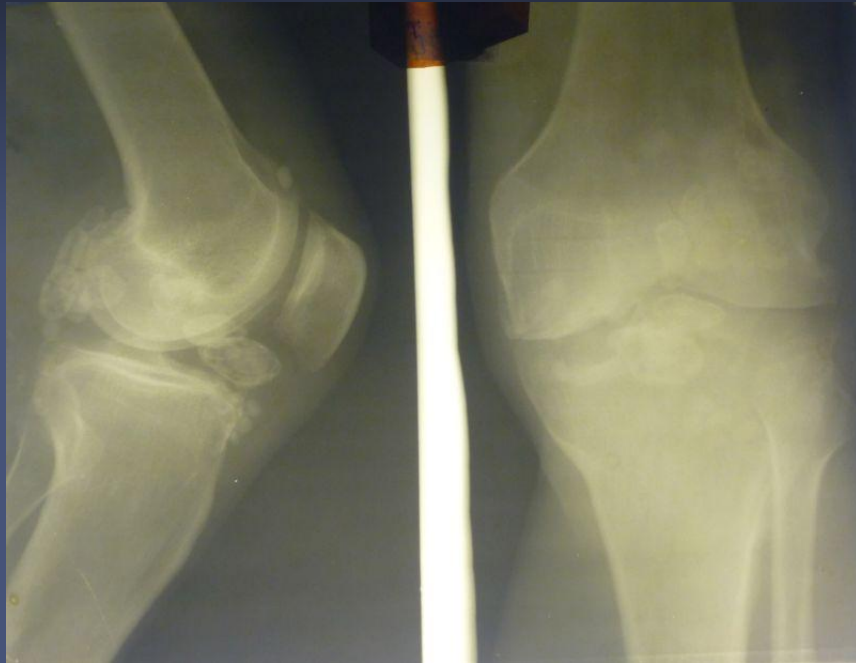Хондроматоз сустава (chondromatosis articulationis; син.: Лотша коралловый сустав, остеохондроматоз синовиальный, хондроматоз синовиальный) – доброкачественная опухоль синовиального слоя капсулы сустава в виде множественной очаговой хрящевой метаплазии с последующим отделением образовавшихся узлов в полость сустава и их кальцинозом.

ХОНДРОМАТОЗ СУСТАВА

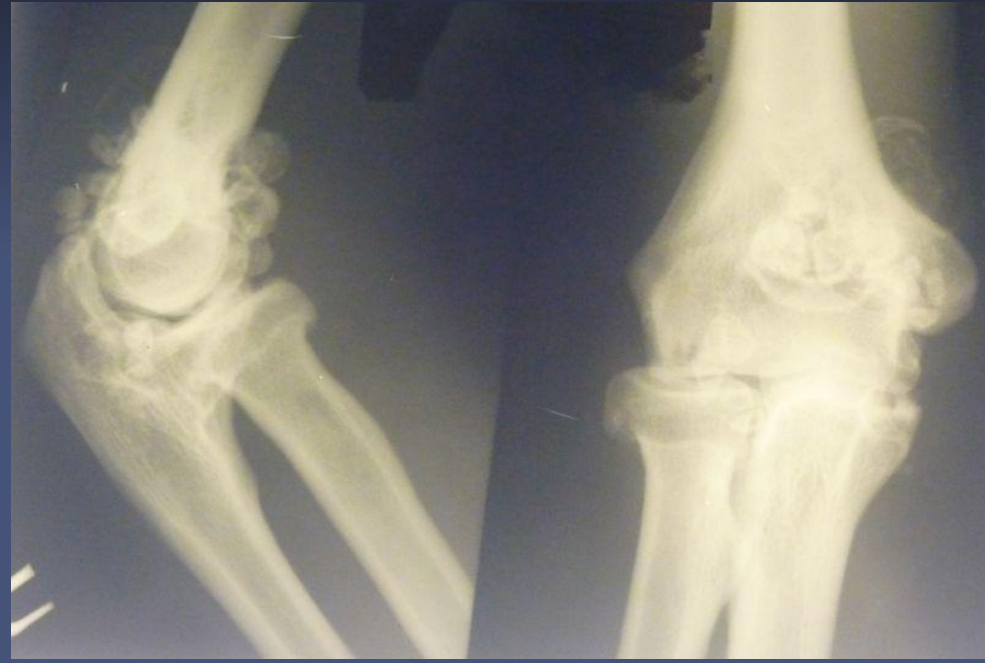Доброкачественная опухоль синовиального слоя капсулы сустава бывает в виде множественной очаговой хрящевой метаплазии с последующим отделением образовавшихся узлов в полость сустава и их кальцинозом.

РИ: если хрящевые узлы (тела) обызвествлены, то на снимках в области сустава обнаруживают множество отдельных резко отграниченных друг от друга неоднородных теней. При небольшом количестве хрящевые узлы по форме обычно овальные, при множестве – многогранные с фасетообразной поверхностью. Каждый хрящевой узел имеет в центре прозрачную хрящевую основу, а по периферии – неравномерную кольцевидную плотную кайму (скорлупу), обусловленную обызвествлением или окостенением поверхностных слоев хряща. Эпифизарные костные концы и суставные хрящи в ранних стадиях заболевания не изменены, в поздних развивается их деформация и нарушается конгруэнтность суставных поверхностей.

РЕНТГЕНОЛОГИЧЕСКАЯ КАРТИНА ХОНДРОМАТОЗА СУСТАВОВ

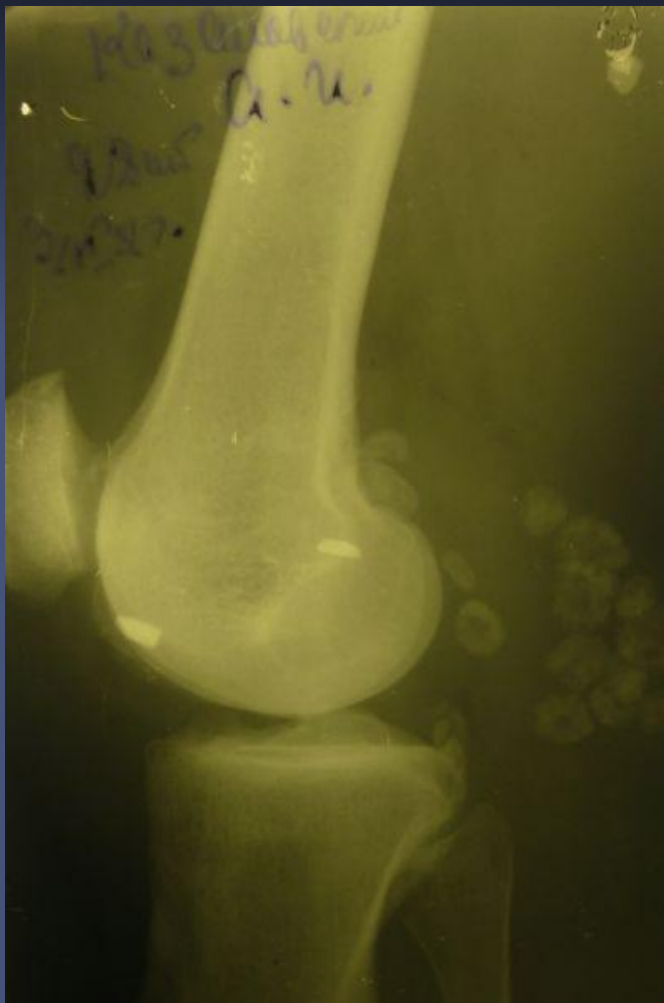


Б-ная Е-на Т.А., 32 года.
Хондроматоз коленного
сустава.

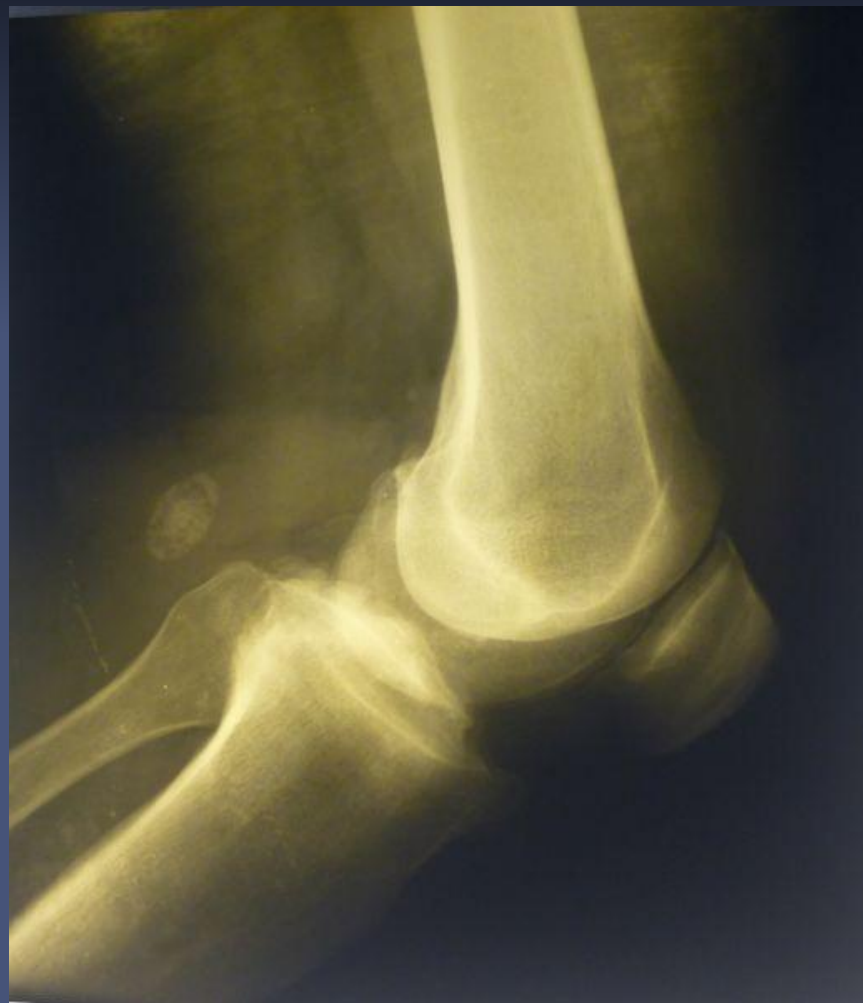

Б-ной Я-ло Р.И., 33 года.
Хондроматоз локтевого
сустава.

РЕНТГЕНОЛОГИЧЕСКАЯ КАРТИНА ХОНДРОМАТОЗА СУСТАВОВ



Б-ной К-кий А.И., 48 лет.



Б-ной Ш-в В.В., 40 лет.

Хондроматоз коленного сустава.

ЗАКЛЮЧЕНИЕ

Таким образом, заболевания суставов имеют много наименований, они широко распространены среди населения. Своевременная и качественная диагностика заболеваний суставов позволит проводить и качественное лечение и медицинские реабилитационные мероприятия.

БЛАГОДАРЮ ЗА ВНИМАНИЕ!

