

# Казахский Национальный Медицинский Университет им.С. Д Асфендиярова



Кафедра Травматологии.

Заведующий кафедрой травматологии: Альходжаев С.С.

# СРС

Тема: Задняя тампонада носа.

Выполнила : Касымова Н.А.

Группа:064-02

Факультет:ОМ

Проверил: Ни Р.Р.

# План

- 1. Тампонада носа
- 2. Техника проведения
- 3. Литература

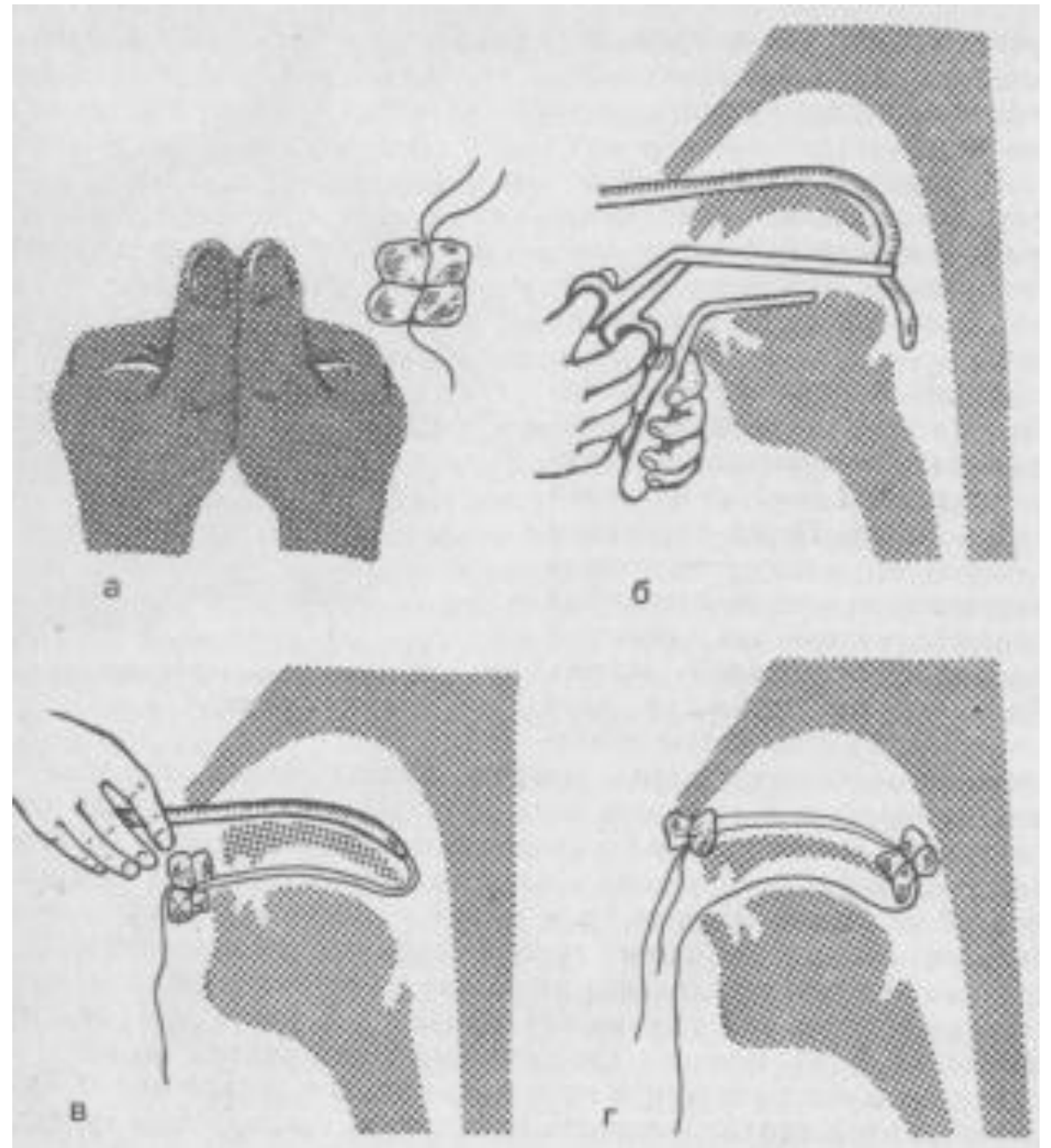
# Тампонада носа

- Носовые кровотечения, не прекращающиеся после применения обычных гемостатических мер. Передняя тампонада производится наиболее часто, так как носовое кровотечение в 90-95% происходит из переднего отдела перегородки носа.

- **Тампонада носа задняя**
- *Медицинские инструменты*
- Необходимы резиновый катетер, коленчатый пинцет, носовой корнцанг, марлевый тампон, изготовленный в виде тюка размером 2х3 см, перевязанный крест-накрест тремя толстыми шелковыми нитями с длиной концов до 15 см. Перед манипуляцией в мышцу вводят литическую смесь (1 мл 1% раствора промедола, 1 мл 2% раствора димедрола, 2 мл 50% раствора анальгина).

а — примерные размеры тампона для задней тампонады носа;  
б — проведение резинового катетера через полость носа, глотки, рта; в - введение тампона в носоглотку, область хоан; г — фиксация тампона.

Тампон перевязывают «крест-накрест» капроновой нитью, так чтобы получилось четыре конца длиной около 30 — 40 см. Затем через нос в ротовую полость и глотку проводят резиновый катетер диаметром не больше 0,5 см и с помощью пинцета выводят конец его через рот наружу.



- Тампон перевязывают «крест-накрест» капроновой нитью, так чтобы получилось четыре конца длиной около 30 — 40 см. Затем через нос в ротовую полость и глотку проводят резиновый катетер диаметром не больше 0,5 см и с помощью пинцета выводят конец его через рот наружу.
- К нему прочно привязывают две нити приготовленного тампона, которые при извлечении катетера вместе с ним выводятся через ноздрю из полости носа. Подтягивая эти нити и одновременно помогая через рот пальцем руки, врач вводит тампон за мягкое небо в носоглотку и закрывает хоаны. После задней тампонады производят переднюю тампонаду любым из описанных выше способов, но все время удерживая в натяжении нити тампона, находящегося в носоглотке.

- Сделав переднюю тампонаду, нити завязывают вокруг марлевого шарика у входа в нос, чтобы удерживать тампон в носоглотке. Две оставшиеся нити (из четырех), привязанные к тампону и находящиеся во рту больного, фиксируют пластырем к коже щеки. Эти нити необходимы в последующем для удаления тампона из носоглотки.
- Тампон в носоглотке не должен находиться более 48 ч во избежание осложнений среднего уха. Обязательно при задней тампонаде назначение антибактериальных препаратов. Объем кровопотери при носовых кровотечениях трудно контролировать, а они могут быть обильными, так как часть крови, особенно из задних отделов полости носа, может заглатываться.
- В связи с этим после проведения местной терапии следует обязательно осмотреть заднюю стенку глотки больного, по которой, возможно, продолжает стекать струйкой кровь.

- В случаях, когда кровотечение остановить не удалось или оно имеет симптоматический характер, с кровоостанавливающей целью внутривенно вводят 10 % раствор кальция хлорида (1 мл на год жизни ребенка). Крайне редко при значительной кровопотере возникает необходимость в догоспитальном периоде прибегать к переливанию кровезаменителей, обладающих волемиическим эффектом (желатиноль — 8 мл/кг).



# Литература

- 1. [http://www.kelechek.ru/neotlozhnaya\\_pomosch\\_v\\_pediatrii/travmy\\_u\\_detey/393.html](http://www.kelechek.ru/neotlozhnaya_pomosch_v_pediatrii/travmy_u_detey/393.html)
- 2. <http://www.lorlor.ru/wiki/tamponada-nosa/>