

С.Ж.АСФЕНДИЯРОВ АТЫНДАҒЫ
ҚАЗАҚ ҰЛТТЫҚ МЕДИЦИНА
УНИВЕРСИТЕТІ



КАЗАХСКИЙ НАЦИОНАЛЬНЫЙ
МЕДИЦИНСКИЙ УНИВЕРСИТЕТ
ИМЕНИ С.Д.АСФЕНДИЯРОВА

КАФЕДРА СТОМАТОЛОГИЧЕСКОЙ ХИРУРГИИ

СӨЖ

Тема: Жақ-бет аймақтарының нервтелуі

Орындаған: Полатова З

Тексерген: Гүлдана Асановна

Факультет: Стоматология

Курс: III

Группа: 15-005-02

Алматы , 2017г.

Жоспар

? **1. Кіріспе.** Жақ-бет аймағының нервтелуі

? **2. Негізгі бөлім**

-Бас ми нервтерінің Y – жұбы, үшкіл нерв.

- Үшкіл нерв тармақтары

? **3. Қорытынды**



? Жақ-бет аймақтарын және мойын бөлігін нервтейтін
бассүйек нервтері:

? Үшкіл нерв(V)

? Көз қозғалтқыш нерв(III)

? Шығыршық нерв(IV)

? Әкететін нерв(VI)

? Бет нерв нерв(VII)

? Тіл жұтқыншақ нерв(IX)

? Кезбе нерв(X)

? Қосымша нерв(XI)

? Тіласты нерв(XII)

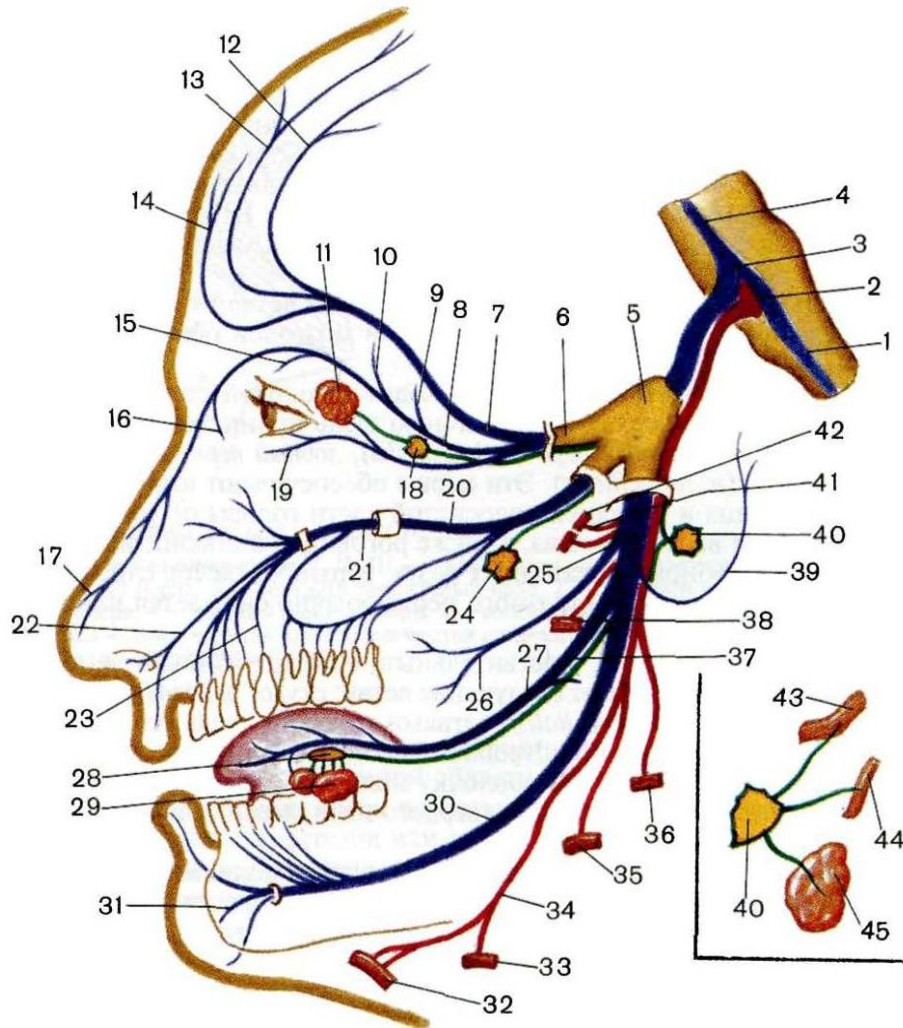
? Аралық нерв(XIII)



- ? V—үшкіл нерв (*тройничный нерв*)—аралас нерв болып саналады. Нерв орталығы ромба ойысының жоғарғы бөлігінде, ми көпірінде жатады. Көпір бетіне үлкен және кіші түбірлерімен шығады. Үлкенін — сезімтал түбір, кішісін — қозғалтқыш түбіршік деп атайды. Сезімтал түбір айшық түйінін түзгеннен кейін түбіршікпен қосылып барып үш тарамға бөлінеді: көз, жоғарғы жақ және төменгі жақ нервтеріне. Осыған байланысты бұл нервті үшкіл нерв деп атайды.
- ? Көз тарамы жоғарғы көз саңылауы арқылы, көз шарасына еніп, көз жасының безіне, көз алмасына, жоғарғы қабақ пен маңдай терісіне және мұрын қуысының кілегей қабықшасына талшықтарын береді.
- ? Жоғарғы жақ тарамы ми сауытынан шығып, көзасты канал арқылы бетке тарамдалады. Бұл жоғарғы тістерді, мұрын қуысының кілегей қабықшасын, жоғарғы жақты және бет терісінің орта бөлігін нервтендіреді.
- ? Төменгі жақ тарамы сына сүйек арқылы ми сауытынан шығып, сезімтал және қозғалтқыш талшықтарына вегетативтік нерв жүйесінің түйіндерімен байланыста тарамдалады. Сезімтал талшықтары ұрттың, тілдің алдыңғы бөлігінің кілегей қабықшасын, төменгі жақтың тістерін, беттің және самай бөліктерінің терісін нервтендіреді. Ал қозғалтқыш талшықтары, негізінде, шайнау еттеріне тарамдалады. Үшкіл нервтің талшықтары вегетативтік нерв, жүйесінің түйіндерімен байланыста жатады.
-



Үшкіл нерв

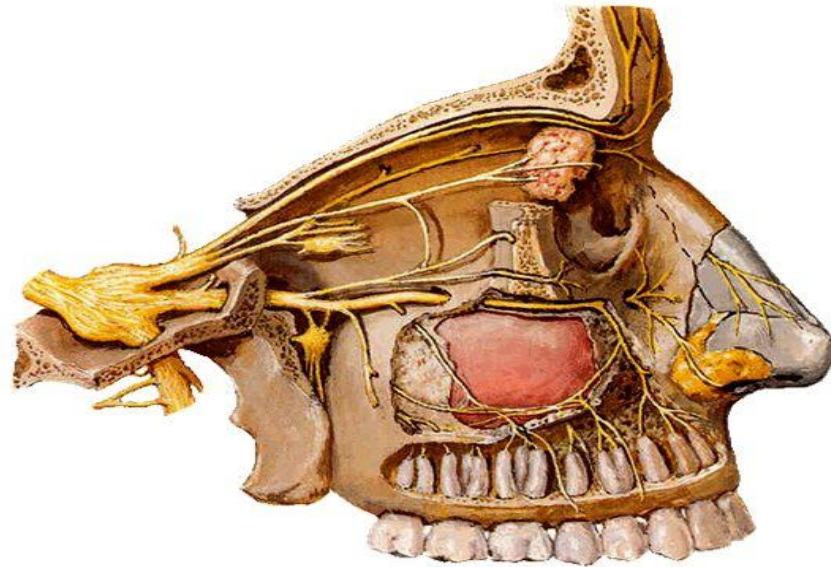


Көк түспен сезімтал
талшықтар
Қызыл түспен
қозғалтқыш
талшықтар
Жасыл түспен
парасимпатикалық

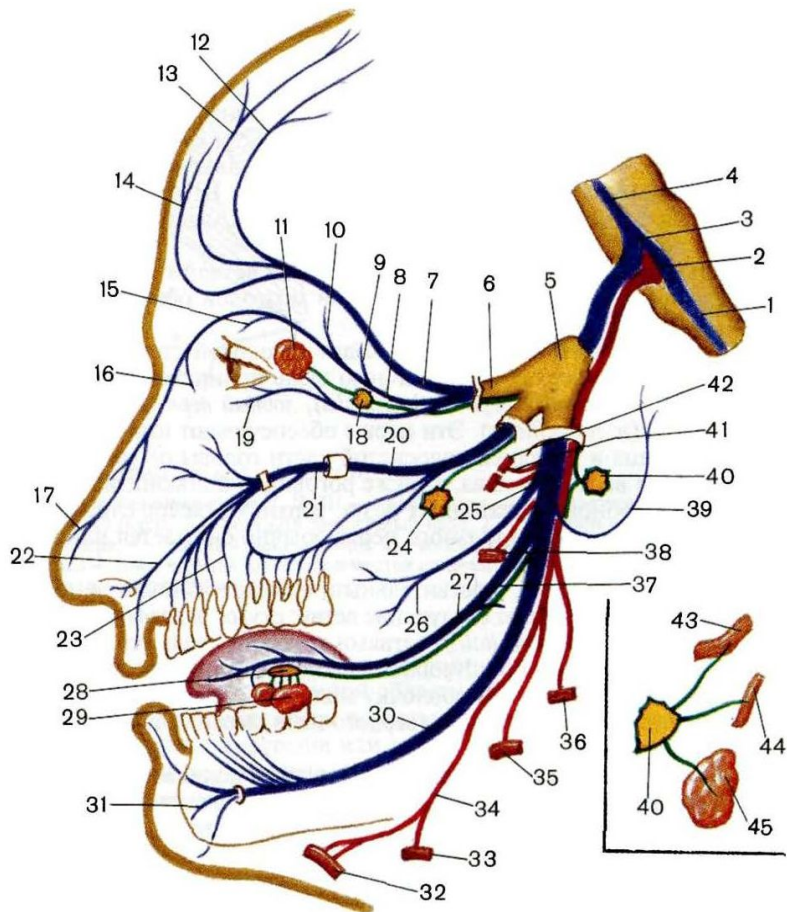
Көздік нерв бас қаңқасынан жоғарғы көзұялық саңылау арқылы шығады да, өзінің тармақтарымен маңдайдың, жоғарғы қабақтың, көздің медиальды және латеральды бұрыштарының терісін, көз жасы безін және конъюнтиваны, көз алмасының қабықтарын және мұрын қуысының кілегей қабығының алдыңғы бөлігін нервтендіреді.

Branches

- **N. ophthalmicus**
(V1, sensory) exits thru *fissura orbitalis superior*, enters orbit
- **Branches**
 - **N. frontalis:**
 - N. supratrochlearis
 - N. supraorbitalis
 - **N. lacrimalis**
 - **N. nasociliaris**



Үшкіл нерв үш тармақ береді: көздік, жоғарғы жақтық, төменгі жақтық



5-үшкіл нерв
6-көздік нерв
20-жоғарғы жақтық
25-төменгі жақтық

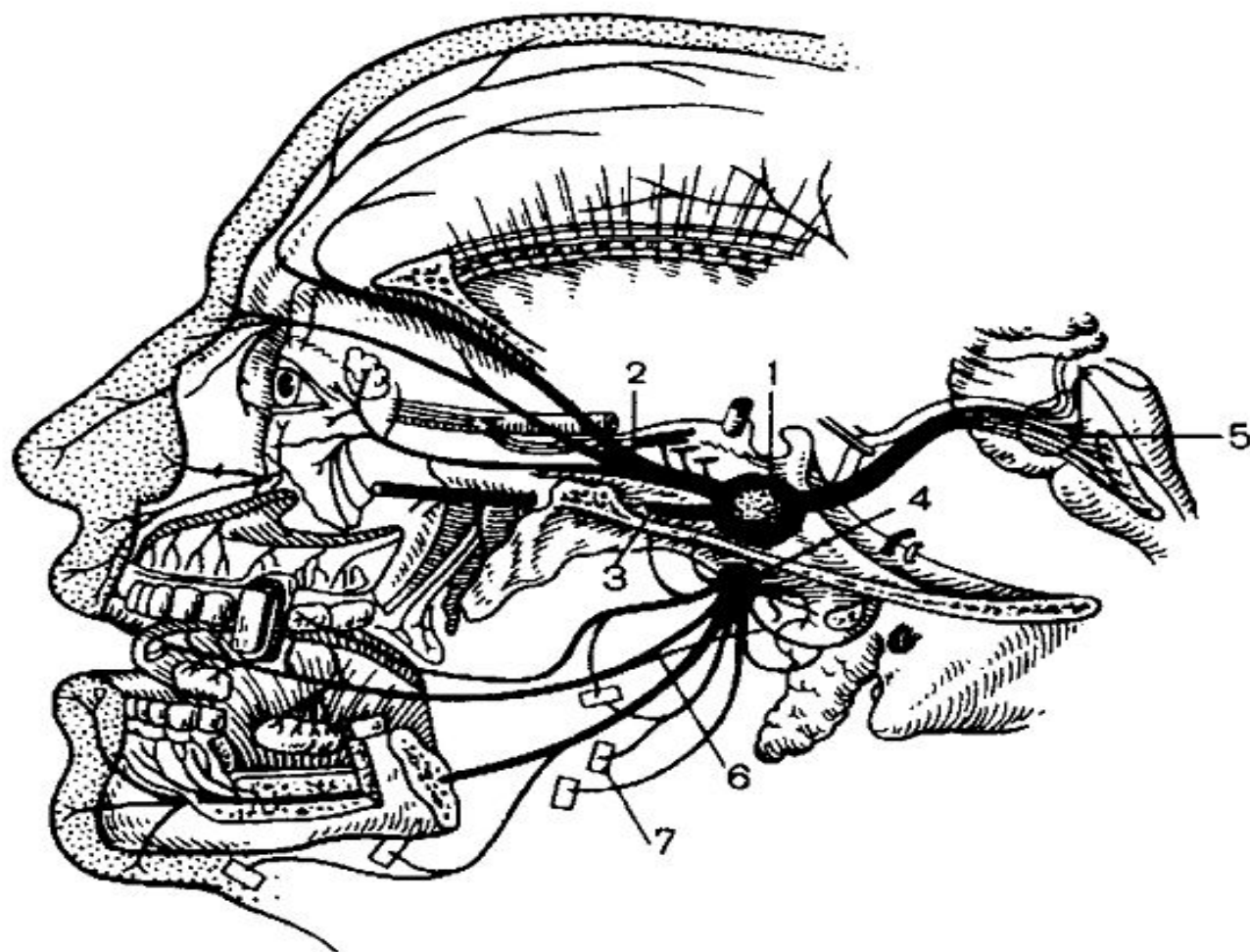


Рис. 5.5. Строение тройничного нерва.

1 — тройничный узел; 2 — глазничный нерв; 3 — верхнечелюстной нерв; 4 — нижнечелюстной нерв; 5 — дно IV желудочка; 6 — язычный нерв; 7 — нервы, идущие к жевательным мышцам.

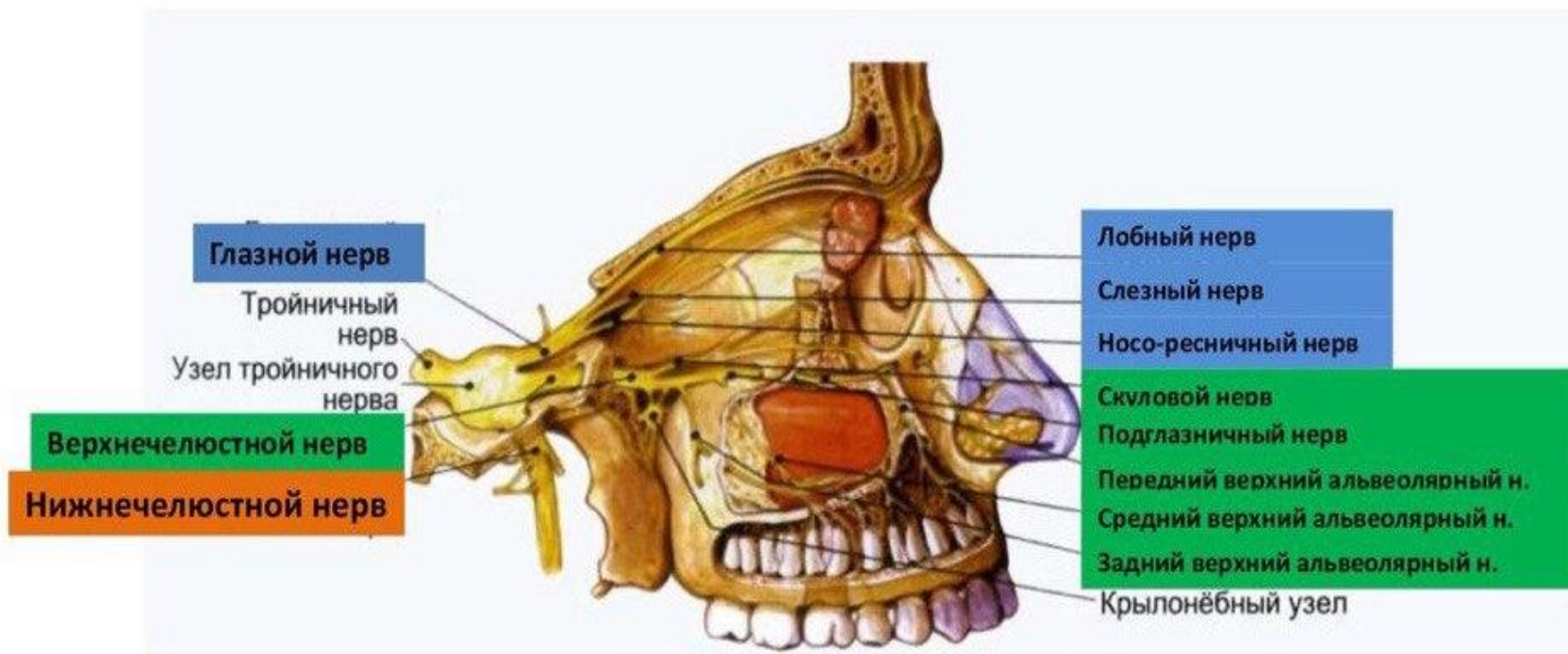
• Көз нерві 3 тармаққа бөлінеді

- Маңдай нерві(n.frontalis)-тура алға қарай көзұясы төбесі астымен foramen supraorbitalis арқылы маңдай терісіне келеді. Бұл жерде ол n.supraorbitalis деп аталып, жоғарғы қабақ пен көздің медиалды бұрышының терісіне тармақтар береді
- Көзжас нерві(n.lacrimalis)- көзжас безіне барып, одан өтіп көздің латералды бұрышындағы конъюктивасы мен терісінде аяқталады.
- Мұрын-кірпік нерві(n.nasocilliaris)-мұрын қуысының алдыңғы бөлігін nn.ethmoidales anterior at posterior көздің медиалды бұрышының конъюктивасы мен көзжас қапшығын нервтендіреді.



Жоғарғы жақтық нерв

жоғарғы жақтық нерв бас қаңқасынан дөңгелек тесік арқылы қанат таңдайлық шұңқырға шығады да ұрттын, самайдың алдыңғы бөлігінің, төменгі қабақтың мұрынның бүйір бетінің және үстіңгі еріннің терісін, жоғарғы тістерді және қызыл иекті нервтендіреді. Тармақтарының құрамында көз жасы безіне секреторлық талшықтар өтеді.

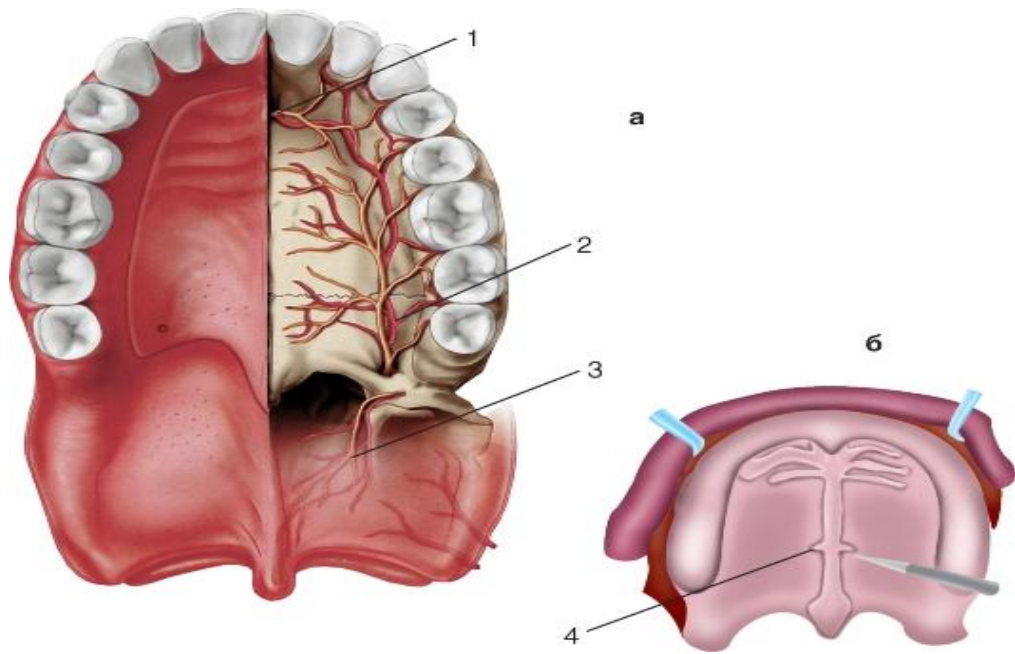


Қанаттаңдай шұңқырда жоғарғы жақ нерв келесі тармақтарды береді:

- ? Түйінді тармақ– қанаттаңдай шұңқырда орналасады. Байламнан аралас тармақтар таралады : парасимпатикалық және симпатикалық, транзитті сезімтал
 - ? Көзұялық тармақ-жоғарғы көзұялық тесіктен өтіп, торлы лабиринттің артқы бөліктеріне және негізгі пазухаға барады
 - ? Жоғарғы артқы мұрындық тармақ, қанаттаңдай шұңқырдың медиальды қабырғасының негізгі таңдайлық тесігінен мұрын қуысына кіріп бөлінеді:
 - ? а) латеральды және медиальды
-

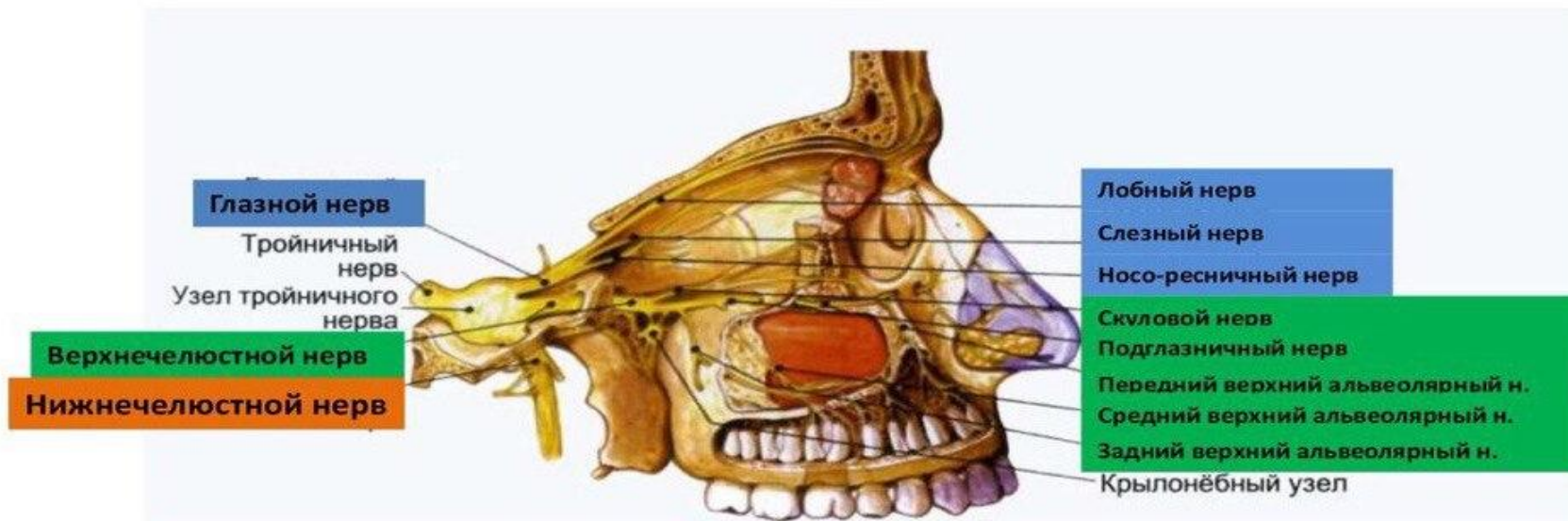


? Үлкен таңдайлық нерв- төменгі қабырға арқылы қанаттаңдайға және қатты таңдайға өтіп ,сол жердегі моляр және премолярды, таңдай жағынан сүйір тіске дейін нервтейді.



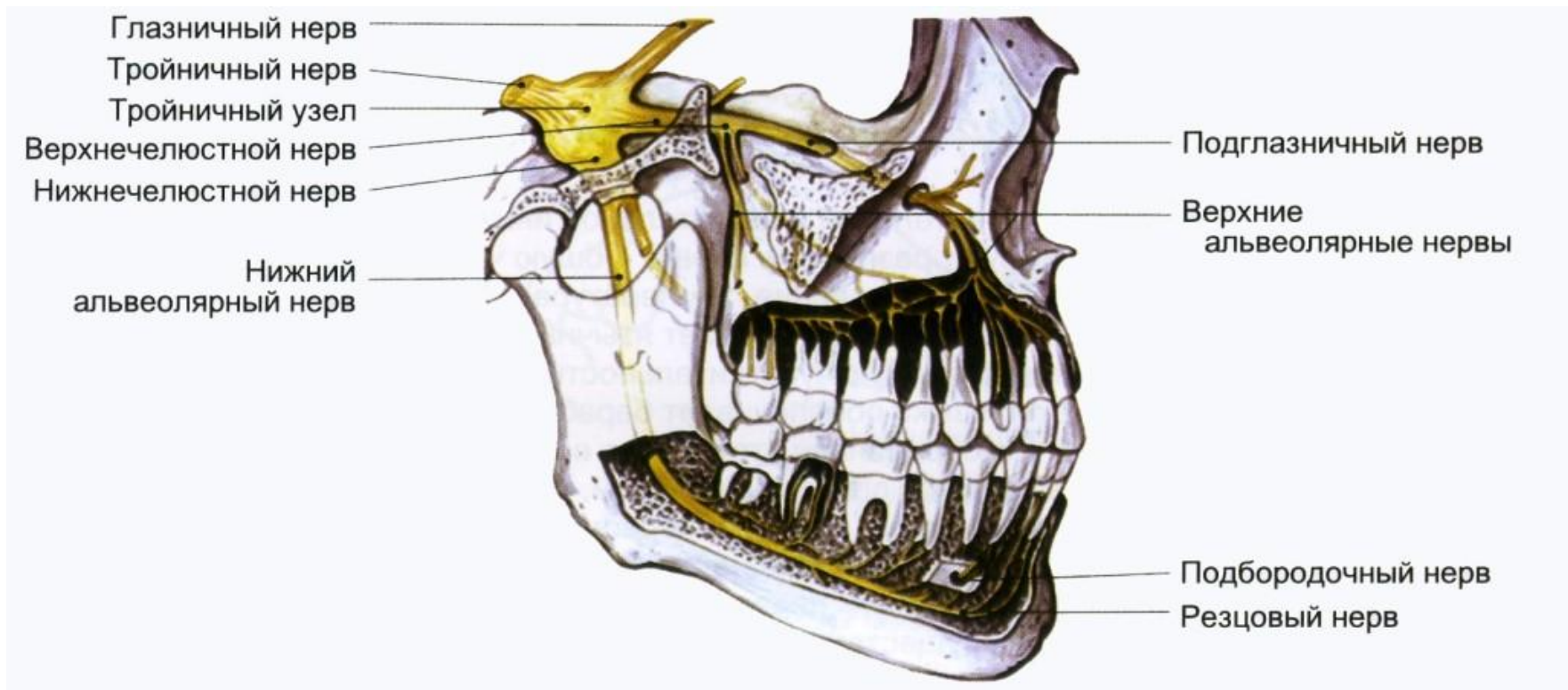
Көзұяастылық нерв(n.infraorbitalis)

Көзұяастылық нерв- жоғарғы жақ нервінің жалғасы болып табылады. Көзұяастылық канал арқылы өтеді және бетке көзұяастылық тесік арқылы кіреді. Негізгі тармақтары: жоғарғы артқы альвеолярлы нерв, ортаңғы альвеолярлы тармақ, алдыңғы альвеолярлы тармақ



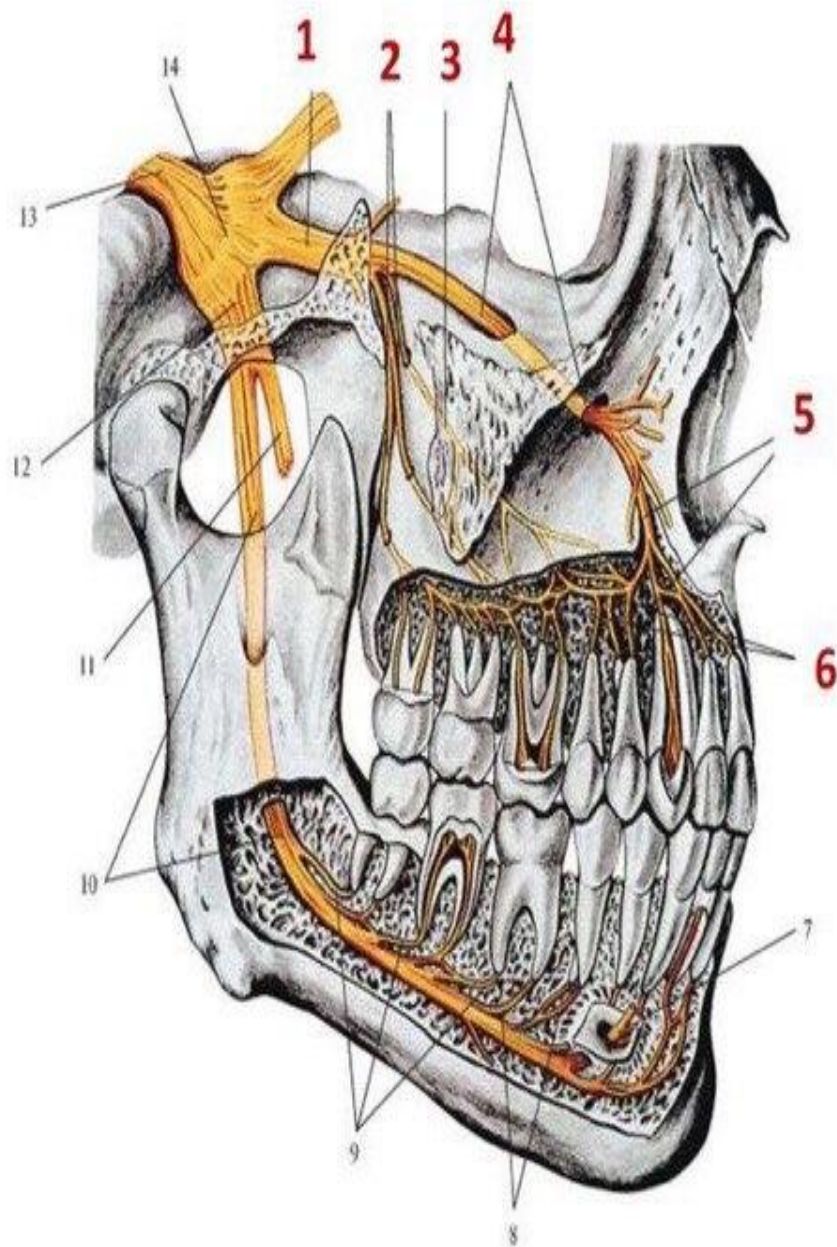
Жоғарғы артқы альвеолярлы тармақ

Жоғарғы артқы альвеолярлы тармақ- жоғарғы жақтың қанаттаңдай шұңқырынан шығып, қантамырлармен бірге жоғарғы жақ төмпешігіне түсіп, жоғарғы қызыл иекке және ұрттың шырышты қабатына тармақ береді



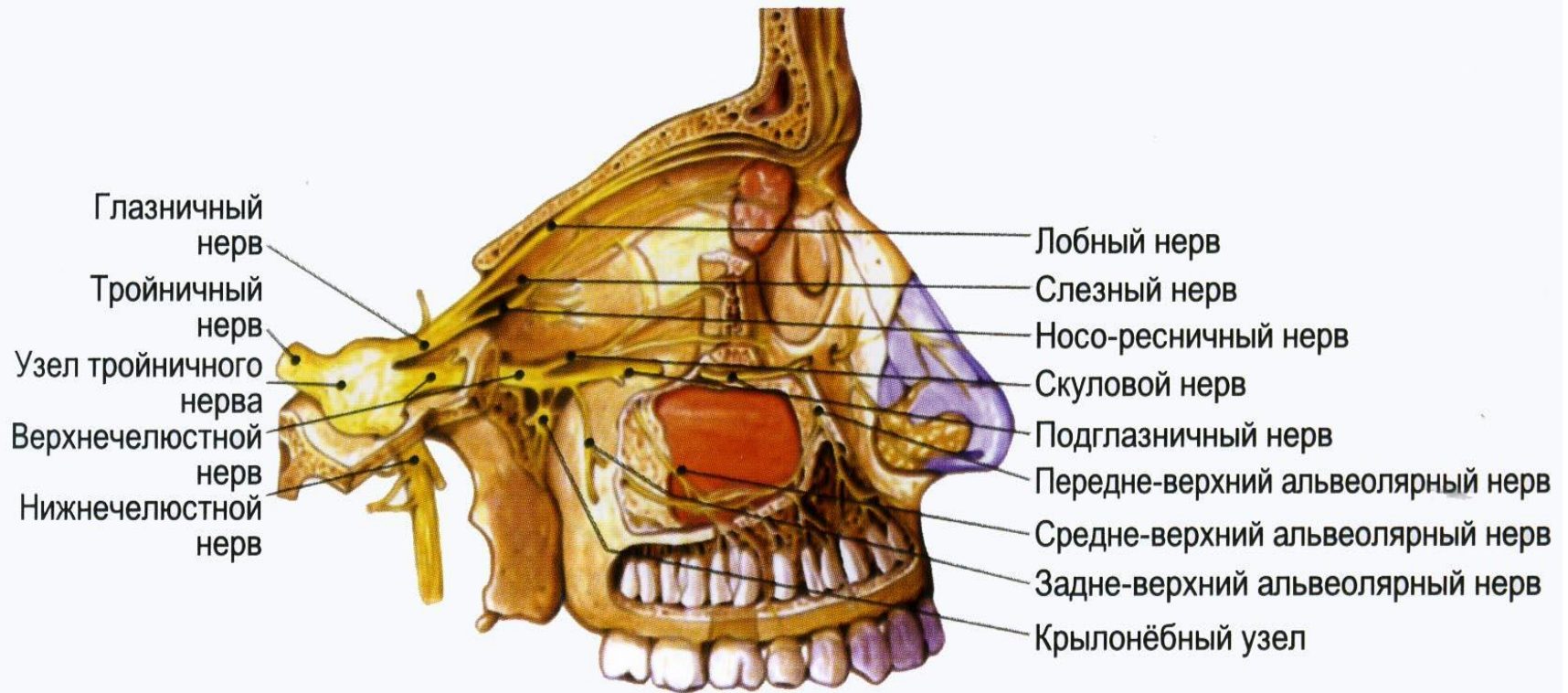
*Верхние альвеолярные нервы и верхнее
зубное сплетение.*

- 1 - верхнечелюстной нерв,*
- 2 - задние верхние альвеолярные ветви,*
- 3 - средняя верхняя альвеолярная
ветвь,*
- 4 - подглазничный нерв,*
- 5 - передние верхние альвеолярные
ветви,*
- 6 - верхнее зубное сплетение.*



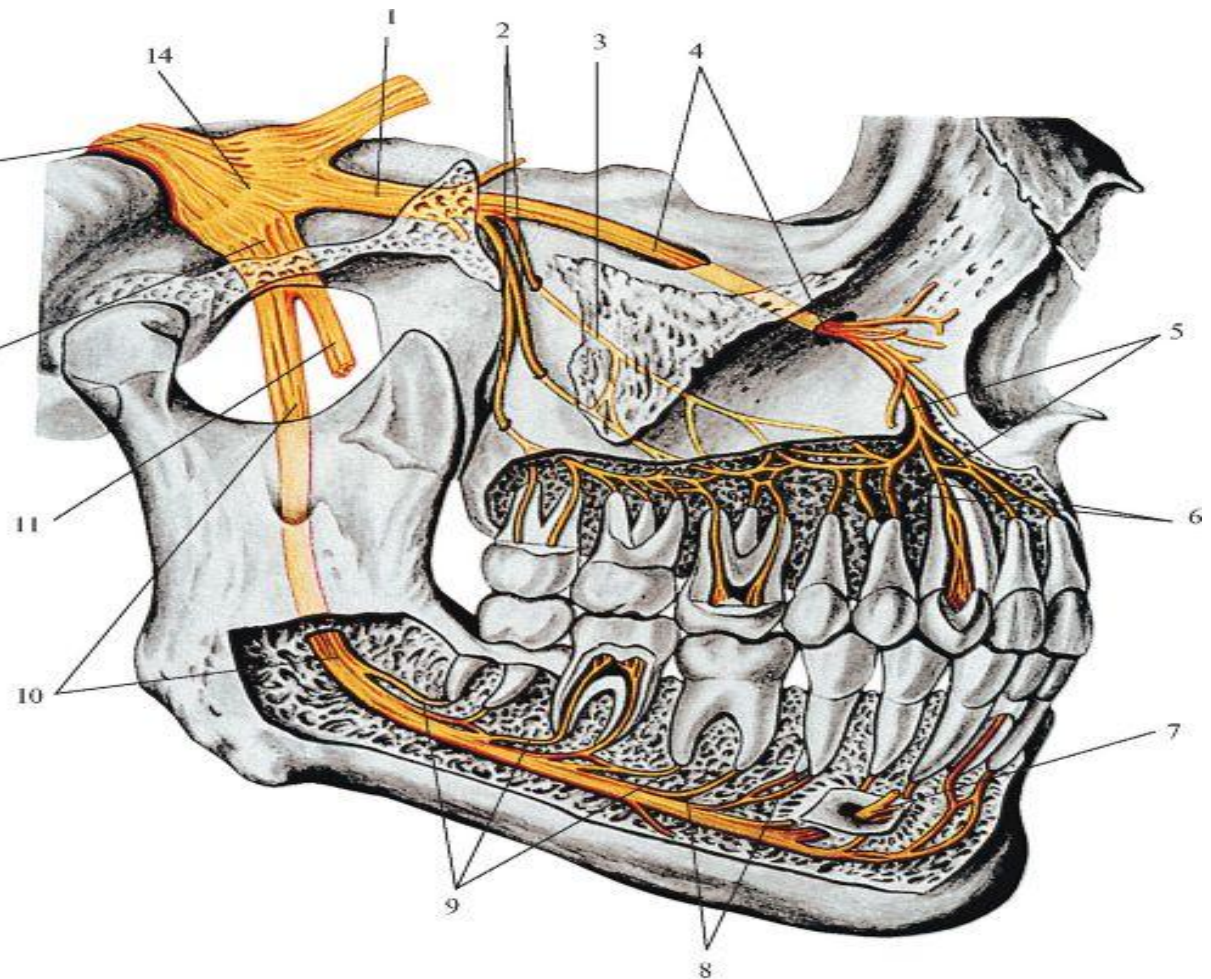
Жоғарғы ортаңғы альвеолярлы тармақ

Жоғарғы ортаңғы альвеолярлы тармақ – көзұяастылық нервтің артқы канал бөлігінен басталады. Жоғарғы ортаңғы альвеолярлы тармақ премолярды, бірінші моляр және қызыл иекті вестибулярлы жағынан аздап нервтендіреді.



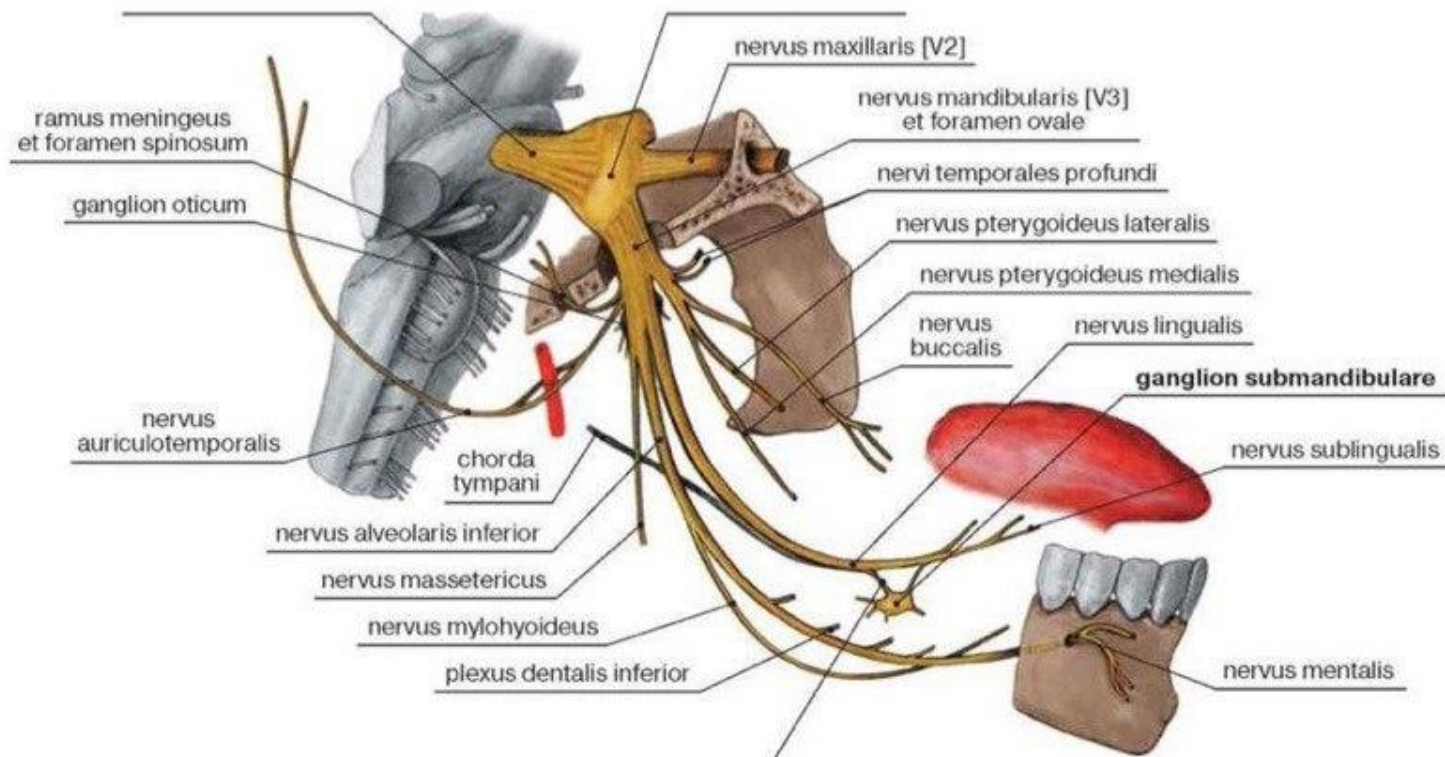
Жоғарғы алдыңғы альвеолярлы тармақ (5)

Жоғарғы алдыңғы альвеолярлы тармақ – көзұястылық нервтің алдыңғы канал бөлігінен басталады. Көзұялық тесік арқылы және алдыңғы қабырғамен жоғарғы жақ пазухаға түседі. Сүйір, фронтальды тістердің қызыл иек вестибулярлы жағынан нервтейді



Төменгі жақтық нерв

Төменгі жақтық нерв баст қаңқасынан сопақша тесік арқылы шығады. Құрамында қозғағыш түбіршек түгел өтетін болғандықтан, ұрттың кілегей қабығымен, тілдің кілегей қабығының алдыңғы 2/3 жалпы сезгіштікті, ауырғанды, жанасуды, төменгі тістермен, иектің, сыртқы дыбыс жолының, құлақ жарғағының, самайдың терісімен және самай төменгі жақ буынымен қатар, I висцеральдық доғадан пайда болған бұлшықеттерді де, барлық шайнау бұлшықеттерін, қосқарыншалы бұлшықеттің алдыңғы қарыншасын нервтендіреді.



N.Mandibularis foramen ovale арқылы
бассуіектен шыққаннан соң екі тармақ бөлінеді

Бұлшықет тармақтары:

Атас бұлшықеттерге

баратындар:

n.massetericus

,nn.temporales

prppundi,n.mylohyoideus,

n.tensors veli palatini

Сезімтал тармақтар:

1 N.buccalis

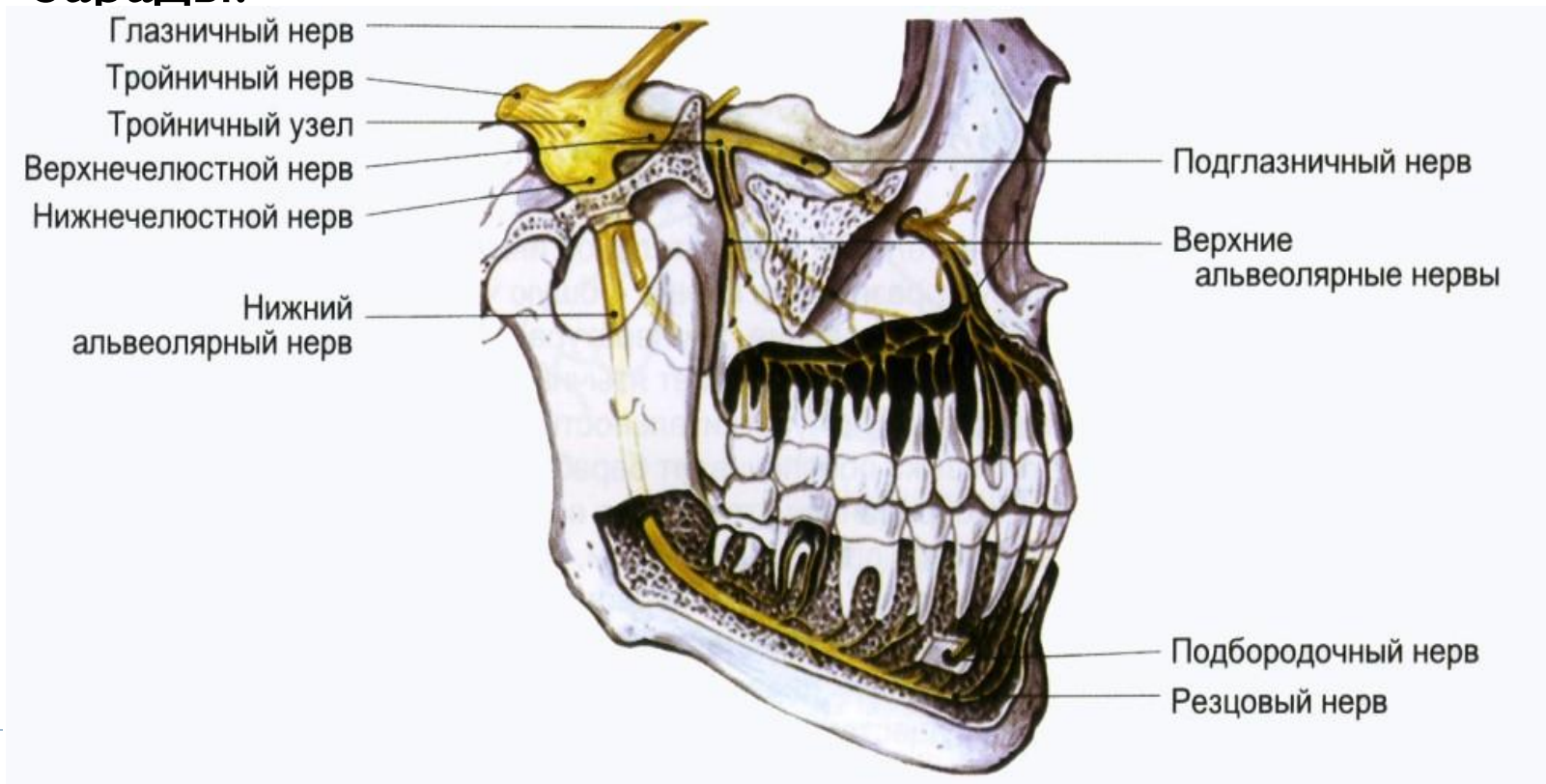
2 N.lingualis

3.N.alveolaris inferior

4.N.auriculotemporalis

Төменгі альвеолярлы нерв

? Төменгі альвеолярлы нерв- аралас. Төменгі жақтың ең үлкен тармағы болып табылады. Төменгі альвеолярлы нерв төменгі жақ тесік арқылы төменгі жақ каналға барады.

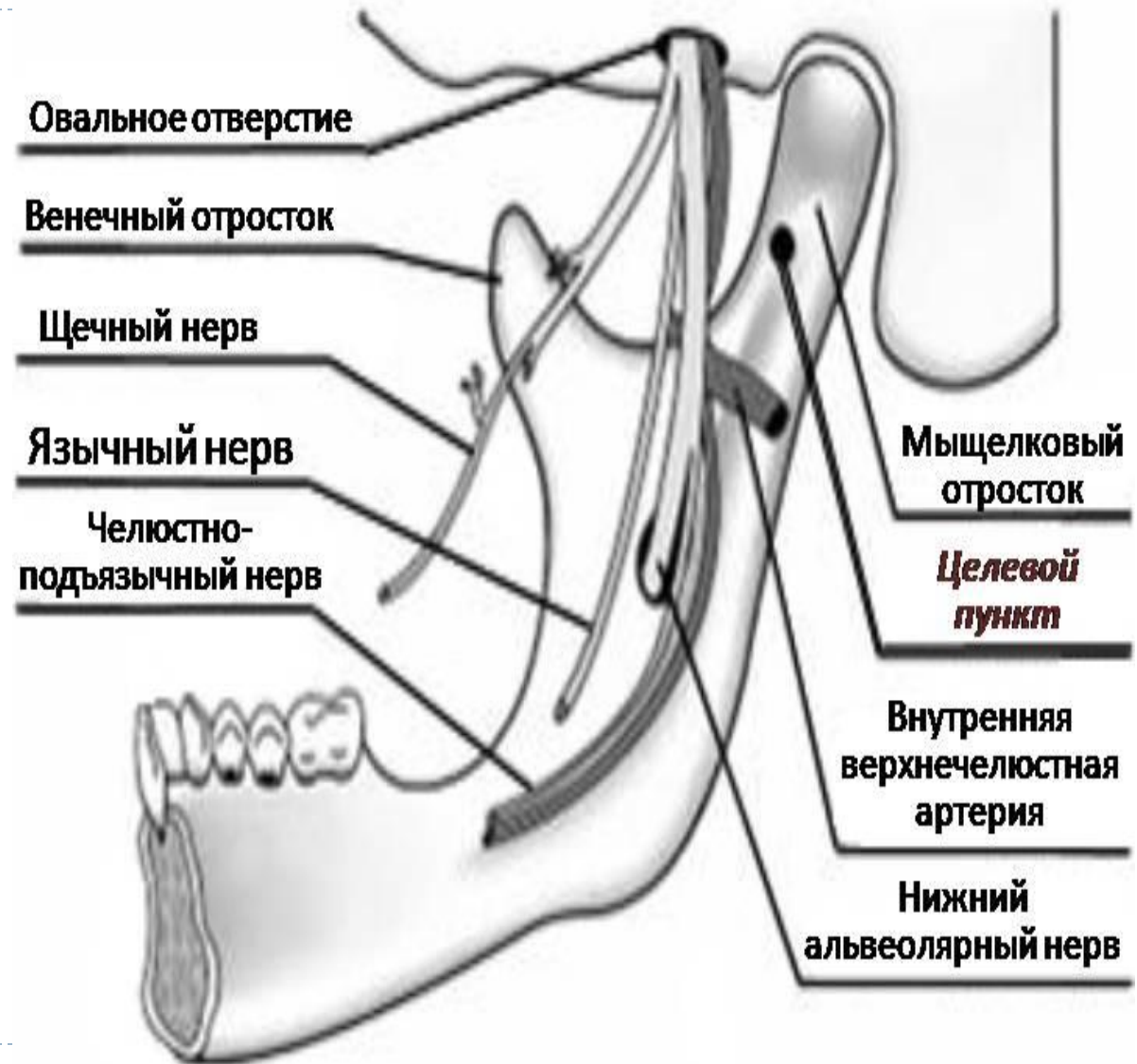


? Төменгі альвеола нервісі төменгі жақ нервісінің ең үлкен тармағы. Ол аралас және тіл нервісімен бірге төмен қарай қанат тәрізді, латеральды және медиальды еттер арасынан өтіп төменгі жақ тесігі арқылы төменгі жақ өзегіне кіреді. Тесікке кірер алдында одан жақ-тіласты нервісі бөлініп жақ-тіласты еті мен қос құрсақты еттің алдыңғы құрсағын нервтендіреді. Одан басқа сезу тармақтары иек терісінен төменгі жаққа қарай тарайды. Төменгі альвеола нервісі өзек ішінде төменгі тістер өрімін құрайды. Өрімнен тіс ұшы саңылауына, тіс ұяларына, қызыл иекке тарайды. Иек тесігіне жетіп, иек нервісі болып аталып жақ сыртына шығады. Әрі қарай иек тармақтары иек терісіне, төменгі ерін тармақтары төменгі еріннің терісі мен қабығына және альвеола тармақтары қызыл иектің сырт жағына таралады. Төменгі жақ өзегіндегі нервтің жалғасы күрек тістер нервісі сүйір тіс пен күрек тістерді, кіші азу тістің бөлігін нервтендіреді, сонымен қатар қарсы беттің күрек тістер нервісімен анастомоз құрайды.



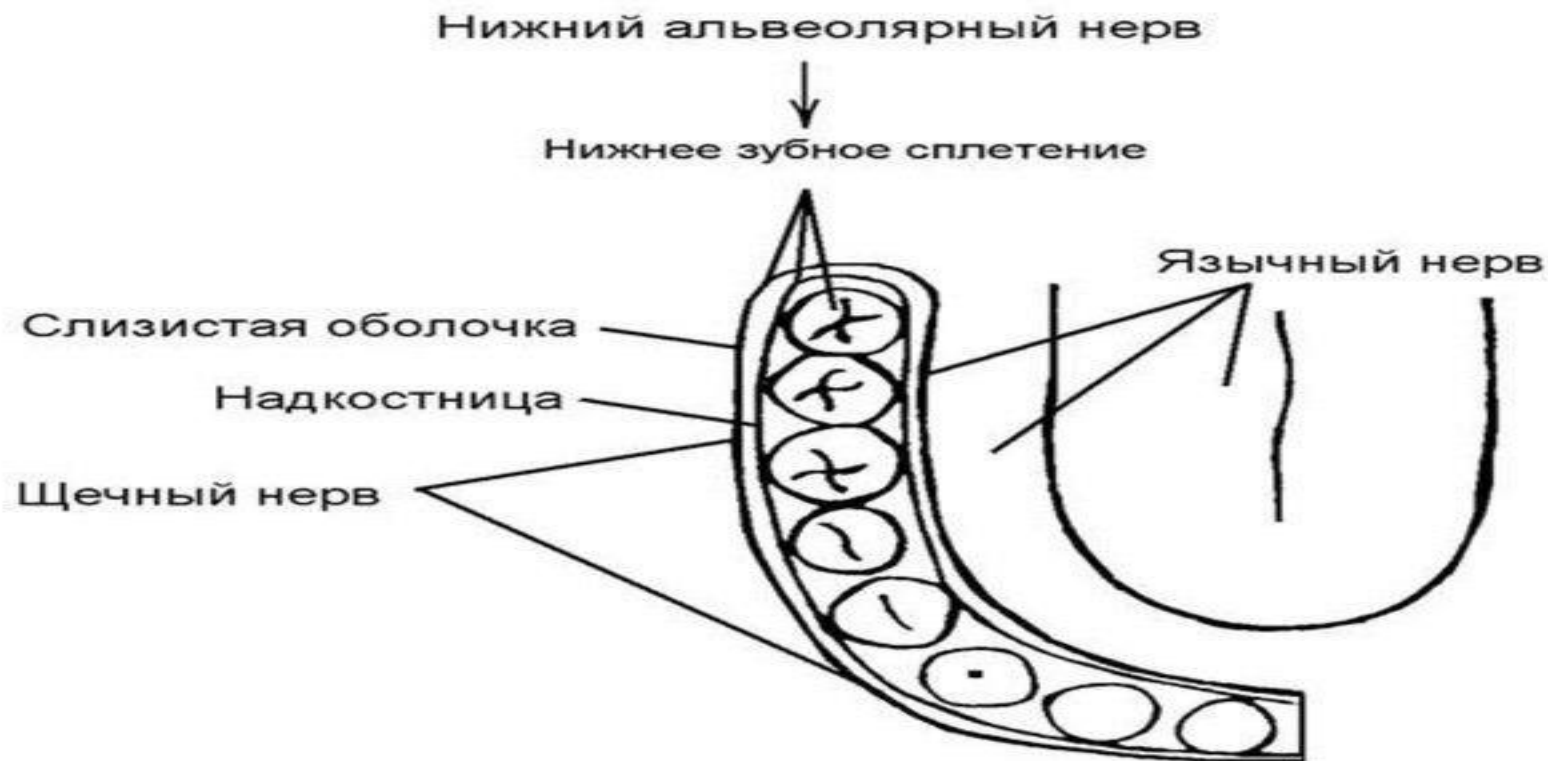
Ұрттық нерв

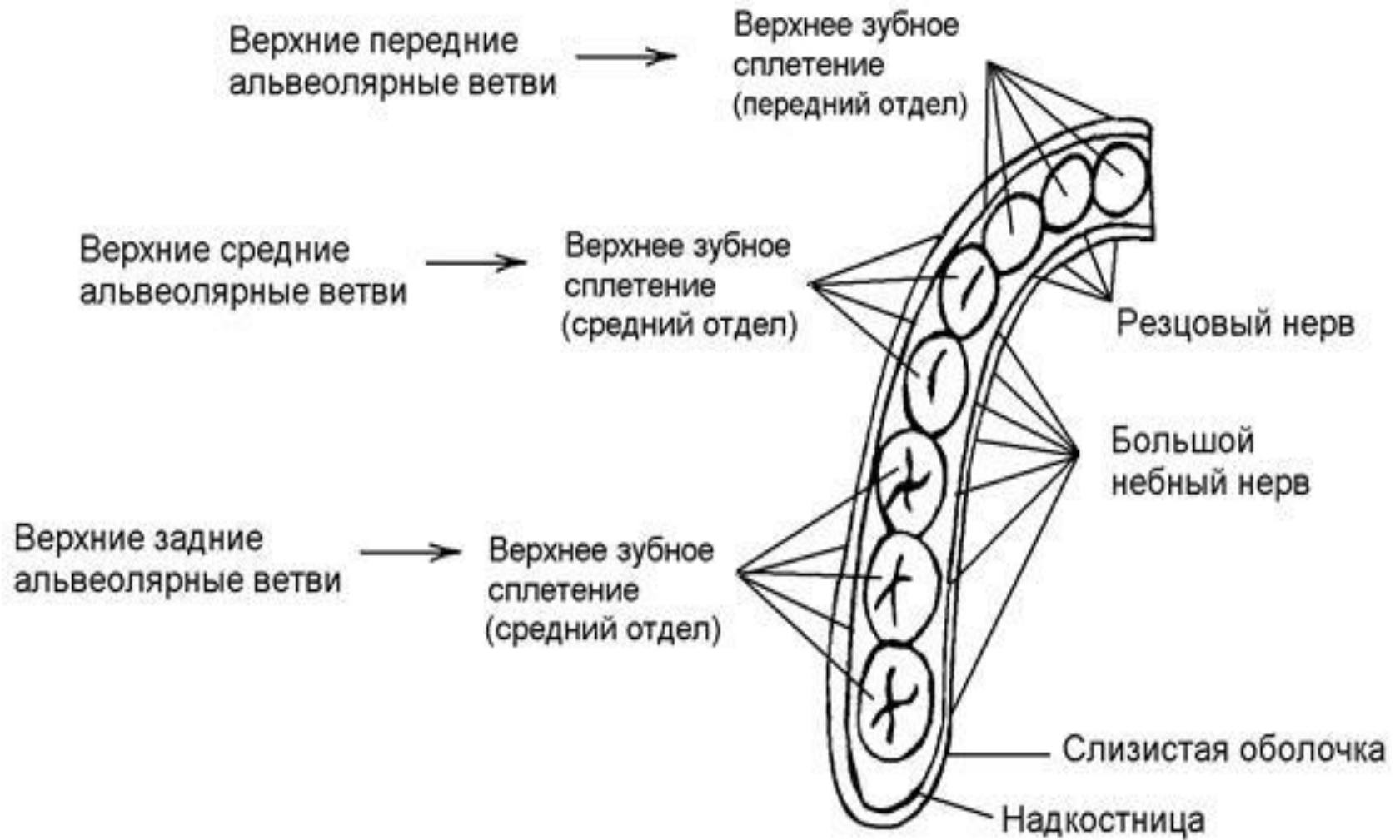
Ұрт нервісі сопақ тесіктен төменірек алдыңғы тармақтан бөлініп төмен, алға және сыртқа қарай созылып латеральды қанат тәрізді ет бастарының арасынан өтеді де ұрт етінің сыртында жатады. Соңғы тармақтары ұрттың терісі мен кілегей қабығын, қызыл иекті 54/45 тістер мен 7/7 тістер ортасына дейінгі аралықты нервтендіреді



Тілдік нерв

? Тілдік нерв- ауыз қуысы түбінің шырышты қабығының астында орналасады. Ол ауыз қуысы түбінің шырышты қабатына n.sublingualis-ті беріп, тілдің шырышты қабатын, оның алдыңғы 2/3 бөлігін нервтендіреді.





Әдебиеттер тізімі

- ? 1. Рақышев А.Р. Адам анатомиясы I,II том 2004
- ? 2. Рақышев А.Р. Адам анатомиясының атласы, I,II том. Алматы: «Кітап», 2006.
- ? 3. Адам анатомиясы : Атлас / А. Б. Аубакиров, М. К. Жаналиева. - Астана : Сарыарқа, 2008.
- ? 4. Жұмабаев У., Әубәкіров Ә.Б., Досаев Т.М. ж.т.б. Адам анатомиясы, атлас. I,II, III, IV том. Астана: «Фолиант», 2005.
- ? 5. Адам анатомиясы : Атлас / [и др.] ; ред.. - Астана : Фолиант
- ? Т.З. : Жүрек тамыр жүйесі (жүрек,қан тамырлар, лимфа тамырлар). - Астана : Фолиант, 2010.
- ?

