

Қазақстан Республикасы Денсаулық сақтау министрлігі
Оңтүстік Қазақстан Мемлекеттік Фармацевтика Академиясы

ПРЕЗЕНТАЦИЯ

Кафедра: _____

ТАҚЫРЫБЫ: _____

Орындаған: Тулевова З.М

Тобы: 304 МІҚ

Қабылдаған: Кульбаева С

Жоспар

- I Кіріспе
- II Негізгі бөлім
 - 1 жатырдың қатерсіз және қатерлі ісігі
 - 2 Емдеу жолдары
 - III Қорытынды
- IV Пайдаланған әдебиеттер

- Аналық бездің қатерсіз ісіктерінің ішінде ең жиі кездесетіні эпителиальді ісіктер. Серозды цистоаденома. Мезадермальді эпителийден дамиды, жиі 40-50жастағы әйелдерде кездеседі. Диаметрі 12-см дейін болады, іші мөлдір сұйықтан тұрады, капсуласы қатты, тамыр суреттері жақсы жетілгін. Ісікті сипап қарағанда қаттылау. 5-10% жағдайда малигнизацияға ұшырайды.

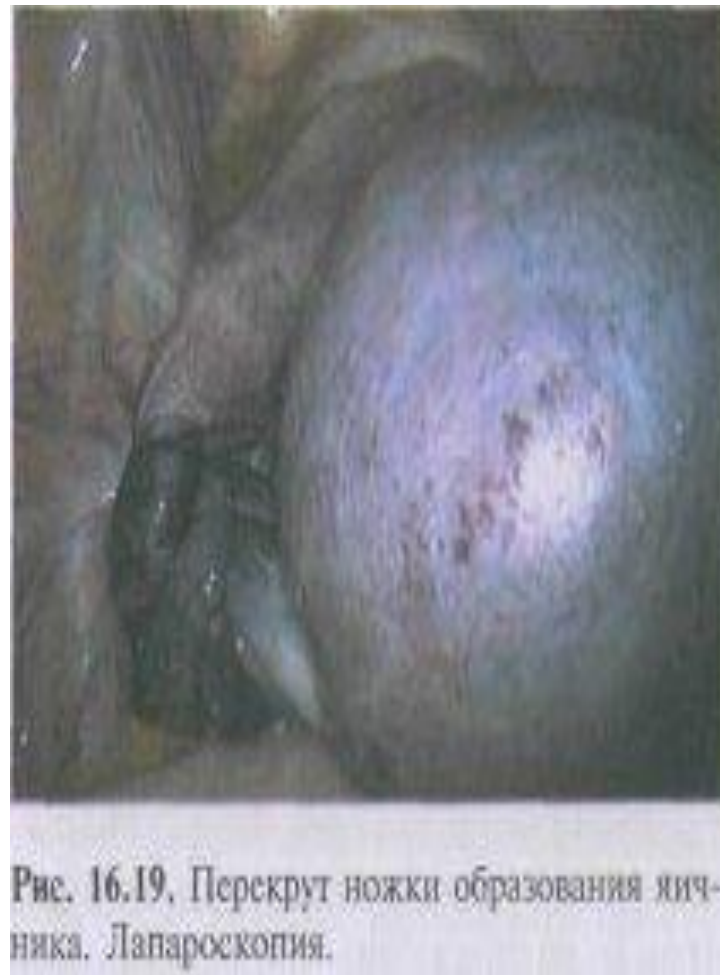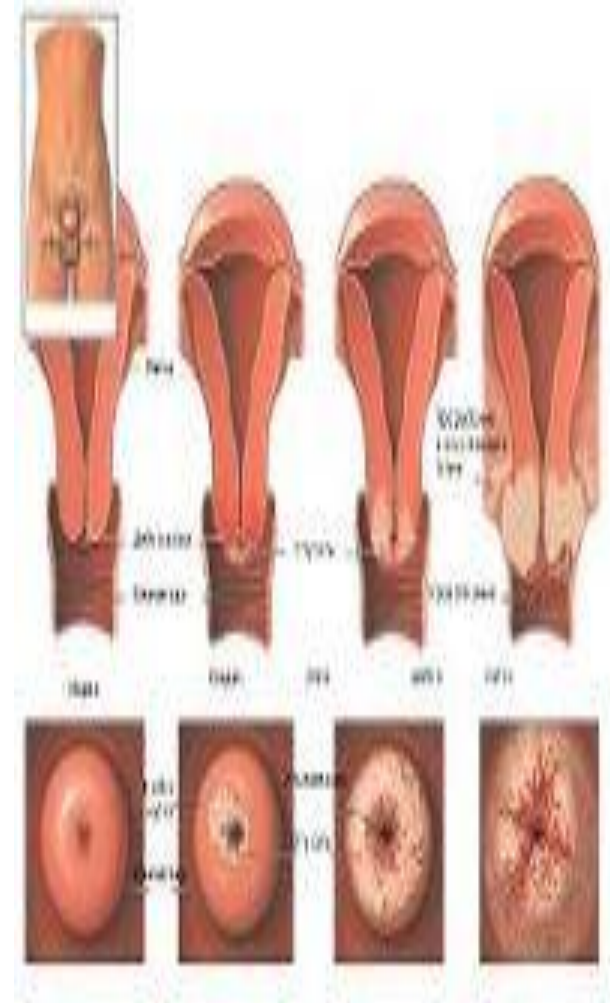


Рис. 16.19. Перекрут ножки образования яичника. Лапароскопия.

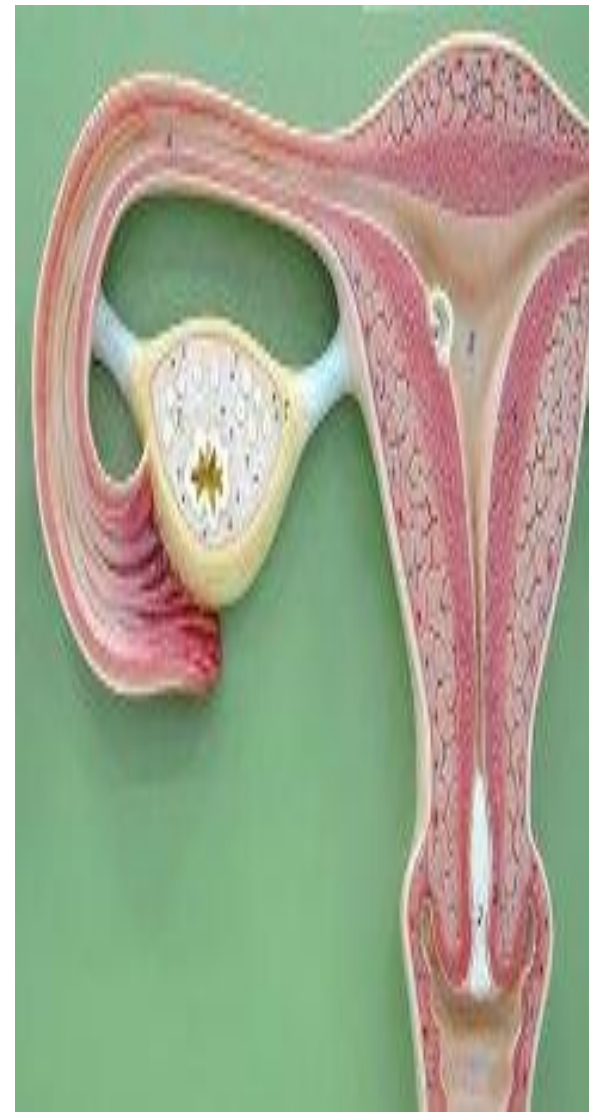- Серозды-папиллярлы цистоаденома. Қатерлену дәрежесіне байланысты 1-ші орында. Аналық без қатерлі ісігінің 70% малигнизацияға ұшыраған каптллярлы цистоаденома. Ісік 50-60 жас шамасында кездеседі, жиі екі жақты, орташа көлемді, домалақ, қатты, тегіс не кедір-бұдыр, ішінде капиллярлы өсіндісі бар.

- Муцинозды цистоаденома аналық бездің ең ірісі, кейде іш қуысын толық алып жатады, салмағы 50-кг дейін жетеді. Беті кедір-бұдырлы, көп камералы, қоймалжың шарана тәрізді, жиі бір жақты, 5% жағдайда қатерлі ісікке айналады.

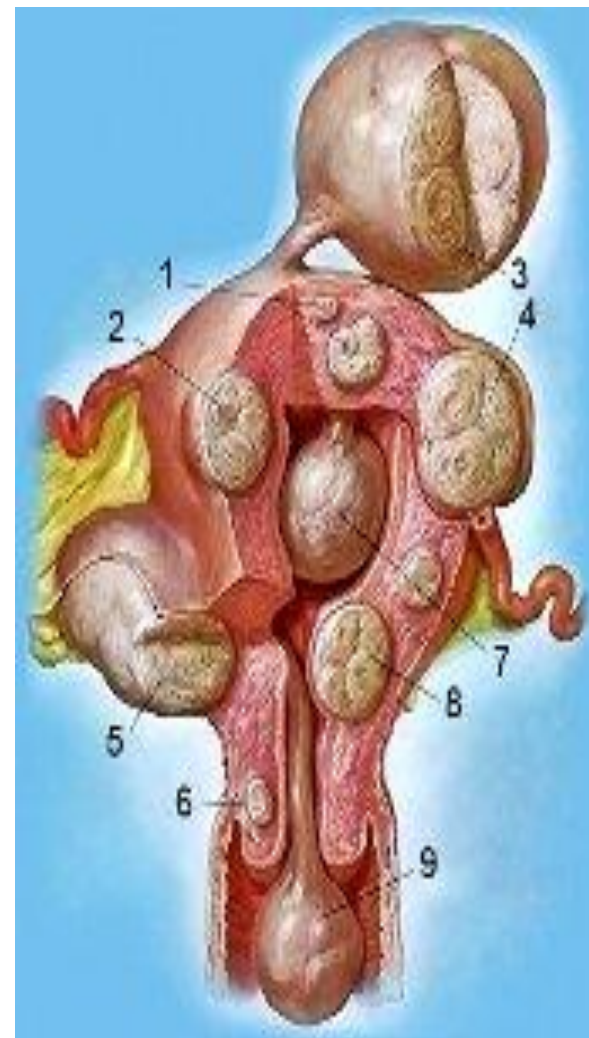
- Гранулезді-клеткалы ісіктердің көбі бір жақты, көлемі әр түрлі, көбіне менапаузадан кейін кездеседі, феминизация белгілерін туғызатын эстроген гормондарын бөліп шығарады.



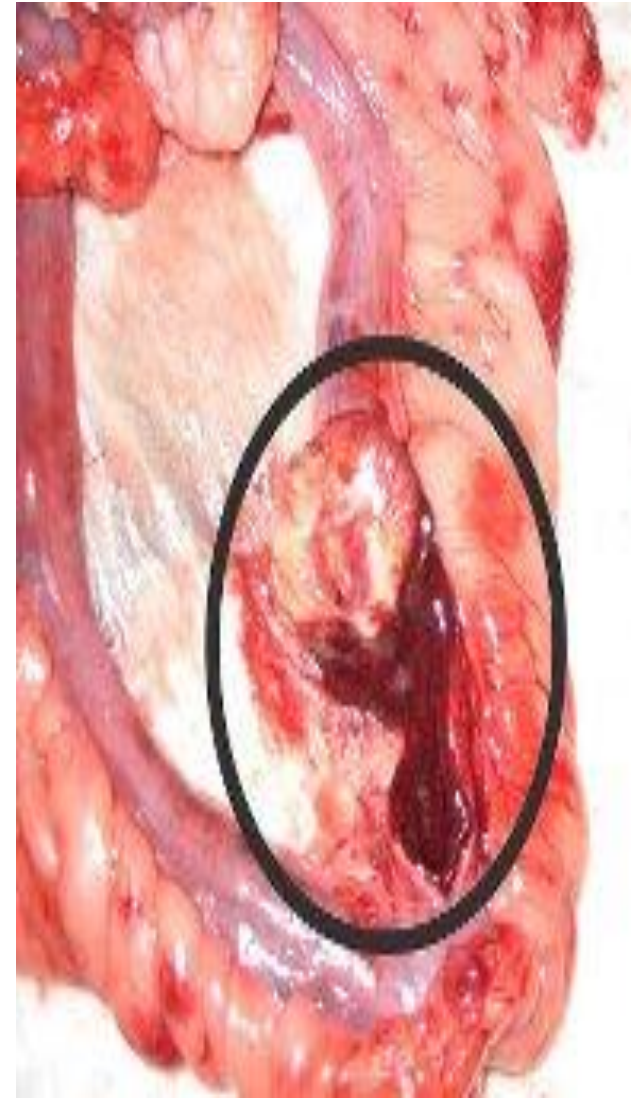
- Текатома. Гранулезді-клеткалы ісікке қарағанда жиі кездседі, сонымен қатар феминизм туғызатын гормонды активтілік тән. кіші өлшемді, тығыз, кесіндіде солидті құрылысты, сарғыштау түсті, ісікте микроскопиялық текаклеткалар анықталады. Жиі менапаузадан кейін кездеседі. 1-5% жағдайда малигнизацияға айналады.



- Аналық бездің фибромасы-текатома құрылысты, бірақ оған гормонді активтілік тән емес. Сирек жағдайда малигнизация береді. Аналық бездің пішінін қайталайды, өте қатты, кесіндіде талшық құрылысты ақ түсті болады.
- Андробластома. Аналқ бездің маскунилизимді ісігіне жатады, андрогенді активтілік тән, тегіс, қоңыр ақшыл түйінді, диаметрі 10-12см, жиі бір жақты. Жиі жас кезде кездеседі. Коп жағдайда қатерсіз.

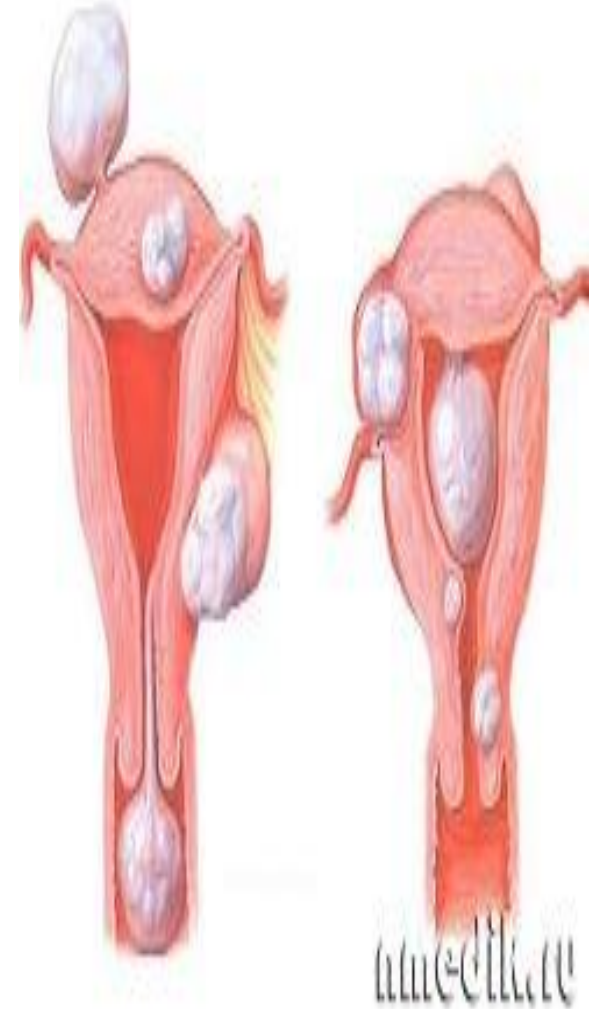


- Жетілген тератома - әр түрлі консистенциялы, дөңгелек не овал пішінді, жатырдың алдыңғы жағында орналасатын, бір жақты, орташа өлшемді ісік. Кесіндіде түкке, майға, сүйекке, шеміршке толы қуыс болып келеді. 20-40 жаста жиі кездеседі. Аналық бездің барлық ісіктерінің 15% құрайды, 1-1.5% жағдайда малигнизация береді.
- Дисгерминома барлық жағдайда қатерлі, жиі балалық жаста кездеседі, өлшемі әр түрлі, дөңгелек, кедір-бұдырлы пішінді, бір жақты ісік, консистенциясы қатты не қатты-эластикалық болады.

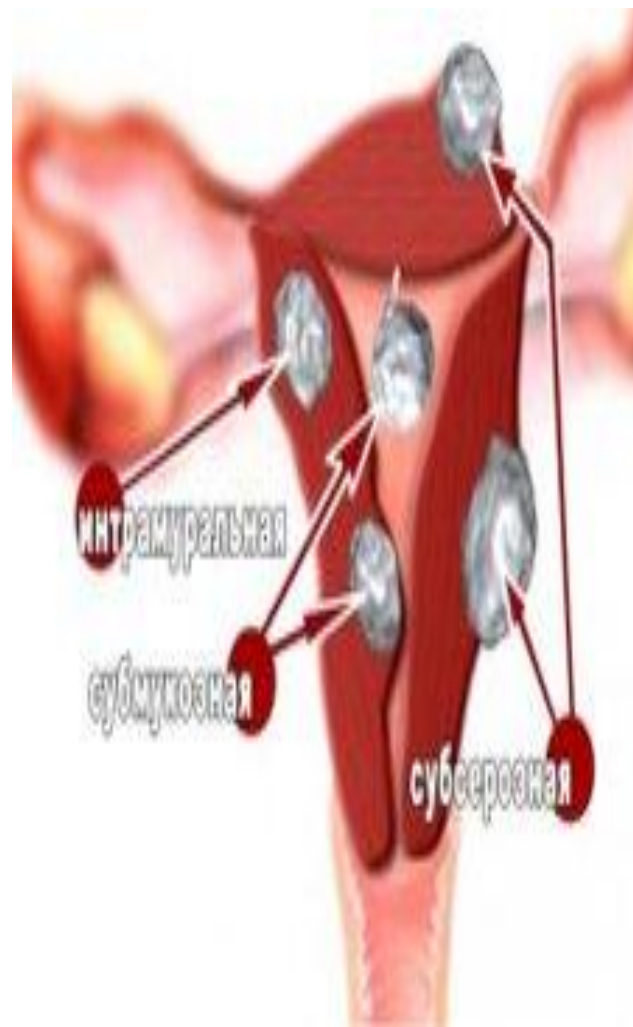


Клиникалық суреттемесі.

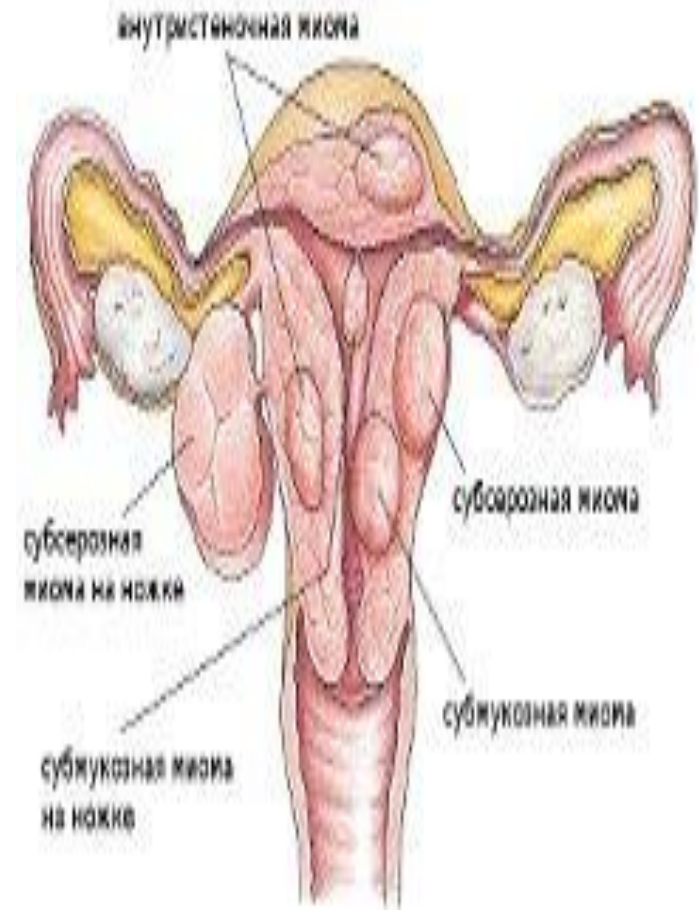
- Аналық бездің ісіктері клиникалық белгісіз өтуі мүмкін. Кейде үлкен көлемді ісіктерде, көрші мүшелердің қызметінің бұзылуы /қуық пен көтен ішек/, ісіктің аяғына оралуында және оның қоректенуі бұзылғанда, оған сәйкес келетін белгілер / іштің төменгі жағы ауырады, кіші дәретпен үлкен дәретке шығу бұзылады / пайда болуы мүмкін. Көпшілік ісіктердің әртүрлі деңгейде гормонды активтілігі болады. Ол етеккір қызметінің бұзылуымен сипатталады.



- Өте жоғары гормон активтілігі жыныс тәжді стромасының ісігі тән. Гранулезді және текаклеткалы ісіктер өте жоғары деңгейде эстроген бөледі, ол жатырдың пролиферативті процесін туғызады, ациклды жатырдан қан кету, ал менапаузадан кейінгі кезеңдерде қанды бөліндінің келуіне ықпал етеді. Науқас көңіл-күйінің көтерілгендігін сезеді. Маскулинді қасиеті бар арренобластомаға аменорея, емшек безінің кішіреюі, бетіне түктің өсіп кетуі, дауысының өзгеруі тән.



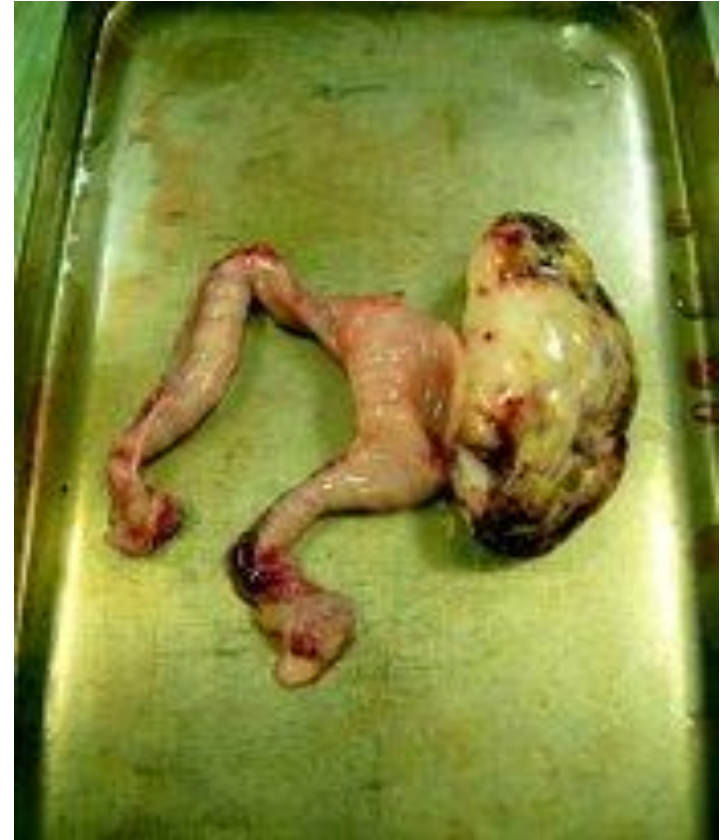- Аналық безінің фибромасы жиі асцит және гидроторакс дамуымен өтеді. Қыз балаларда аналық без ісігінің ішінде жиі кездесетіні жетілген тератома. Қатерлі ісіктердің кездесуіде мүмкін. Бұл ісіктер қыз баланың жыныстық жетілуіне әсер етеді. Феминизмді ісік кезінде мезгілінен бұрын жыныстық даму болады. Дисгерминомада жыныс мүшесінің гипоплазиясы, екіншілік жыныс белгілерінің дамымауы болады.



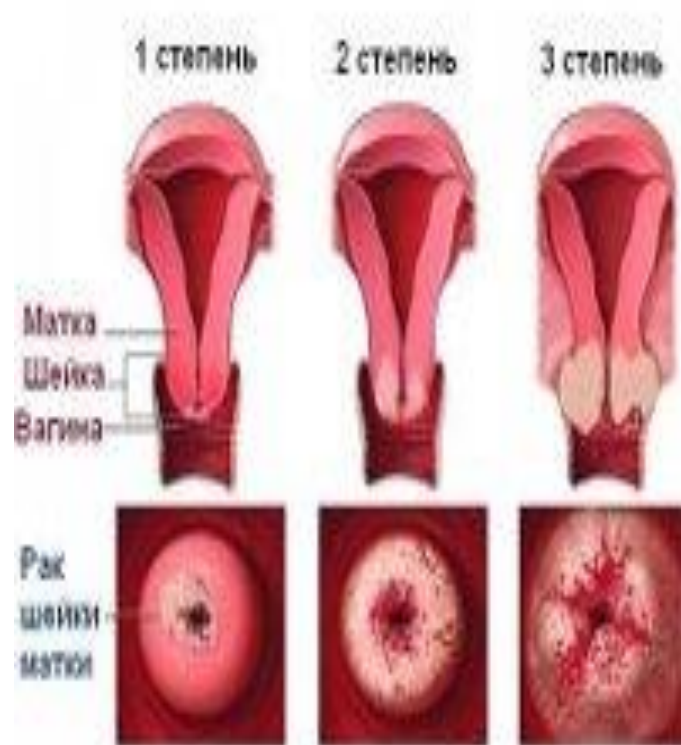
Классификация миом по их расположению относительно матки

Диагностикасы.

- Диагноз қою анамнез, жалпы объективтік және гинекологиялық тексерулер негізінде қойылады. Екі қолмен не ректовагинальды-көтенішекқынап тексерудің маңызы зор. Кіші жамбастағы жатырдың бүйірінде табылған ісіктің өлшеміне, орналасуына, консистенциясына, қозғалысына сәйкес диагноз қойылады. Ісіктің түрі ішті жару, ісікті алу операциясынан кейін, жиі гистологиялық тексеруден кейін анықталады.

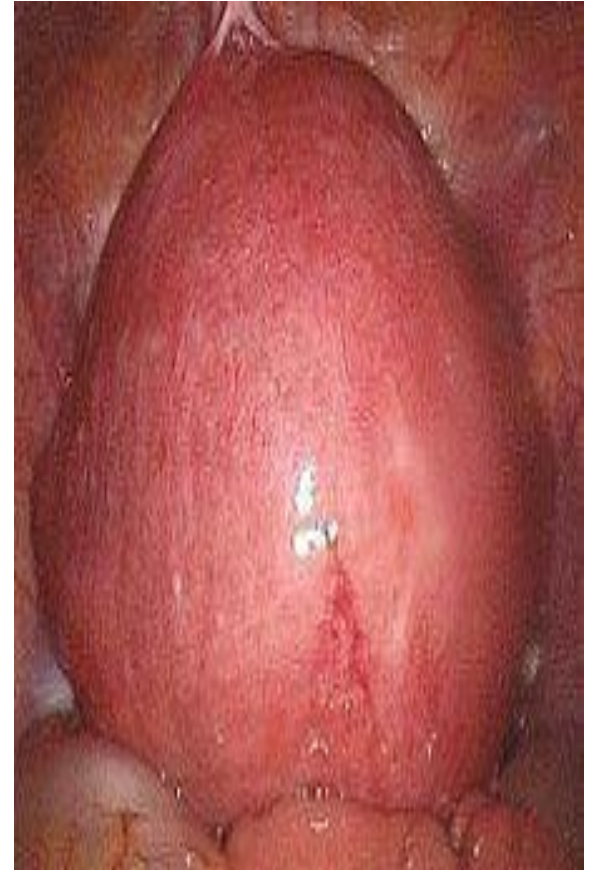

- Аналық без ісіктерін жатыр, ішек ісіктерінен, ретенционды кистадан, жатыр қосалқысының қабыну процестерінен, бүйрек дистопиясынан ажырату керек. Жатыр қуысын зонд арқылы тексеру, ультрадыбысты сканирование, лапорскопия, рентгеноконтрасты әдіс, қарын-ішек жолдарын, зәр шығару жолдарын тексеру әдістері диягностды толықтырады.



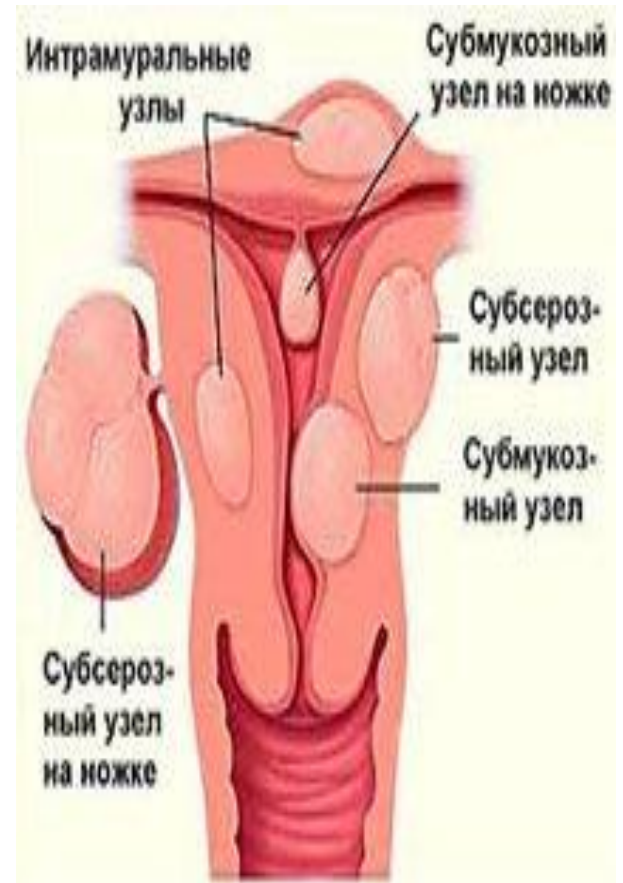
Емі.

- Тек қана оперативті. Аналық бездің шын мәніндегі ісігін анықтау міндетті түрдегі хирургиялық емді талап етеді. Операцияның көлемі ісіктің түріне байланысты. Зақымдалған аналық без алынып тасталынады. Малигнизацияға күмән туса жедел түрде ісікті гистологияға тексеріп, оперативті шараның көлемін шешеді.

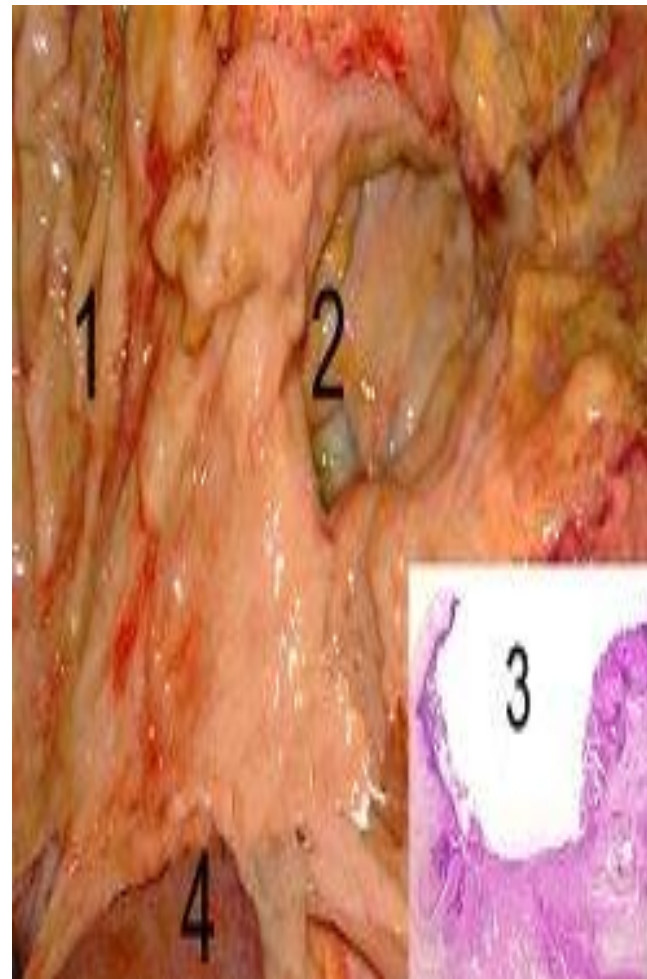


Алдын алу.

- Алдын алудың негізгі жағдайына жүйелі түрде дәрігерлік тексеру керек / жылына 2 рет /. Қазіргі кезде аналық бездің қатерлі ісігі даму қаупі бар топтар бекітілді, бұл топтарға; әйелдер консультациясына жатыр миомасымен, кіші жамбастың белгісіз ісіктерімен, жатыр қосалқысының қабынбалы ауруларымен, етеккір қызметінің әртүрлі бұзылыстарымен тіркеуде тұрған, репродуктивті қызметі төмендеген, бұрын басқа ісік ауруларымен ауырған науқастар жатады. Шын мәніндегі ісіктерді мезгілінде анықтау және емдеу аналық без рагінің алдын-алудың сенімді шаралардың бірі.

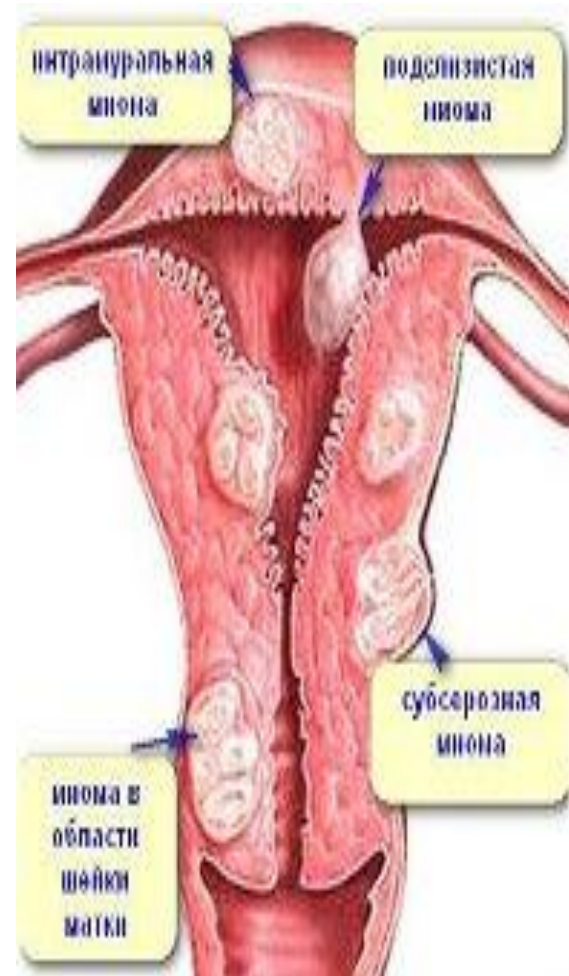


- Әйел жыныс мүшесінің қатерсіз ісігі мен эндометриоз кезінде еңбекке бейімділік экспертизасы. Қатерсіз ісік пен эндометриоз кезіндегі еңбекке жарамсыздықтың себептеріне; қан кету, қан аздық, ісіктің некрозы жатады, оның ұзақтығы емнің түріне, тиімділігіне байланысты. Операция жасалған күннен бастап операция көлеміне, кейінгі асқынулардың бар не жоғына байланысты, 1,5-2 айға созылады. Еңбекке орналастырудың үлкен маңызы бар, қолайсыз еңбектің түрлері / ауыр физикалық жұмыс, вибрация, улы заттармен жұмыс / еске алынып, 3 ай мерзімге жеңіл жұмысқа ауыстырылады.

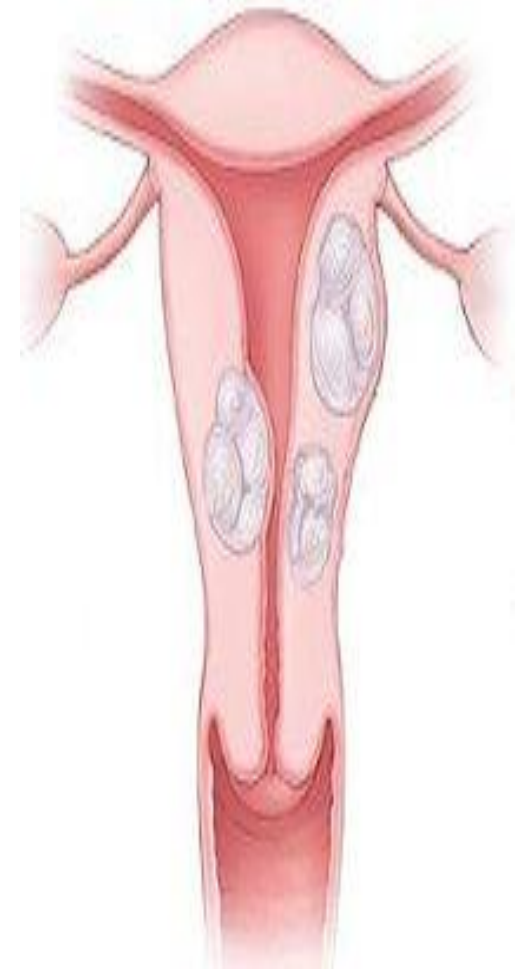


Аналық без рагі

- Аналық без рагі біріншілік, екіншілік және метастатикалық болуы мүмкін. Біріншілік рак 4-5%, метастатикалық ісіктер аналық бездің барлық қатерлі ісіктері ішінде 20% жағдайда кездеседі. Крукенберг типті метастатикалық рак және емшек бездері рагінің аналық безге метастаз жиі кездеседі. Клиникалық белгілері мен емдеу әдістерін тандау негізгі ауруға байланысты. Шын мәніндегі қатерсіз ісіктен аналық бездің екіншілік рагінің клиникалық маңызы зор.

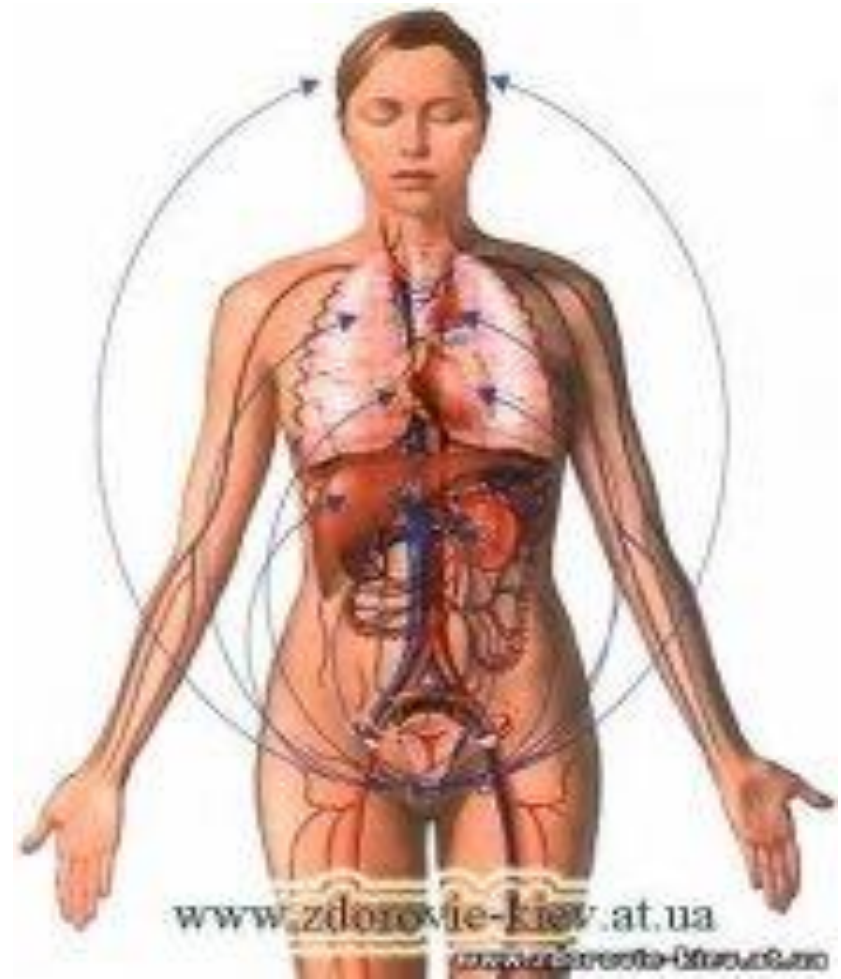


- Аналық без рагінің 4 сатысы бар; 1-ші сатысы – ісік аналық безбен шектелген, 1а- сатысы ісік бір аналық безбен шектелген. 1б – сатысы ісік екі безбен шектелген.
- 2сатысы – ісік бір неекі безді зақымдап, жамбас маңайына өсіп кетеді. 2а – сатысы – біріншілік және екіншілік зақымдану хирургиялық жолмен алынады. 2б- сатысы – біріншілік және екіншілік зақымдану хирургиялық жолмен алуға келмейді.
- 3 сатысы – ісік бір не екі безді зақымдайды, таралған метастаздар тән, жарым-жартылай алуға келеді. 3а – сатысы метастаздың абдоминальды тарауы. 3б – сатысы - іш қуысының тыс алыстағы метастаздар. 4 сатысы - ісік бір неекі безді зақымдайды, түгелдей операцияға алынбайды .



Клиникасы.

- Аналық без рагінің алғашқы сатысында клиникалық белгілері білінбейді, ісіктің капсуласы жарылғанда, не аяғына оралғанда іштің төменгі бөлігінде шаншу пайда болады. Процесстің таралуында науқастың жалпы жағдайының бұзылуы және кіші жамбас мүшелері қызметтері бұзылуы байқалады. әлсіздік, терлегіштік, жүдеулік, тез шаршағыштық пайда болады, үнемі іштің төменгі жағы ауырады, іші кернейді, іште сұйықтықтың жиналуына байланысты, кеуде қуысына сарысудың жиналуына сәйкес ендікпе пайда болады, іштің көлемі үлкейеді, іші қатады. Жатырдан ациклды қан кету байқалады.



Пайдаланылган әдебиеттер

А.А. Ақанов, Н.К. Хамзина, В.И. Ахметов серіктес авторлар. Казахский национальный медицинский университет имени С.Д.Асфендиярова: «На пути инновационных преобразований». – Алматы, 2010. – 181 б.

2. А.А.Ақанов, О.М.Мырзабеков, В.И.Ахметов серіктес авторлар. «Болонский процесс – путь КазНМУ в общеевропейское образовательное пространство». – Алматы, 2010.

3. А.А.Ақанов, Н.К.Хамзина, В.И.Ахметов серіктес авторлар. «Медицинское образование, ос-нованное на компетенциях: проблемы и перспективы». - Алматы, 2010.

4. В.И.Байденко «Компетентностный подход к проектированию ГОС ВПО (методологические и методические вопросы)». – М., 2005. – 114 б.



*НАЗАРЛАРЫҢЫЗҒА
РАХМЕТ!*

