

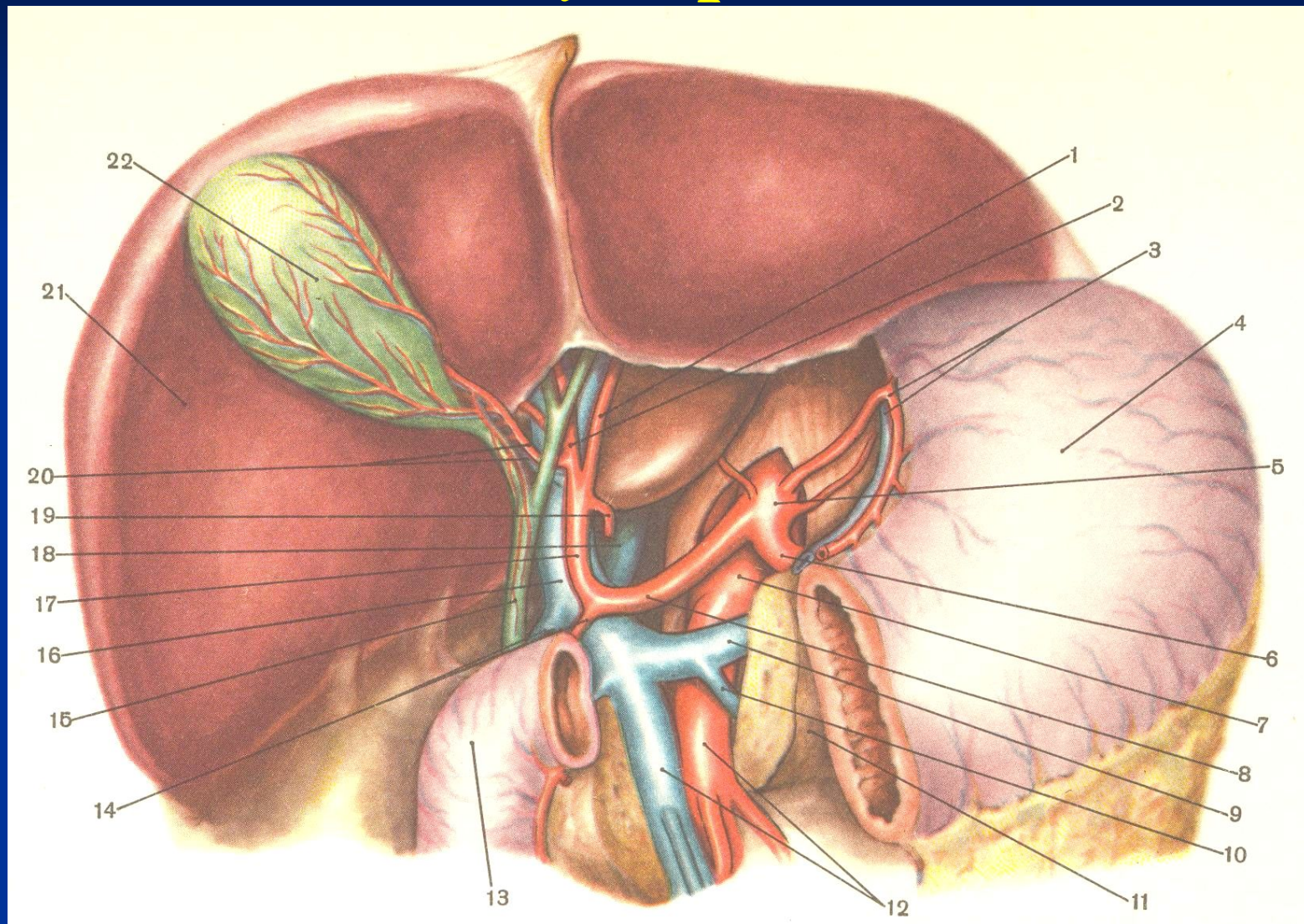
Кафедра хирургических болезней педиатрического и
стоматологического факультетов с курсом урологии

Желчнокаменная болезнь

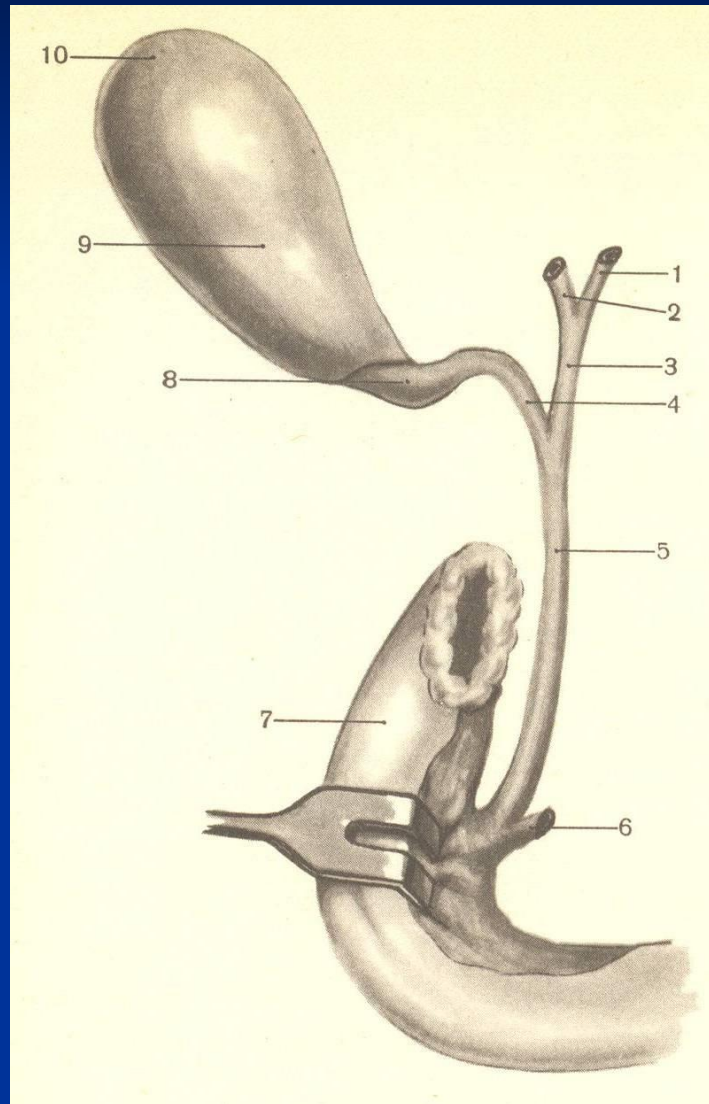
Цель:

Довести до сведения будущих врачей этиологию, патогенез, классификацию, клинику, диагностику и лечение острого и хронического холецистита

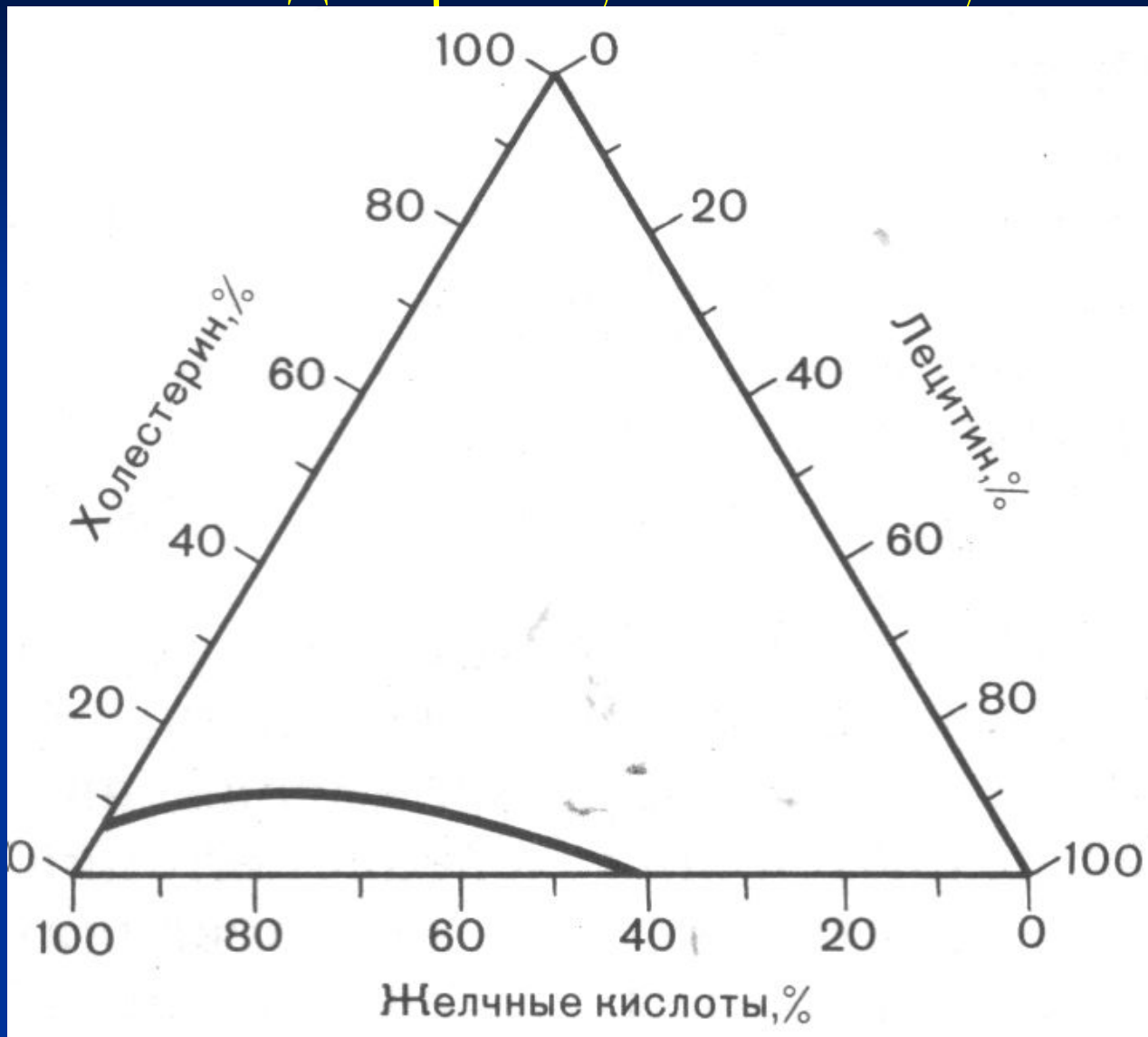
Нормальная анатомия желчного пузыря




Нормальная анатомия желчного пузыря и желчных протоков



Теория желчекамнеобразования по Адмиранту и Смоллу



Желчные камни



Классификация острого

ХОЛЕЦИСТИТА:

А. Острый неосложненный холецистит

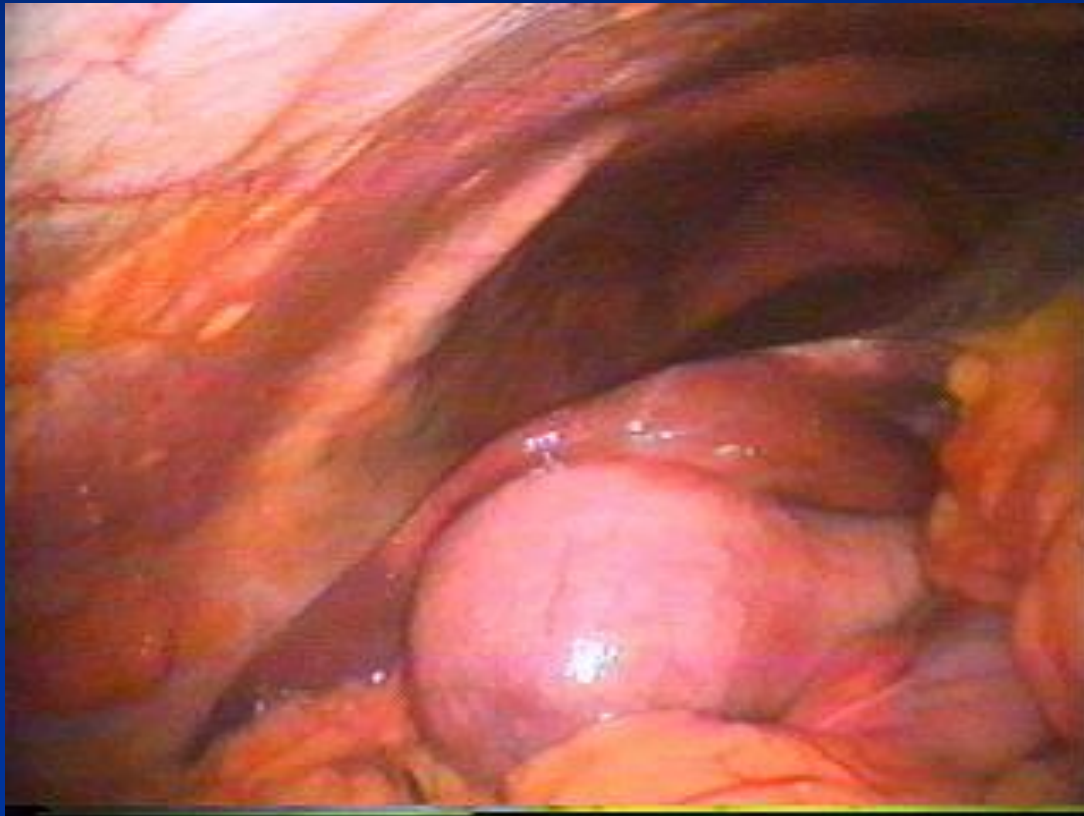
а) острый транзиторно-обтурационный холецистит (бескаменный, калькулезный) - с нестойкой обтурацией пузырного протока.

б) острый стабильно-обтурационный (бескаменный, калькулезный) – со стойкой обтурацией пузырного протока.

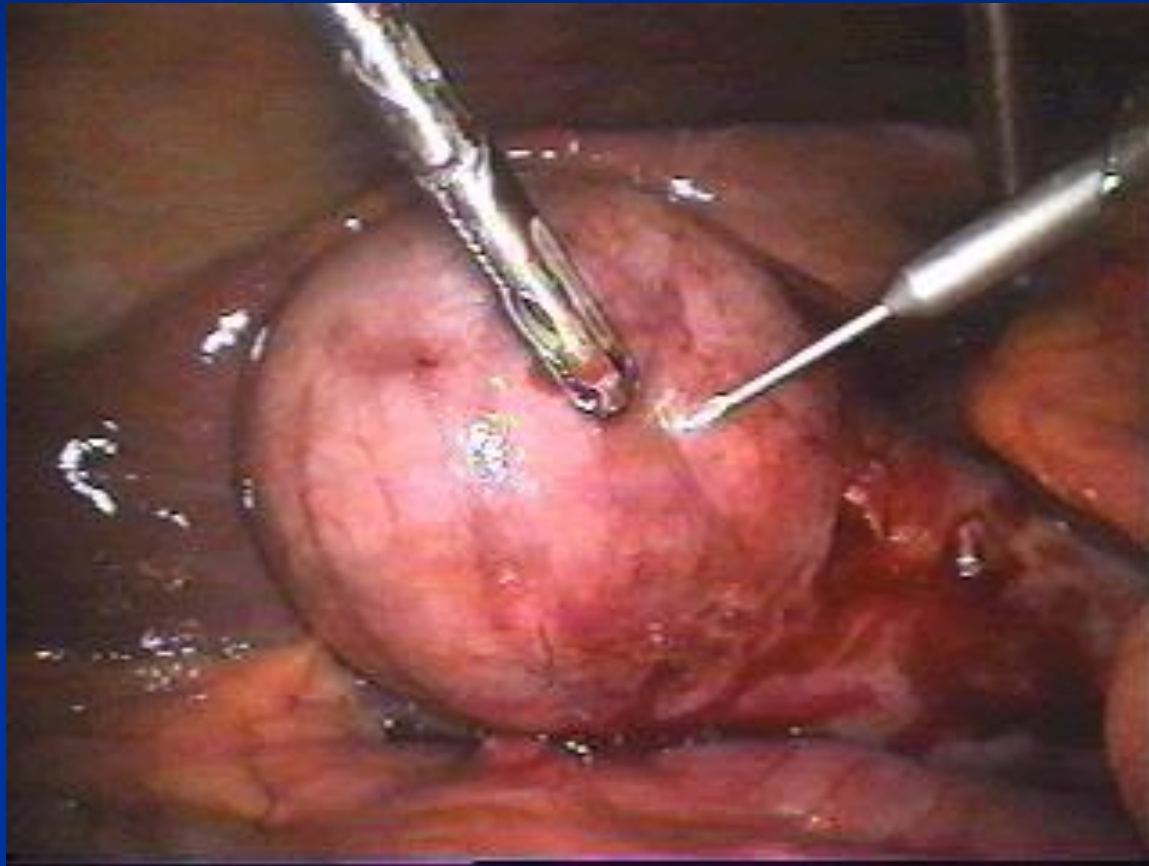
1.Катаральный

2.Деструктивный (флегмонозный, гангренозный).

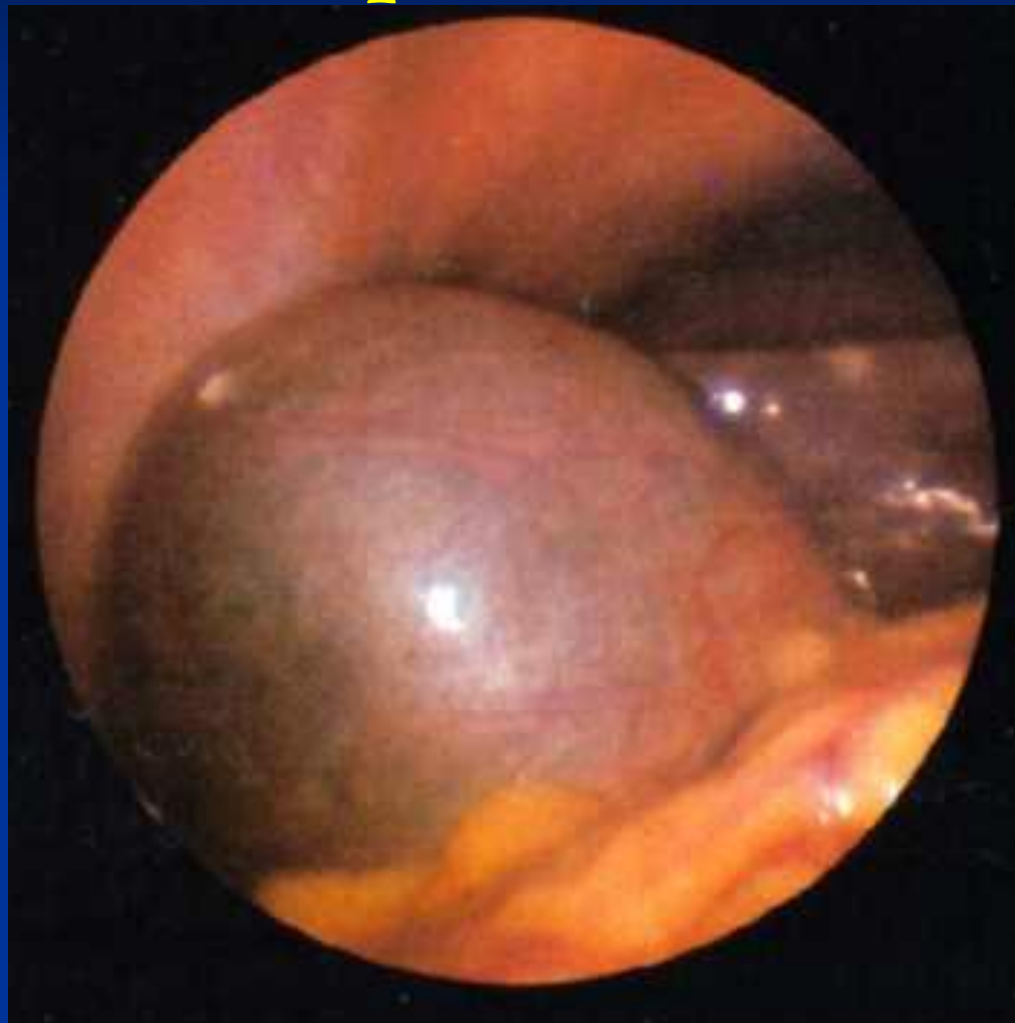**Клинико-морфологические формы
острого холецистита.
Катаральный.**



Клинико-морфологические формы острого холецистита. Флегмонозный.




**Клинико-морфологические формы
острого холецистита.
Гангренозный.**



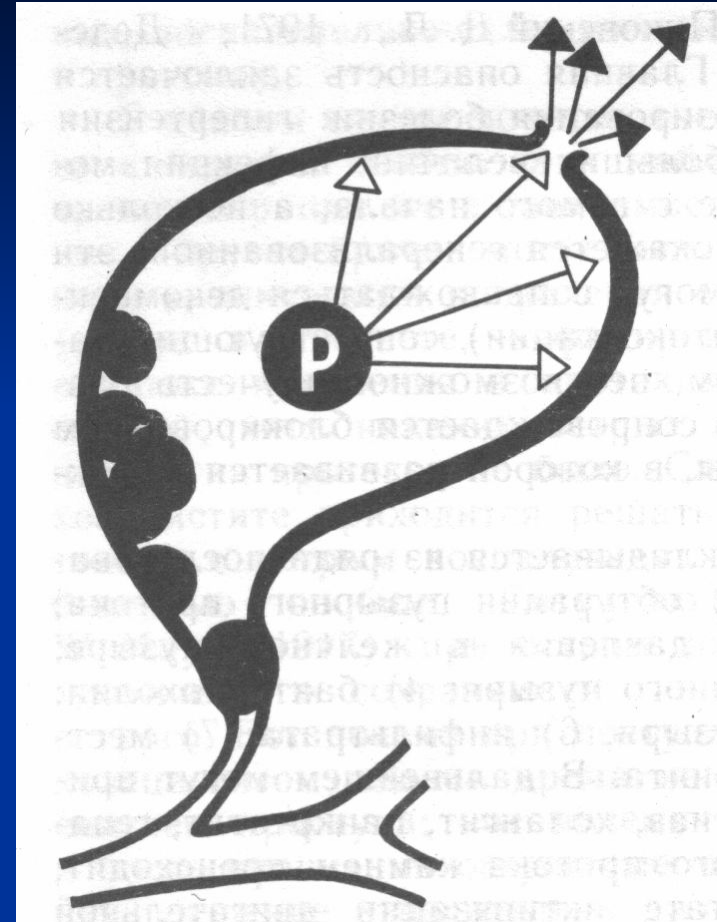
Осложнения острого и хронического холецистита

1. Острая эмпиема желчного пузыря;
2. Перфорация желчного пузыря;
3. Водянка желчного пузыря;
4. Пузырно-кишечные свищи;
5. Холедохолитиаз, механическая желтуха, холангит;
6. Стеноз Фатерова соска, стриктура холедоха;
7. Рак желчного пузыря.

Перфорация желчного пузыря

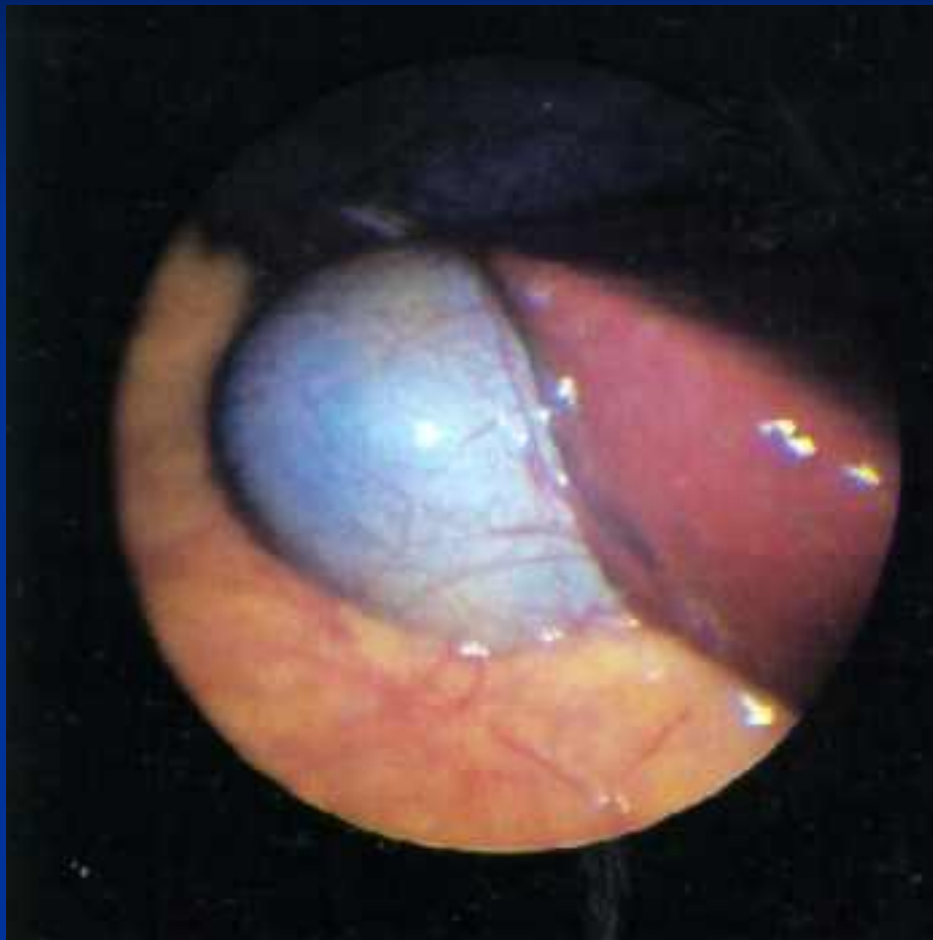


Очаг деструкции в области дна желчного пузыря как результат нарушенного кровоснабжения

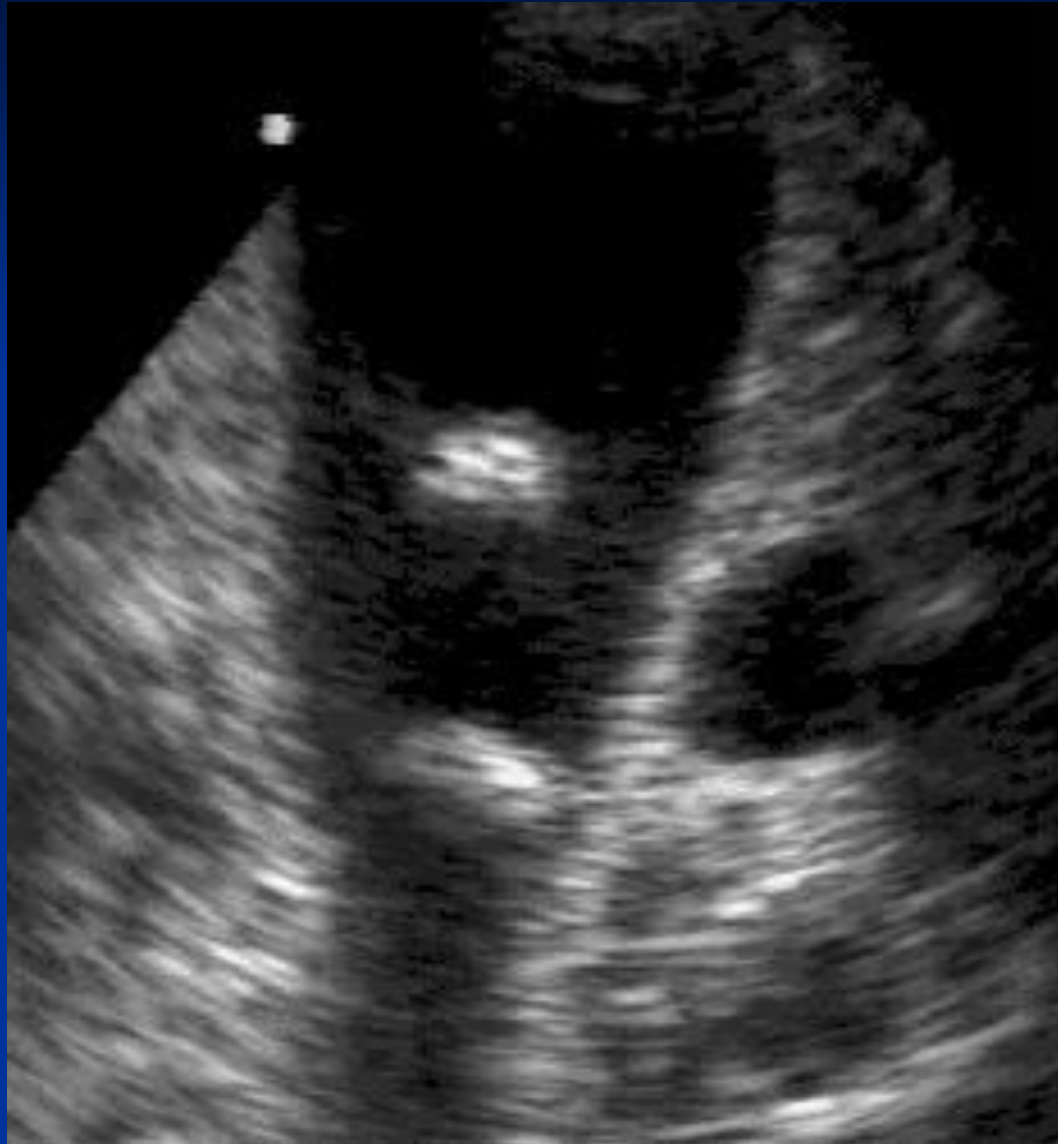


Механизм перфорации желчного пузыря при высоком внутрипузырном давлении

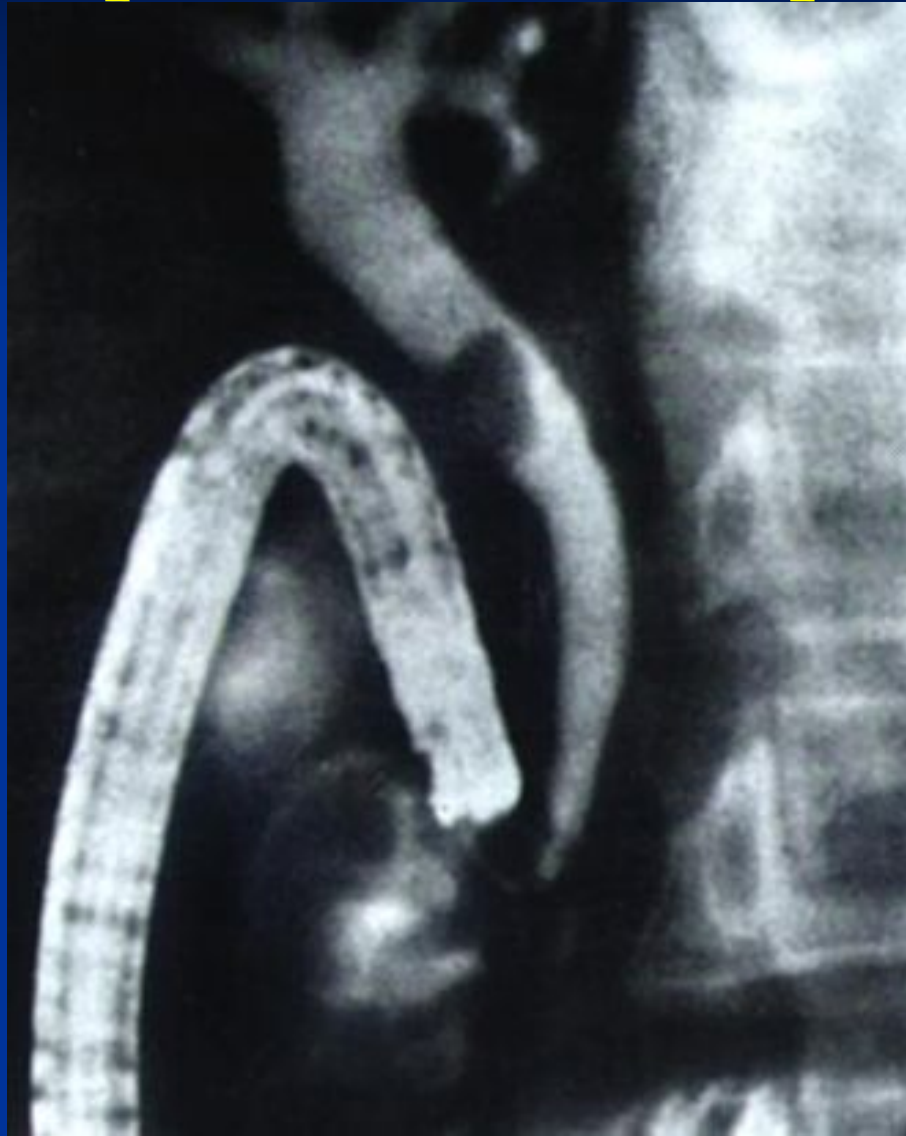Водянка желчного пузыря



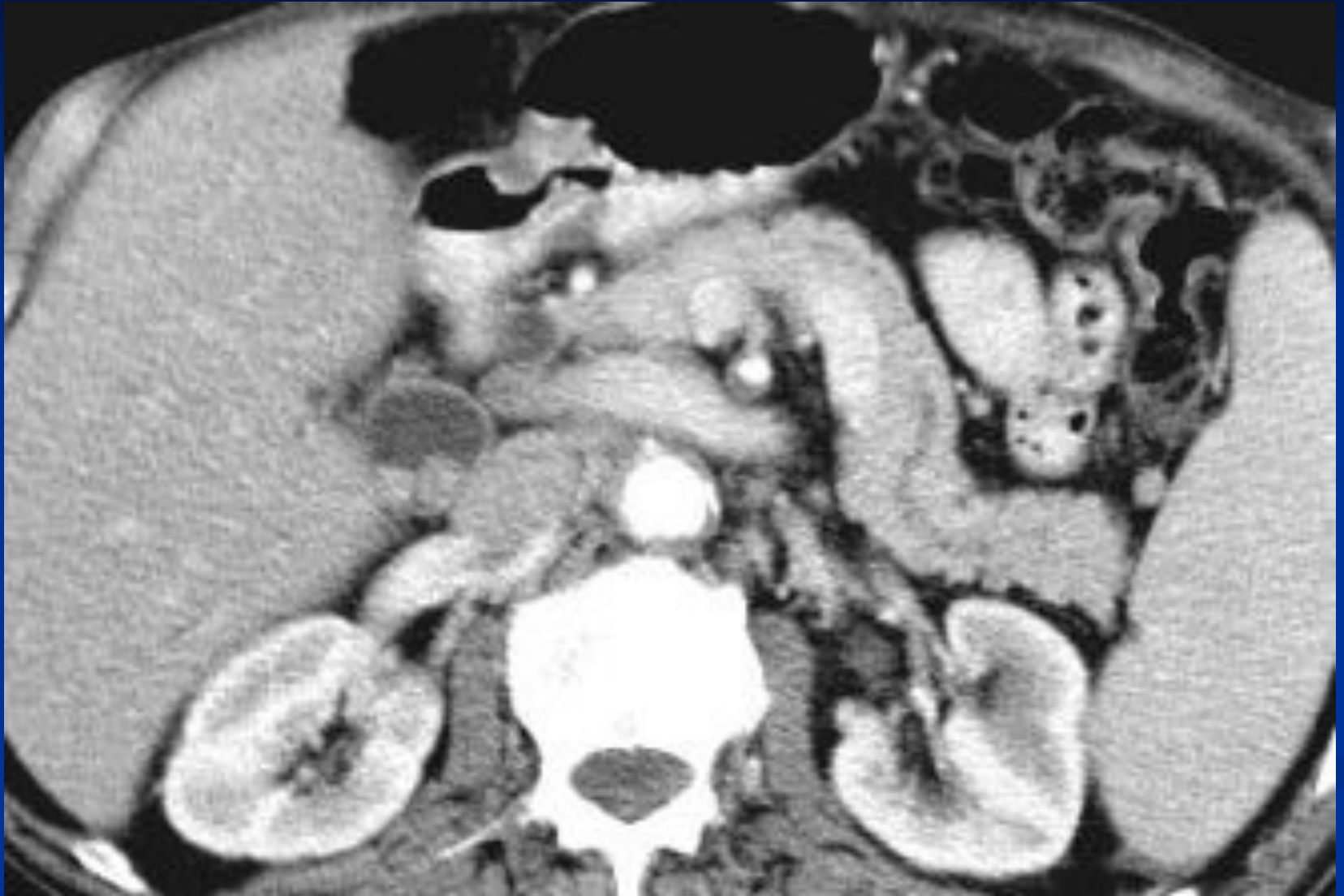УЗИ желчного пузыря



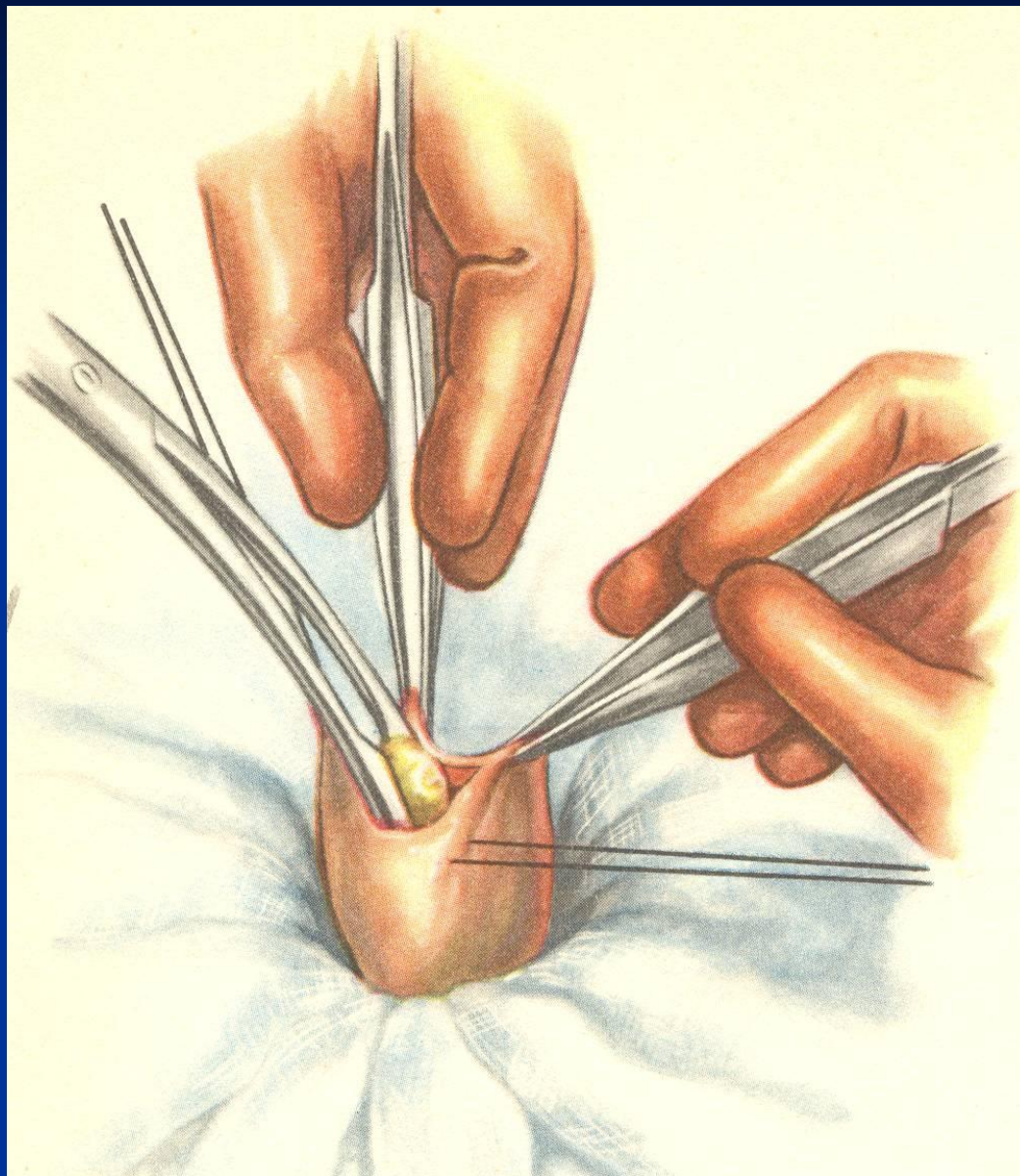
Эндоскопическая ретроградная панкреатохолангиография



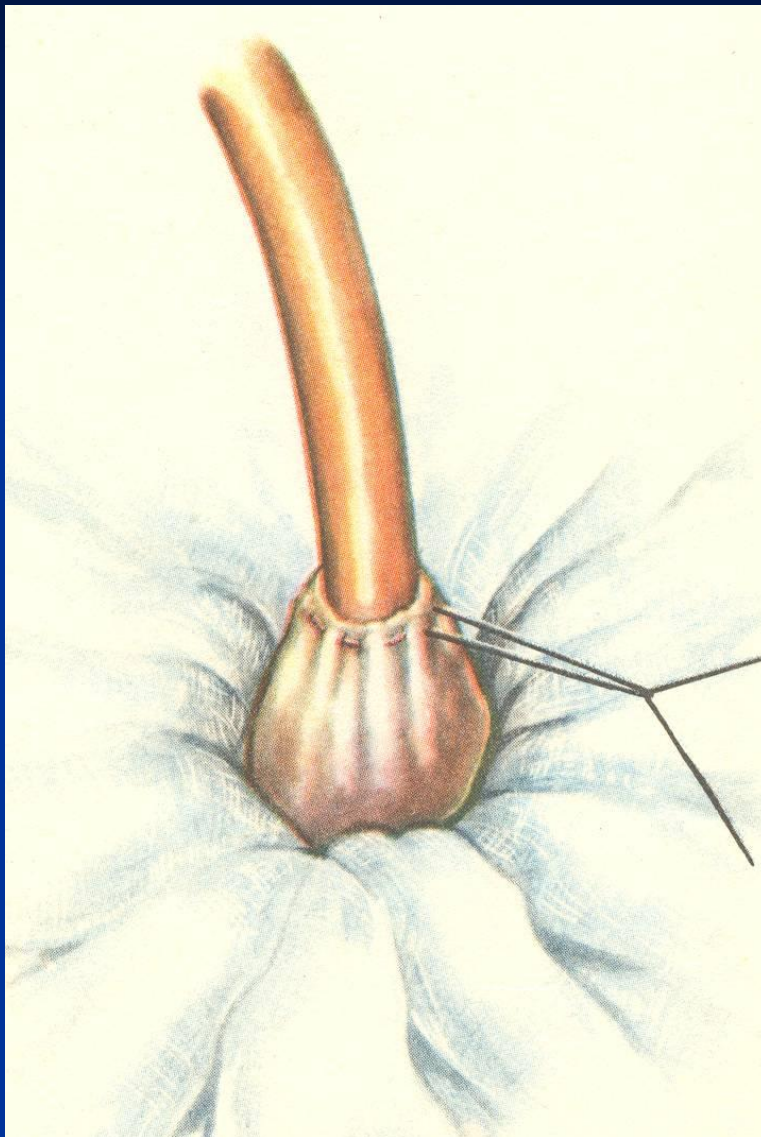
Компьютерная томография



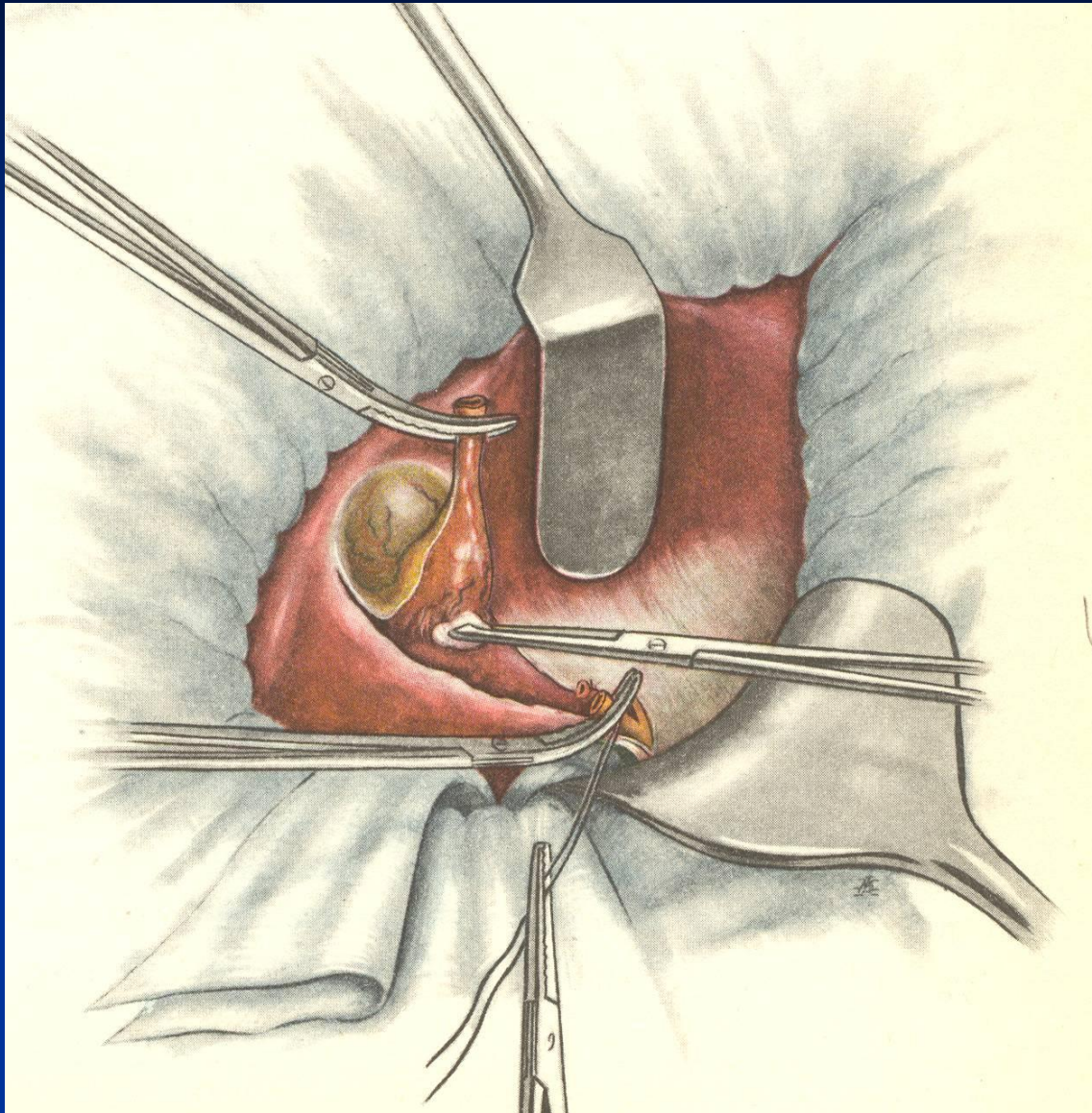
Холестистостомия



Холестистостомия



ХОЛЕЦИСТЭКТОМИЯ



Варианты дренирования общего желчного протока

