

Презентация

- **Тақырыбы:** *Жүре пайда болған жүрек ақаулары.*

Орындаған: Турдалиев Ф.Х.

Курс: 6

Тобы: 612

Қабылдаған: Асанова Ғ.Қ.

Шымкент 2016ж.

Жоспары:

- ❖ Кіріспе. Жүре пайда болған жүрек ақаулары.
Негізгі бөлім
 - А.Митральды қақпақшаның жетіспеушілігі.
 - В.Митральды тарылу.
 - С.Қолқа қақпақшасының жетіспеушілігі.
 - Д.Қолқа сағасының тарылуы.
 - Е.Үшжармалы қақпақшаның жеткіліксіздігі.
- ❖ Қорытынды
- ❖ Пайдаланған әдебиеттер



Жүре пайда болған жүрек ақаулары:

- Жүре пайда болған жүрек ақаулары балалардың өмір сүру барысында дамиды. Ол әртүрлі инфекциялардан, вирустардан, бактериялардан, кейбіреуінің этиологиясы белгісіз болады. Балалардың жүре пайда болған ақауларының көпшілігі ревматикалық қызбаның әсерінен туындайды.



Жүре пайда болған жүрек ақаулары:

Ревматизм-дәнекер тінінің, оның ішінде жүрек, қантамырлар және буындарды зақымдайтын инфекциялық аллергиялық ауру. Дер кезінде емдемесе әртүрлі жүректік ақауларға соқтырады. Оларға митральды қақпақшаның тарылуы, митральдық тарылу, қолқа қақпақшасының жетіспеушілігі, қолқа сағасының тарылуы және үшжармалы қақпақшаның жеткіліксіздігі жатады.



Жүре пайда болған жүрек ақаулары:

Митральды қақпақшаның жеткіліксіздігі эндокардиттің, оның қайталауының салдарынан дамидын митральды қақпақшаның ақауы немесе мүкістігі. Гемодинамикалық тұрғыдан қарағанда қосжармалы қақпақшаның систола кезінде сол қарыншадағы аортаға кететін қанның біразын кері қарай, сол жүрекшеге қайта жіберіп қоюы. Қақпақшаның жарамсыздығы әуелгі уақытта жүректің артық жұмысымен компенсацияланып жүреді, бірақ жүрек күші азайғанда кіші қанайналыс шеңберіне, әсіресе өкпеге ауыртпалық көбейіп, жалпы қанайналыс бұзылады.

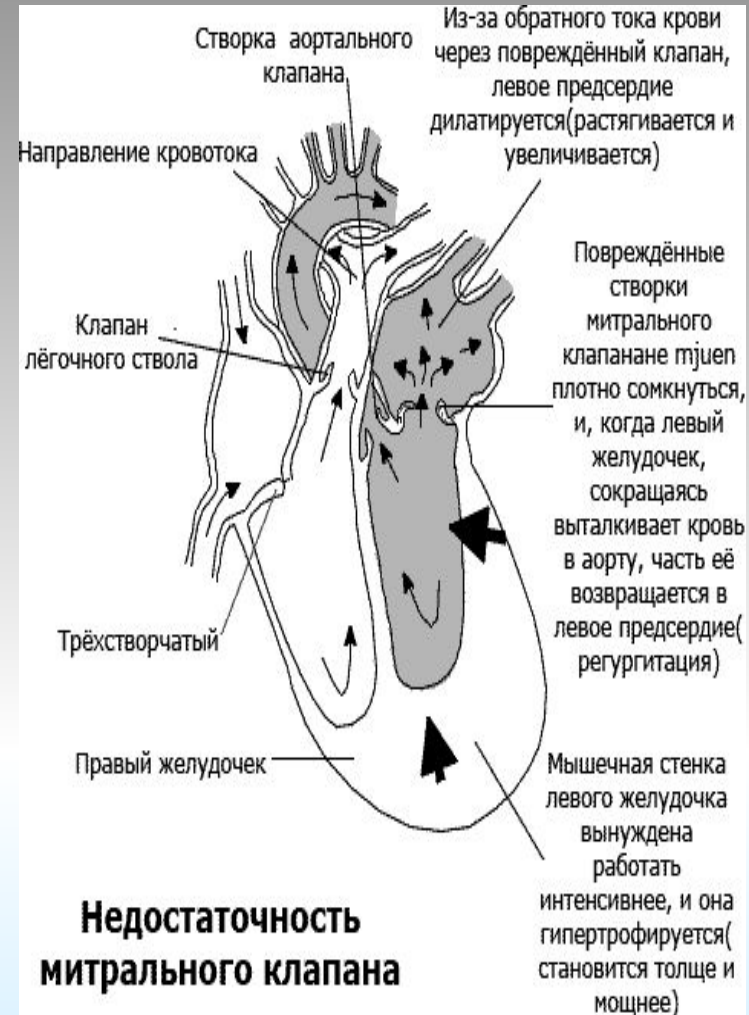


Митральды қақпақшаның жетіспеушілігі.

Клиникасы:

Жүрек ұшында жақсы естілетін үрлеген, систолалық шу, I тон дыбысының әлсіреуі, жүрек көлемінің солға және жоғары қарай кеңеюі. Систолалық шу I тонмен тығыз байланысып шығады, систоланы түгелге де не түгел қамтиды, ол қолтық астында және арқа тұсында да естіледі. Ауруды жатқызып не тұрғызып тындағанда шу күші бірдей естіледі, дене қимылы көбейгенде үдей түседі.

Ақауды қақпақшаның морфологиялық өзгерістеріне қарай 3 дәрежеге бөледі. 2-3 дәрежелі митральды қақпақшаның жетіспеушілігінде жүрек жұмысының нашарлауы, митральдық регургитация артуы мен қанайналыстың бұзылуына сай ауру балада ендігу, жөтел пайда болады, бірте-бірте жүректің оң жағынада ауыртпалық түседі.



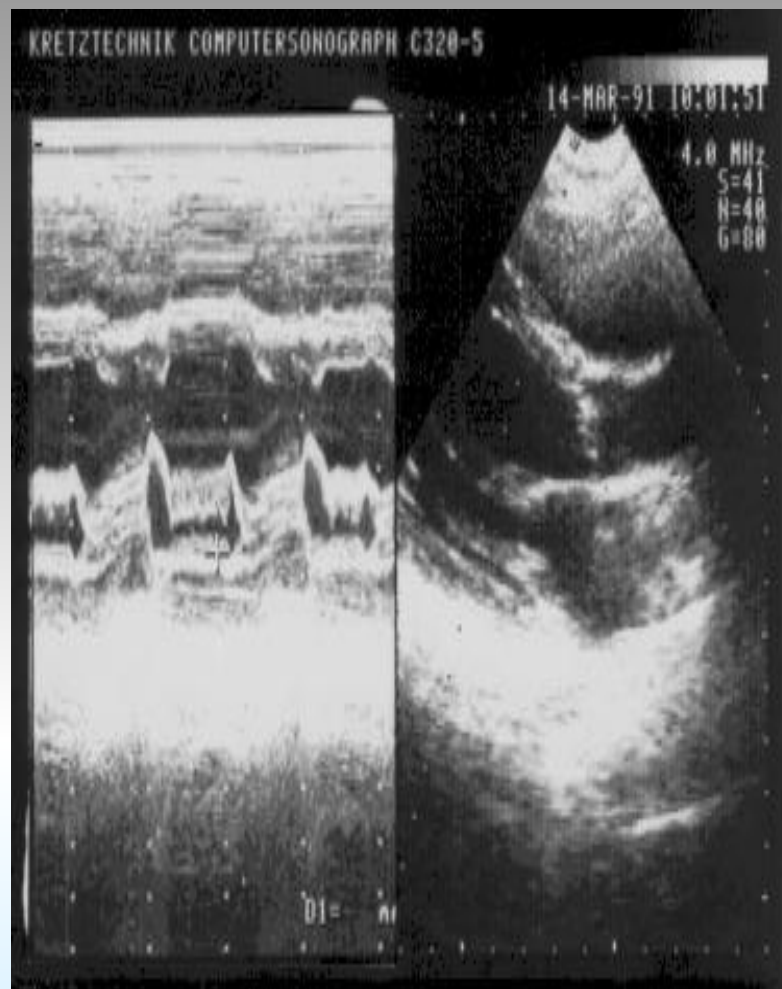
Митральды қақпақшаның жетіспеушілігі

Аспаптық зерттеудегі өзгерістері:

ЭКГ-да сол қарынша мен жүрекшенің гипертрофиясы байқалады.

Рентгенде митральдық конфигурация-жүрек көлемінің сол жаққа үлкейгені, жүрек белінің толысқаны көрінеді.

ЭхоКГ-да митральдық қақпақша тұсындағы қанның турбуленттік ағысы, қақпақшаның регургитациясы айқын болады.

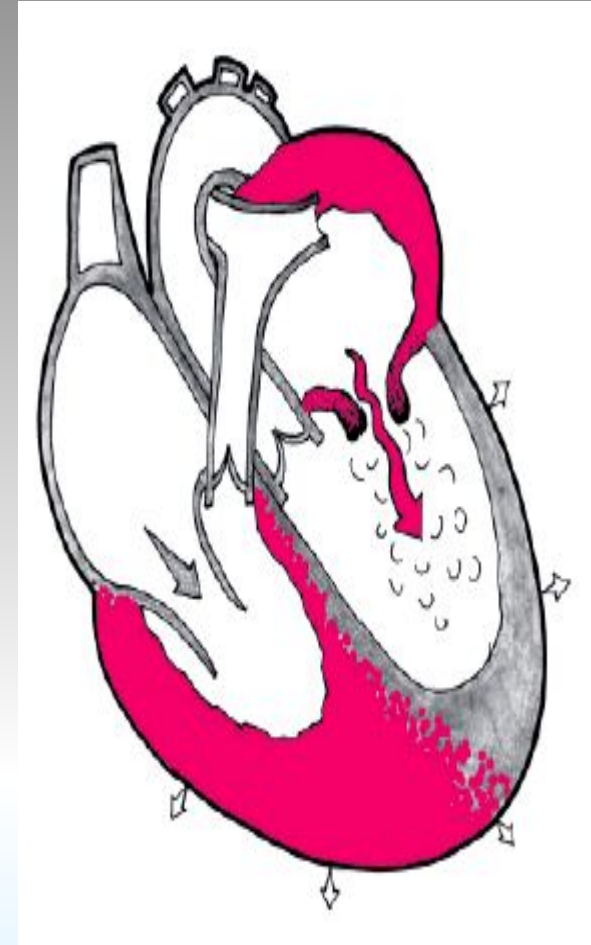


Митральдық тарылу

Ревматизмдегі эндокардиттің екінші салдары- сол жақ атриовентрикулярлық тесіктің тарылуы.

Митральдық стеноз жеке түрде сирек кездеседі, көбінесе ол митральды қақпақшаның жеткіліксіздігімен қатар дамиды және осындай жағдайларда стеноз басым ба, әлде жеткіліксіздік басым ба, олардың сатысы қандай деген сұрақты шешудің ем жолындағы маңызы аз емес.

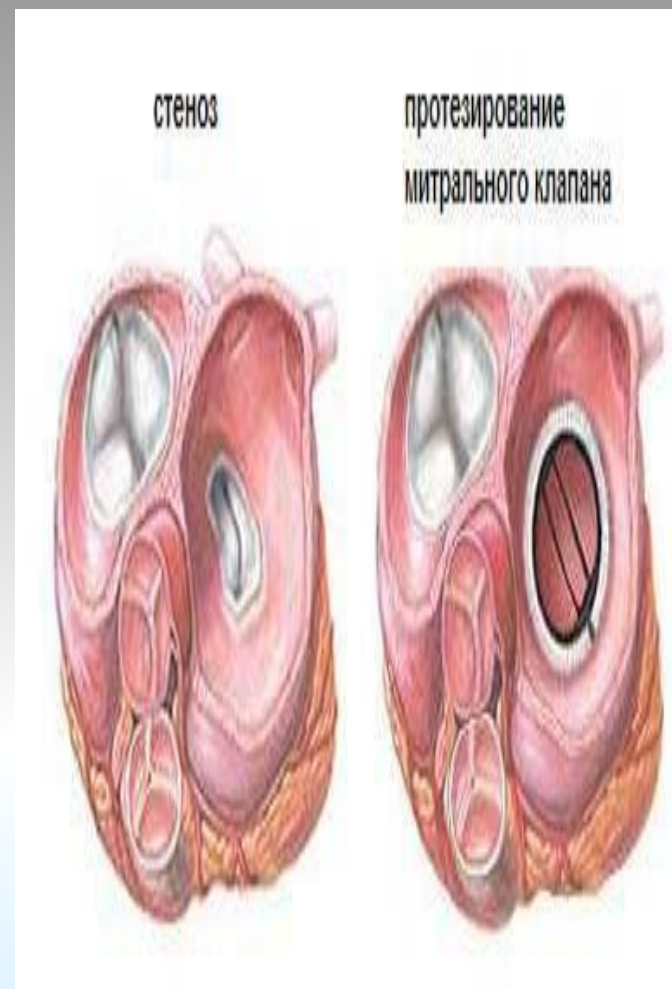
Гемодинамиканың бұзылысы сол жүрекшеде қанның іркілуі мен оның мөлшеріне байланысты. Сол жүрекшедегі қанның қысымы жоғарылайды, жүрекше миокардында гипертрофия дамиды. Осыған байланысты өкпе веналары мен капиллярларында ретроградтық іркіліс, яғни веналық посткапиллярлық өкпе гипертониясы шығады. Өкпе тамырларының компенсациялық тарылуы пайда болады, оның өзі өкпе артериясындағы қысымның жоғарлауына, одан әрі жүректің оң жақ бөлігінің дилатациясына және жұмысының жетіспеушілігіне әкеледі, осы жағдайда прекапиллярлық өкпе гипертониясы пайда болады.



Митральдық тарылу

Клиникасы:

Митральдық стеноздың тек өзіне тән дыбыс белгілері бар: тарсылды бірінші тон, гүрілдеген пресистоалалық діріл. Ентігу, жүректің тулап соғуы, жөтел, кейінірек қан түкіру шығады. Осындай балаларда цианозға байланысты беттің қызылшырайлануы, еріннің көкшілденуі білінеді. Дене өсуі мен дамуы баяулайды.



Митральдық тарылу

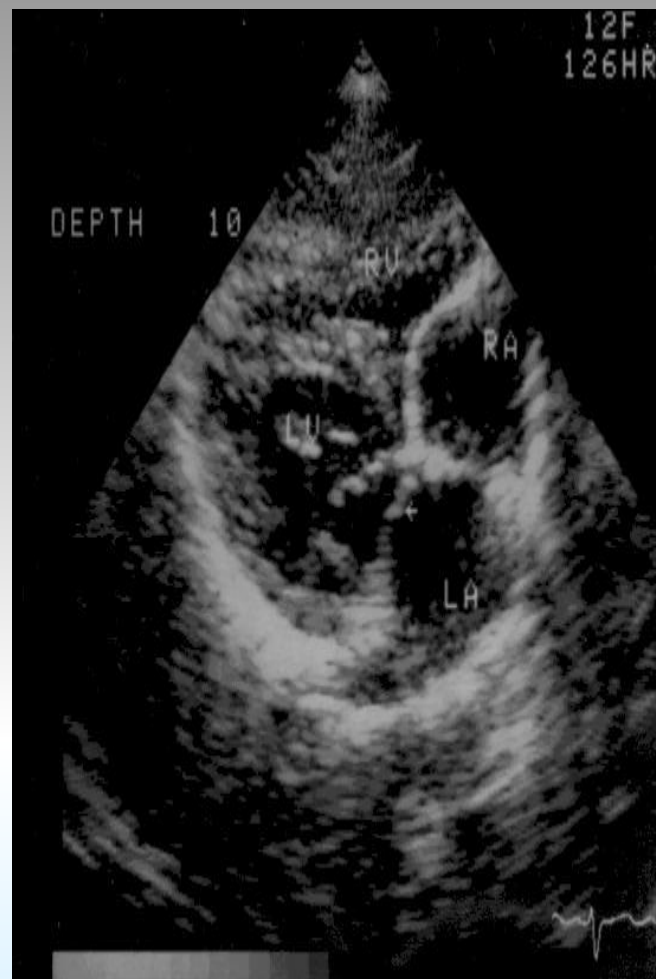Аспаптық зерттеудегі өзгерістер:

ЭКГ-да сол жүрекше миокардының гипертрофиясы байқалады.

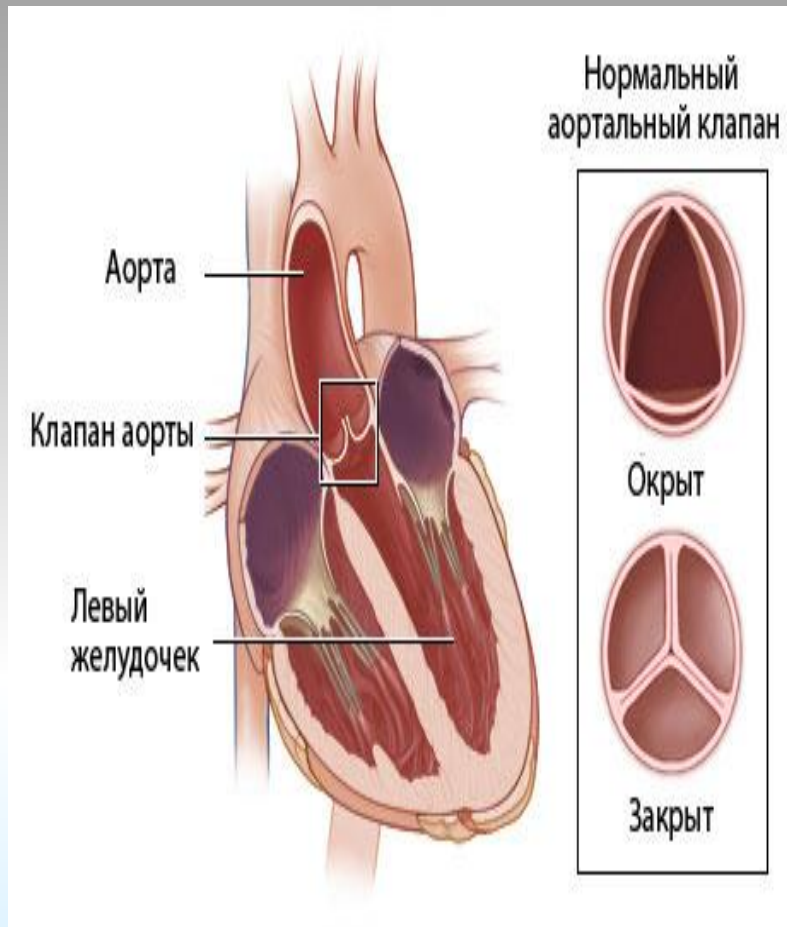
ФКГ-да 1 тон амплитудасының және Q-1 тон интервалының 0,06-тен жоғары артуы, митральды қақпақшаның ашылу тарсылы, диастоладағы шу жазылады.

Рентгенде сол жүрекшенің үлкейгені, кейінірек-оң қарынша мен жүрекшенің үлкейгені, өкпе суретінің қан іркілісіне сай қоюланғаны көрінеді.

ЭхоКГ-де жүрекшелермен оң қарыншаның гипертрофиясы, митральды тесіктегі турбуленттік қан ағымы байқалады.



Қолқа қақпақшасының жетіспеушілігі

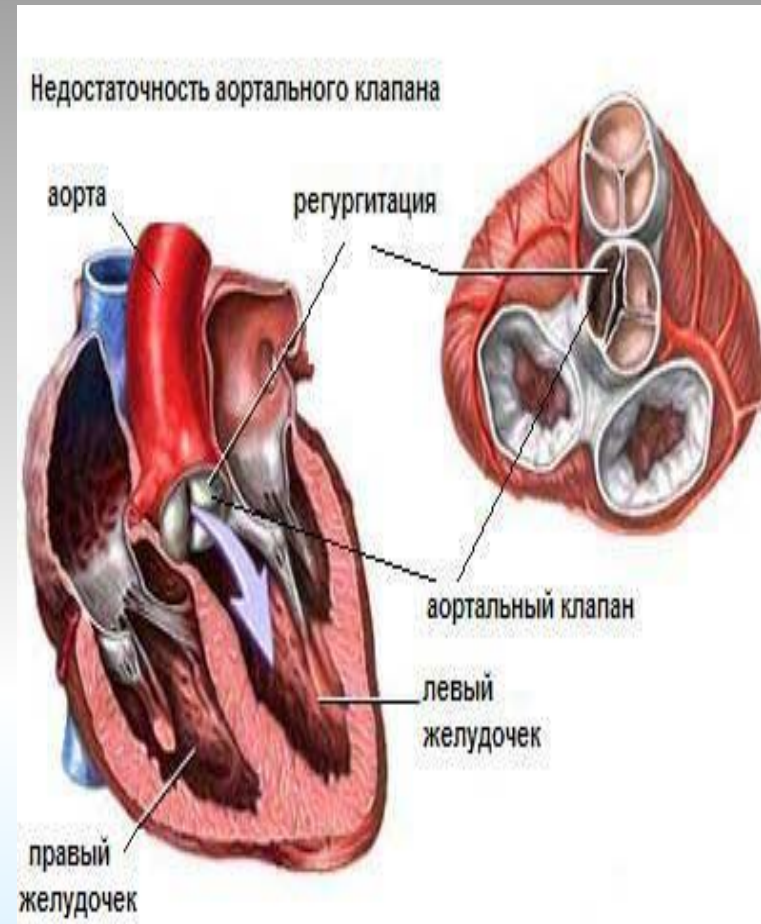


Көбінесе ревматизмге байланысты шығатын ақау, алайда басқа себептерден де өріс алуы мүмкін. Гемодинамикалық бұзылыс қолқа қақпақшалары жабылмайтындықтан диастола кезінде қанның сол қарыншаға кері қайтуымен сипатталады. Осыған байланысты онда гипертрофия орын алады. Шет жақтағы тіндерге артериялық қан аз барады. Гипертрофияланған миокардқа коронарлық тамырлар арқылы қан жетуі азаяды.

Қолқа қақпақшасының жетіспеушілігі

Клиникасы:

Төстің сол жақ қырында анық естілетін және 2 тонмен тікелей байланысты құйылған су дыбысы тәрізді протодиастолалық шу. Кейін қақпақшалар жетіспеушілігі үдегенде жүректің шаншып ауруы, ендігу шығады. Баланың түрі бозарып, өсу процесі кемиді. Осы кезде каротидтер биі, систолалық қан қысымы жоғарылап, Мюсси, Ландольфи симптомдары пайда болады.

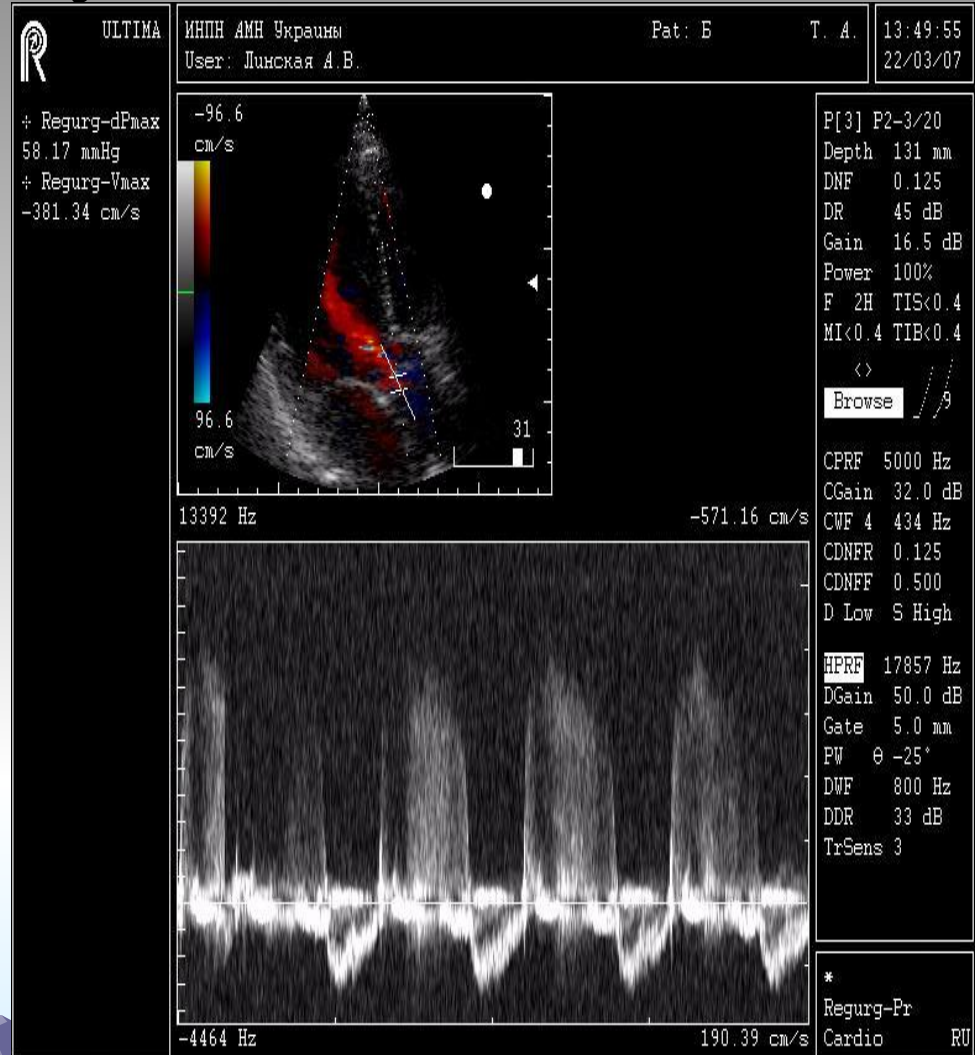


Қолқа қақпақшасының жетіспеушілігі

Аспаптық зерттеудегі өзгерістер:

ЭКГ-да сол қарынша гипертрофиясы, ФКГ-да 2 тонмен байланысты диастолалық шу жазылады. Рентгенде жүрек көлемінің солға қарай кеңігені байқалады.

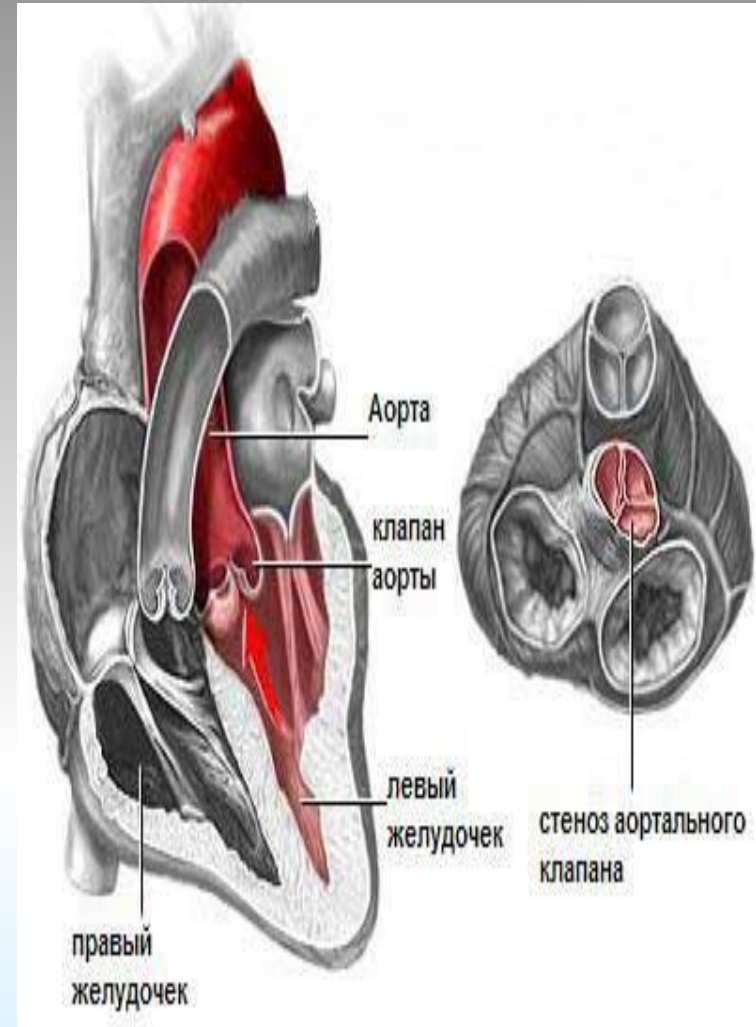
ЭхоКГ-да сол қарынша гипертрофиясы, диастолада қолқа қақпақшасы жармаларының бір-бірінен айырылып кеткені, регургитация байқалады.



Қолқа сағасының тарылуы

Көбінесе қолқа қақпақшаларының жетіспеушілігінен кейін қосылатын ревматикалық ақау.

Гемодинамикалық тұрғыда систола кезінде қан қолқаға толық кете алмайды да, сол қарынша миокардында гипертрофия орын алады. Сонымен қатар, коронарлық қантамырларға қан әдеттегіден аз болады.

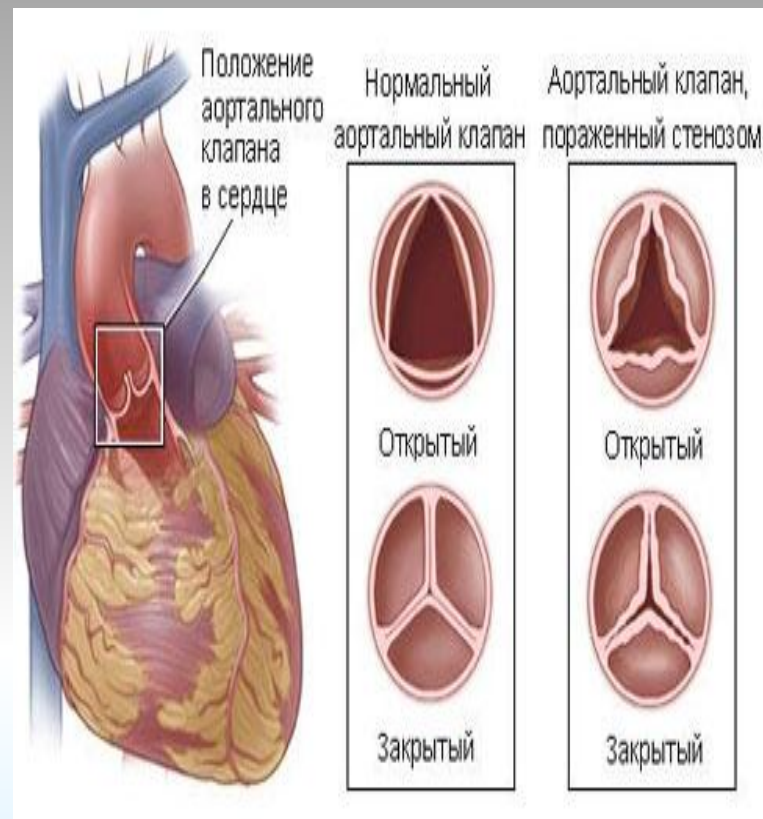


Қолқа сағасының тарылуы

Клиникасы:

Төстің сол жақ қырында, қабырға аралығында естілетін үрлеген систолалық шу. Осы шу ұйқы артериясына қарай жақсы тарайды.

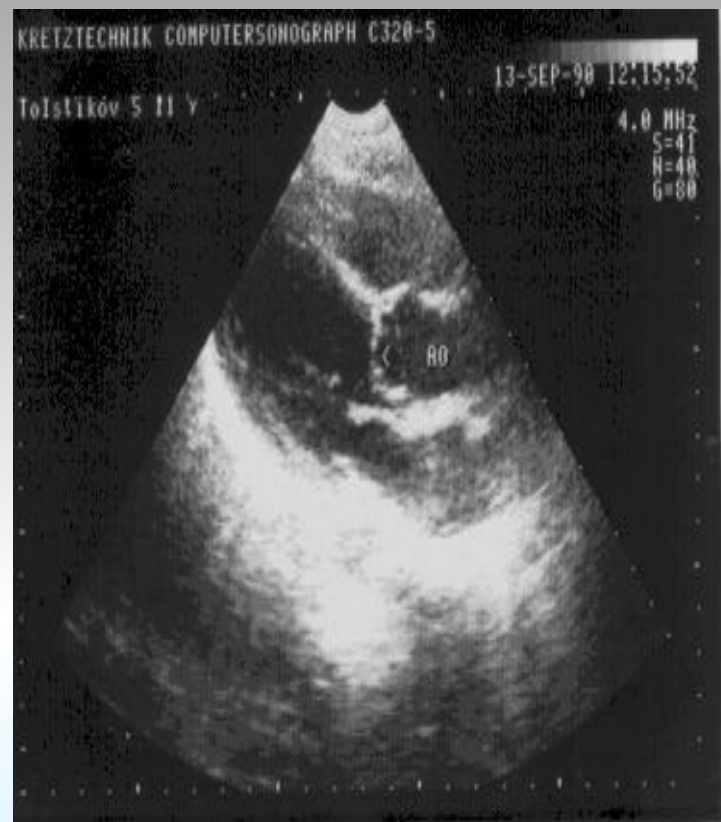
Ауру балада жүрек тұсының ауыруы, ендігу, бас ауыруы, кейде есінен айырылу, жүректің соғуы сияқты шағымдар болады. Пульстің әлсіздігі, жүрек көлемінің солға қарай кеңеюі, төстің тұсында пальпациялық систолалық діріл байқалады.



Қолқа сағасының тарылуы

Аспаптық зерттеудегі өзгерістер:

ЭКГ-да сол қарынша гипертрофиясы, миокард ишемиясы, ФКГ-да систолалық шу, рентгенде жүректің сол жаққа үлкейгені байқалады. ЭхоКГ-да қолқа қақпақшалары жармаларының бір-бірінен айырылуының азайғаны, олардың стенозға тән жабысып қалғаны, қанның қолқа сағасындағы турбуленттік ағымы көрінеді.



Үшжармалы қақпақшаның жеткіліксіздігі

Трикуспидалдық қақпақшаның жетіспеушілігі ревматизмнің толассыз қайталайтын ағымында кедеседі және ол көбінесе митральдық, қолқа қақпақшаларының ақауларынан соң пайда болады.

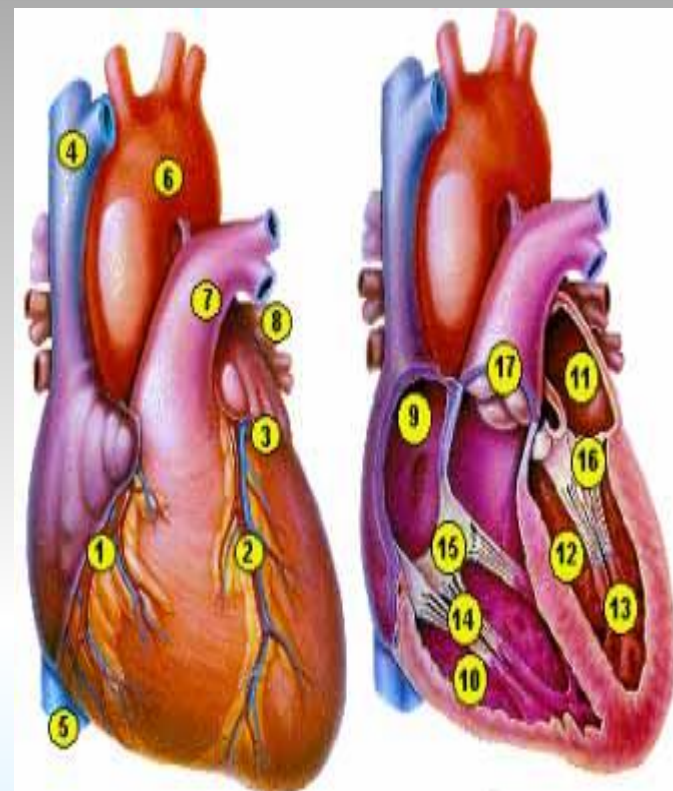
Гемодинамикалық бұзылыс қанның оң жүрекшеге қайта баруымен байланысты, сөйтіп, жоғары және төменгі қуыс веналарда қанның көп жиналуы және іркілуі байқалады. Осыған сай бауыр көлемінің үлкеюі, жүректің оң жақ бөлігіне ауыртпалықтың көп түсуі айқын көрінеді.



Үшжармалы қақпақшаның жеткіліксіздігі

Клиникасы:

Корвалло-Риверо систолалық шуы естілуімен белгілі. Бұл шудың төссүйектің төменгі тұсында немесе төс сабының үстінде, тынысты шығарғанда анық естілетін, көбінесе оңға қарай тарайтын белгілері бар. Бауырдың үлкеюі, асцит, аяқтағы ісіктің болуы ақаудың сатысына байланысты.



Үшжармалы қақпақшаның жеткіліксіздігі

- **Аспаптық зерттеудегі өзгерістер:**
ЭКГ-да оң жүрекше гипертрофиясы, ФКГ-да систолалық шу, рентгенде жүректің оң жаққа үлкейгені, жоғарғы қуыс венаның кеңейгені бірден байқалады.



Емі:

Терапевтік әдістерден көмек азаяды, сондықтан операция жасау керек болады; хирургиялық көмек қақпақшаның ақауы бар жеріне жамау салу немесе оның орнына жасанды қақпақша орнату.



Пайдаланған әдебиеттер:

- Хабижанов Б.Х., Хамзин С.Х.
“Педиатрия”.
- Дадамбаев Е.Д. “Емханалық педиатрия
“
- Google.kz.

