

РОСЗДРАВ  
ГОУ ВПО ДВГМУ  
КАФЕДРА  
ОТОРИНОЛАРИНГОЛОГИИ

# ЗЛОКАЧЕСТВЕННЫЕ ОПУХОЛИ ГОРТАНИ

Выполнила: студентка **506** группы педиатрического  
факультета  
Вагина Е. С.

Г.Хабаровск, **2010.**

ВСЕГДА ОСТАВЛЯЙ БОЛЬНОМУ  
НАДЕЖДУ.  
А. ПАРЕ.



- ◎ Среди злокачественных опухолей верхних дыхательных путей и уха первое место по частоте занимает рак гортани -
- ◎ **Злокачественное новообразование эпителиального происхождения, поражающее различные отделы гортани, способное к экзофитному или инфильтративному росту и в процессе развития дающее регионарные и отдаленные метастазы.**

# РАСПРОСТРАНЕННОСТЬ:

- Рак гортани составляет от **2** до **8%** злокачественных образований всех локализаций и до **2/3** всех злокачественных образований ЛОР-органов.
- Чаще эта опухоль бывает в возрасте **60-70** лет, но появление ее возможно также в детском и старческом возрасте.
- У мужчин рак гортани встречается более чем в **10** раз чаще, чем у женщин, однако частота поражения увеличивается у курящих женщин.
- Городские жители болеют чаще, чем жители села.

# ЭТИОЛОГИЯ

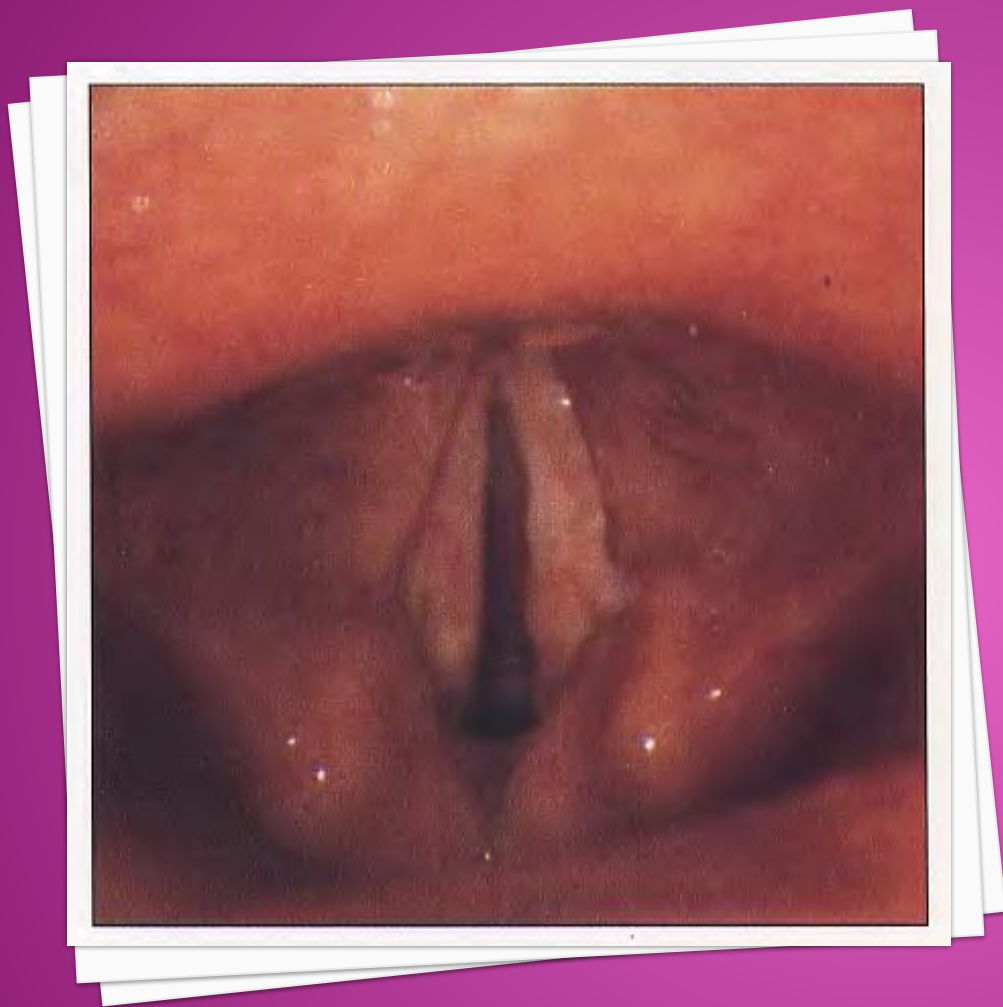
## ФАКТОРЫ РИСКА:

- **Возраст.** Как уже было указано, раком гортани страдают чаще всего лица старше **55** лет.
- **Пол.** У мужчин рак гортани встречается в **10** раз чаще, чем у женщин.
- **Раса.** Отмечено, что у представителей некоторых рас (например, африканцев) рак гортани встречается чаще.
- **Курение.** У курильщиков риск заболеть раком гортани во много раз больше, чем у некурящих. При сочетании курения с выраженным употреблением алкоголя риск становится еще выше. Прекращение курения резко снижает риск развития не только рака гортани, но и рака легких, рта, губы, поджелудочной железы, а также мочевого пузыря и пищевода. Кроме того, прекращение курения снижает риск развития опухолей головы и шеи у больных, страдающих раком гортани.

- ◎ **Алкоголь.** У лиц, злоупотребляющих алкоголем, риск заболеть раком гортани намного выше. Как сказано выше, при одновременном курении этот риск еще выше.
- ◎ **Рак области головы и шеи в прошлом.** У лиц, страдающих или страдавших раком указанных органов, риск заболевания раком гортани выше. При этом этот вид опухоли встречается у каждого четвертого больного с опухолями области головы и шеи.
- ◎ **Профессия.** Люди, занятые в производстве серной кислоты или никеля, имеют повышенный риск развития рака гортани. Кроме того, этот риск повышен и у лиц, работающих в производстве асбеста. Поэтому, эти люди должны соблюдать ряд предостороженностей для профилактики рака гортани.
- ◎ **Нередко раковый процесс развивается на фоне разнообразных патологических процессов и состояний.** Так, у **60%** больных возникновению рака гортани предшествовал хронический ларингит, чаще гиперпластический.

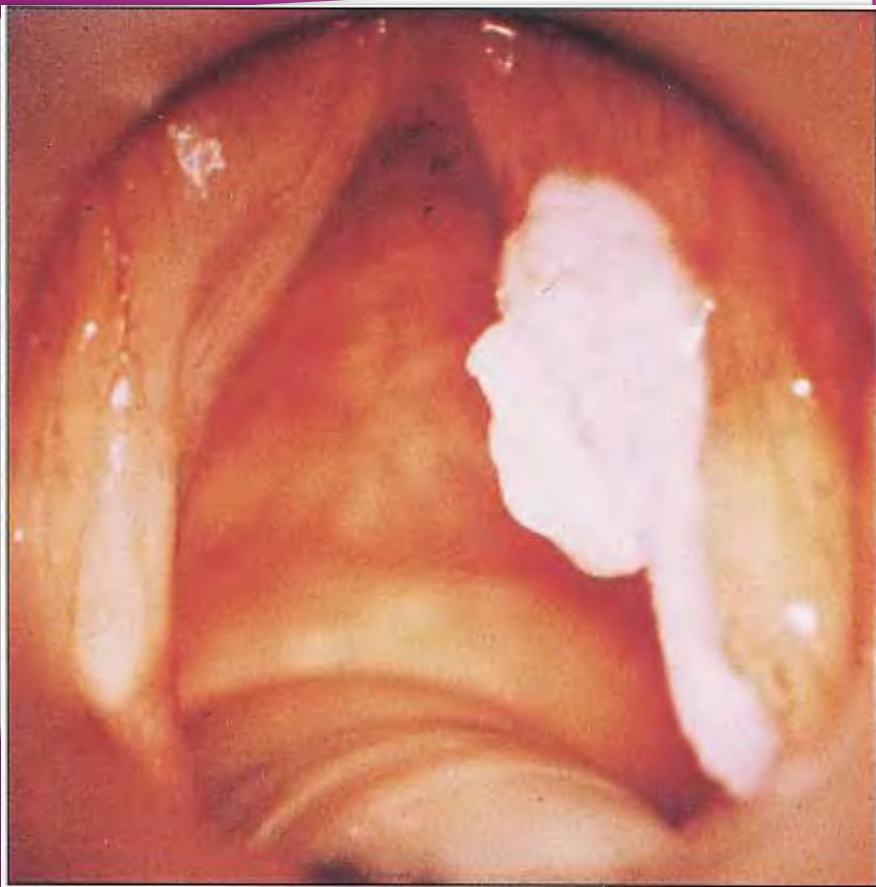- Понятием «предрак» обозначают те патологические состояния, которые могут дать начало развитию злокачественной опухоли.
- Предраковые опухоли делят на факультативные и облигатные.
- К факультативной форме предрака относят редко малигнизирующие опухоли, рубцовый процесс после хронических специфических инфекций гортани (туберкулез, сифилис, склерома) и ожогов гортани.
- К облигатной - те, которые часто (не менее чем в 15% наблюдений) переходят в рак.

К ОБЛИГАТНОМУ  
ПРЕДРАКУ ГОРТАНИ  
ОТНОСЯТ  
РАЗЛИЧНЫЕ ФОРМЫ  
ДИСПЛАЗИИ ГОРТАНИ  
(ЛЕЙКОПЛАКИЯ,  
ЛЕЙКОКЕРАТОЗ).



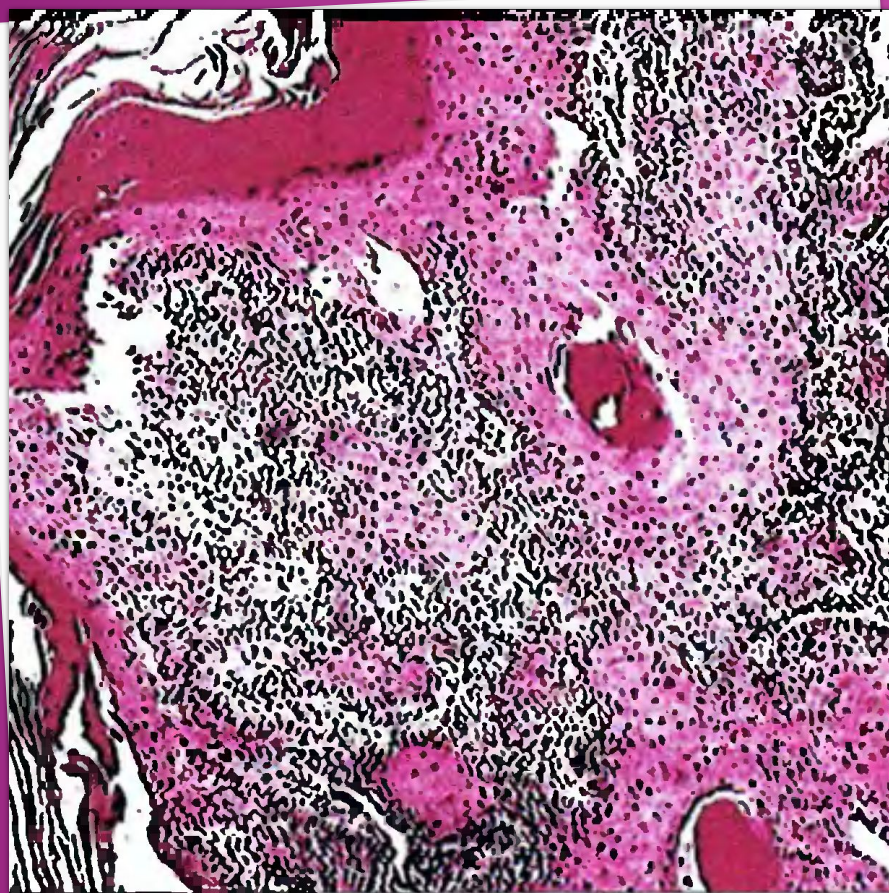
На рисунке: Лейкоплакия обеих голосовых складок.





К ОБЛИГАТНОМУ  
ПРЕДРАКУ ТАК ЖЕ  
ОТНОСЯТ ТВЕРДУЮ  
ПАПИЛЛОМУ  
(ПАПИЛЛОМУ С  
ГИПЕРКЕРАТОЗОМ),  
КОТОРАЯ  
ОЗЛОКАЧЕСТВЛЯЕТСЯ  
У 15-20% БОЛЬНЫХ.

На рисунке: папиллома с гиперкератозом.  
Видны единичные, хорошо очерченные  
очаги гиперкератоза.



ПО ГИСТОЛОГИЧЕСКОМУ СТРОЕНИЮ РАК ГОРТАНИ В 98% СЛУЧАЕВ ПРЕДСТАВЛЕН ОРОГОВЕВАЮЩИМ ИЛИ НЕОРОГОВЕВАЮЩИМ ПЛОСКОКЛЕТОЧНЫМ ЭПИТЕЛИЕМ; РЕЖЕ ВСТРЕЧАЕТСЯ АДЕНОКАРЦИНОМА, КРАЙНЕ РЕДКО САРКОМА (0,4%).

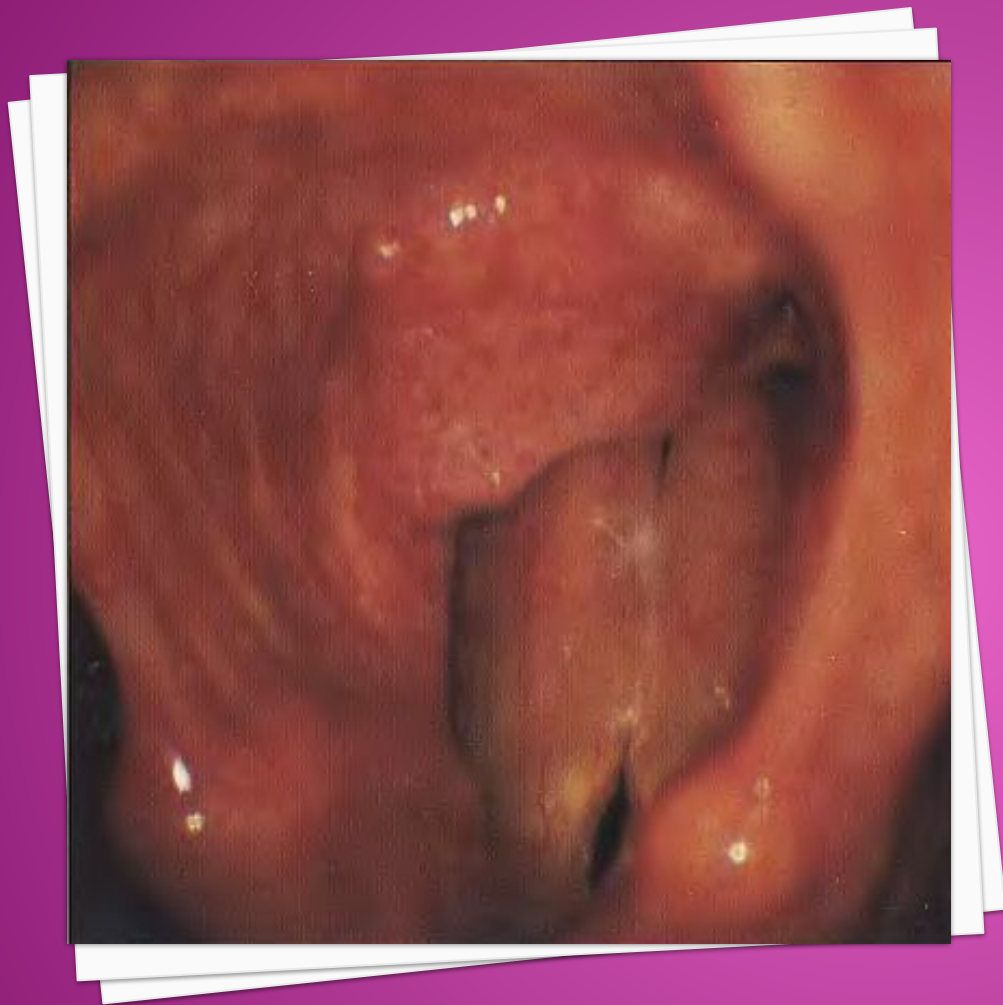Раковая опухоль может развиваться по типу зрелой, дифференцированной, что относится к ороговевающим формам, и незрелой, малодифференцированной и более злокачественной, свойственной неороговевающей форме.

На рис.■ плоскоклеточный, высокодифференцированный рак.

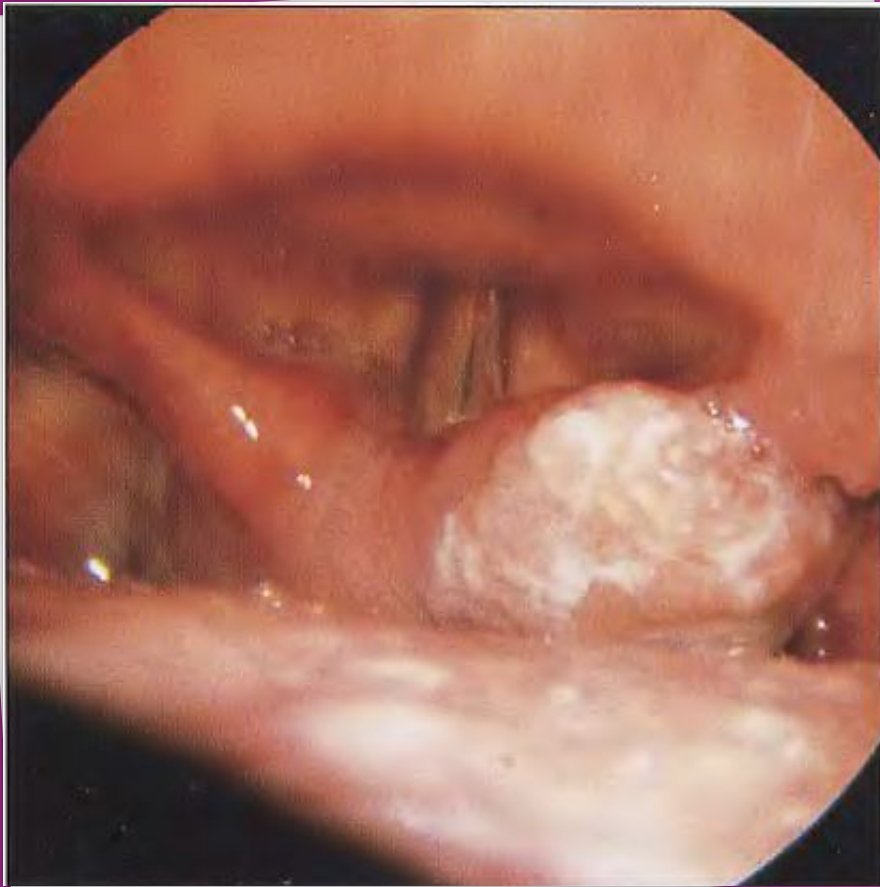- Рост и метастазирование раковой опухоли находятся в прямой зависимости от ее дифференциации. Более дифференцированная опухоль растет медленнее, метастазирует реже и в более позднем периоде.
- Плоскоклеточный неороговевающий малодифференцированный рак распространяется быстро и метастазирует рано, в то время как плоскоклеточный ороговевающий дифференцированный рак растет медленно, а метастазирует в позднем периоде.

# ПО ЛОКАЛИЗАЦИИ РАЗЛИЧАЮТ:

- Рак верхнего отдела гортани;
- Рак среднего отдела;
- Рак нижнего отдела.
- Чаще всего поражается верхний, реже - средний, еще реже - нижний отделы. С учетом возможностей распространения раковой опухоли в гортани и за ее пределами, а также метастазирования по регионарным лимфатическим путям наиболее неблагоприятной в прогностическом отношении считается верхняя (вестибулярная) локализация рака гортани.



**КАРЦИНОМА  
ЗАХВАТЫВАЕТ  
ОБЛАСТЬ  
ВЕСТИБУЛЯРНОЙ  
СКЛАДКИ ВХОДА В  
ГОРТАНЬ.**



## РАК ВЕРХНЕГО ОТДЕЛА ГОРТАНИ:

На рисунке:  
Карцинома захватывает  
область черпаловидного  
хряща справа.

- Эта область наиболее богата рыхлой клетчаткой и жировой тканью, лимфатическая сеть преддверия гортани широко связана с яремными и надключичными лимфатическими узлами.
- При раковой опухоли преддверия гортани наблюдается раннее и обширное метастазирование.
- Следует учесть, что формирование опухоли преддверия гортани сопровождается на ранних стадиях весьма скудной субъективной симптоматикой, напоминающей проявления банального фарингита, и это приводит к тому, что заболевание распознается лишь на более поздних стадиях.

