

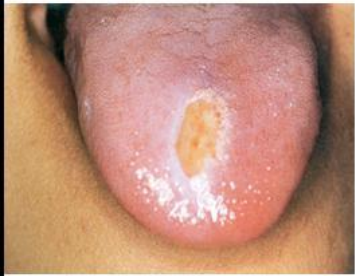# Злокачественные опухоли полости рта, языка, ротоглотки и нижней челюсти

Подготовили:

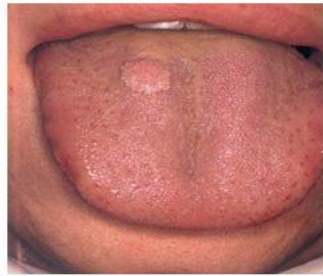Андреев А.Э.  
Чухланцев А.В.

# Рак органов полости рта

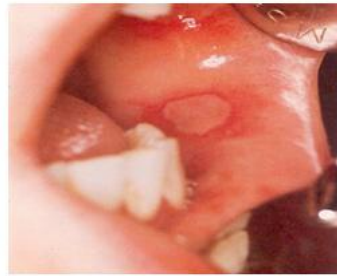Рак слизистой оболочки органов полости включает: рак языка, дна полости рта, щеки, десны, твердого неба, альвеолярного отростка верхней челюсти, альвеолярного отростка нижней челюсти, мягкого неба. Рак органов полости рта развивается в 5-7 раз чаще у мужчин, чем у женщин. Обычно болеют люди в возрасте 40-70 лет.



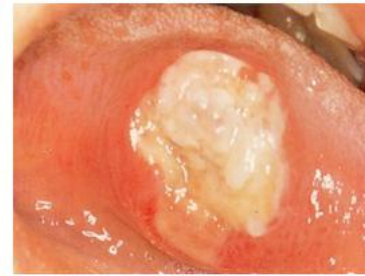
Травматическая язва языка



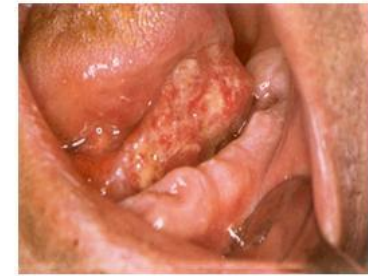Папилома языка



Воспаление щеки



Рак языка



Рак дна полости рта

## Причины возникновения

- Курение
- Употребление алкоголя
- Кариозные зубы
- Травмы органов полости рта
- Наличие зубного камня
- Смещение зубов
- Пародонтоз
- Плохо изготовленные протезы
- Вирусные инфекции
- Несбалансированное питание

## Фоновые состояния

- Папилломы
- Трещины
- Длительно незаживающие язвы
- Рубцы после ожогов
- Хронические воспалительные процессы

## Первые признаки рака полости рта

- Появление язв, белесоватых пятен, узелков
- Боли различной интенсивности
- Повышенное слюноотделение
- Кровосочивость
- Подвижность зубов
- Гнилостный запах изо рта
- Увеличение шейных лимфатических узлов

## При появлении первичных признаков рака полости рта необходимо незамедлительно обратиться к врачу

- Врачу-стоматологу
- ЛОР-врачу
- Участковому терапевту
- Участковому хирургу

## Провести обследование полости рта

Или получить направление в онкологическое учреждение

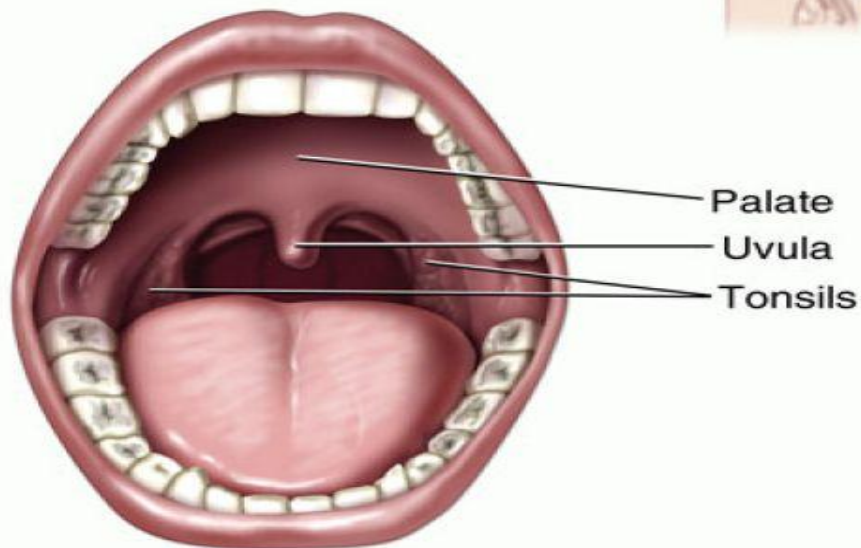
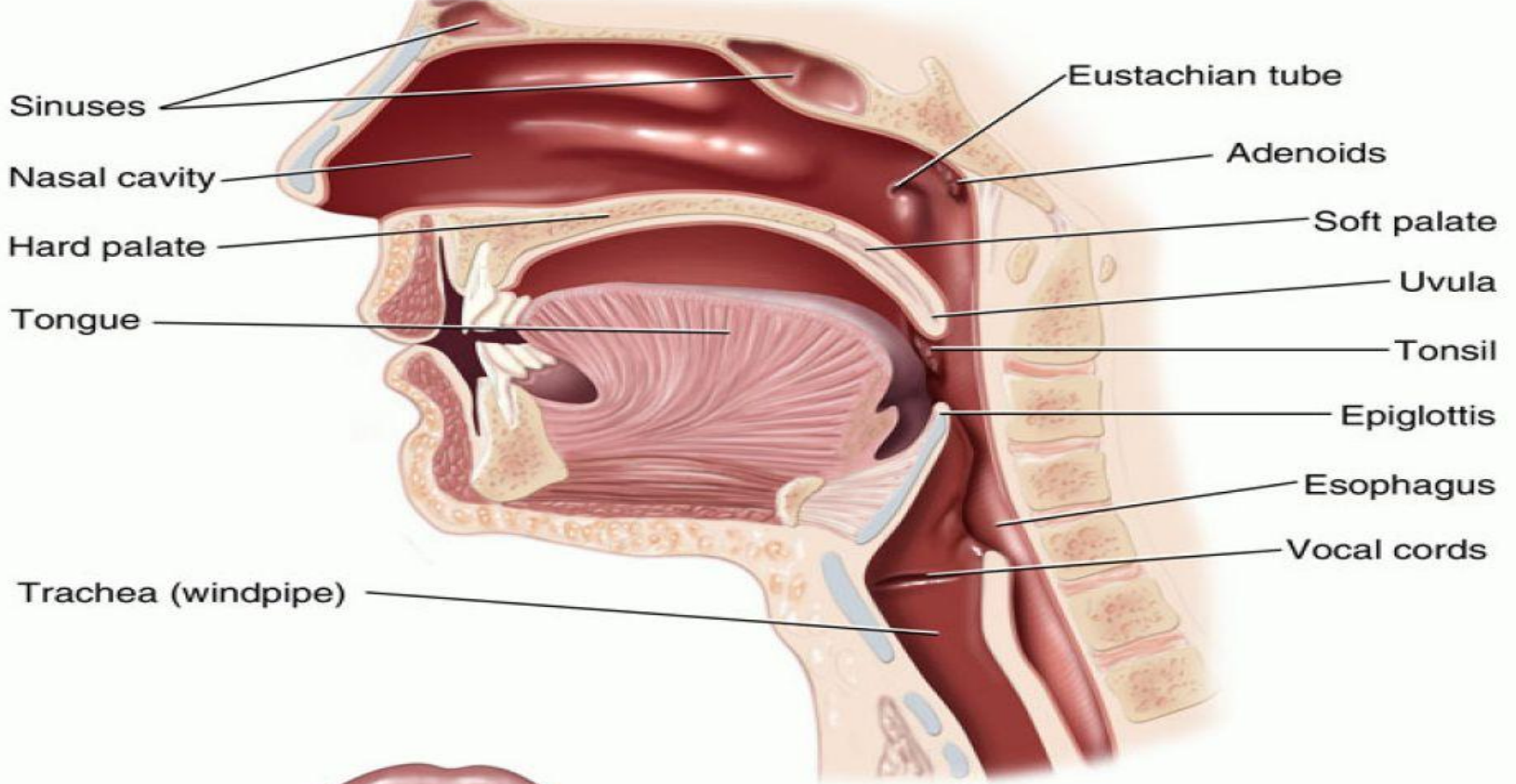
## Пациенту нельзя заниматься самолечением

- Греть лимфатические узлы
- Греть органы полости рта
- Полоскать полость рта спиртосодержащими растворами, отварами
- Принимать антибиотики без назначения врача
- Использовать мази без назначения врача
- Применять препараты, стимулирующие заживление язв

**Нельзя употреблять алкоголь.**

**Отказаться от курения**

**Отказ от курения и алкоголя, соблюдение гигиены полости рта, посещение стоматолога не реже 2-х раз в год помогут Вам избежать рака полости рта!!!**



# Полость рта:

- Слизистая оболочка полости рта:
  - слизистая поверхность верхней и нижней губы;
  - слизистая поверхность щек;
  - ретромолярная часть;
  - преддверие полости рта (верхнее и нижнее).
- Альвеолярный отросток верхней челюсти.
- Альвеолярный отросток нижней челюсти.
- Твердое небо.

# Полость рта:

- Язык:
  - спинка и боковые края языка спереди от валикообразных сосочков (передние две трети);
  - нижняя поверхность языка.
- Дно полости рта.



# Полость рта:

Ротоглотка:

- Передняя стенка (язычно-подглоточная область):
  - корень языка до валикообразных сосочков (основание языка и задняя треть);
  - валлекулы.
- Боковая стенка:
  - миндалины;
  - миндаликовая ямка и складка зева;
  - язычно-миндаликовая бороздка.
- Задняя стенка.
- Верхняя стенка:
  - нижняя поверхность мягкого неба;
  - язычок.

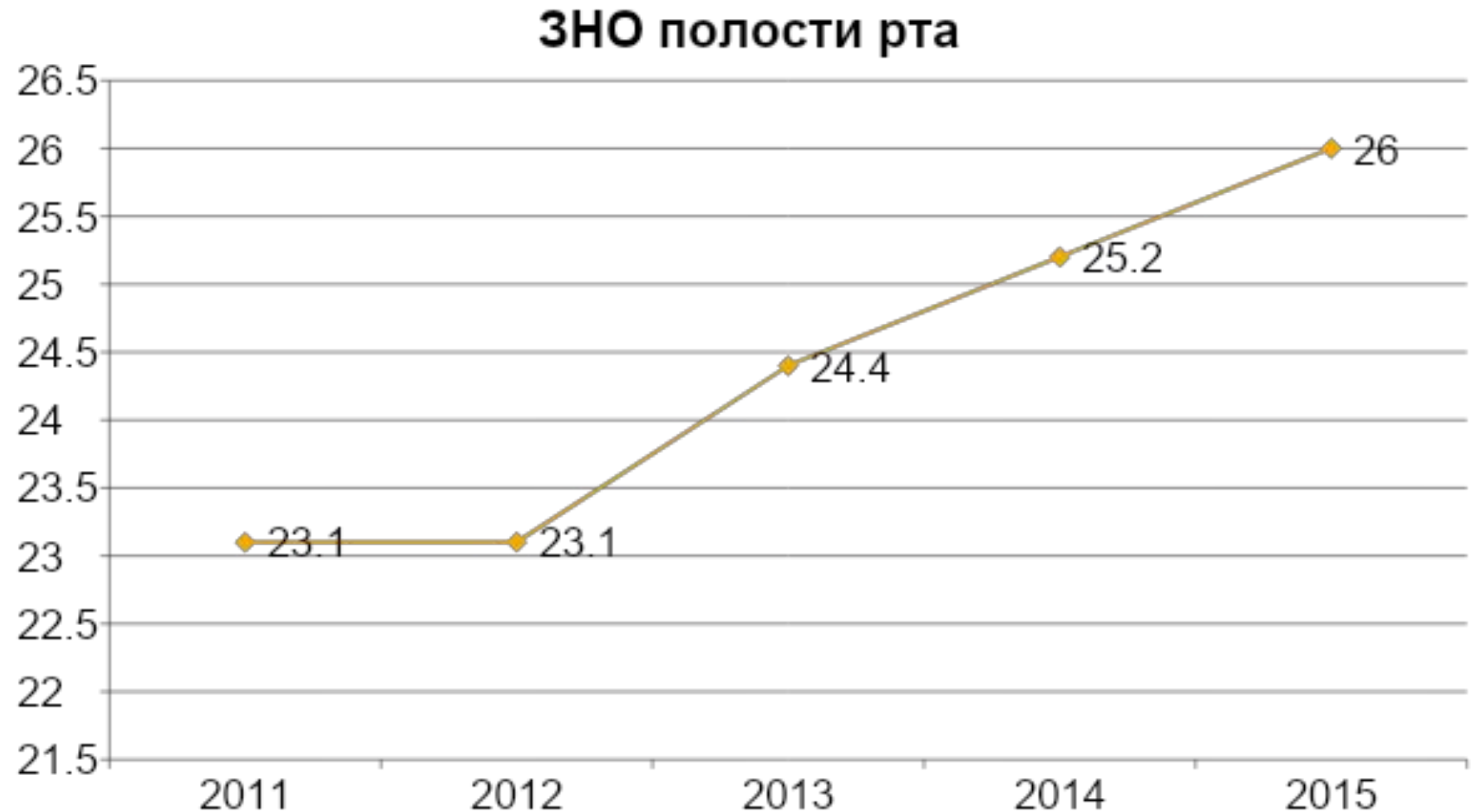
# Злокачественные опухоли полости рта -

злокачественные новообразования, происходящие из эпителия полости рта и подлежащих тканей.

Наиболее часто встречается рак языка, составляющий 58% всех случаев рака полости рта. Далее по частоте поражения следует слизистая оболочка щеки, дна полости рта, альвеолярных отростков, твердого и мягкого неба.

# Распространенность ЗНО полости рта в РФ за 2011-2015 гг.

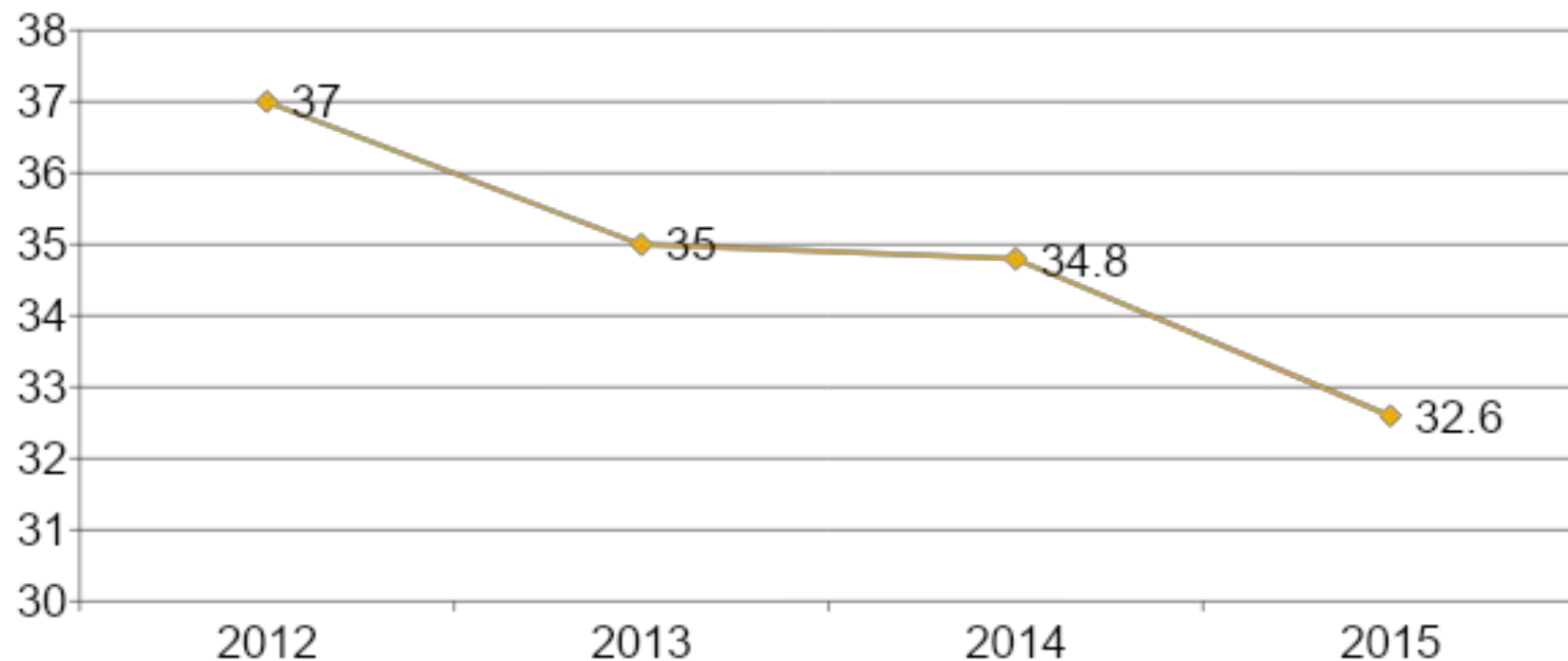
(на 100 тыс. населения)





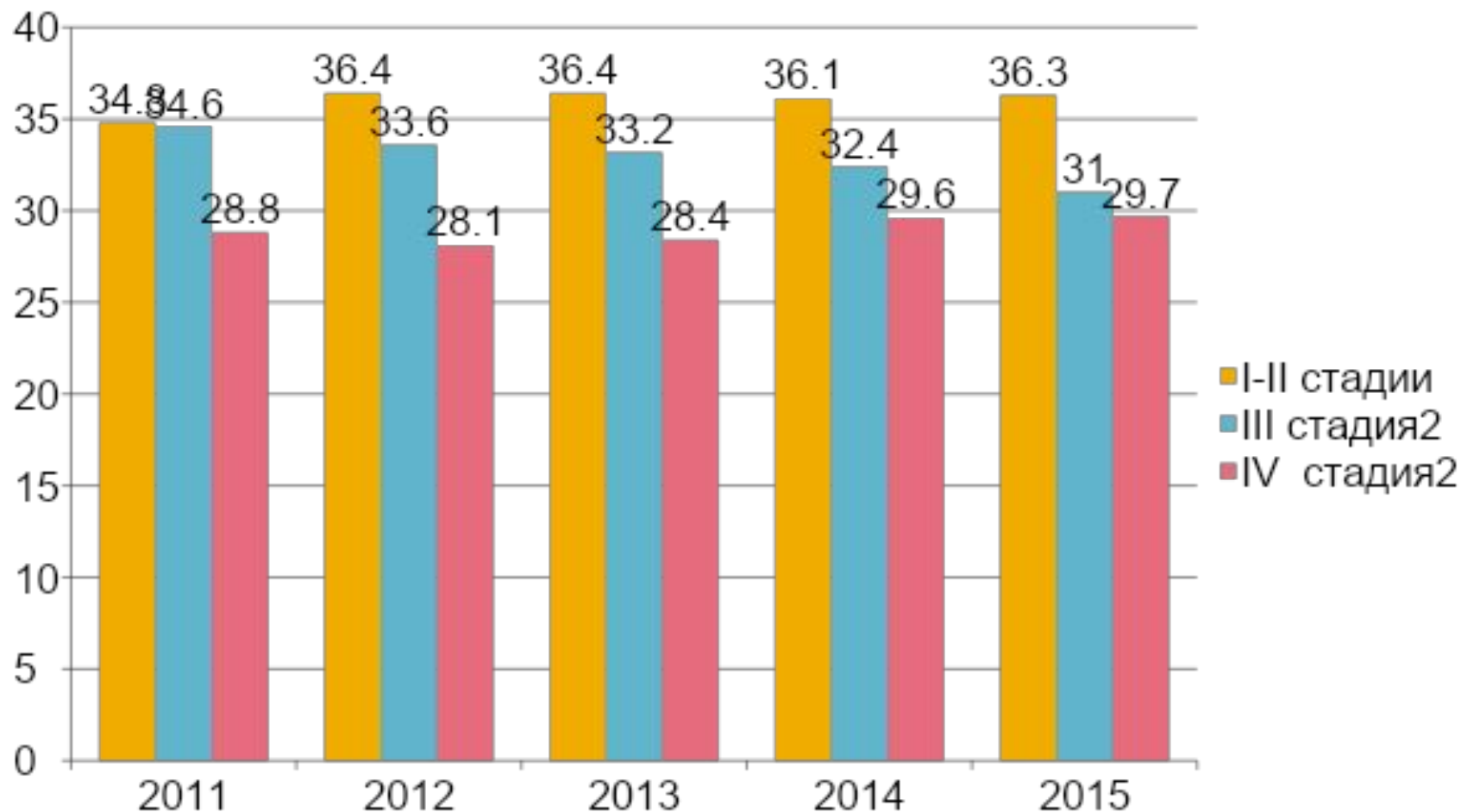
# Летальность от ЗНО в течение первого года с момента взятия на учет в РФ за 2012-2015 гг. (в %)

ЗНО полости рта

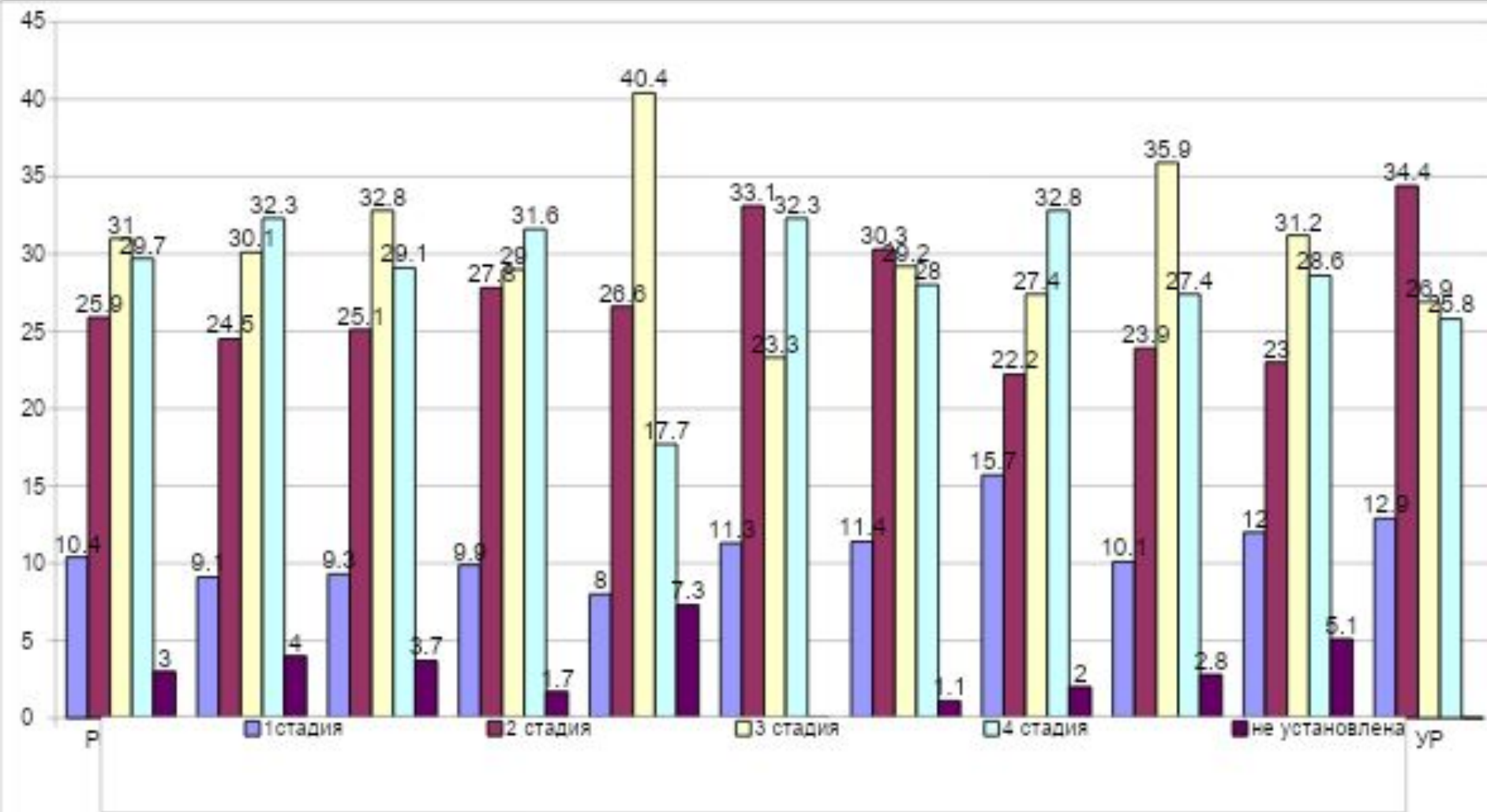


# Запущенность опухоли полости рта в РФ за 2011-2015 гг.

(на 100 тыс. населения)



# Показатели диагностики ЗНО полости рта в 2015г.



# КЛАССИФІКАЦІЯ

# МКБ - 10

С02-С06. Полость рта

- Слизистая оболочка полости рта:
  - ◇ С00.3-4 Слизистая поверхность верхней и нижней губ;
  - ◇ С06.0 Слизистая оболочка внутренней поверхности щёк;
  - ◇ С06.2 Ретромолярная часть;
  - ◇ С06.1 Верхние и нижние щёчно-альвеолярные бороздки (преддверие рта).
- С03.0 Верхний альвеолярный отросток и десна.
- С03.1 Нижний альвеолярный отросток и десна.
- С05.0 Твёрдое нёбо.
- Язык:
  - ◇ С02.0-1 Спинка и боковые края кпереди от валикообразных сосочков (передние две трети);
  - ◇ С02.2 Нижняя поверхность.
- С04 Дно полости рта.

# Гистологическое строение опухолей полости рта

- Согласно Международной гистологической классификации :
  1. Опухоли из многослойного плоского эпителия;
  2. Из железистого эпителия;
  3. Из мягких тканей;
  4. Из миелогенной системы;
  5. Опухоли спорного и неясного генеза
  6. Неклассифицируемые.

Плоскоклеточный ороговевающий рак 90-95%, значительно реже саркомы, меланомы и др.

# Рак слизистой полости рта

- Рак языка - 55%;
- Рак щеки – 12-15%;
- Рак дна полости рта- 10-12%;
- Альвеолярных краёв верхней челюсти и твёрдого нёба – 5-6%;
- Альвеолярных краёв нижней челюсти – 5-6%;
- Мягкого нёба – 6- 7 %.



# Клинические проявления в начальный период

- Безболезненные узелки, поверхностные язвы, постепенно увеличивающиеся;
- При нарушении слизистой и присоединении вторичной инфекции - боли, кровотечения, саливация, неприятный запах изо рта.

# Развитой период

1. Боли разной интенсивности
  - Локализованные
  - С иррадиацией в ухо, затылок, висок;
2. Усиливающаяся саливация (раздражение слизистой продуктами распада)
3. Зловонный запах изо рта (распад опухоли)

# Анатомические формы рака полости рта в развитой период

## 1. Экзофитная:

- папиллярная (11,1%)
- язвенная (30%)

## 2. Эндофитная

- язвенно-инфильтративная (41,1%)
- инфильтративная (6,1%)

# Период запущенности

- Распространение и разрушение окружающих тканей

Рак языка- быстро инфильтрирует дно полости рта.

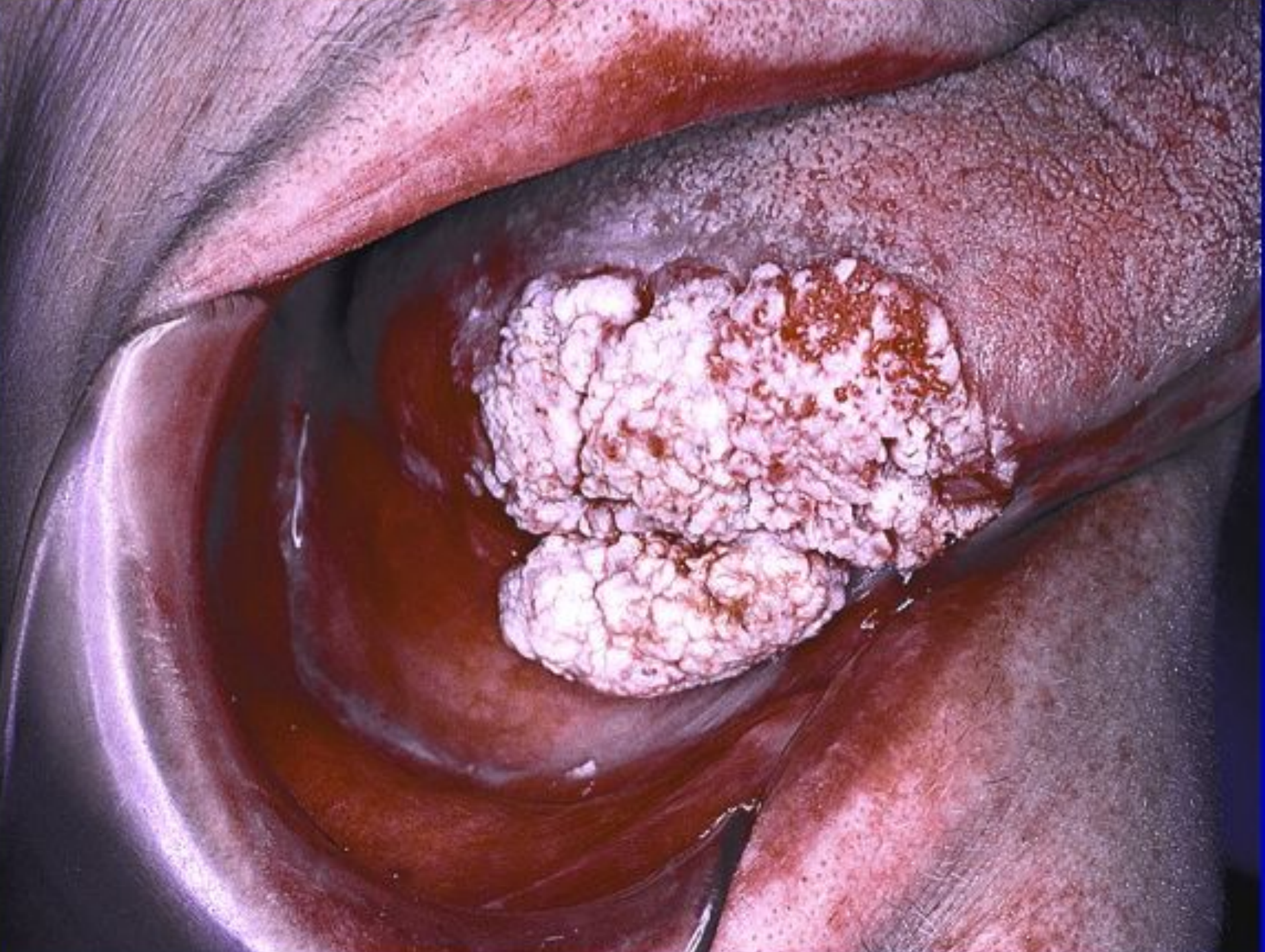Рак альвеолярного края нижней челюсти- костную ткань, щеку, дно полости рта.

Рак щеки- кожу и т.д.

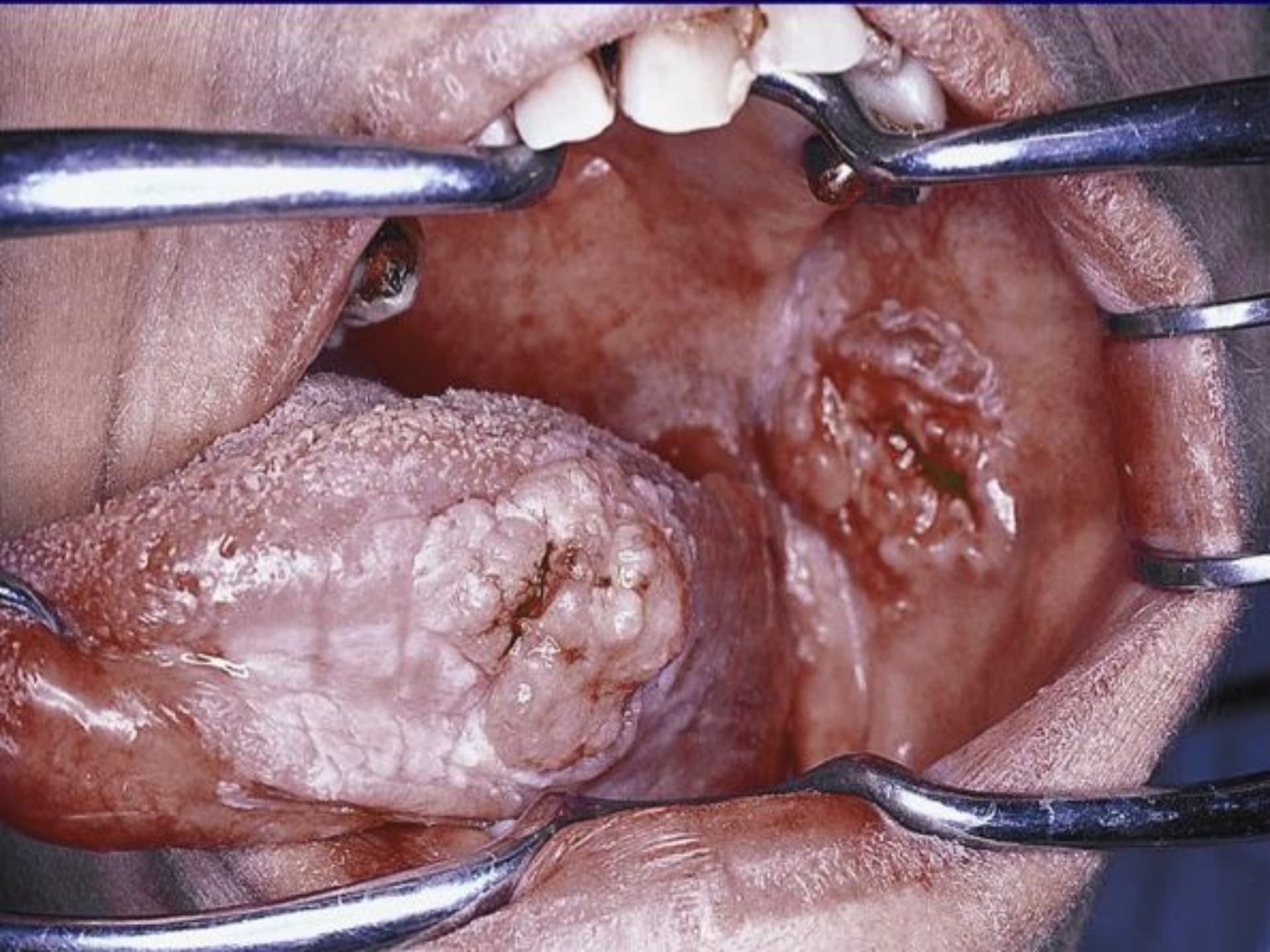Рак корня языка – глотку и нёбные миндалины.

# Метастазирование

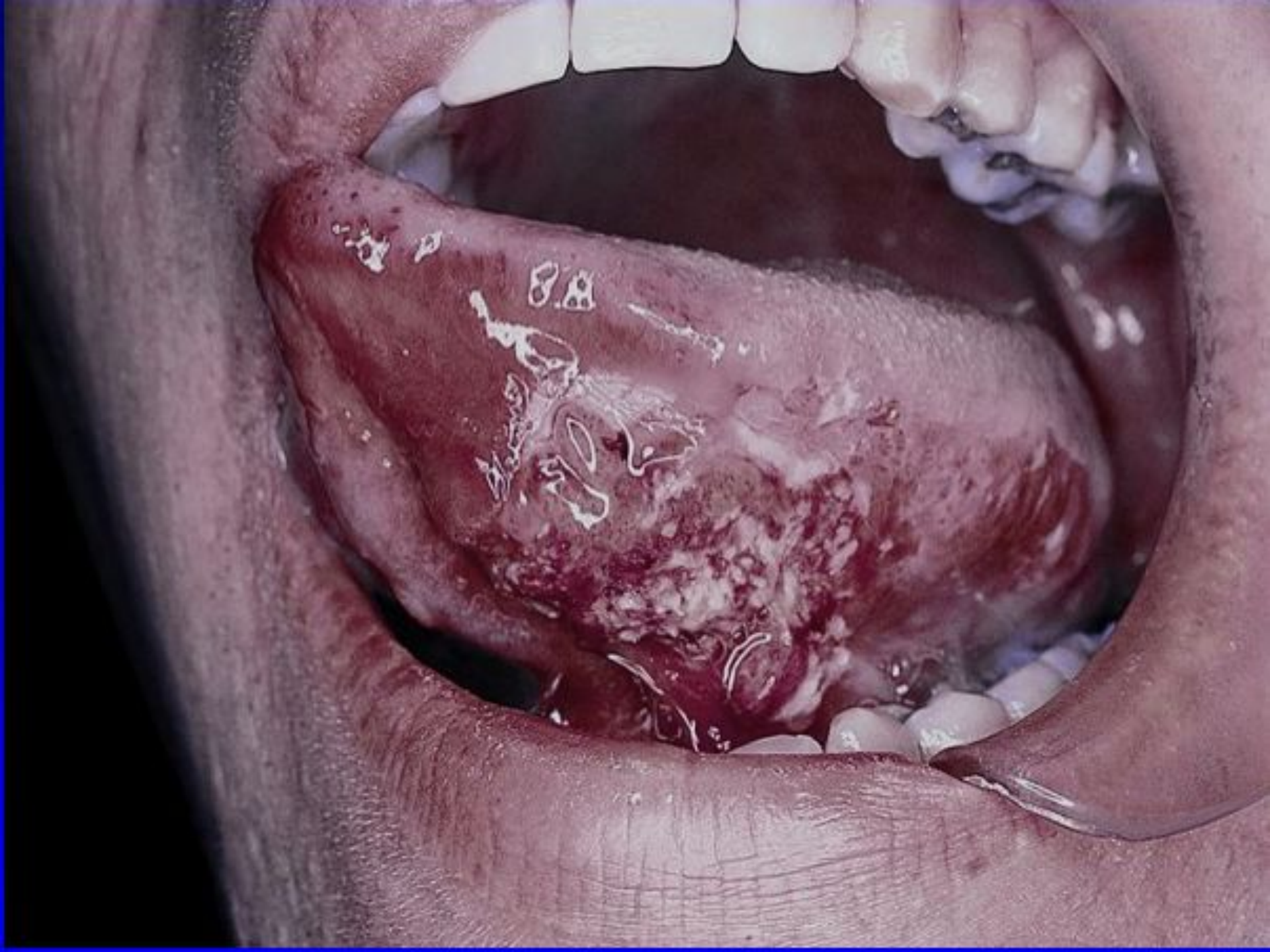- Преимущественно лимфогенное распространение: подбородочные, поднижнечелюстные, яремные лимфатические узлы
- Отдаленное метастазирование - редко (1-5%).











- Рак языка чаще развивается в его средних отделах на боковой поверхности. Наиболее неблагоприятное течение отмечается при раке задней трети и корня языка.

# Опухоли ротоглотки

Доля опухолей ротоглотки среди населения различных стран колеблется от 0,5 до 1,5% всех новообразований. В структуре заболеваемости злокачественными новообразованиями населения России рак ротоглотки составляет 0,48% и занимает 4-е место среди опухолей головы и шеи. Данную патологию чаще отмечают у мужчин старше 40 лет. Соотношение мужчин и женщин составляет 9:1.

Наиболее часто злокачественные опухоли ротоглотки расположены в области нёбных миндалин и дужек - 85%, в корне языка и мягком нёбе - 10%, в задней стенке - 5%.

По уровню дифференцировки плоскоклеточный рак в этой зоне распределяется следующим образом:  
низкодифференцированный (40%)  
умереннодифференцированный (30%)  
высокодифференцированный (30%).

В связи с низким социальным статусом большинства пациентов, а также отсутствием онкологической настороженности у врачей различных специальностей основная масса больных поступает на лечение с запущенными (III, IV) стадиями заболевания.

По клиническому течению злокачественные опухоли ротоглотки отличаются:

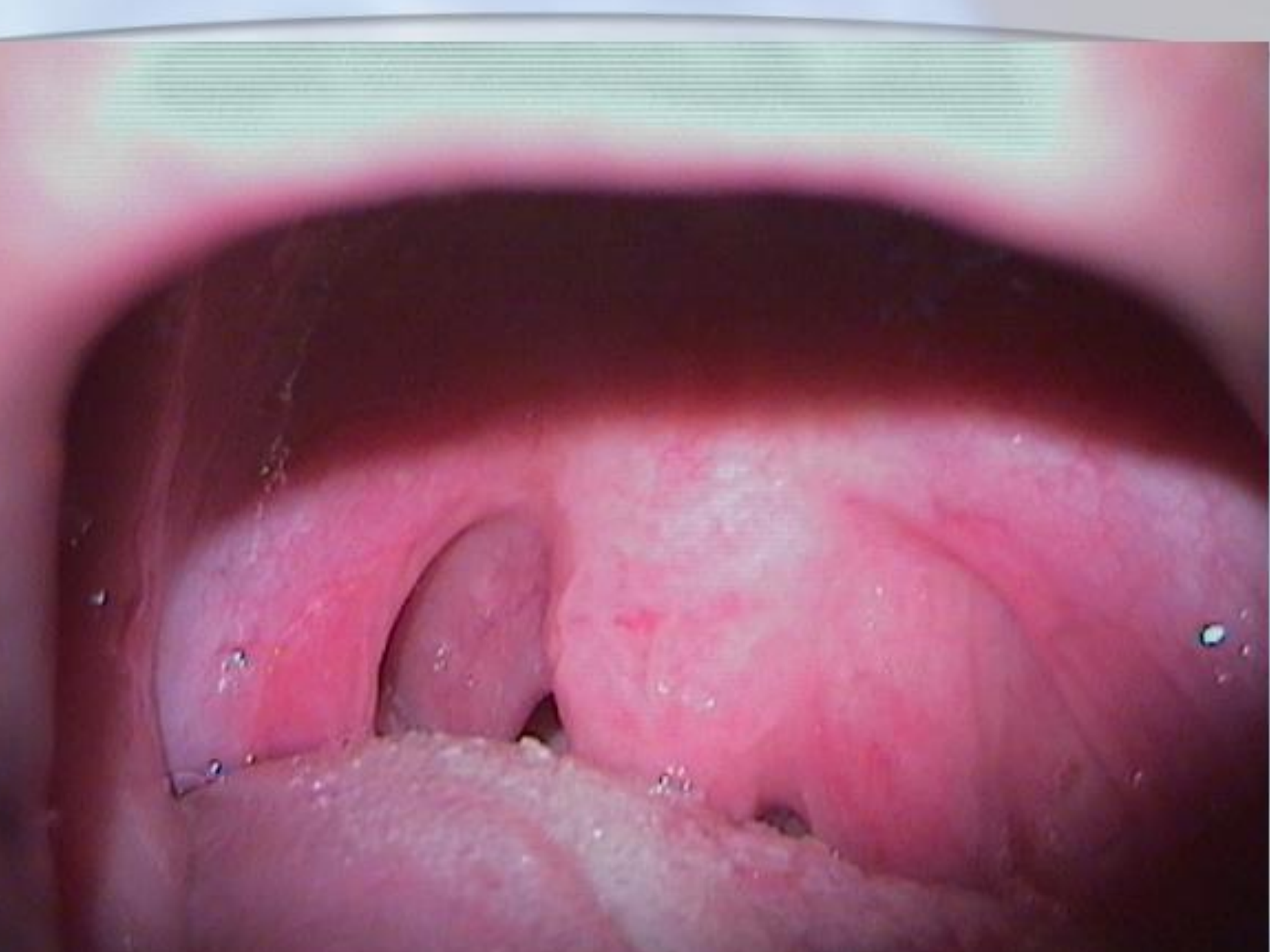- высокая агрессивность;
- быстрый темп роста первичной опухоли;
- раннее и широкое метастазирование в регионарные лимфатические коллекторы.



Ведущие симптомы в клинической картине у больных, страдающих раком среднего отдела глотки:

- боли в области первичного очага и метастазов в регионарные лимфатические узлы (часто с иррадиацией в ухо и соответствующую половину головы);
- дисфагия и ощущение инородного тела при глотании;
- усиленное слюноотделение;
- гнилостный запах изо рта;
- асимметрия контуров лица и шеи.

Длительность заболевания до момента установления диагноза составляет менее 6 мес.

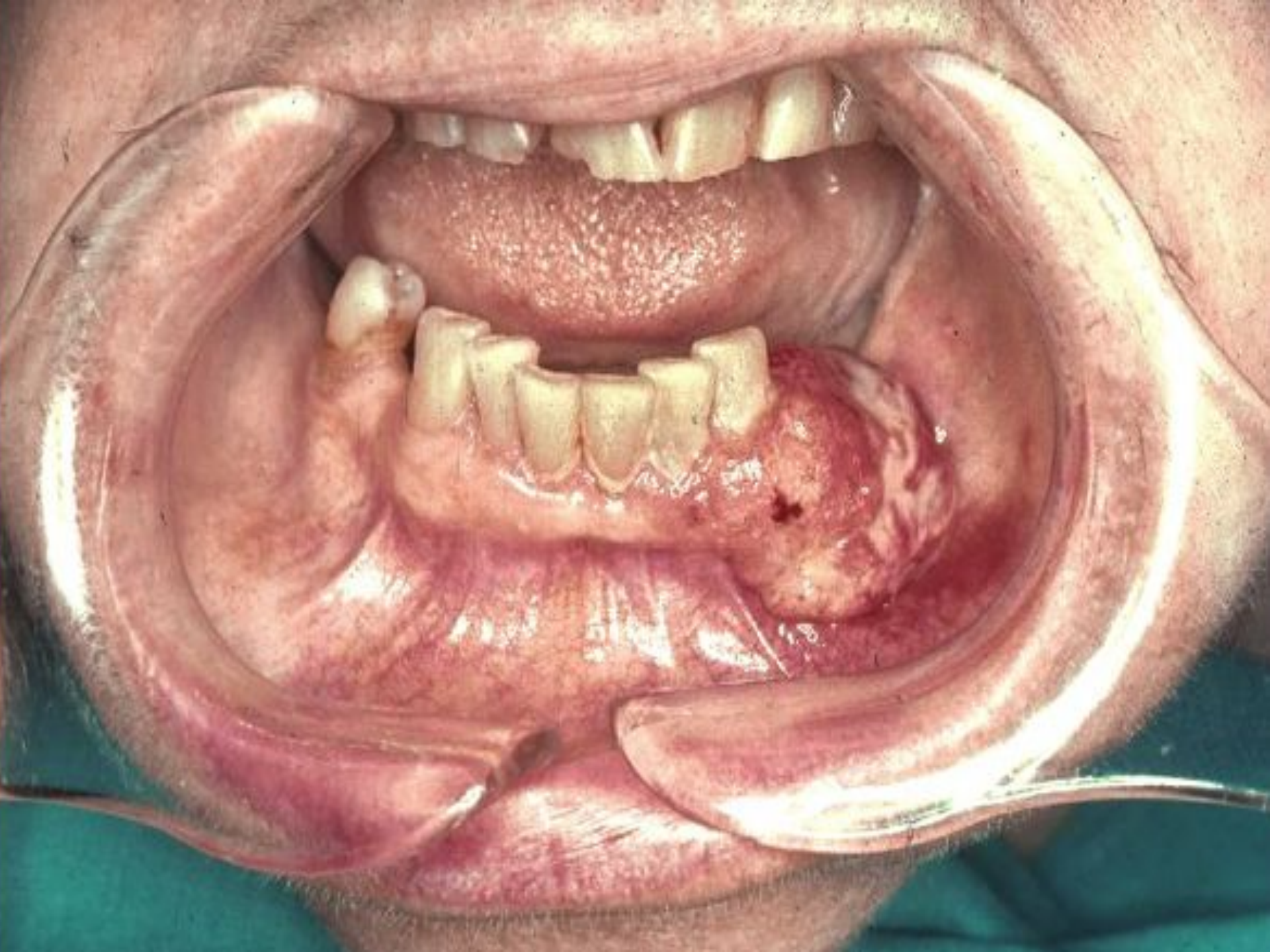

# ЗНО нижней челюсти

- Эпителиальные – Рак нижней челюсти
- Неэпителиальные:
  1. Костные опухоли
  2. Мягкотканые опухоли
  3. Одонтогенные опухоли

# Рак нижней челюсти

При раке слизистой оболочки альвеолярного отростка нижняя челюсть преимущественно поражается вторично. Первичный рак нижней челюсти, возникающий, по мнению некоторых авторов, из зубного зачатка, встречается крайне редко. Нередко при установлении подобного диагноза обследование выявляет метастазы эпителиальных опухолей других локализаций в нижнюю челюсть.



# Неэпителиальные ЗНО нижней челюсти

## КОСТНЫЕ ОПУХОЛИ

1. Костеобразующие опухоли.
  - 1.1. Остеогенная саркома.
  - 1.2. Паростальная саркома.
2. Хрящеобразующие опухоли.
  - 2.1. Хондросаркома.
3. Костномозговые опухоли.
  - 3.1. Саркома Юинга.
  - 3.2. Ретикулосаркома.
  - 3.3. Плазмоцитомы.
  - 3.4. Лимфосаркома.
4. Сосудистые опухоли.
  - 4.1. Гемангиоперицитомы.
  - 4.2. Ангиосаркома.
5. Соединительнотканые опухоли.
  - 5.1. Злокачественная фиброзная гистиоцитомы.
  - 5.2. Фибросаркома.
  - 5.3. Недифференцированная саркома.
6. Нейрогенная саркома.
7. Неклассифицируемая саркома.



# Неэпителиальные ЗНО нижней челюсти

## Мягкотканые опухоли

1. Лейомиосаркома.
2. Рабдомиосаркома.
3. Синовиальная саркома.

## Одонтогенные опухоли

1. Злокачественная амелобластома.
2. Миксосаркома.
3. Амелобластическая саркома.
4. Амелобластическая одонтосаркома.



# ДИФФЕРЕНЦИАЛЬНАЯ ДИАГНОСТИКА ЗНО ПОЛОСТИ РТА

- Сифилитическая язва.
- Туберкулезная язва.
- Предраковые процессы (лейкоплакия, красный плоский лишай).
- Травматическое повреждение слизистой оболочки при ношении протезов, коронок.

# Дифференциальная диагностика злокачественных опухолей

## полости рта

- С опухолями из малых слюнных желёз, специфическими и неспецифическими воспалительными процессами.
- Опухоли из малых слюнных желёз (полиморфная аденома, мукоэпидермоидная опухоль) локализуются обычно в задних отделах языка и на твёрдом нёбе. Растут медленно, сбоку от средней линии, имеют округлую форму, покрыты нормальной слизистой оболочкой. Консистенция их плотная.

# Дифференциальная диагностика заболеваний нижней челюсти

- Пульпитом, Периодонтитом, пародонтитом, а также одонтогенным хроническим остеомиелитом, эпюлидами, остеобластокластомой, амелобластомой, фиброзной остеодисплазией, эозинофильной гранулемой, туберкулезом, первичным актиномикозом кости, одонтогенными кистами челюсти.

# Обследование

1. Осмотр и пальпация полости рта;
2. Соскоб, мазки с эрозированных, язвенных поверхностей для цитологического исследования;
3. Пункция увеличенных лимфоузлов;
4. Биопсия опухоли;
5. Рентгенологическое исследование нижней, верхней челюсти, включая ортопантомографию;
6. УЗИ области шеи;
7. КТ по показаниям.

# Диагностика

- Клиническое распознавание опухолей полости рта основано на оценке локализации, размеров, анатомической формы, степени и направлении роста опухоли. До настоящего времени степень распространённости опухолей определяется пальпаторно и визуально.

- Вторичное поражение костей лицевого скелета при опухолях полости рта обнаруживается с помощью рентгенографии.
- Морфологический метод определяет принадлежность и гисто— или цитологической картины, но и выявление признаков, характеризующих структурные особенности.

Электромиография-метод диагностики степени распространённости первичных опухолей языка с помощью электромиографии. Для этого использовали алюминиевые электроды, фиксирующиеся на языке клеем МК-1. Запись биопотенциалов проводили на электромиографе "Медикор". Биопотенциалы фиксировали на здоровой и пораженной сторонах органа. В норме величина биопотенциала мышц языка зависела от участка исследования и составляла на кончике 180 мкВ, в области средней трети — 200 мкВ, боковой поверхности средней трети — 240 мкВ. При злокачественной опухоли колебания биопотенциала зависели от стадии опухолевого процесса.

При злокачественной опухоли колебания биопотенциала зависели от стадии опухолевого процесса. При T<sub>1</sub> 190 мкВ на здоровой и 170 мкВ на пораженной стороне, при T<sub>2</sub> соответственно 160 и 140 мкВ, T<sub>3</sub> — 100 и 85 мкВ, при T<sub>4</sub> из-за большого распространения опухоли суммарная биоэлектрическая активность мышц составила всего 40 мкВ. Таким образом, электромиографический метод может быть использован для объективизации распространённости опухолевого процесса.



# Лечение злокачественных новообразований полости рта

- лечение первичного очага (лучевой, хирургический и комбинированный методы)
- лечение регионарных метастазов.

# Лучевой метод

- Он применяется у 89% больных злокачественными опухолями полости рта, причём, у 72% — в качестве самостоятельного метода. Так, при раке подвижной части языка T1-2 5-летнее излечение возможно у 70-г- 85% больных. При раке дна полости рта такой же распространённости соответственно у 66 и 46% больных, при раке щеки — у 81 и 61%. Многие авторы указывают на преимущества сочетанной лучевой терапии, когда на первом этапе курса применяется дистанционное наружное облучение в СОД около 50 Гр, а затем переходят на методику внутритканевого облучения, давая дополнительную дозу порядка 30—35 Гр. Результаты лучевого лечения рака полости рта T3 значительно хуже (5-летнее излечение возможно лишь у 16—25% больных). При T4 выздоровление невозможно и лучевая терапия при отсутствии противопоказаний носит паллиативный характер.

# Химиотерапия

- Комплексная химиопрепаратов, позволило обеспечить регрессию опухолей в ряде случаев более, чем на 50% от исходной величины. При этом оказалось, что плоскоклеточный рак полости рта чувствителен, в основном, к двум препаратам: метотрексату и блеомицину.

# Хирургический метод

- Гемиглоссэктомия- заключается в том, что под эндотрахеальным наркозом одномоментно в едином блоке удаляются пораженный опухолью язык, ткани дна полости рта и регионарный лимфатический аппарат в соответствующем объёме. Операция выполняется внеротовым доступом и заканчивается пластикой дефекта дна полости рта кожно-жировым лоскутом шеи и непораженной опухолью слизистой оболочки полости рта. Максимальная продолжительность жизни — 10 лет.

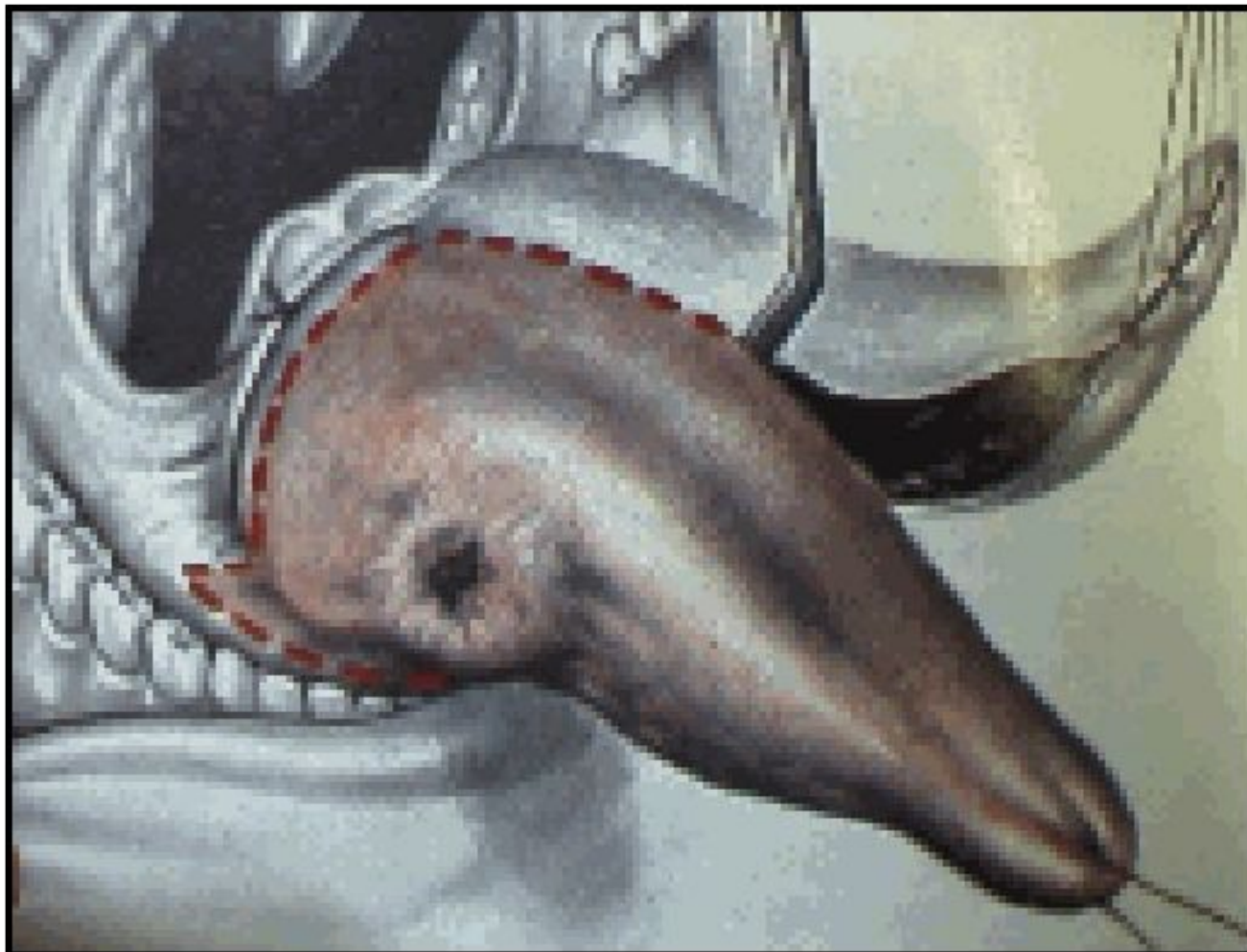

Рис. Схема  
гемиглоссэктомии.

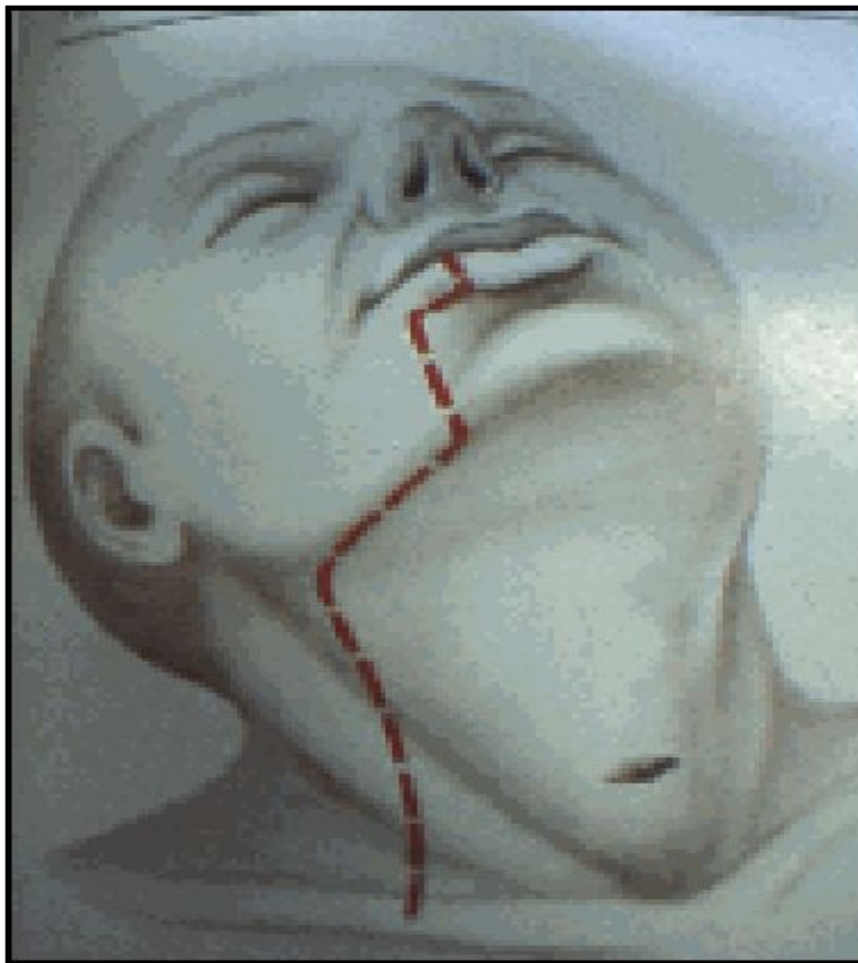
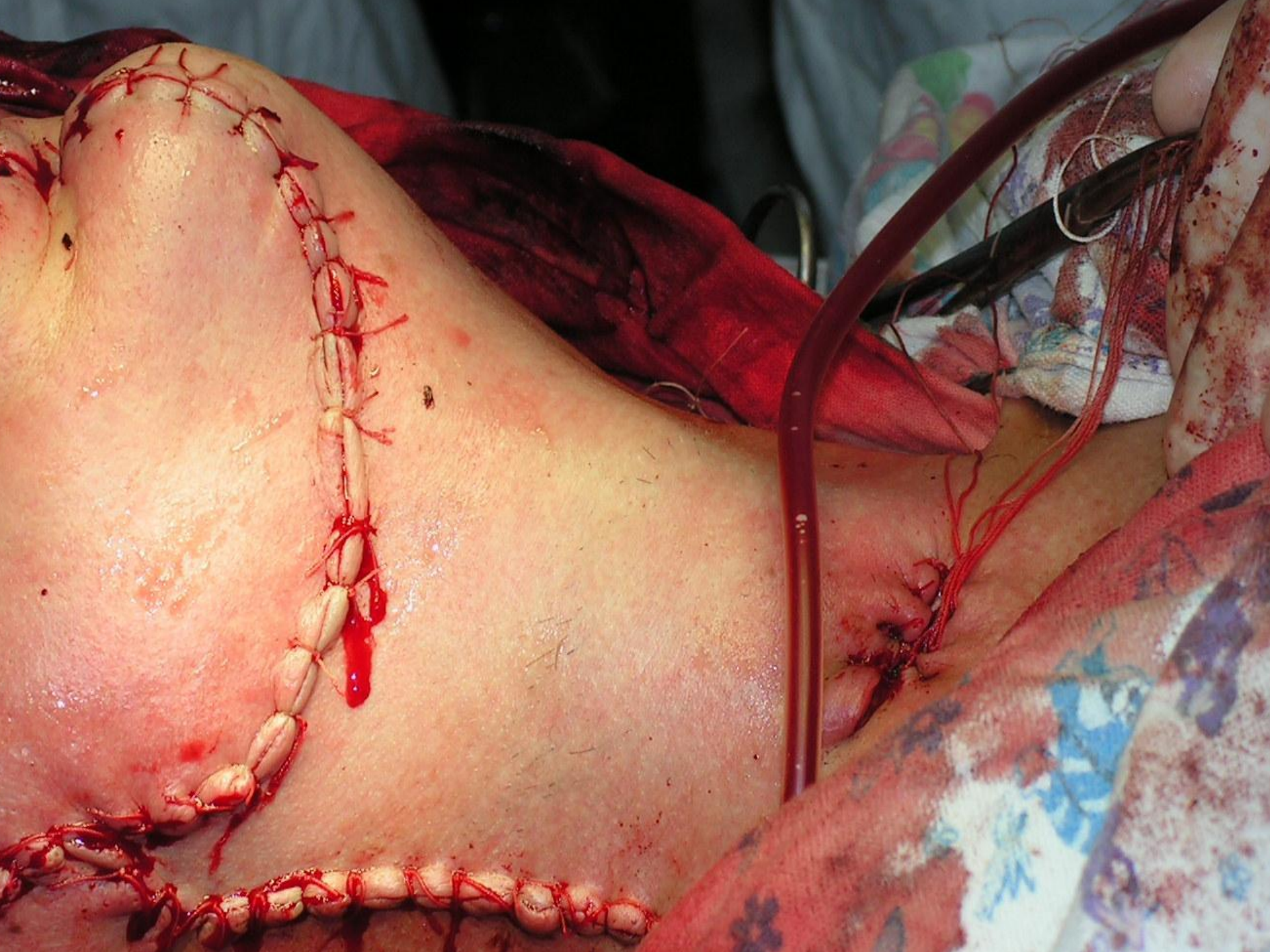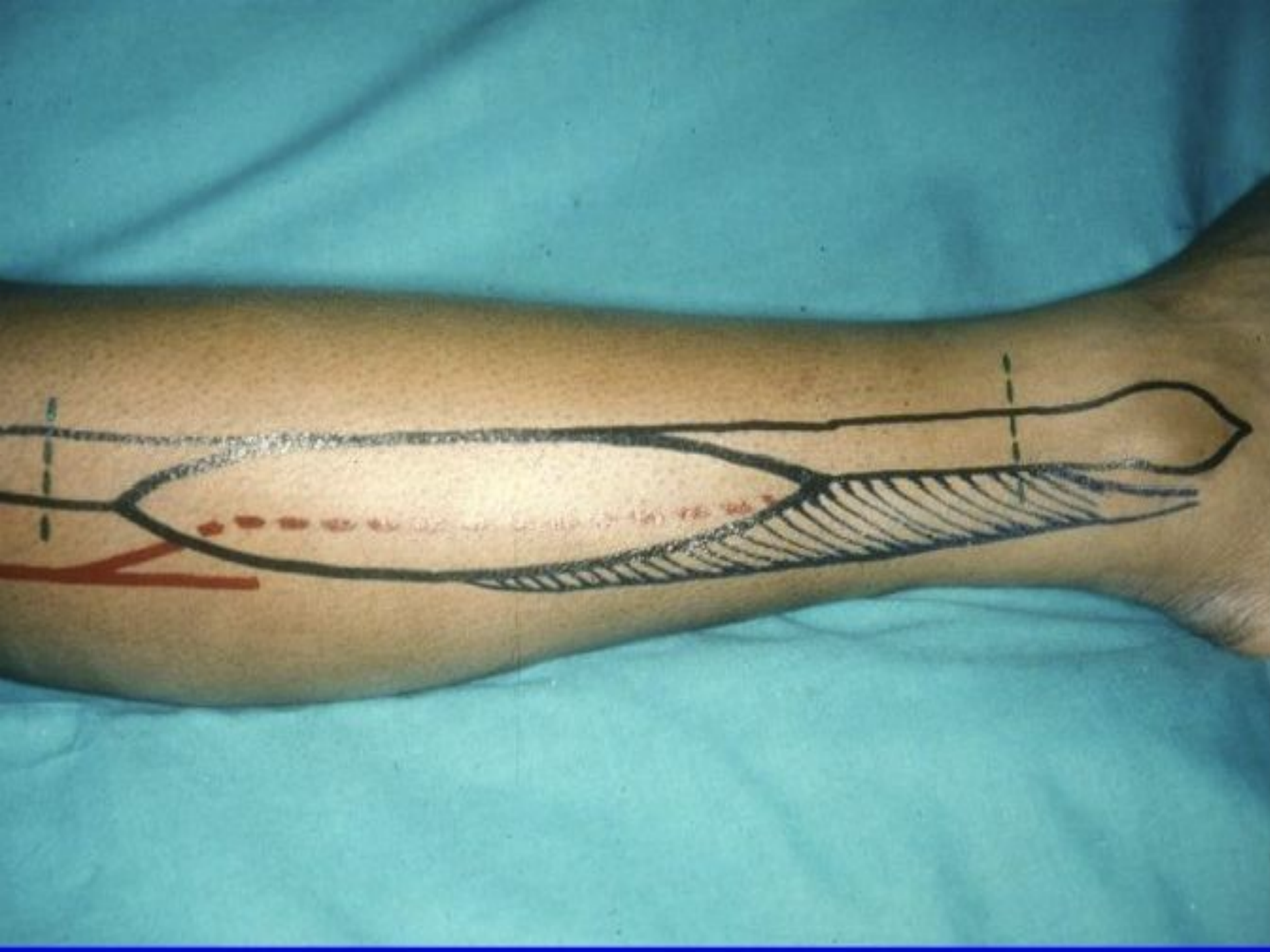


Рис. Разрез кожи при  
расширенно-  
комбинированных операциях  
на языке и дне полости рта.

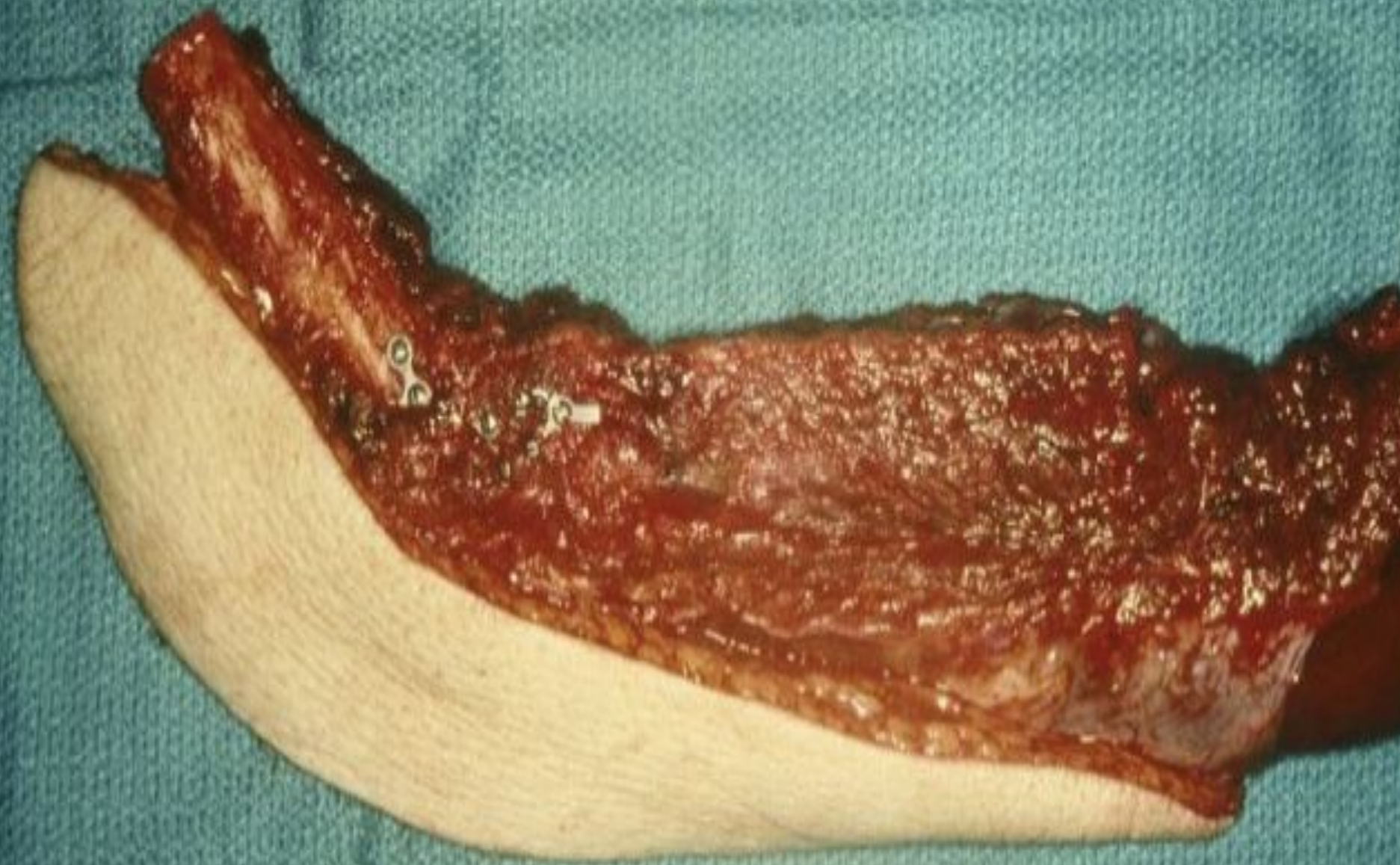



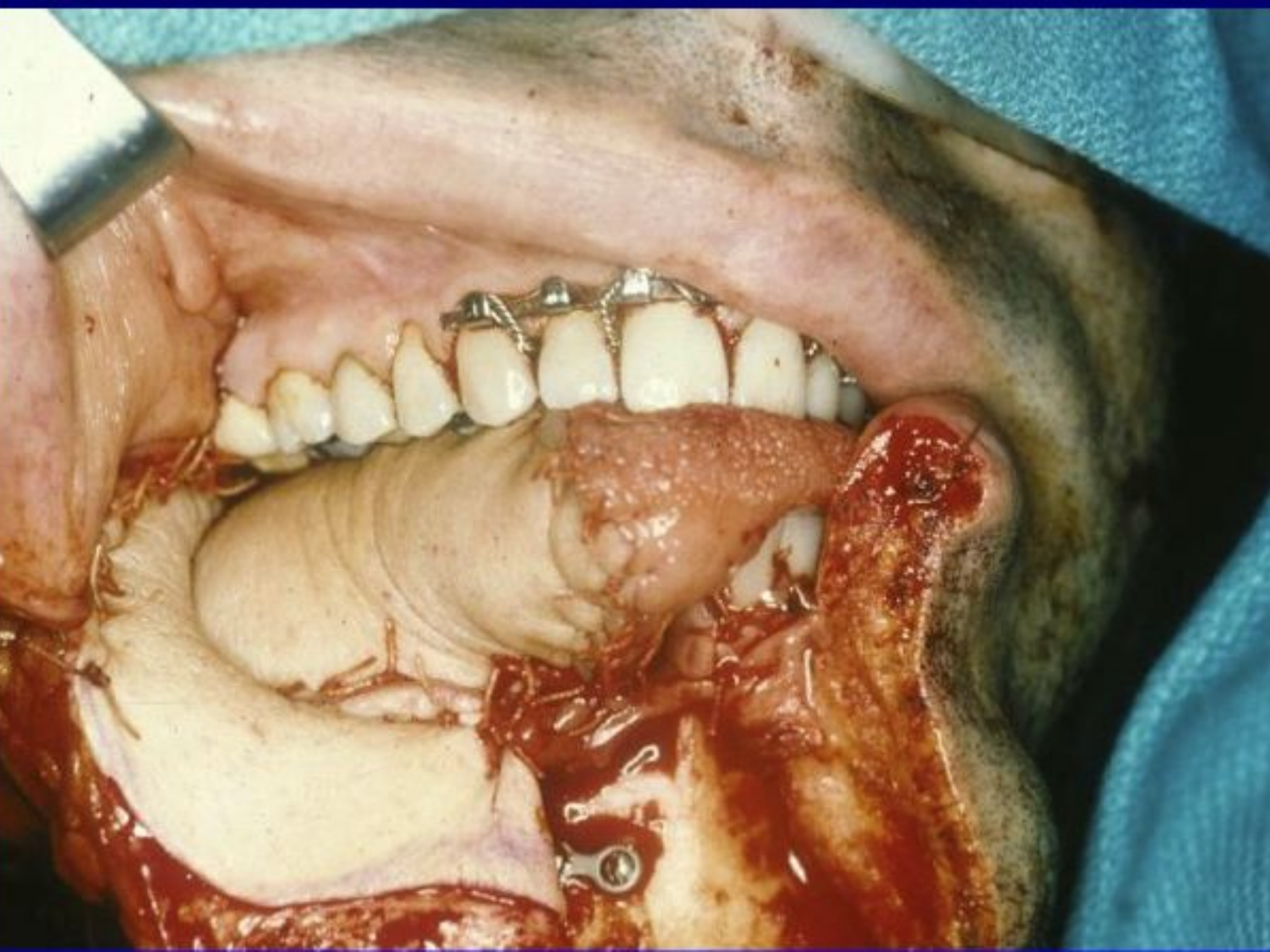



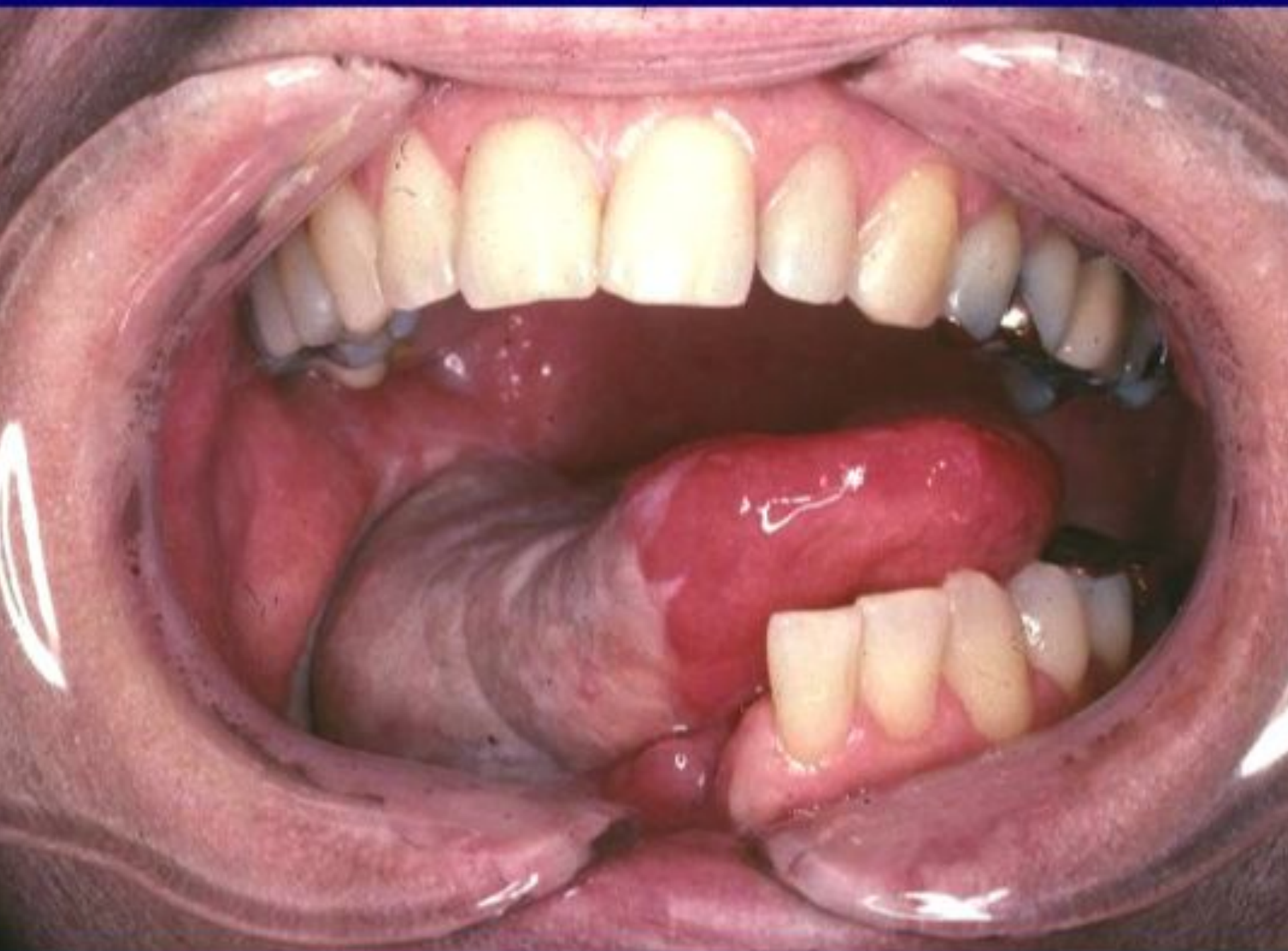










# ЛЕЧЕНИЕ ЗЛОКАЧЕСТВЕННЫХ ОПУХОЛЕЙ НИЖНЕЙ ЧЕЛЮСТИ

- Комбинированный метод:  
предоперационный курс дистанционной гамма-терапии .Суммарная очаговая доза на курс — 40—50 Гр .  
Хирургический этап выполняется спустя 3 недели после завершения лучевой терапии. За это время проходят лучевые реакции на коже и слизистой оболочке полости рта.

Операции по поводу злокачественных опухолей нижней челюсти (резекции) могут быть нескольких разновидностей: — резекции с нарушением непрерывности нижней челюсти (сегментарные); — резекции без нарушения непрерывности нижней челюсти (сегментарные); — сегментарная резекция нижней челюсти с экзартикуляцией; — половинная резекция нижней челюсти с экзартикуляцией; — резекция нижней челюсти (один из вариантов) с мягкими тканями

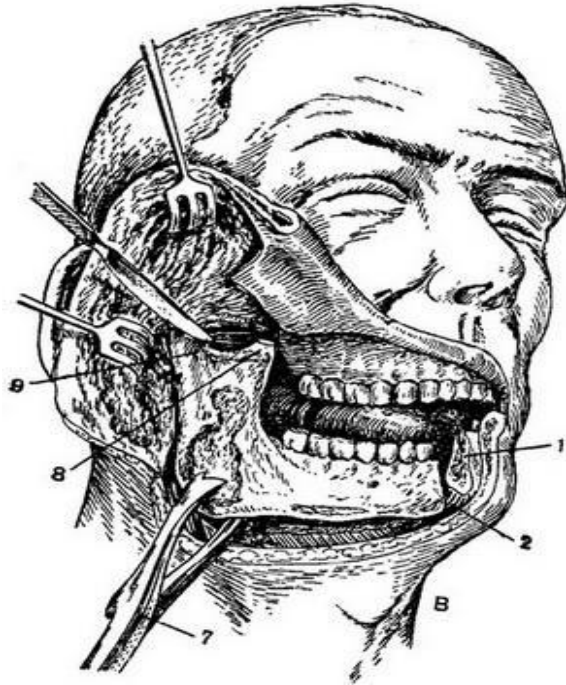
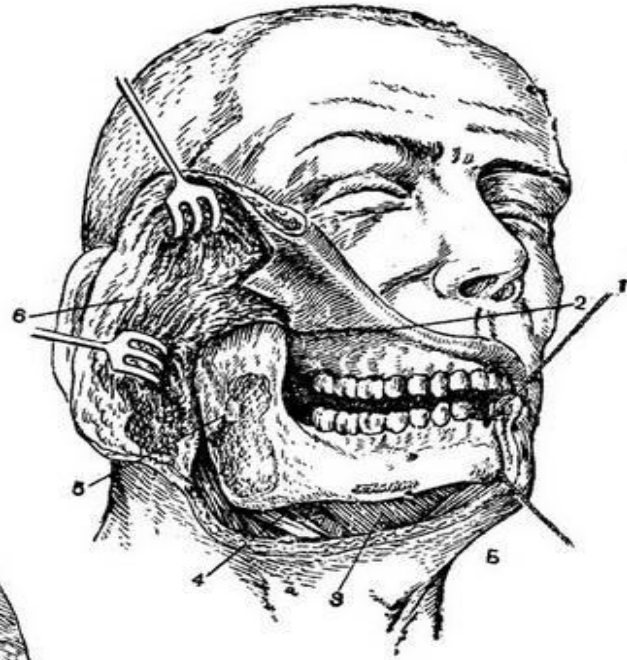


# ТЕХНИКА ПОЛОВИННОЙ РЕЗЕКЦИИ НИЖНЕЙ ЧЕЛЮСТИ

- Больной лежит на операционном столе с головой, повернутой в сторону, противоположную пораженной. Проводят разрез кожи и подкожной клетчатки от середины подбородка до сосцевидного отростка на 1,5—2,0 см ниже уровня нижнего края нижней челюсти. Для лучшего обзора можно дополнительно сделать срединный разрез нижней губы. Затем рассекают слизистую оболочку преддверия полости рта до ветви, отступя от опухолевого инфильтрата на 2 см. Скальпелем и ножницами отсепааровывают щечный лоскут в пределах разреза. Делают разрез слизистой оболочки вдоль альвеолярного отростка с язычной стороны от уздечки языка (в месте прикрепления к нижней челюсти) до угла. Мягкие ткани осторожно, чтобы не повредить опухоль, отсепааровывают.

- Центральный резец на пораженной стороне удаляют. На уровне лунки этого зуба проводят пилу Джигли и, защищая мягкие ткани крючками Фарабефа, распиливают нижнюю челюсть во фронтальном отделе. Ассистент крючком смещает челюсть вниз. Следующий этап операции — отделение мягких тканей в области ветви челюсти. Для этого жевательную и внутреннюю крыловидную мышцы отсекают от челюсти, пересекают между двумя лигатурами сосудисто-нервный пучок выше нижнечелюстного отверстия. Пилой Джигли выполняют остеотомию ветви. Производя остеотомию нижней челюсти, врач должен руководствоваться рентгенограммой и отступать от границ поражения, видимых на снимке, на 3—4 см.





# РЕЗЕКЦИЯ НИЖНЕЙ ЧЕЛЮСТИ С ЭКЗАРТИКУЛЯЦИЕЙ

- После низведения нижней челюсти и отсечения сосудисто-нервного пучка отсекают от венечного отростка сухожилие височной мышцы, наружной крыловидной мышцы в области мыщелкового отростка. После этого приступают к осторожным вывихивающим движениям, избегая перелома челюсти и повреждения опухоли, т. к. это ведет к загрязнению раны опухолевыми клетками. Ушивание раны начинают со слизистой оболочки полости рта. Если показана операция на регионарном лимфатическом аппарате, то сначала выполняют лимфаденэктомию, а на заключительном этапе в блок удаляемых тканей включают нижнюю челюсть. Это гарантирует абластичность вмешательства.

# Прогноз лечения зо ротоглотки

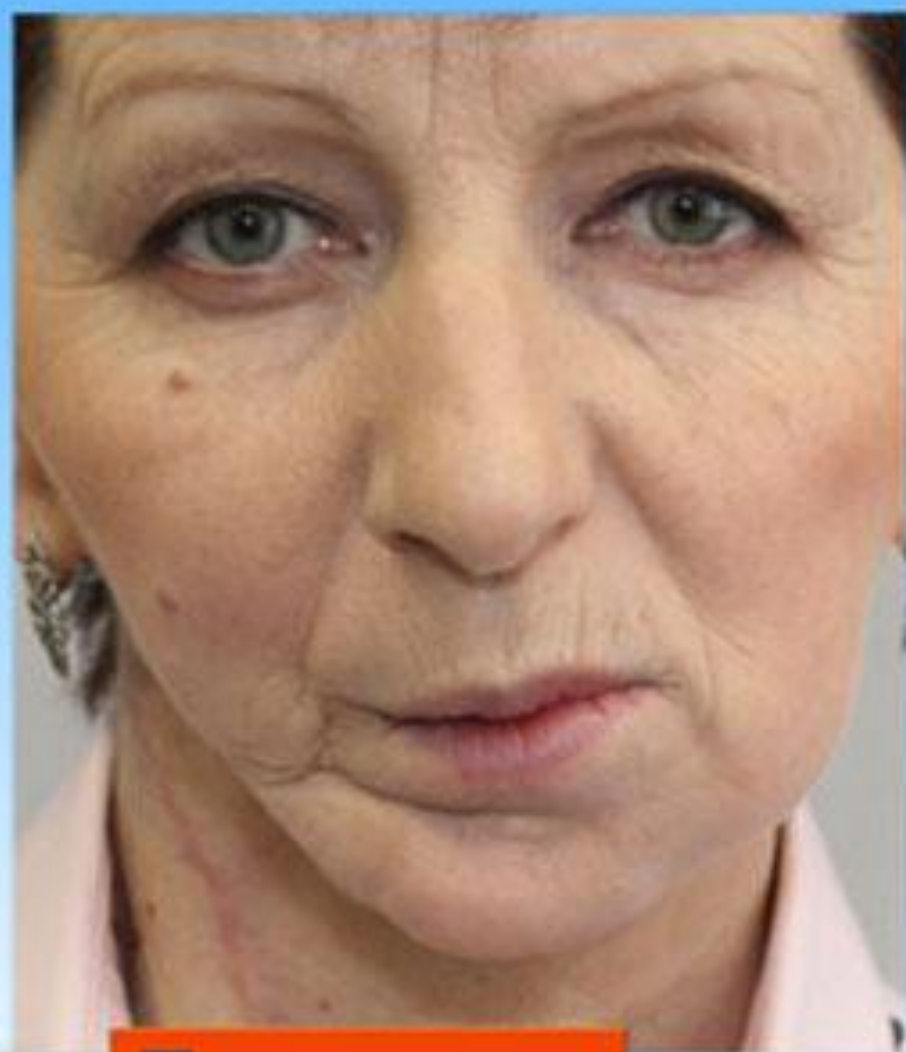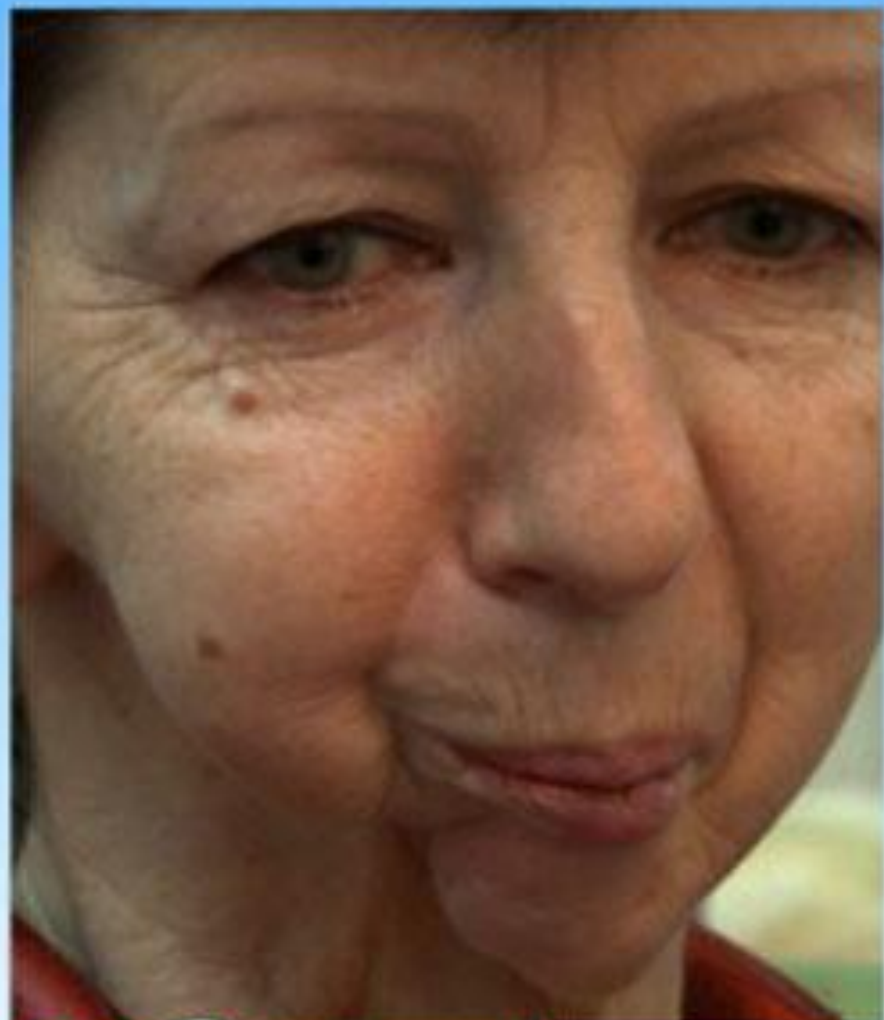
- К сожалению, результаты лечения зо ротоглотки малоутешительны, особенно при распространенных процессах. По сводным опубликованным данным, фактическая 5-летняя выживаемость без учета стадии и локализации составляет 25-50%. Анализ отдаленных результатов лечения рака корня языка показал, что при I стадии процесса 5 лет переживают 83% больных, при III и IV стадии - 0-15%.

Даже при относительно благоприятных локализациях опухоли (нёбные миндалины и дужки, мягкое нёбо) 3-летняя выживаемость не превышает 30%.

# ПРОГНОЗ ПРИ ЗЛОКАЧЕСТВЕННЫХ ОПУХОЛЯХ НИЖНЕЙ ЧЕЛЮСТИ

- Результаты лечения злокачественных опухолей нижней челюсти неудовлетворительны. 5-летнее излечение после комбинированного и изолированного хирургического лечения наблюдается лишь у 20—30% больных. Результаты, полученные после удаления сарком, еще хуже, и 5-летнее излечение имеет место менее, чем у 20% больных. Рецидивы злокачественных опухолей нижней челюсти возникают обычно в первые 1—2 года после лечения. К химиотерапии опухоли этой локализации нечувствительны. Основной причиной высокой летальности больных с данной локализацией опухоли является поздняя диагностика и несвоевременное начало лечения. В случае же излечения больных трудоспособность их, как правило, снижается, но некоторые пациенты получают возможность вернуться к прежней профессии. Такие больные уже через несколько месяцев после выписки из стационара сами ставят вопрос о пластике.





 с Еленой Мальшиной  
**Здоровье**

**До**

**После**

Спасибо за внимание!!!