
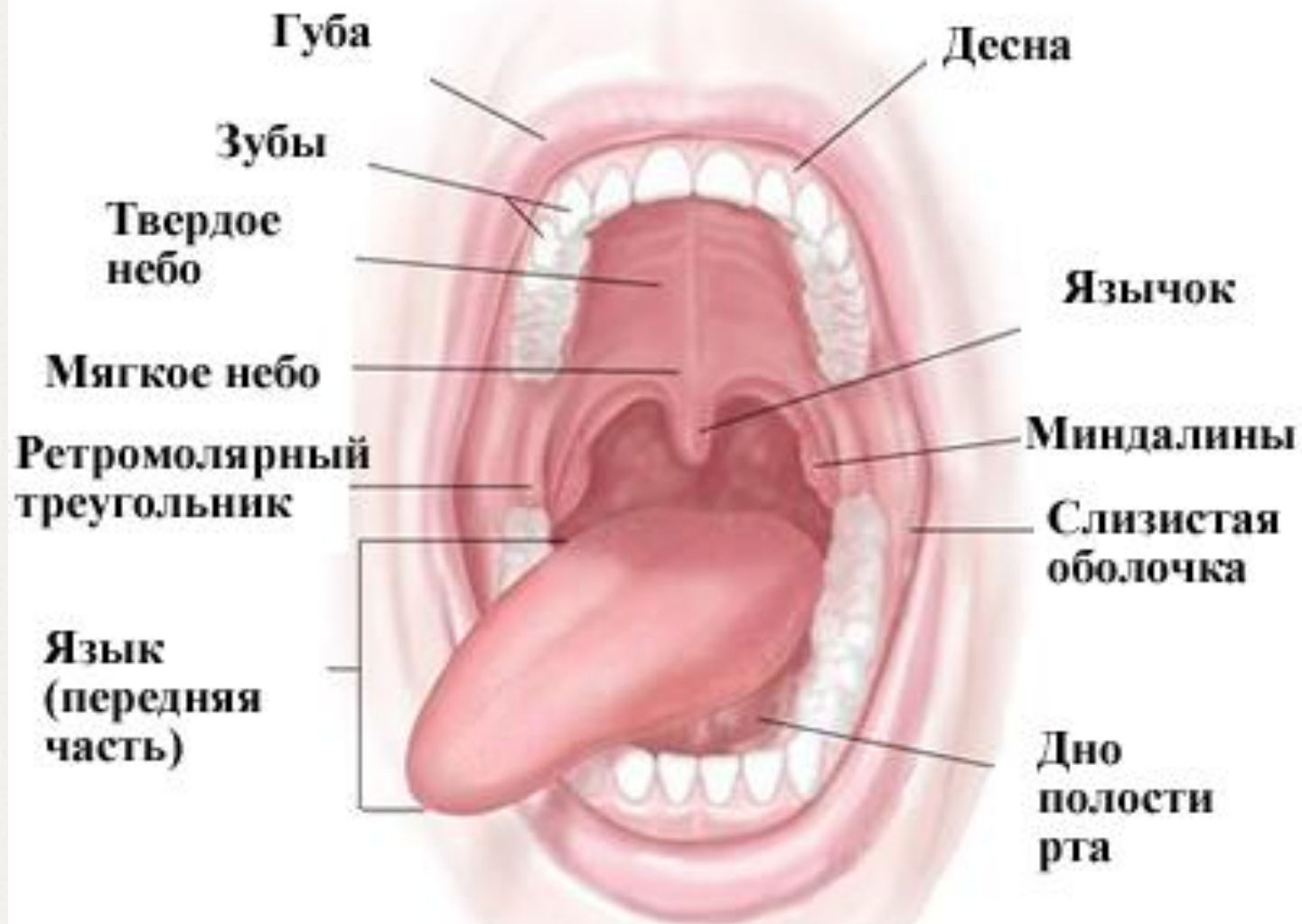
Злокачественные
опухоли
ротовой полости

Ротовая полость включает в себя:

- Губы
- Передние 2/3 языка
- Нижние и верхние десны
- Внутреннюю выстилку щек и губ
- Дно ротовой полости
- Твердое небо
- Ткани позади зубов мудрости



Заболеваемость

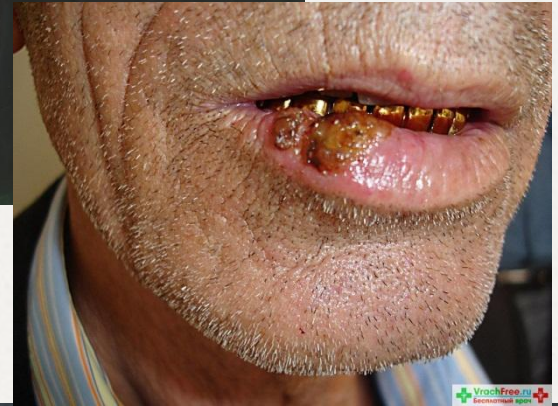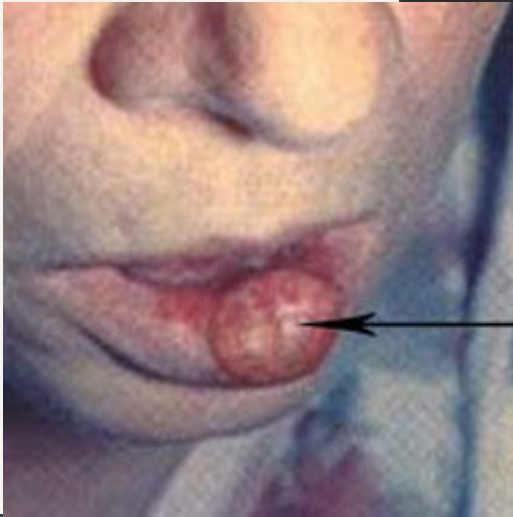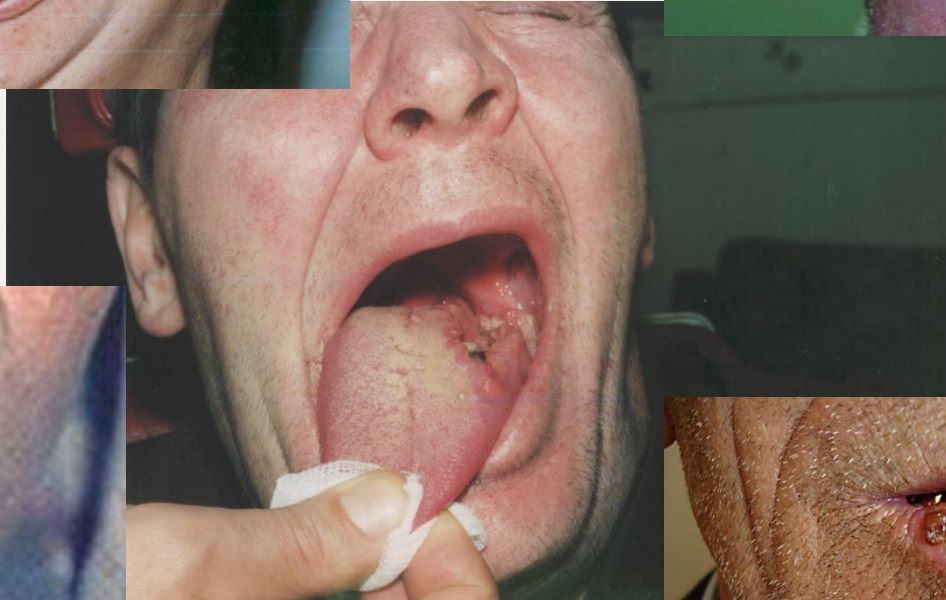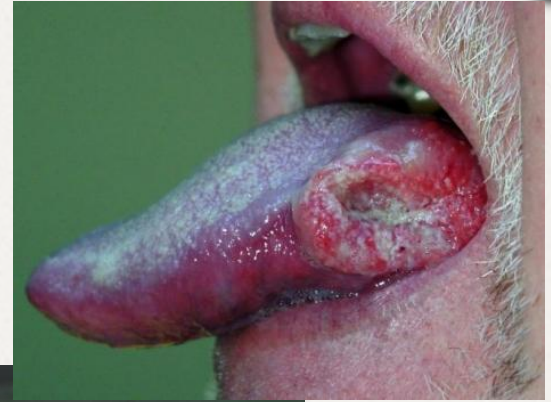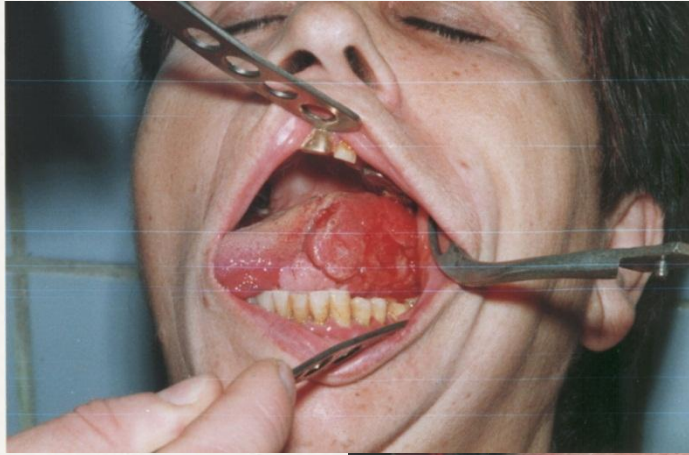
- 0 Мужчины страдают в 5-7 раз чаще, чем женщины. Пик заболеваемости приходится на возраст 60-70 лет, но риск заболеть возрастает с 40 лет. Тем не менее, этот вид заболевания иногда встречается и у детей.

По гистологической классификации:

- 0 **Carcinoma in situ.** Наблюдается редко. Эпителий прошёл стадию малигнизации клеточного полиморфизма, но базальная мембрана не повреждена.
- 0 **Плоскоклеточный рак, проросший подлежащую соединительную ткань:**
 - 0 ороговевающий плоскоклеточный рак (веррукозная карцинома): опухолевая масса имеет большие участки ороговевшего эпителия («раковые жемчужины»), быстро разрушает соседние ткани;
 - 0 ороговевающий плоскоклеточный рак: разрастания атипичных масс изменённого эпителия без ороговения; агрессивная опухоль;
 - 0 Низкодифференцированный рак с клетками веретенообразной формы, напоминающими клетки саркомы; самая злокачественная разновидность.

TNM классификация рака слизистой рта

| T Первичная опухоль | N Вовлечение лимфатических узлов | M Отдаленные метастазы |
|--|--|----------------------------------|
| T0 признаков нет | N0 клинически лимфатические узлы не вовлечены | M0 отсутствуют |
| T1 опухоль <2 см в диаметре | N1 односторонний смешанный лимфатический узел <3 см в диаметре | M1 присутствуют |
| T2 опухоль 2–4 см в диаметре | N2 односторонний смешанный лимфатический узел >3 см и <6 см в диаметре Односторонние смешанные лимфатические узлы < 6 см в диаметре | |
| T3 опухоль >4 см в диаметре | N3 двусторонние лимфатические узлы или односторонние несмещаемые >6 см в диаметре | |
| T4 опухоль >4 см с объемным прорастанием в ткани | | |



Клиническое течение

- 0 Начальный период
- 0 Развитой период
- 0 Запущенный период



**SYMPTOMS
OF
TONGUE
CANCER**

Patches in your mouth. They could be white or red and look like thrush but you cannot scrape them off.

Pain when chewing or swallowing food.

Lumps on the tongue. Not every lump is cancerous, but it needs to be examined.

Mouth ulcers that don't heal. Painless ulcers are more worrying. Catching a small cancerous ulcer means only a small portion of the tongue needs to be removed.

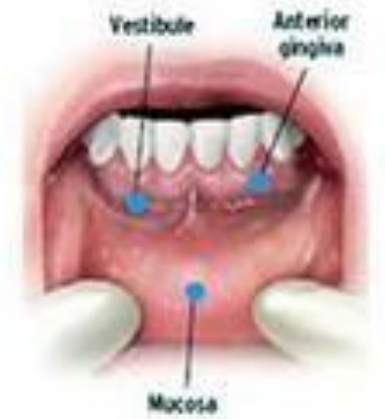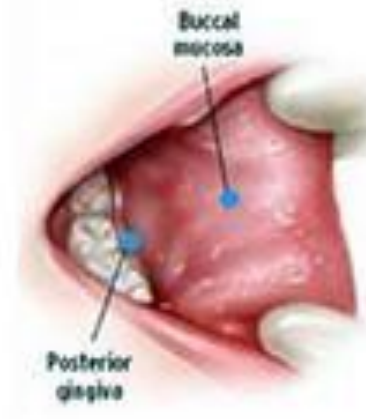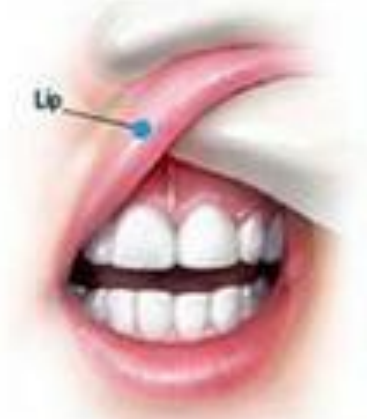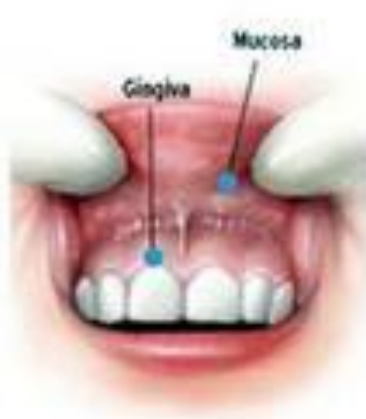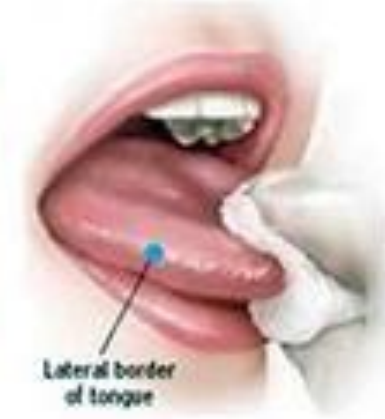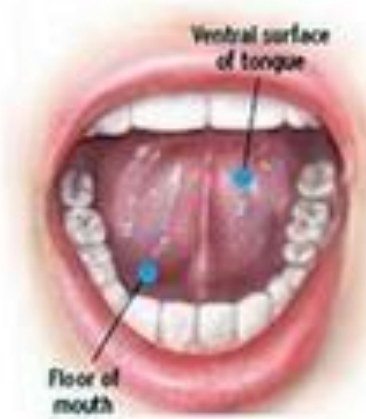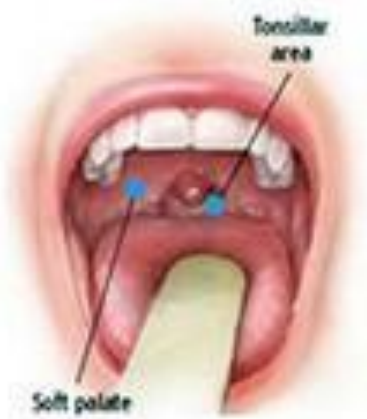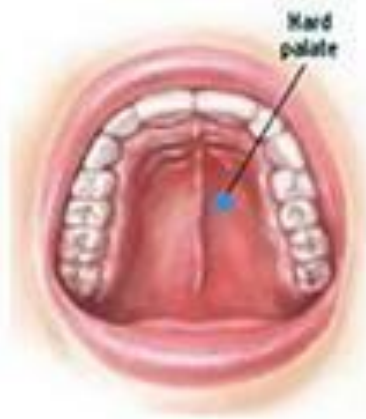
Inflammation or swelling in the mouth. Problems can start small.

Метастазирование

- 0 Метастазы рака органов полости рта чаще всего происходит в поверхностные и глубокие шейные лимфатические узлы. Направление распространения метастазов зависит от размеров опухоли, её гистологической принадлежности и локализации. Наличие метастазов значительно ухудшает прогноз заболевания.

Диагностика

- 0 Визуально и при помощи пальпации
- 0 Термография
- 0 МРТ
- 0 ПЭТ
- 0 КТ
- 0 Рентгенография



Лечение

- 0 лечение первичного опухолевого узла
- 0 лечение метастазов



Спасибо за внимание!