


**Карагандинский государственный медицинский  
университет  
Курс ортопедической стоматологии**

Лекция № 9

тема:

«Зубочелюстные аномалии у подростков и взрослых,  
методы их лечения, особенности ортопедического  
лечения.»

Караганда 2011г

- 
- Классификация ЗЧА?
  - Этиология ЗЧА?
  - Профилактика ЗЧА?
  - Методы лечения ЗЧА?

## Классификация ЗЧА включает в себя пять групп аномалий.

### I. Аномалии величины челюстей:

- Макрогнатия (верхняя, нижняя, комбинированная);
- Микрогнатия (верхняя, нижняя, комбинированная);
- Асимметрия.

### II. Аномалии положения челюстей в черепе:

- Прогнатия (верхняя, нижняя);
- Ретрогнатия (верхняя, нижняя);
- Асимметрия;
- Наклоны челюстей.

### III. Аномалии соотношения зубных дуг:

- Дистальный прикус;
- Мезиальный прикус;
- Чрезмерное резцовое перекрытие (горизонтальное, вертикальное);
- Глубокий прикус;
- Открытый прикус (передний, боковой);
- Перекрестный прикус (односторонний — двух типов; двусторонний — двух типов).

### IV. Аномалии формы и величины зубных дуг:

#### а) аномалии формы:

- Суженная зубная дуга (симметричная, или U-образная, V-образная, O-образная, седловидная; асимметричная);
- Уплощенная в переднем отделе (трапециевидная) зубная дуга;

#### б) аномалии размеров:

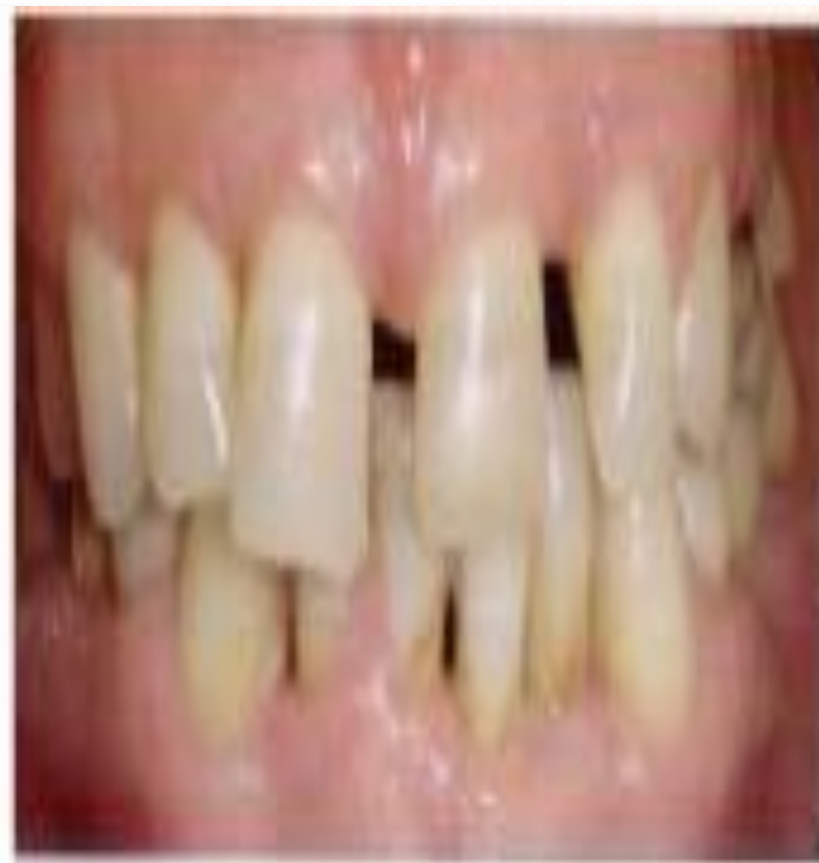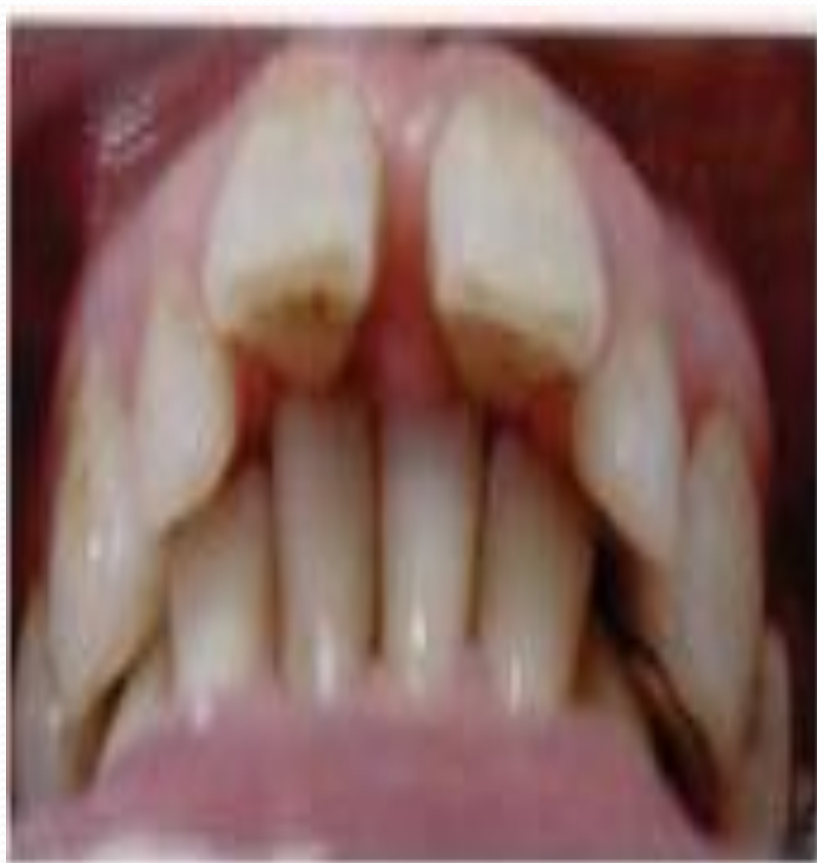- Увеличенная дуга;
- Уменьшенная дуга.

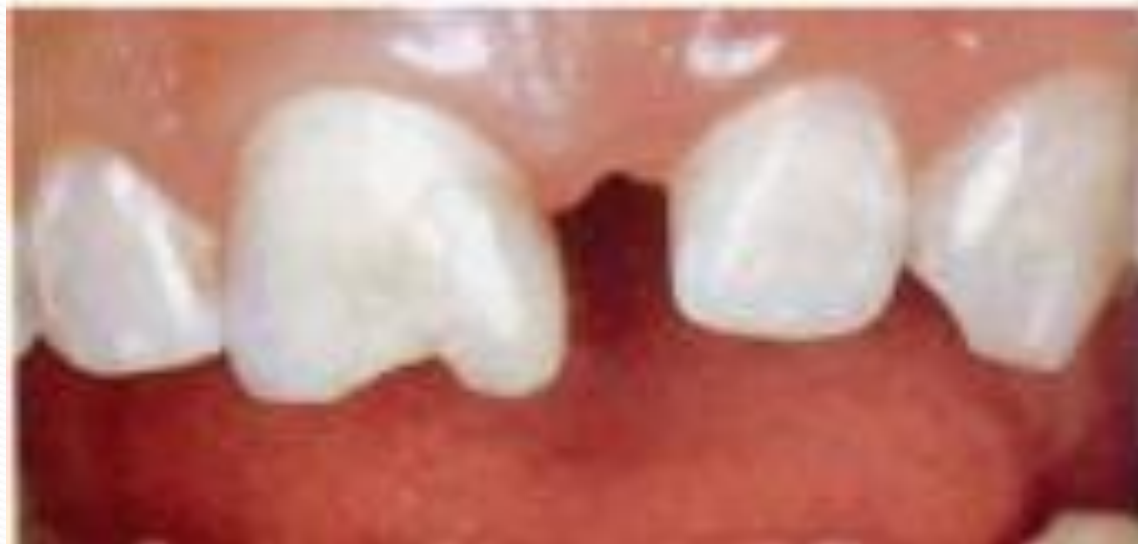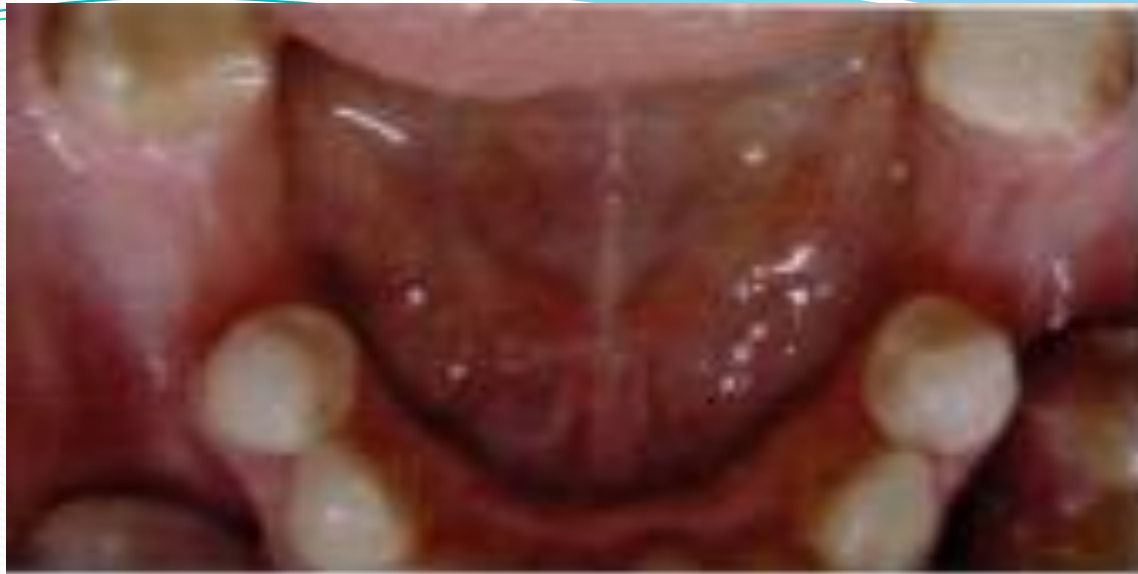### V. Аномалии отдельных зубов:

- Нарушение числа зубов (адентия, гиподентия, гиперодентия);
- Аномалии размеров и формы зубов (макродентия, микродентия, слившиеся зубы, конические или шиловидные зубы);
- Нарушения формирования зубов и их структуры (гипоплазия, дисплазия эмали, дентина);
- Нарушения прорезывания зубов (ретенированные зубы, сохранившиеся молочные зубы);
- Дистопия или наклоны отдельных зубов (вестибулярные, оральные, мезиальные, дистальные, высокое, низкое положение; диастема, тремы; транспозиция; тортоаномалии; тесное положение).

- **Аномалии зубочелюстной системы подразделяют на врожденные и приобретенные.**
- **Зубочелюстные аномалии по данным различных авторов, встречаются у 50% детей и 30% подростков и взрослых.**
- **Аномалии зубочелюстной системы, не устраненные в детском возрасте, естественно, сохраняются и у взрослых. Клиническая картина аномалий прикуса у них сложнее, так как к основному страданию присоединяются потеря зубов, деформации зубных рядов и челюстей, функциональная перегрузка пародонта, вызванная нарушениями окклюзии**

Основная жалоба, с которой пациенты в возрасте от 16 до 35 лет обращаются к врачу-ортодонт - это изменение внешнего вида.





- **Зубочелюстные аномалии могут быть наследственными и приобретёнными.**
- По наследству может передаваться количество и размеры зубов, размеры челюстей и других костей черепа. Это обуславливает сходство ребёнка и родителей. Например, по наследству может передаваться промежуток между зубами (диастема), отсутствие зачатков зубов (адентия) или такой порок развития зубочелюстной системы, как расщелина нёба.
- **Причины развития аномалий ненаследственной природы:**
- 1. Нарушение течения беременности и состояния здоровья матери. Это могут быть вирусные заболевания; различная гинекологическая патология; падение или ушиб на 2-3 месяце беременности; приём антибиотиков, салицилатов, сульфаниламидов; недоедание беременной или несбалансированная диета; злоупотребление алкоголем и курение родителей; стрессовые ситуации у матери в первом триместре; профессиональные вредности (работа с лаками, красками, химическими реактивами).
- 2. ребёнка.
  - Врождённые нарушения функции надпочечников, щитовидной железы, паращитовидных желёз, гипопаратиреоз. При своевременном лечении этой патологии возможна нормализация развития зубочелюстной системы
  - Диспластические процессы. Они характеризуются отсутствием зачатков зубов или наличием сверхкомплектных зубов.
  - Недоношенность.
  - Рахит. В этом случае отмечается отставание роста челюстей, задержка прорезывания зубов и нарушение их минерализации.
  - Заболевания органов дыхания.
  - Мышечная дистония.
  - Аномалии развития уздечек губ и языка.
  - Заболевания зубов и челюстно-лицевой области. К сожалению, часто родители считают, что раз зубы временный, то не стоит их и лечить. Это ошибочное мнение. Хронический периодонтит временного зуба может привести к нарушению формы или структуры коронки или даже к гибели зачатка постоянного зуба. При преждевременном удалении временного зуба происходит смещение соседних зубов. Что приводит к недостатку места для прорезывающихся постоянных зубов. Травма временного зуба, сопровождающаяся его внедрением, может привести к неправильному положению, ретенции или деформации постоянного зуба.

- 3. Неправильное кормление. При естественном вскармливании ребёнку, для получения молока, приходится прилагать усилия. При этом многократное выдвигание нижней челюсти стимулирует её рост. Искусственное кормление из соски может нарушить процесс сосания. Если отверстие в соске слишком большое, то ребёнок не столько сосёт, сколько глотает пищу. А чрезмерное давление бутылочки на нижнюю челюсть может привести к её деформации.
- 4. Постоянные зубы по размеру больше временных. У детей с 4-х лет между временными зубами должны появляться промежутки. Это говорит о том, что челюсти растут и готовятся к появлению постоянных зубов. Недостаточное употребление в пищу грубой жёсткой пищи может привести к скученности зубов.
- 5. Недостаточная жевательная нагрузка также может привести к тому, что временные зубы недостаточно стираются, а это приводит к неравномерному распределению жевательной нагрузки и как следствие к неправильному росту челюстей.
- 6. Вредные привычки. Наиболее распространены вредные привычки сосания. Например, сосание нижней губы и большого пальца приводит к удлинению верхнего зубного ряда, а прикусывание и сосание верхней губы способствует удлинению нижнего зубного ряда. В зависимости от того, между какими зубами ребёнок прокладывает палец, формируется не смыкание зубов и смещение нижней челюсти. Привычка грызть карандаш, ногти, ручку приводит к повороту передних зубов появлению диастемы.
- 7. Прокладывание кончика языка между зубами может привести к тому, что зубы верхней и нижней челюстей в этом месте не будут соприкоснуться. Сохранение инфантильного типа глотания (когда во время глотания ребёнок разобцает зубы и кончик языка упирается в губы) у детей старше 3-х лет может привести к нарушения смыкания передних зубов верхней и нижней челюстей и чрезмерному наклону верхних передних зубов вперёд.



## ● Профилактика зубочелюстных аномалий и деформаций.

- В случае риска развития наследственных заболеваний обращаться на консультацию к специалистам генетикам.
- Профилактика заболеваний матери во время беременности, полноценное питание, исключение алкогольных напитков и отказ от курения.
- Наблюдение ребёнка у неонатолога, а затем у педиатра с целью предупреждения и раннего лечения заболеваний эндокринной системы, органов дыхания, рахита.
- В случае риска искусственного вскармливания следить за размером отверстия в соске и положением бутылочки во время кормления. Включать в рацион ребёнка жёсткую пищу. Пришлифовывать коронки временных зубов при их недостаточной стираемости.
- Наблюдение у стоматолога. Первый раз в возрасте 1-го месяца. При наличии короткой уздечки языка можно провести её коррекцию. В дальнейшем необходимо показывать ребёнка стоматологу 2-4 раза в год. При обнаружении кариеса и его осложнений восстановление коронок разрушенных временных зубов. Если зуб лечению не подлежит, то его удаляют и изготавливают временный протез. Если удаляются постоянные зубы в зрелом возрасте, то для предупреждения смещения зубов необходимо рациональное протезирование или установка имплантатов.
- Устранение имеющихся вредных привычек, занятия с логопедом.

## ● Лечение аномалий прикуса у взрослых.

- Для эффективного лечения аномалий зубочелюстной системы, необходимо знать:
- 1. какие структурные нарушения зубочелюстной системы следует устранить;
- 2. какая морфологическая перестройка зубочелюстной системы возможна у взрослых.
- Кроме того, имеет значение тяжесть клинических и морфологических проявлений аномалий.

- **Большинство ортопедов** считают, что ортодонтическое лечение аномалий можно проводить в любом возрасте и целесообразно начинать его с молочного прикуса. Однако некоторые **аномалии** следует устранять лишь в определенном возрасте. Врач обязан найти такие методы исправления аномалий раннего возраста, при которых достигнутые результаты были бы устойчивыми. Известно также, что аномалии раннего детского возраста закрепляются в сменном и постоянном прикусе, иногда в более тяжелой форме.
- В зависимости от периода **развития зубочелюстной системы аномалии** устраняют комплексно: проведением профилактических мероприятий, миогимнастикой, хирургической коррекцией, наложением ортодонтических и профилактических ортопедических аппаратов.
- **Терапия аномалий** у взрослых долгое время считалась невозможной, поскольку зубочелюстная система у них уже сформировалась и трудно поддается воздействию. По этой причине деформации у взрослых устранялись хирургическим путем или проводилось протезирование по показаниям.

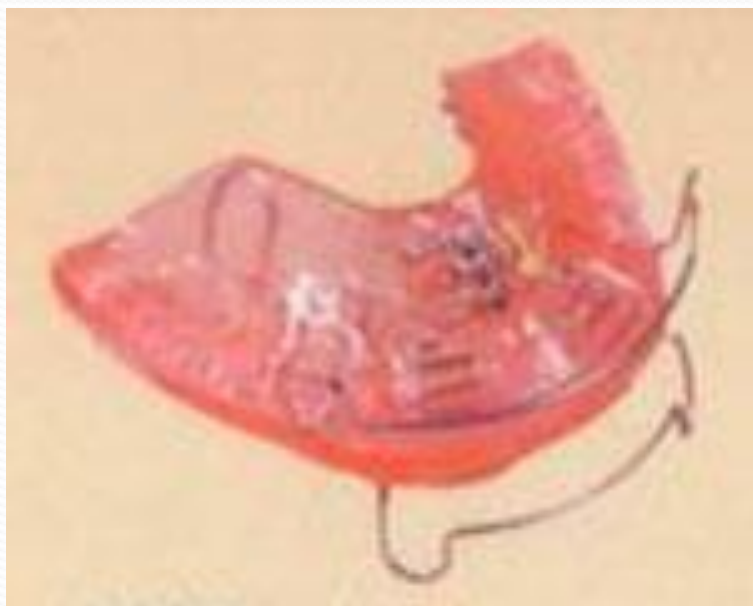## Ортопедическая аппаратура.

- При выраженных аномалиях зубочелюстной системы или в более позднем возрасте, когда профилактические мероприятия не оказывают должного влияния, для лечения используют разнообразные ортодонтические аппараты. С их помощью лечат подавляющее большинство аномалий и деформаций зубов и челюстных костей.
- Аппаратурный метод основан на применении специальных приспособлений, которые делятся на группы в зависимости от их назначения (профилактические, лечебные, ретенционные), места наложения (внутри- и внеротовые), способа фиксации (съемные и несъемные).
- По принципу действия ортодонтические аппараты делятся на механические, функциональные и комбинированные. Характерной особенностью первой группы является то, что в их конструкцию включен какой либо источник механической силы (винт, упругая дуга, пружина, резиновая тяга и др.). Действие механического аппарата проявляется постоянно и зависит от I степени активации действующего начала.

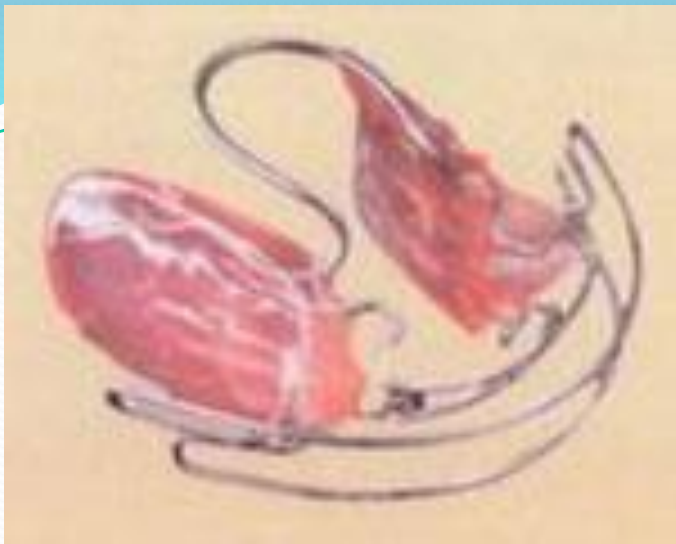- **Аппараты функционального действия** не содержат в себе никаких источников механической силы. Они представляют собой различно сконструированные наклонные плоскости и накусочные площадки, которые перемещают зубы или всю нижнюю челюсть в сагиттальном, трансверзальном и вертикальном направлениях. Источником силы является сократительная способность жевательных мышц в период соприкосновения определенных зубов с наклонной плоскостью или накусочной площадкой; при этом в других участках зубные ряды разобщены.
- **Аппараты комбинированного действия** содержат в себе элементы аппаратов первой и второй групп, т. е. какой-либо источник механической силы и наклонную плоскость или накусочную площадку.
- **Все аппараты состоят из элементов**, позволяющих производить различные действия (смещать зубы в различных направлениях, изменять размеры и форму зубных рядов, смещать нижнюю челюсть и т.д.), и приспособлений для фиксации аппарата в полости рта (кламмер, коронки и др.).
- **Чтобы ортодонтические аппараты** развивали силу давления или тяги на определенный участок челюсти, при их конструировании необходимо создать точку опоры и точку приложения силы. Точка опоры должна быть значительно устойчивее по сравнению с той частью зубочелюстной системы, которая подлежит перемещению.



Бионатор — применяется для коррекции мышечных дисфункций, для коррекции положения языка.



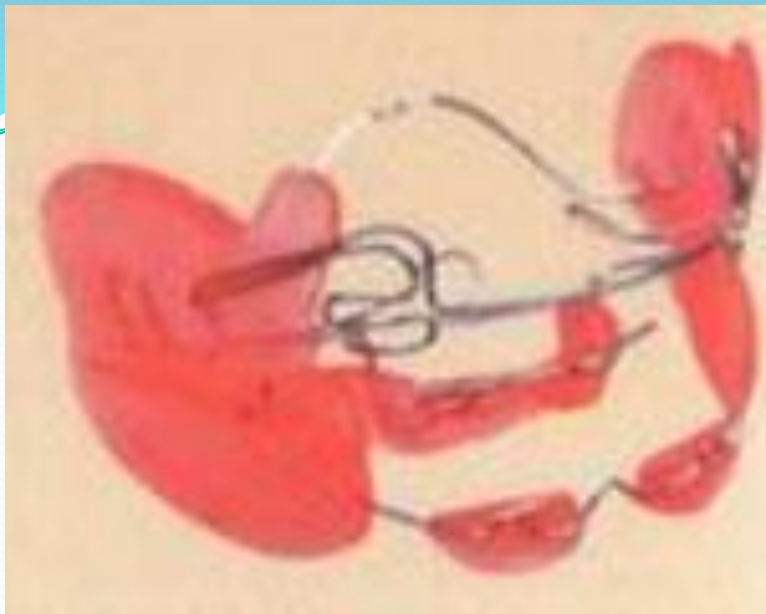
Активатор — применяется для расширения верхнего зубного ряда. Под воздействием аппарата происходит плавная коррекция.



Эластичный открытый активатор — применяется для раннего лечения. Имеет небольшой размер



Модифицированный активатор — применяется для коррекции протрузии и глубокого прикуса



Регулятор функций — применяется для плавной коррекции зубочелюстных функций.

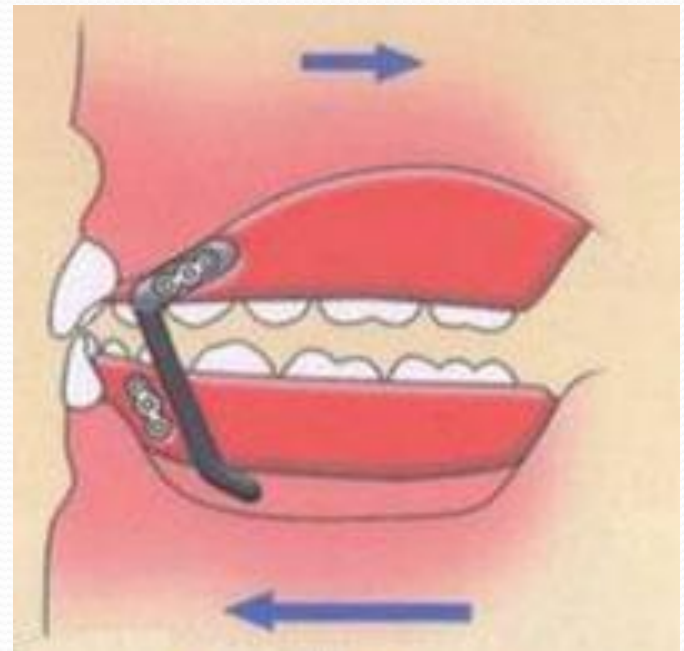
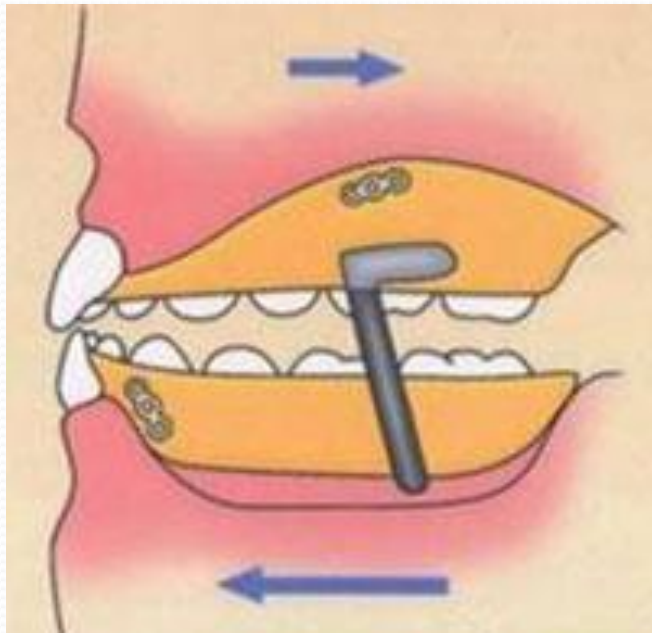
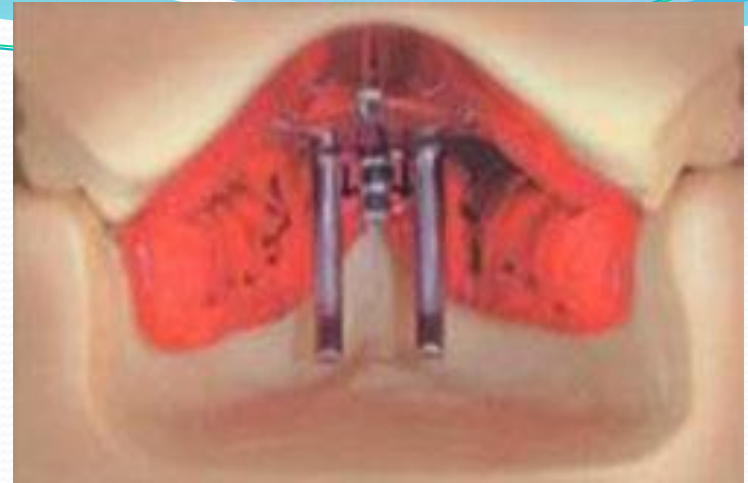
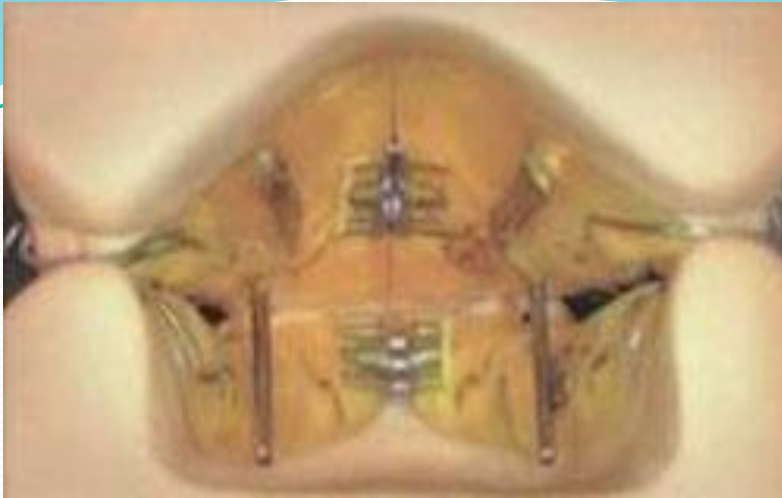
«Формирователь» прикуса — применяется для плавного исправления прикуса на ранних стадиях зубочелюстных аномалий.

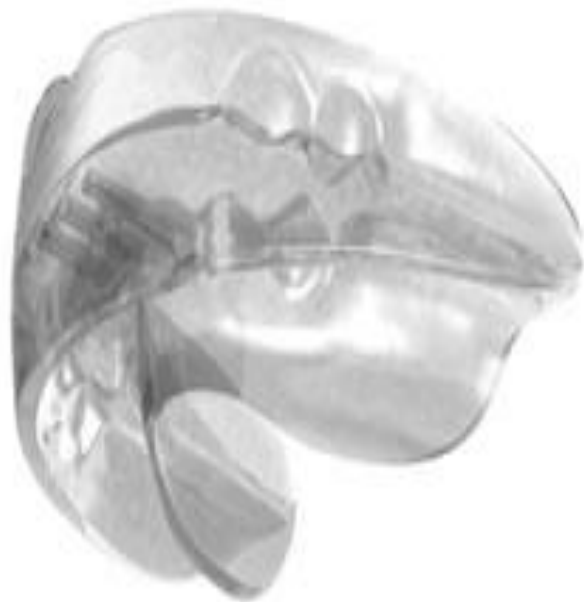

## ● Как действует двойная пластинка?

- Двойная пластинка аналогично активатору стимулирует рост нижней челюсти и сдерживает рост верхней. Достигается это с помощью металлических стержней, которые ограничивают положение нижней челюсти при смыкании. Стержни-ограничители могут располагаться как в боковых отделах, так и в переднем отделе пластинки.
- Подвижная нижняя челюсть перемещается вперед до правильного смыкания с верхними зубами. Именно поэтому двойные пластинки могут применяться для нормализации положения передних зубов. При необходимости врач может использовать элементы пластинки по отдельности. **Ортодонтическое лечение** с помощью двойной пластинки эффективно в период сменного прикуса и постоянного прикуса.



**Аппараты, направляющие прорезывание постоянных зубов и позволяющий им устанавливаться в правильное положение**



**LM-activator**

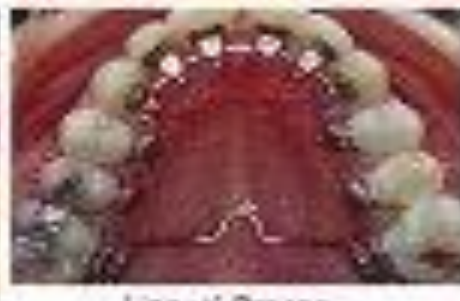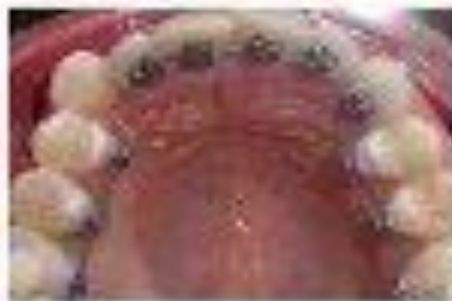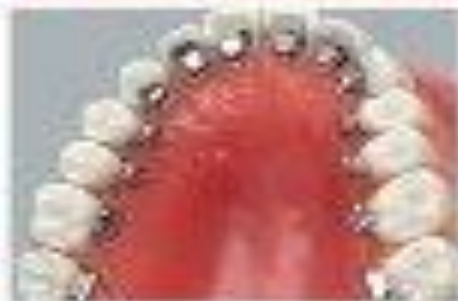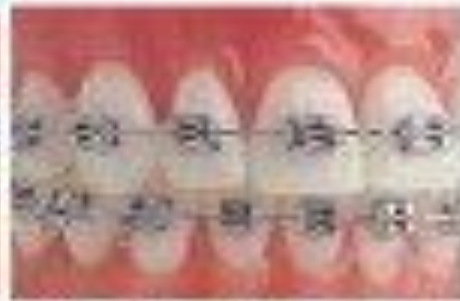


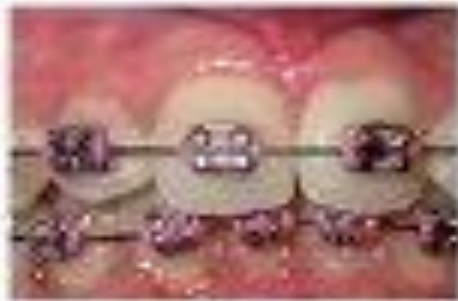**Трейнеры (trainers)**

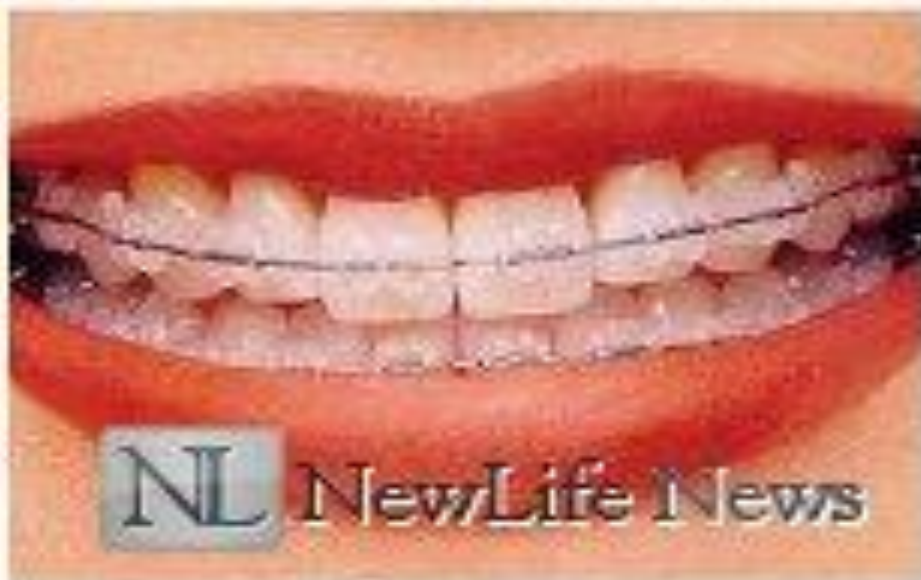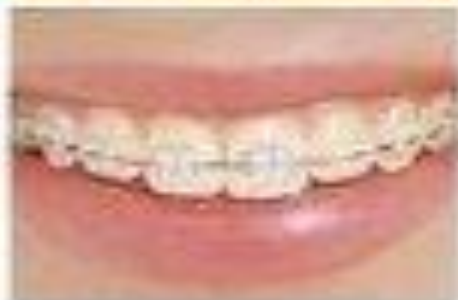## Брекеты система

1. Брекет система – это несъемный ортодонтический аппарат, который воздействует на зубы механическим способом для исправления прикуса или кривизны зубов.
2. Брекет система, сложная ортодонтическая конструкция, она состоит из маленьких пластинок (замочков), которые изготавливаются для каждого зуба индивидуально, которые скреплены между собой дугами, цепочками, пружинами, кольцами, тягами и др.
3. Ортодонты такую систему называют мультибондинг, не смотря на многочисленность элементов, на зубы брекететы просто приклеиваются на поверхность зуба.
4. Брекет системы помогают корректировать прикус зубов в любом возрасте. Лечить неправильный прикус необходимо, в дальнейшем он может привести к заболеваниям не только ротовой полости, но и внутренних органов.

- Со временем брекет системы преобразились, если раньше их отказывались применять ссылаясь на неэстетический вид, сейчас современная стоматология может предложить достаточно большой выбор различных брекетов: цветных, прозрачных, которые незаметны на зубах.
- Брекеты могут крепиться как к внешней, так и внутренней стороне зубов.
- Сам брекет может состоять из разных материалов. Вот несколько из них:
  - Металлы (титан, никель-титан)
  - Керамика
  - Смеси материалов (пластик + металл)
  - Сапфир
  - Пластик
  - Полимеры (прозрачные брекеты)
  - Золото



Upper Front Teeth




NL NewLife News

- **При конструировании ортодонтических аппаратов важно учитывать** не только силу, прилагаемую к перемещаемым зубам и называемую силой действия, т. е. активную, но также и силу отдачи, называемую силой противодействия, т. е. реактивную, воздействующую на зубочелюстную систему.
- Сила действия и противодействия по закону Ньютона равны. Если эти силы развиваются в пределах одной челюсти, то такие аппараты оказывают одночелюстное действие. Наличие в конструкциях одночелюстных аппаратов наклонной плоскости или других приспособлений, передающих активную или реактивную силу на другую челюсть, позволяет выделить их в группу одночелюстных аппаратов межчелюстного действия.
- При двучелюстном действии, например активаторов Андресена — Хойпля, активная сила передается на одну челюсть, а реактивная — на противоположную, что способствует исправлению аномалий прикуса. При применении внеротовых аппаратов реактивная сила воздействует не только на зубы и челюсти, но и вне полости рта в области опоры на затылок или шею.
- Часть аппарата, перемещающая зубы, называется мобильной, другая часть аппарата, остающаяся неподвижной, несмотря на воздействие реактивной силы, называется опорно-фиксирующей. Поскольку эти силы равны между собой, то при конструировании ортодонтических аппаратов важно правильно рассчитать и выбрать опору.

- **Различают два вида опоры: реципрокную и стационарную.**
- **Реципрокная опора** — это опора, при которой силу противодействия используют для опоры и лучшей фиксации аппарата, а также для одновременного перемещения зубов (например, опора и фиксация двух половин расширяющей пластинки при раскручивании ее винта).
- **Стационарная опора** — это опора, при которой фиксирующая часть аппарата остается практически неподвижной и не вызывает смещения зубов. Ее увеличение уменьшает силу противодействия, приходящуюся на каждый из опорных зубов и окружающие ткани, что обеспечивает неизменность их расположения. Например, дуга Энгля, прикрепленная ко всем зубам, представляет собой аппарат со стационарной опорой. При раскручивании гайки на одном конце дуги перемещается дистально зуб, в который она упирается. Однако этого давления недостаточно, чтобы сдвинуть остальные опорные зубы.



- 
- Какие наиболее эффективные аппараты применяются при ортопедическом лечении у взрослых?
  - Какие сроки пользования ортодонтическими аппаратами?

# Литература

- Белодед, Л. В. Механизм развития вертикальных зубоальвеолярных деформаций и совершенствование методов их лечения с применением индуктотермоэлектрофореза трилона .Минск, 2005г
- Ивашенко, С. В. Индуктотермоэлектрофорез хлорида кальция в ретенционном периоде ортодонтического лечения в эксперименте .Здравоохранение 2005 г
- Наумович, С. А. Повышение эффективности комплексного (ортопедо-хирургического) лечения аномалий и деформаций зубочелюстной системы в сформированном прикусе Минск, 2001г
- Зубочелюстные аномалии и деформации: основные причины развития - Дистель В.А, В.Г. Сунцов, В.Д. Вагнер 2001г
- Ортопедическое лечение заболеваний пародонта. Копейкин В.Н. 2004г