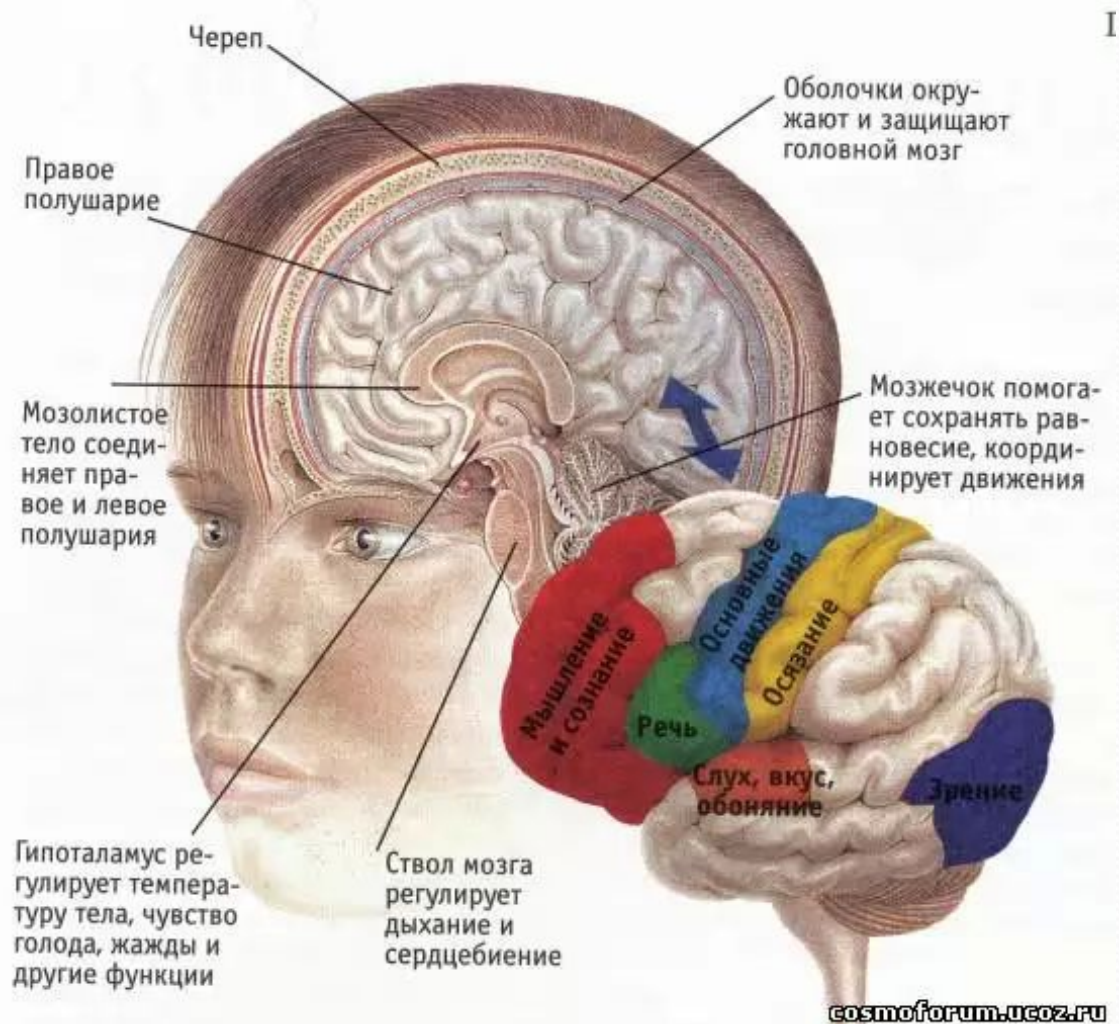


# **Первая медицинская помощь при черепно- мозговых травмах**

# СОДЕРЖАНИЕ:

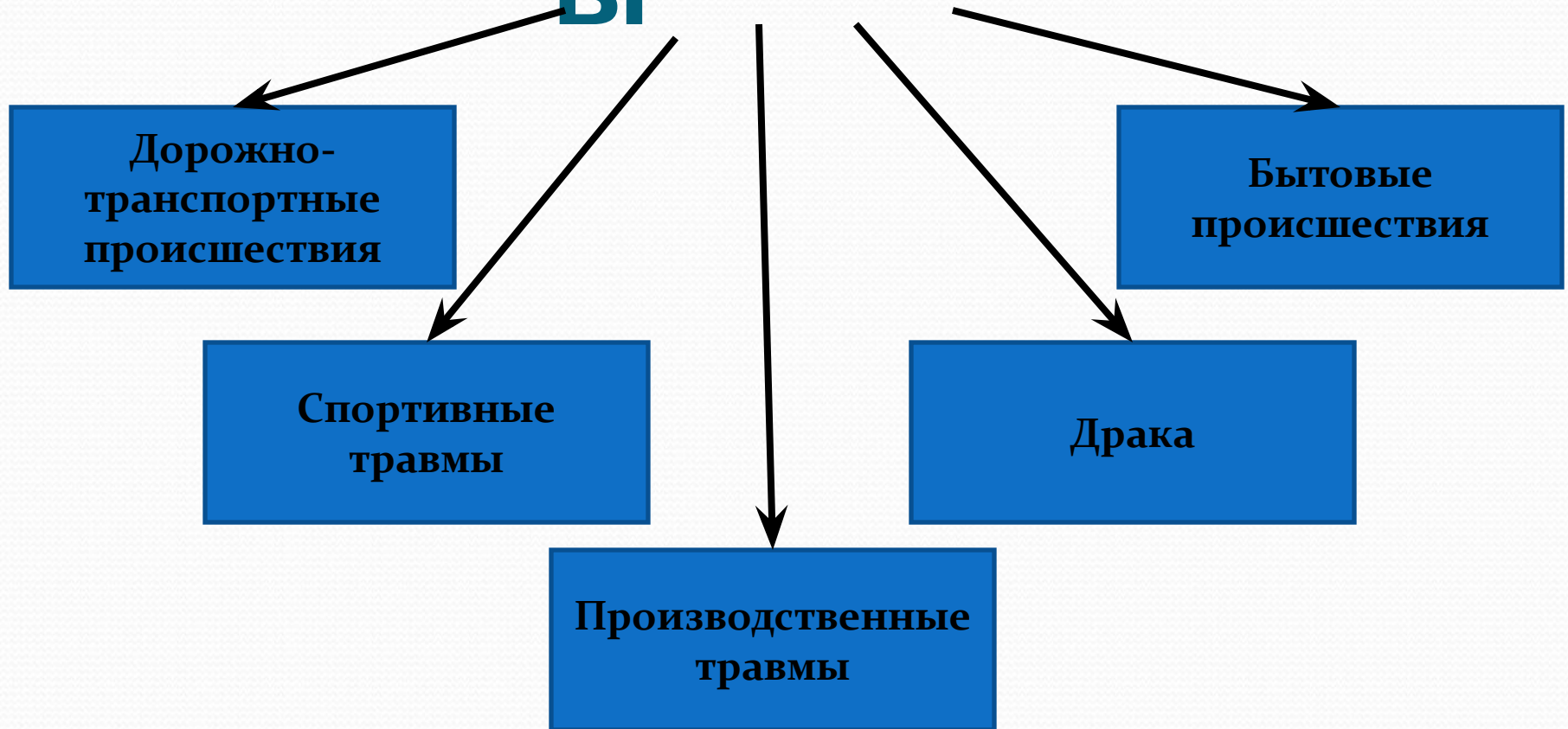
- Строение головного мозга
- ЧЕРЕПНО - МОЗГОВАЯ ТРАВМА
- Причины
- Классификация ЧЕРЕПНО-МОЗГОВОЙ ТРАВМЫ
- Как распознать?
- Порядок действий по оказанию первой медицинской помощи при ЧЕРЕПНО-МОЗГОВОЙ ТРАВМЕ

# Строение головного мозга



- **Чёрепно-мозговáя трáвма (ЧМТ)**  
— повреждение костей черепа или мягких тканей, таких как ткани мозга, сосуды, нервы, мозговые оболочки.

# Причины



- Повреждение головного мозга происходит в следствии ударов, ушибов и резких движений: ускорений или замедлений, например, при падении.

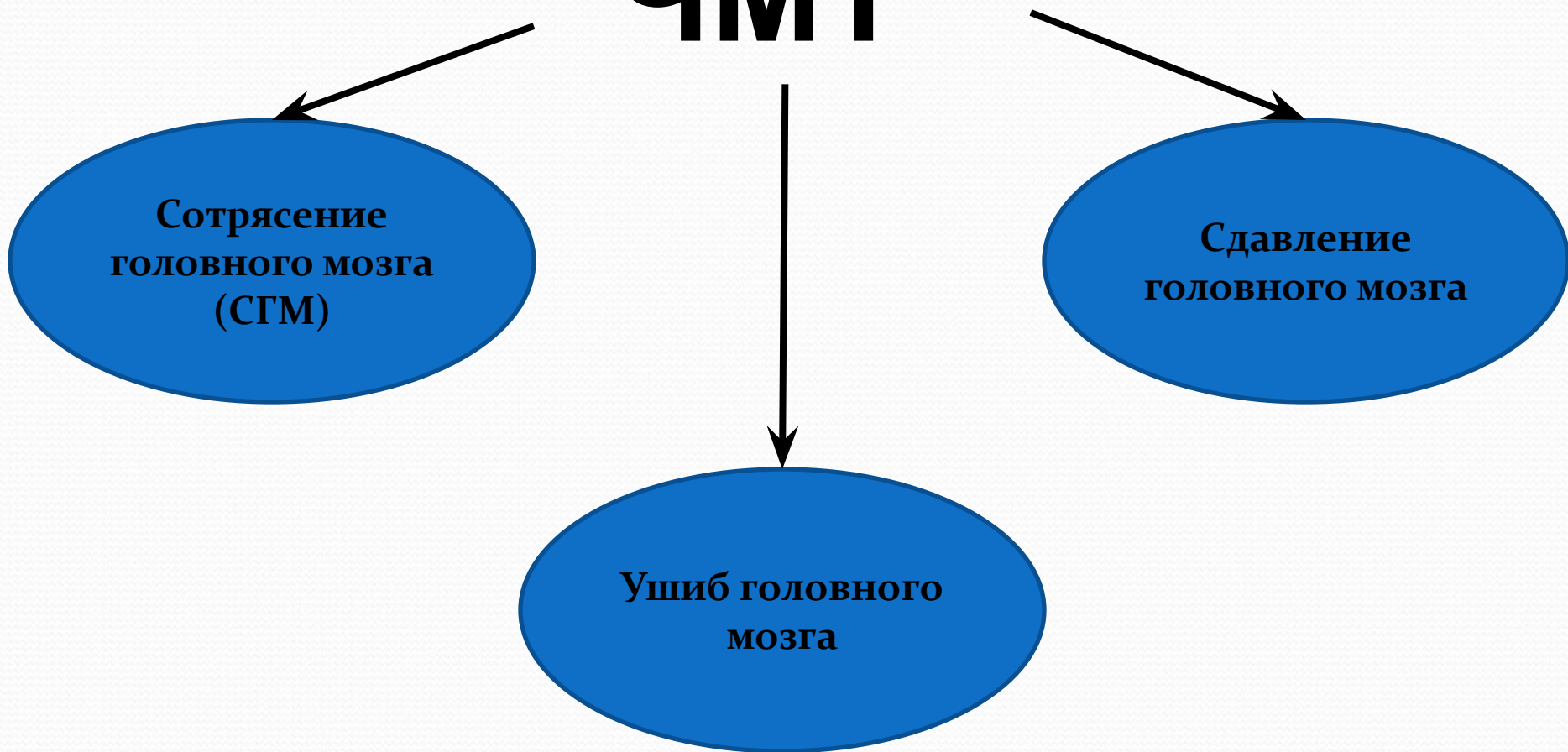
# Классификация ЧМТ

## ЧМТ

Сотрясение  
головного мозга  
(СГМ)

Сдавление  
головного мозга

Ушиб головного  
мозга



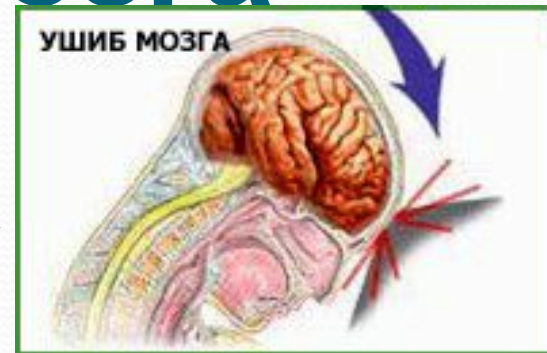
# Сотрясение головного

## мозга

- Основным симптомом сотрясения мозга является потеря сознания. Важным признаком для дальнейшего прогноза служит длительность и тяжесть бессознательного состояния. Если точно известно, что пострадавший находился в бессознательном состоянии более 4-5 минут, то о травме легкой степени тяжести не может быть и речи.

# Ушиб головного мозга

Ушиб мозга представляет собой травматическое повреждение мозговой ткани. Происходит он при ударе участка мозга о внутреннюю стенку черепной коробки.



## **ЛЕГКАЯ СТЕПЕНЬ:**

наблюдается слабая асимметрия лица и парезы конечностей.

## **СРЕДНЯЯ СТЕПЕНЬ:**

параличи, расстройство речи, зрения, слуха, нарушения психики.

## **ТЯЖЕЛАЯ СТЕПЕНЬ:**

нарушения функций дыхания, глотания, сердечно-сосудистой деятельности.



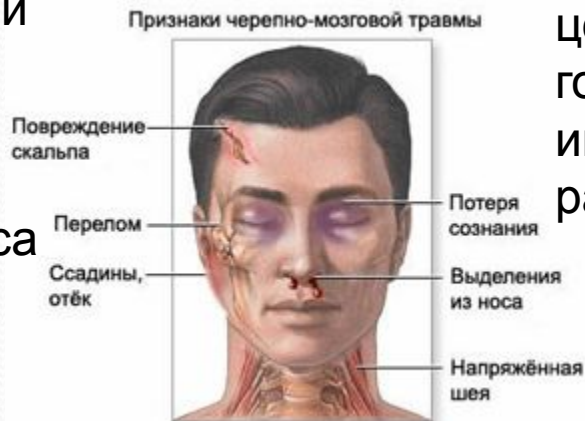# Сдавление головного

**● мозга** При сдавлении мозга самым важным симптомом является расширение зрачка на стороне поражения. На пораженной стороне зрачок может быть в 3-4 раза больше, чем на здоровой.

# ЧМТ

## ОТКРЫТАЯ

При открытой наблюдаются переломы костей свода или основания черепа с ранением прилежащих тканей, кровотечением, истечением ликвора из носа или уха.

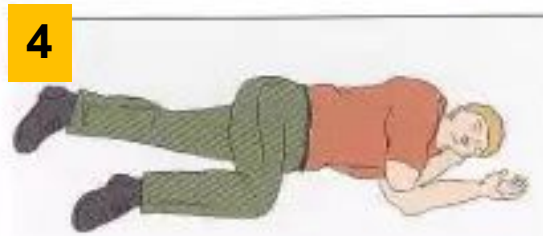
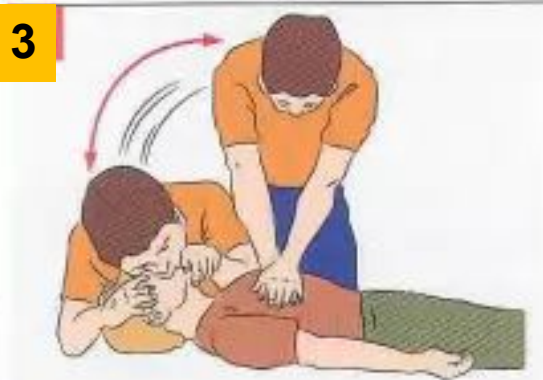
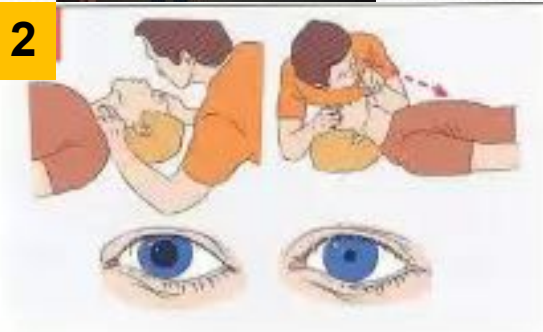
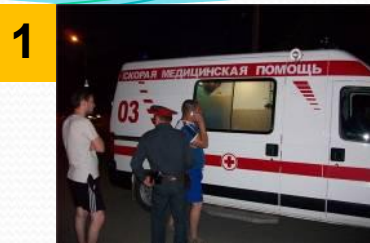## ЗАКРЫТАЯ

При закрытой травме целостность мягких тканей головы не нарушается либо имеются поверхностные раны.

## при ЧМТ

1. Вызвать скорую.
2. Определить наличие пульса на сонных артериях, реакции зрачков на свет, самостоятельное дыхание.
3. Если пульс, дыхание и реакция зрачков на свет отсутствует – немедленно приступить к сердечно-легочной реанимации. Продолжить реанимацию до прибытия медицинского персонала или до восстановления самостоятельного дыхания.
4. После восстановления дыхания и сердечной деятельности придать пострадавшему устойчивое боковое положение. На голову положить холод.
5. Обеспечить постоянный контроль за состоянием.



# Устойчивое боковое положение

1.



2.



3.



4.

