

ПЕРЕЛОМЫ

Работу выполнила:
Кожевникова Юлия
Группа 22НК

насилием или патологическим процессом. Открытые

переломы характеризуются наличием в области перелома раны, а закрытые характеризуются отсутствием нарушения целостности покровов (кожи или слизистой оболочки). Следует помнить, что перелом может сопровождаться осложнениями: повреждением острыми концами отломков кости крупных кровеносных сосудов, что приводит к наружному кровотечению (при наличии открытой раны) или внутритканевому кровоизлиянию (при закрытом переломе); повреждением нервных стволов, вызывающим шок или паралич; инфицированием раны и развитием флегмоны, возникновением остеомиелита или общей гнойной инфекции; повреждением внутренних органов (мозга,

ПРИЗНАКИ:

сильные боли;

деформация и нарушение двигательной

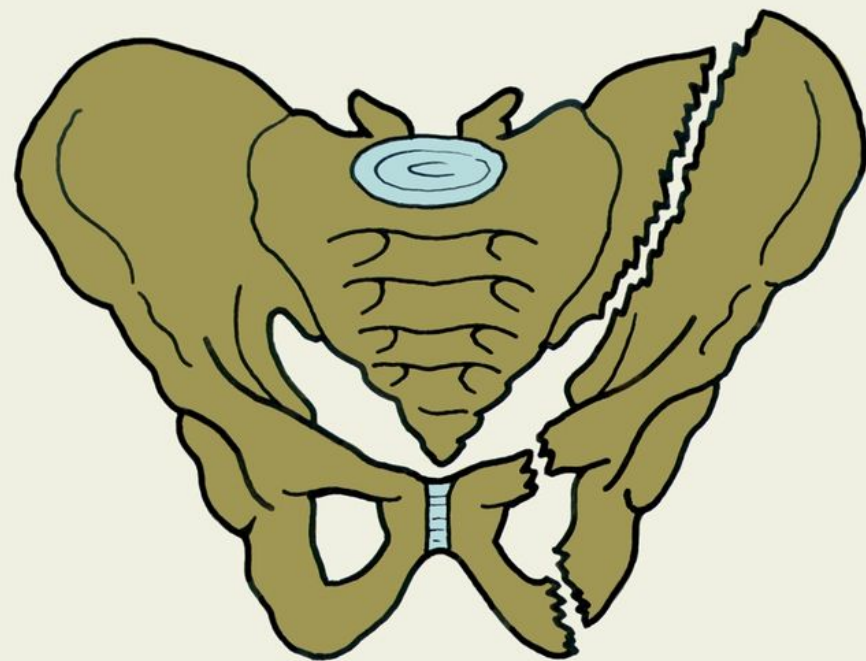
функции конечностей;

укорочение конечности;

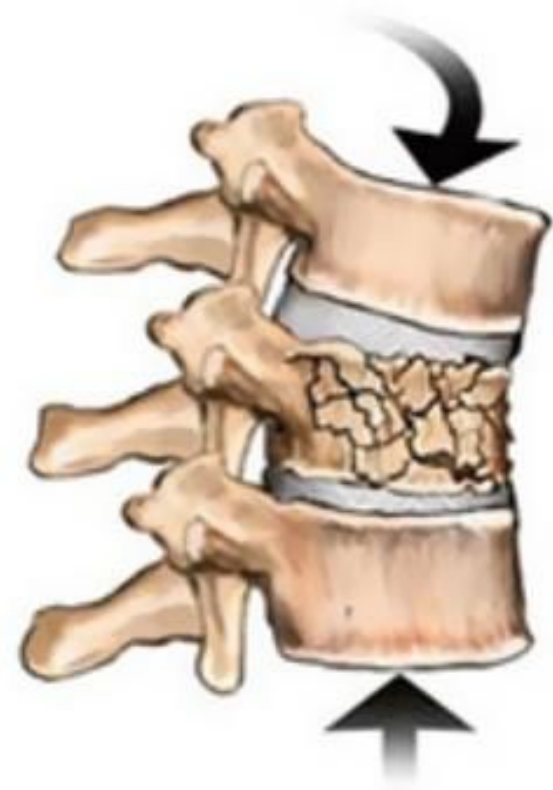своеобразный костный хруст.

При переломах черепа будут наблюдаться тошнота, рвота, нарушение сознания, замедление пульса – признаки сотрясения (ушиба) головного мозга, кровотечение из носа и ушей.

Переломы таза всегда сопровождаются значительной кровопотерей и в 30% случаях развитием травматического шока. Такое состояние возникает в связи с тем, что в тазовой области повреждаются крупные кровеносные сосуды и нервные стволы. Возникают нарушения мочеиспускания и дефекации, появляется кровь в моче и кале.



Переломы позвоночника – одна из самых серьезных травм, нередко заканчивающаяся смертельным исходом. Анатомически позвоночный столб состоит из прилегающих друг к другу позвонков, которые соединены между собой межпозвонковыми дисками, суставными отростками и связками. В специальном канале расположен спинной мозг, который может также пострадать при травме. Весьма опасны травмы шейного отдела позвоночника, приводящие к серьезным нарушениям сердечно-сосудистой и дыхательной систем. При повреждении спинного мозга и его корешков нарушается его проводимость.



ПЕРВАЯ ПОМОЩЬ заключается в обеспечении неподвижности отломков кости (транспортной иммобилизации) поврежденной конечности шинами или имеющимися под рукой палками, дощечками и т.п. Если под рукой нет никаких предметов для иммобилизации, то следует прибинтовать поврежденную руку к туловищу, поврежденную ногу – к здоровой. При переломе позвоночника пострадавший транспортируется на щите. При открытом переломе, сопровождающимся обильным кровотечением, накладывается давящая асептическая повязка и, по показаниям, кровоостанавливающий жгут. При этом следует учитывать, что наложение жгута ограничивается минимально возможным сроком. Пораженному даются обезболивающие препараты: баралгин, седелгин, анальгин, амидопирин, димедрол, дозировка в зависимости от возраста пострадавшего.

