



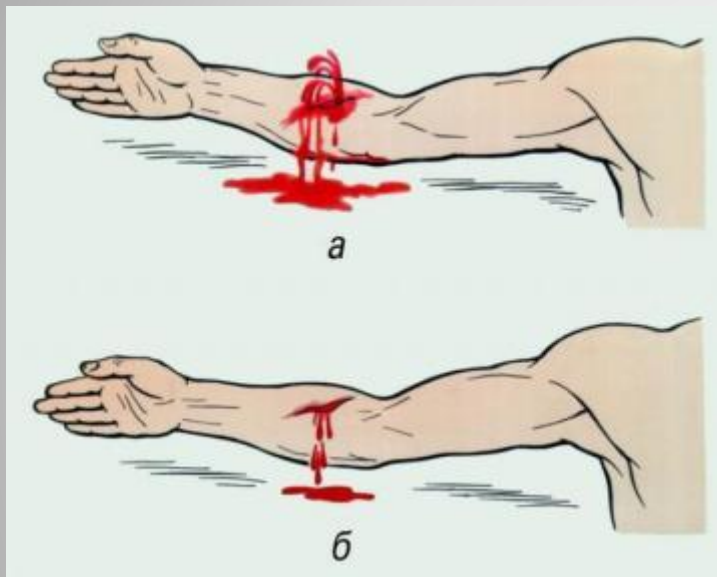
# Ранения. Первая медицинская

**ПОМОЩЬ  
МОУ СОШ №21**



# Раны - повреждения

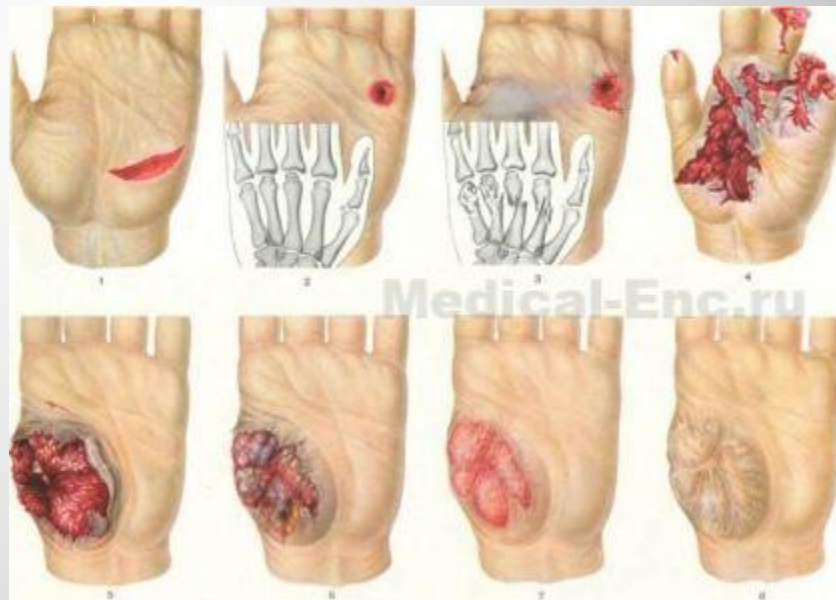тканей организма вследствие механического воздействия, сопровождающиеся нарушением целостности кожи и слизистых оболочек. Наблюдаются часто в быту, реже на производстве. Различают колотые, ушибленные, резаные, скальпированные и огнестрельные раны. Раны сопровождаются кровотечением (см.), болью, нарушением функции поврежденного органа и могут осложниться инфекцией, как аэробной, так и анаэробной.



# Виды ран

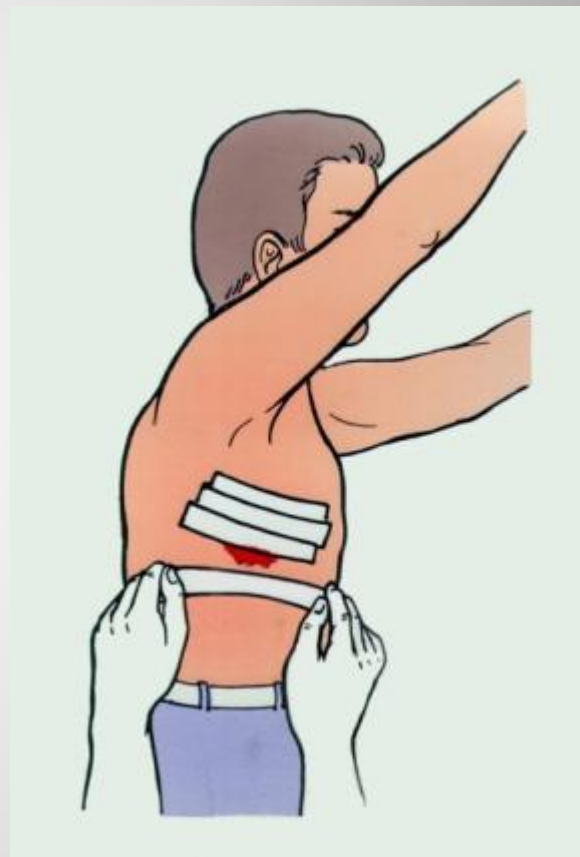
Бывают поверхностные и глубокие. При поверхностных нарушается целостность кожи и слизистых оболочек, глубокие сопровождаются повреждением сосудов, нервов, костей, сухожилий. Раны, проникающие в полость (брюшная, грудная, черепно-мозговая), называются проникающими. Различают их в зависимости от характера ранящего предмета.

- Колотые
- Резаные
- Рубленые
- Ушибленные
- Огнестрельные

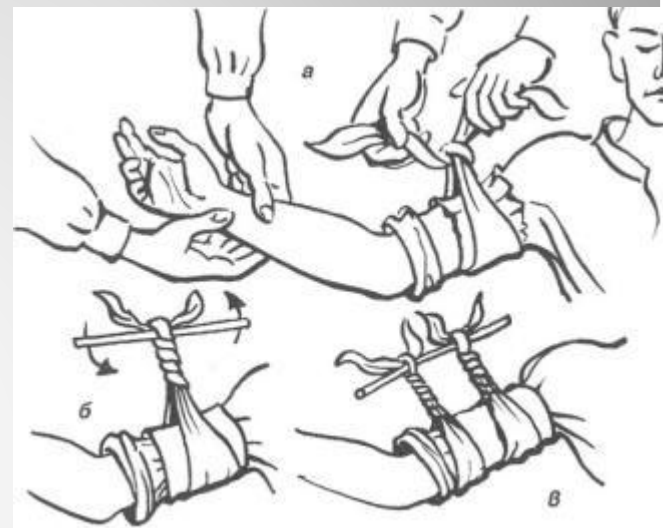

# Виды помощи

- Первая медицинская помощь, оказывается на поле боя
- Доврачебная медицинская помощь оказывается на медицинском пункте батальона (МПБ)
- Первая врачебная помощь оказывается на медицинском пункте полка (МПП).
- Квалифицированная помощь оказывается в отдельном медицинском батальоне и отдельном медицинском отряде.
- Специализированная помощь оказывается в зоне фронта - в передовой госпитальной базе фронта, и вне зоны фронта в тыловой госпитальной базе фронта.




- Временная остановка кровотечения и контроль за жгутами
- Транспортная ампутация
- Новокаиновые блокады поврежденной конечности, а также вагосимпатическая блокады на шее, паранефральная блокада что уменьшается явления шока.
- При шоке и большой кровопотере производится струйное переливание крови.
- При задержке мочи - катетеризация мочевого пузыря.
- При напряженном пневмотораксе и асфиксии необходимо проколоть межреберные пространства, откачать воздух и сделать клапанные дренаж.
- Частичная противохимическая обработка и введение антибиотиков, противостолбнячной сыворотки.

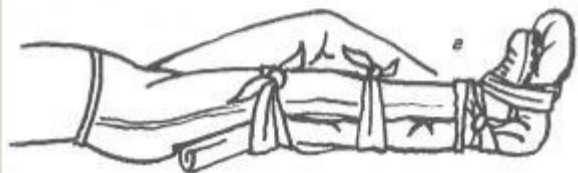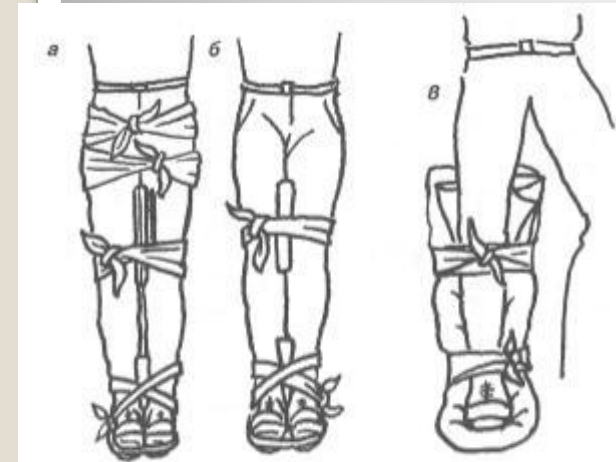
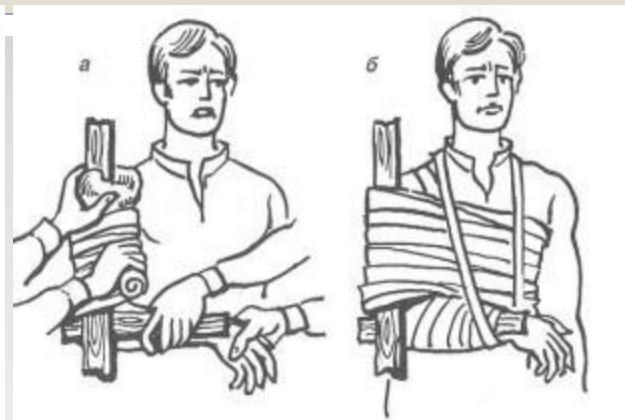
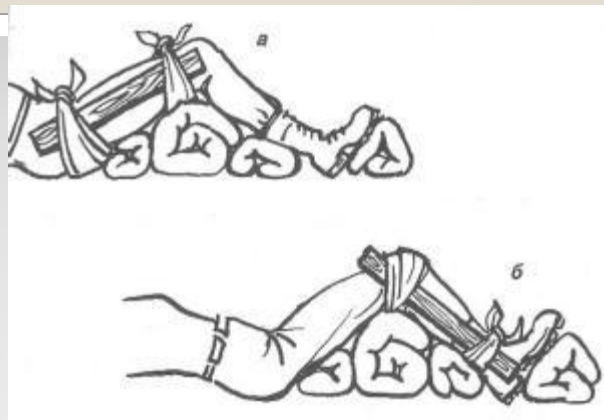
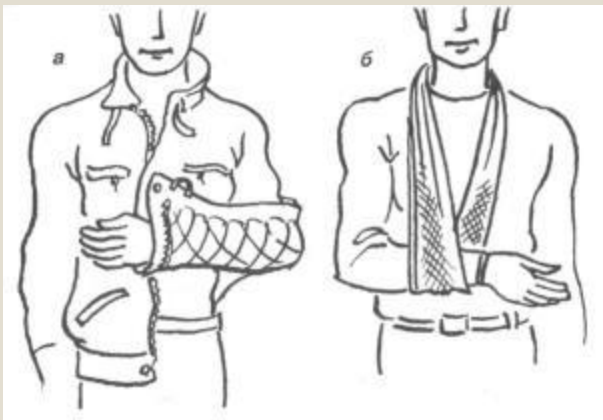


**МЕРОПРИЯТИЯ, НЕОБХОДИМЫЕ  
ПРИ СОСТОЯНИЯХ,  
УГРОЖАЮЩИХ ЖИЗНИ**

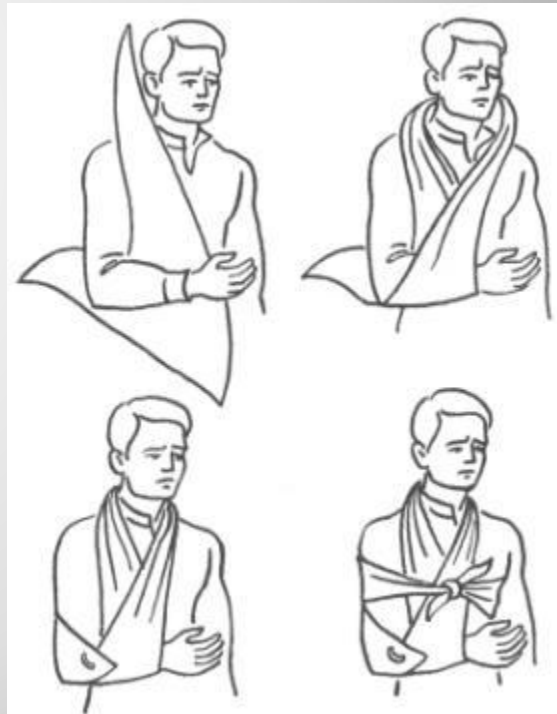Первая помощь при ранениях мягких тканей головы. Благодаря тому, что под мягкими тканями находятся кости черепа, наилучшим способом временной остановки кровотечения является наложение давящей повязки. Иногда кровотечение можно остановить пальцевым прижатием артерии (наружной височной - впереди ушной раковины, наружной челюстной - у нижнего края нижней челюсти, в 1-2 см от ее угла). При ранении головы нередко одновременно происходит повреждение головного мозга (сотрясение, ушиб). Раненого нужно уложить в горизонтальное положение, создать покой, приложить холод к голове, организовать немедленную транспортировку в хирургический стационар.

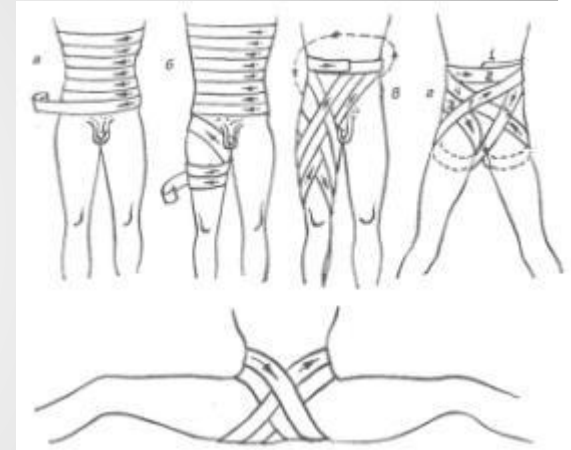
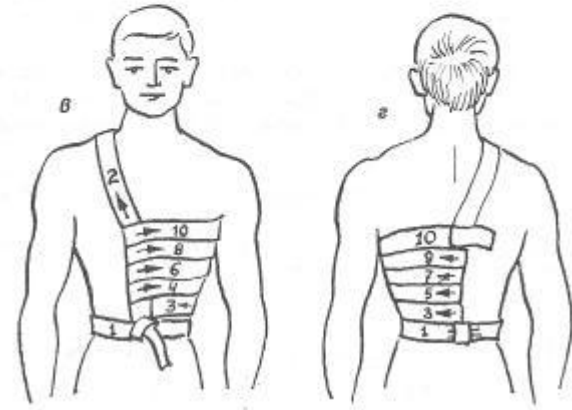
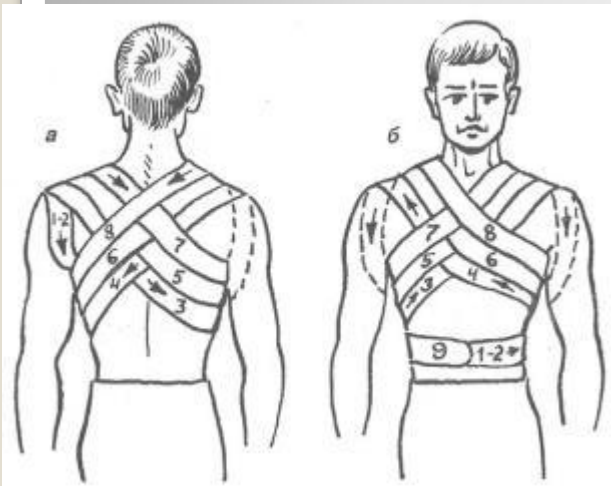
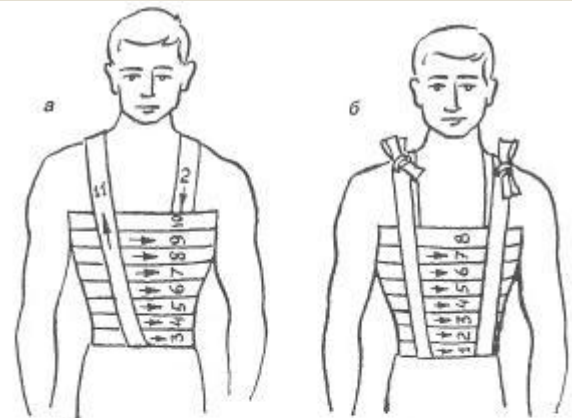


**Первая медицинская помощь**



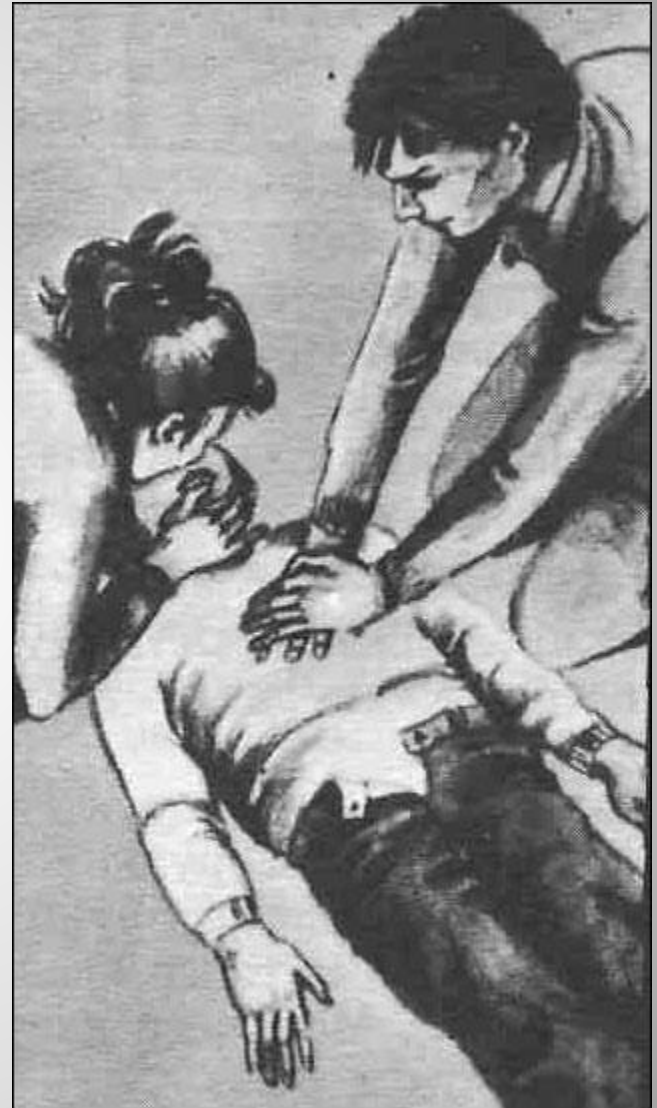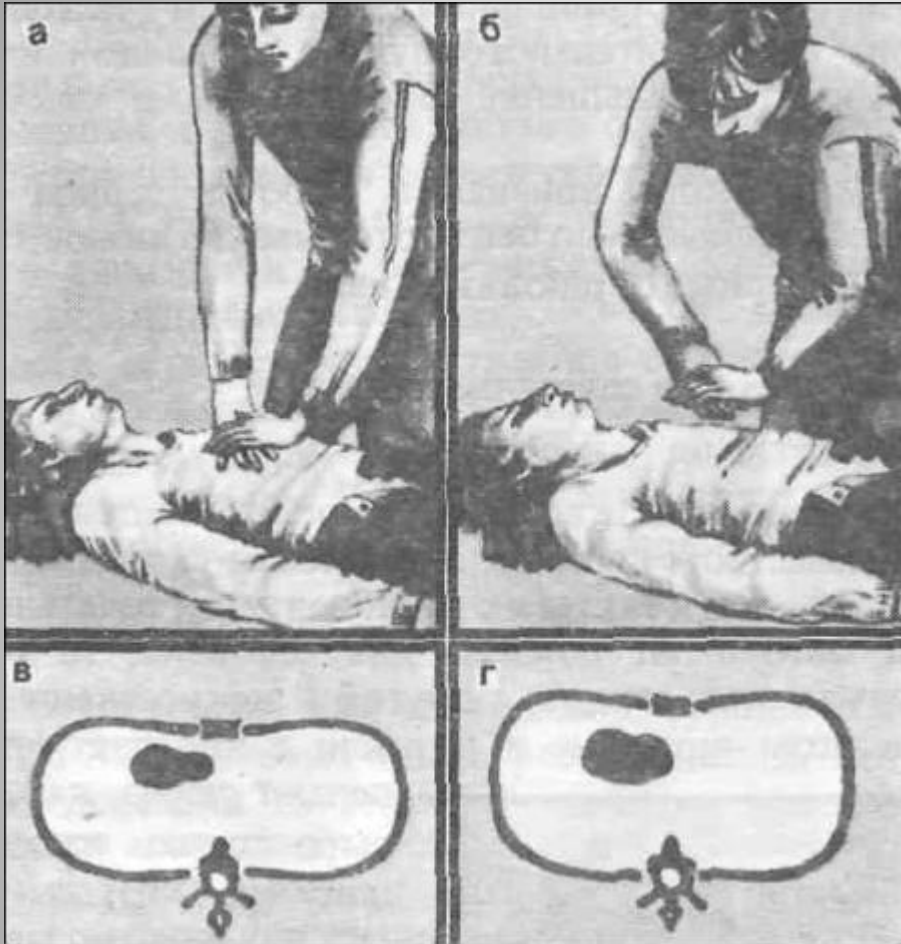
## Наложение шины





# Повязки при переломах





# Реанимация

