

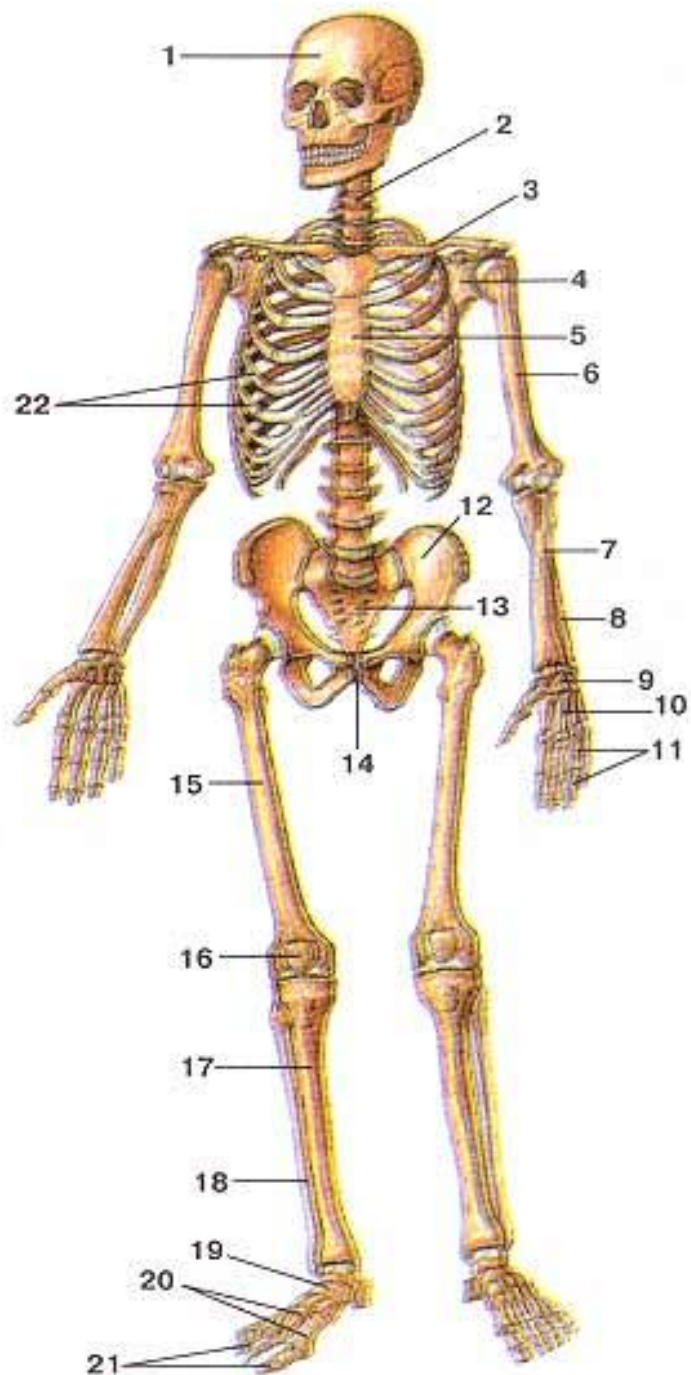


**Тема :**

**« ПЕРВАЯ медицинская  
ПОМОЩЬ  
при травмах  
опорно-двигательного  
аппарата»**

**Учитель физической культуры  
МОУ СОШ №3 г. Николаевска-на-Амуре  
Гусаренко Елена Александровна**






# СКЕЛЕТ ЧЕЛОВЕКА

**Скелет  
человека  
состоит  
более чем из  
200 костей**


??? ФУНКЦИИ СКЕЛЕТА ???



- **ОПОРА**

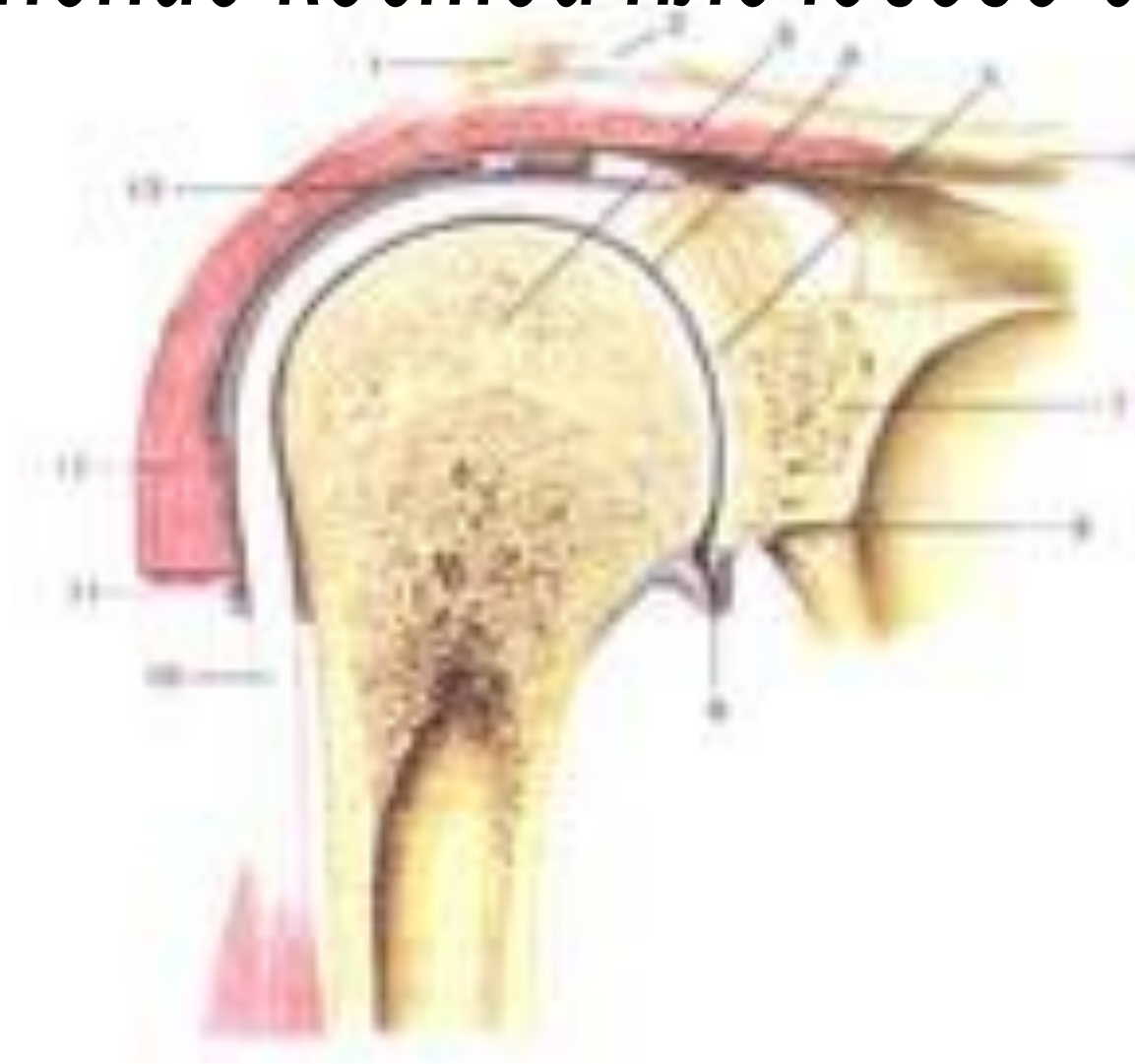??? ФУНКЦИИ МЫШЦ  
И СУСТАВОВ???

- **ДВИЖЕНИЕ**

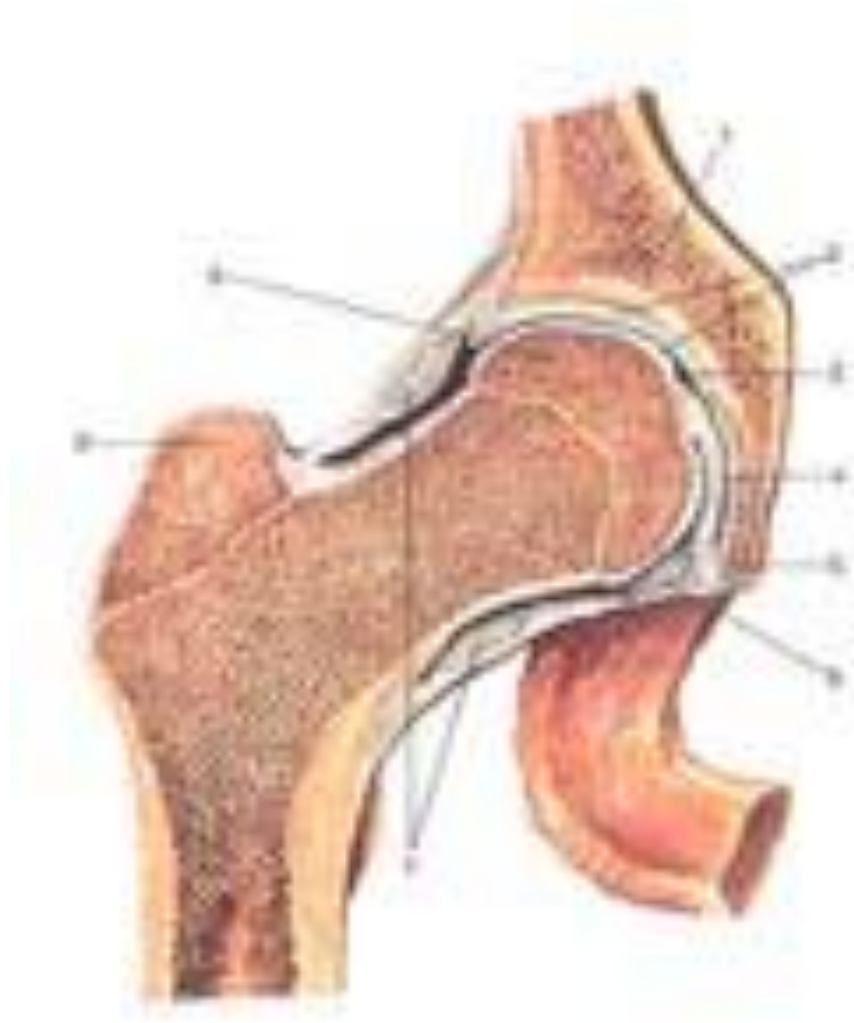


# СОСРЕДИТЕЛЬНЫЕ РОСТЫ

# соединение костей плечевого сустава



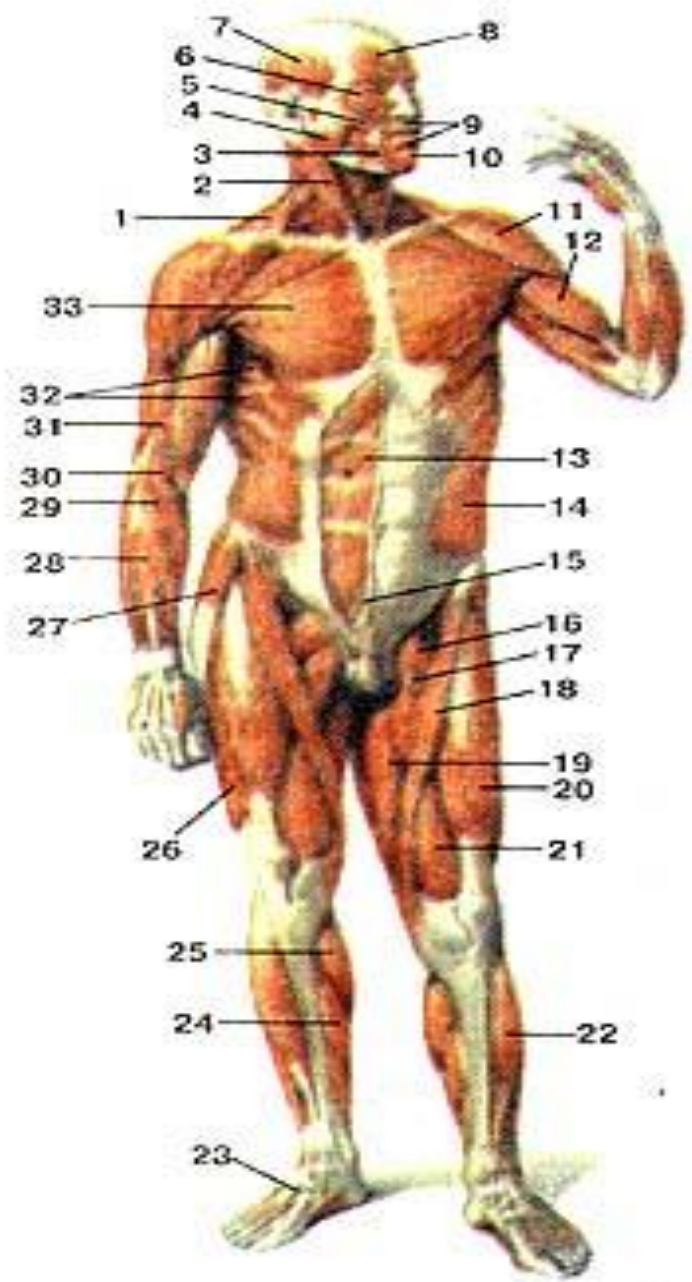
# соединение костей тазобедренного сустава





**МЫШЦЫ**








# ПЕРВАЯ медицинская ПОМОЩЬ

при ушибах, растяжениях, вывихах, переломах костей.



# Первая помощь при ушибах.

Ушибы характеризуются повреждением мягких тканей с внутренним кровоизлиянием.


- Положить на некоторое время холодный компресс, а затем наложить повязку.
- На вторые сутки после травмы применяют тепло.
- При ударах в голову, грудь, живот пострадавшему необходимо обеспечить полный покой, дать противошоковые средства и транспортировать в медпункт.
- В случае если ушиб произведен в область живота, пострадавшему нельзя давать ни есть, ни пить.

# Первая помощь при растяжениях и разрывах связок.



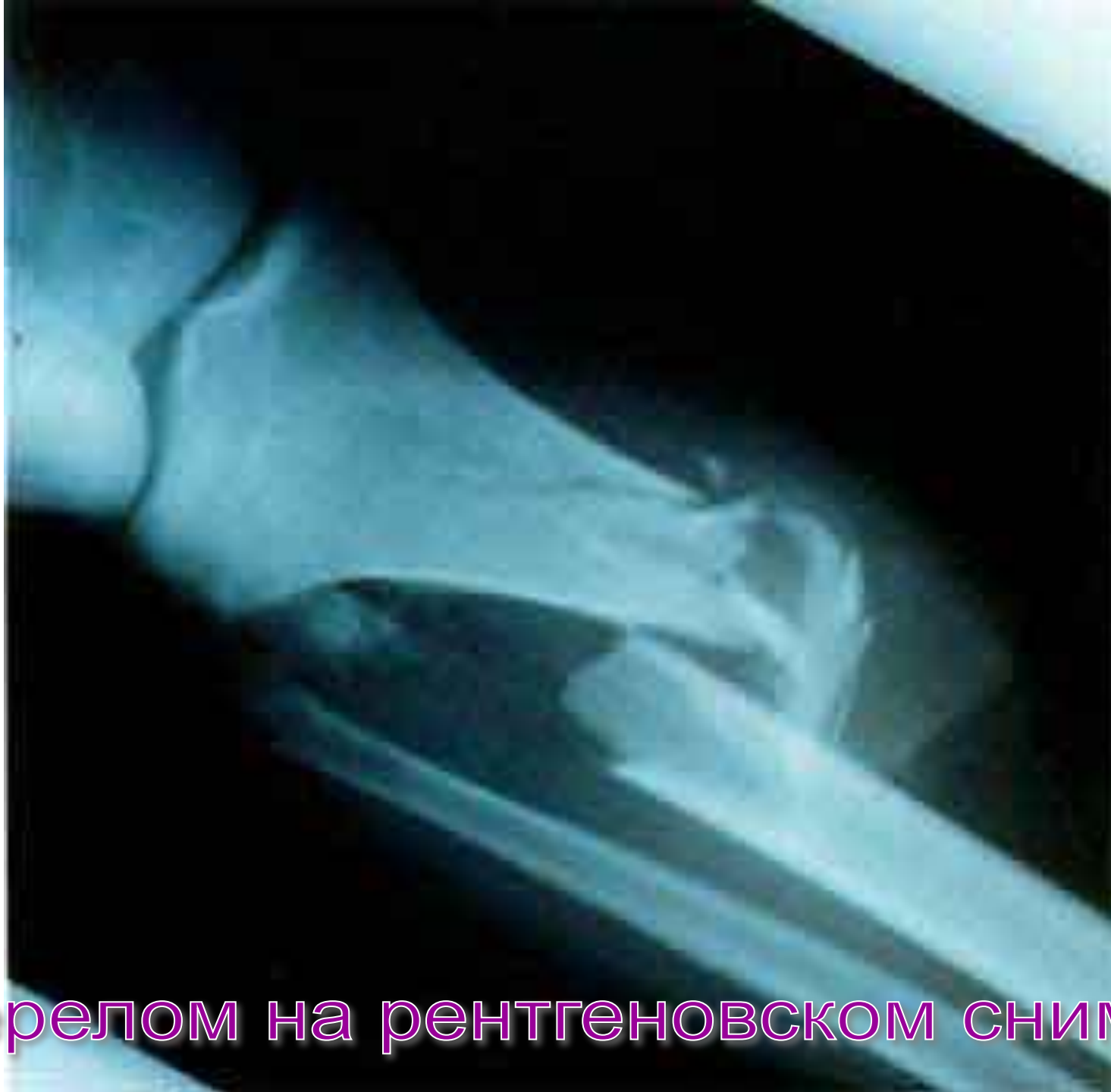
Признаками травмы служат:

- резкая боль (в первый момент),
- припухлость,
- кровоподтек и болезненность движений в суставе.
- На область поврежденной связки сначала накладывается холод, а затем тугая фиксирующая повязка, желательна эластичным бинтом.
- При значительном растяжении связок голеностопного или коленного суставов (рекомендуется шина).
- Внутрь дается анальгин или амидопирин.

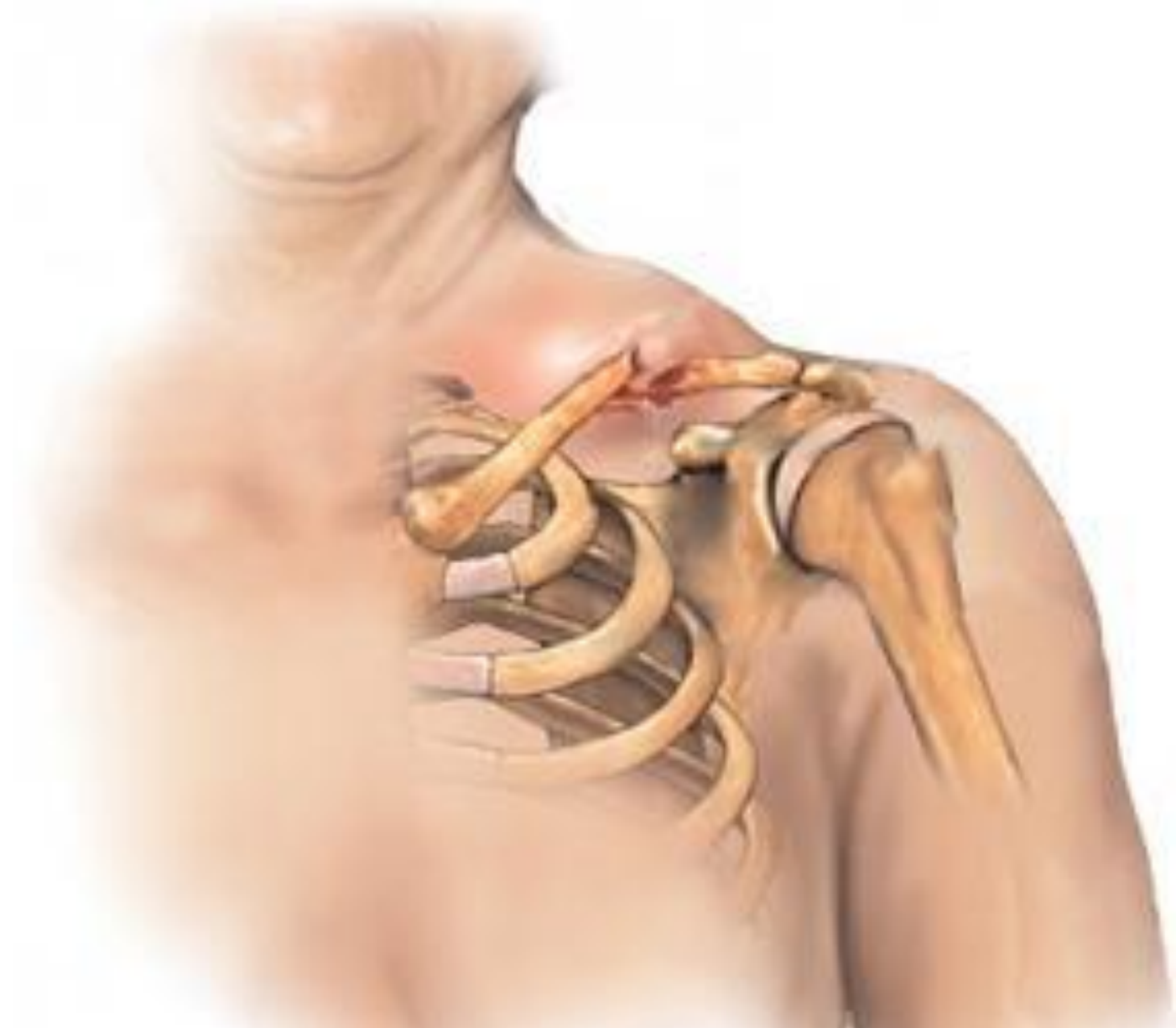

## **Первая помощь при вывихах.**


**Ограничивается наложением шины и применением болеутоляющих средств. Самостоятельная вправка суставов не рекомендуется, так как вывихи, особенно голеностопных, коленных, лучезапястных и локтевых суставов часто сочетаются с переломами отростков костей. Обязательна транспортировка пострадавшего (или его сопровождение при вывихе суставов верхней конечности) в медпункт.**



перелом на рентгеновском снимке



***перелом ключицы***



# ПЕРЕЛОМЫ КОСТЕЙ

- **Открытый** - когда нарушается целостность кожного покрова (на месте перелома имеется рана)
- **Закрытый** – без повреждения кожных покровов.





# Первая помощь при переломах.

## Заключается в:


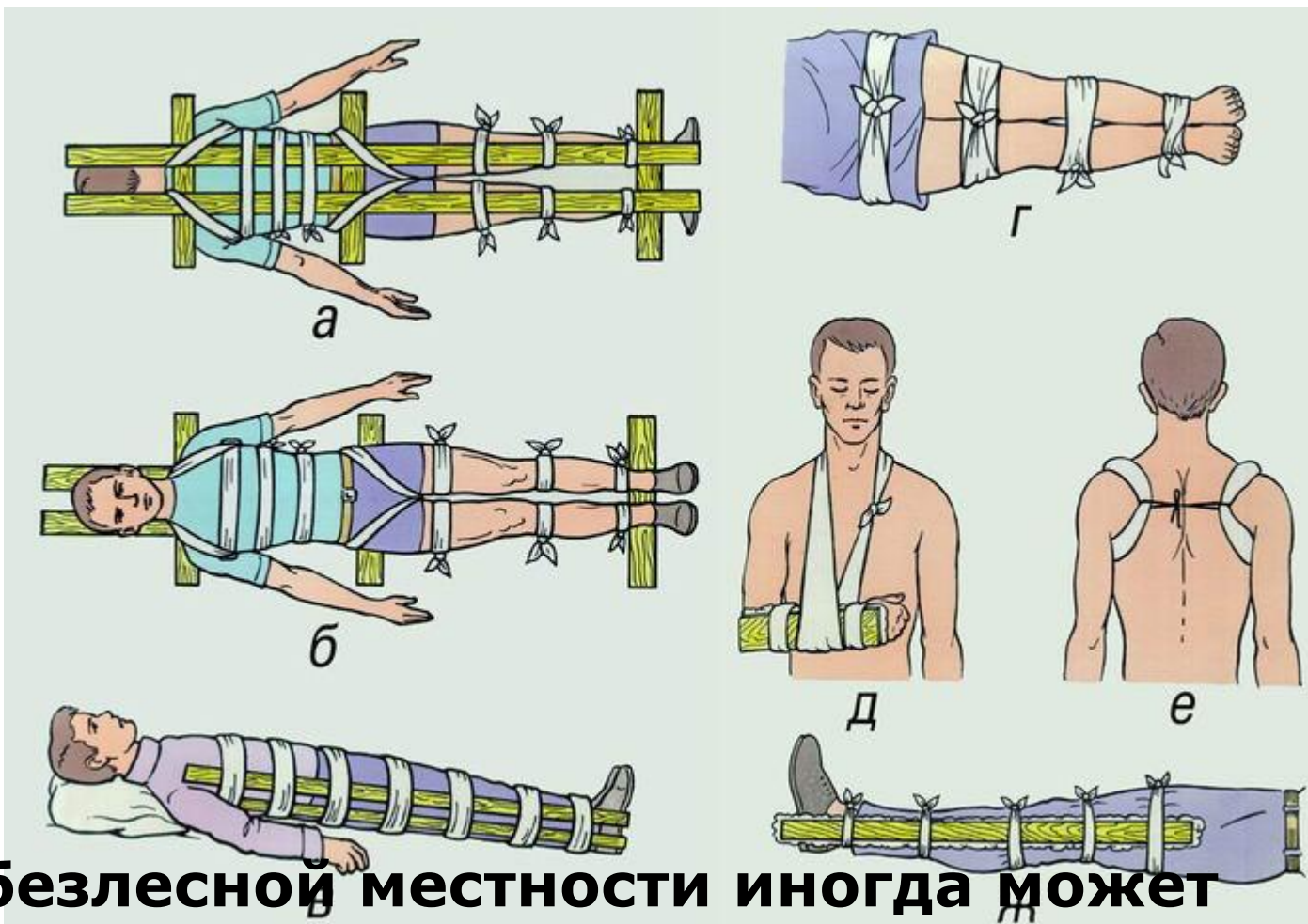
- **наложении шины из подручного материала, чтобы фиксировать места перелома и области суставов, расположенных выше и ниже его.**
- **Внутри пострадавшему дают амидопирин или анальгин и транспортируют в медпункт.**



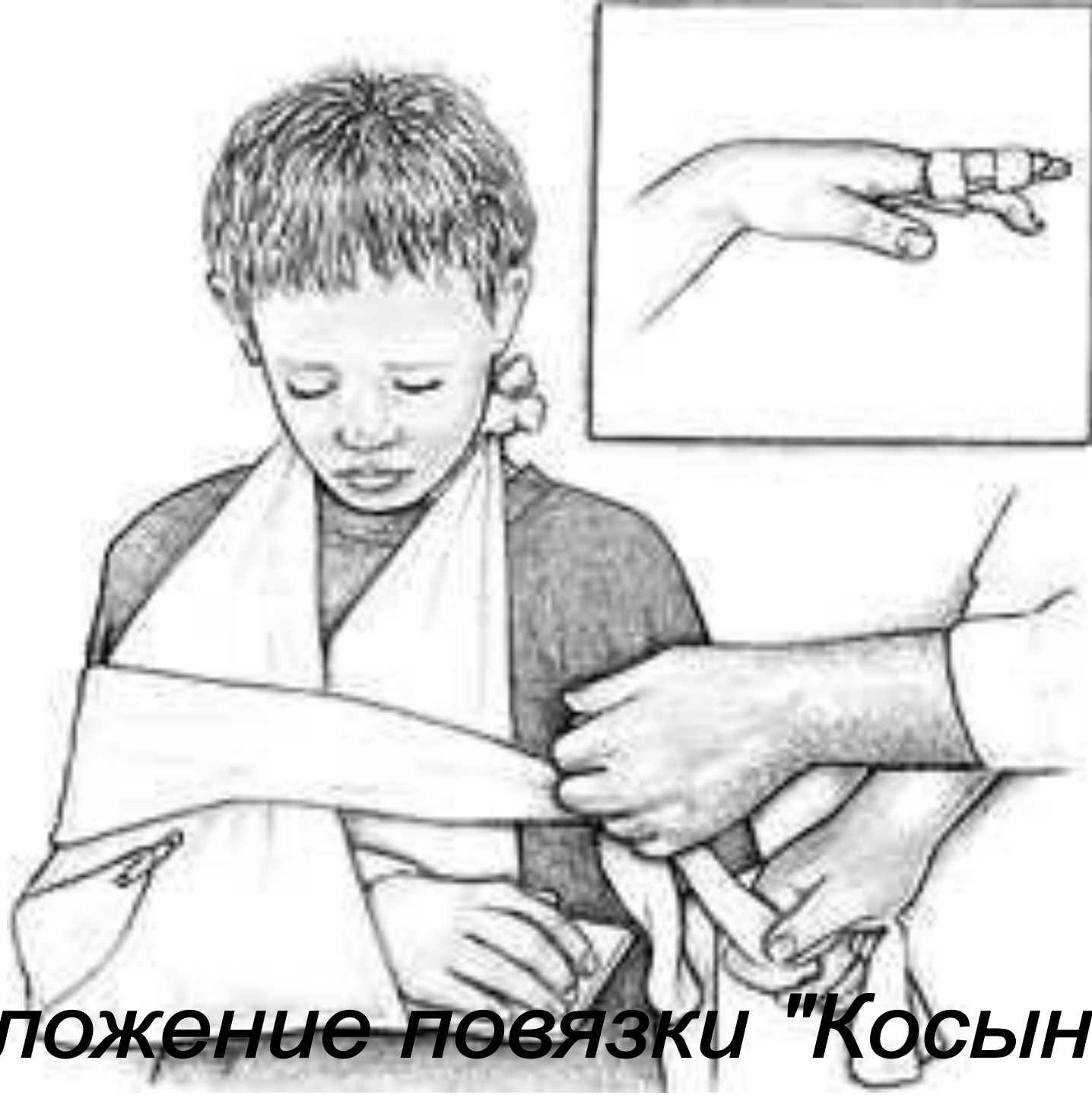# ИММОБИЛИЗАЦИЯ




ИММОБИЛИЗАЦИЯ, ПРИДАНИЕ НЕПОДВИЖНОСТИ



**В безлесной местности иногда может случиться, что для шины не найдется ни пучка хвороста, ни палки. Тогда поврежденную руку рекомендуется прибинтовать к туловищу, а ногу — к здоровой ноге.**




***наложение повязки "Косынка"***



# ПРАКТИЧЕСКОЕ ЗАДАНИЕ

- **Наложите шину из подручных средств на указательный палец руки.**



**БУДЬТЕ ЗДОРОВЫ !!!**