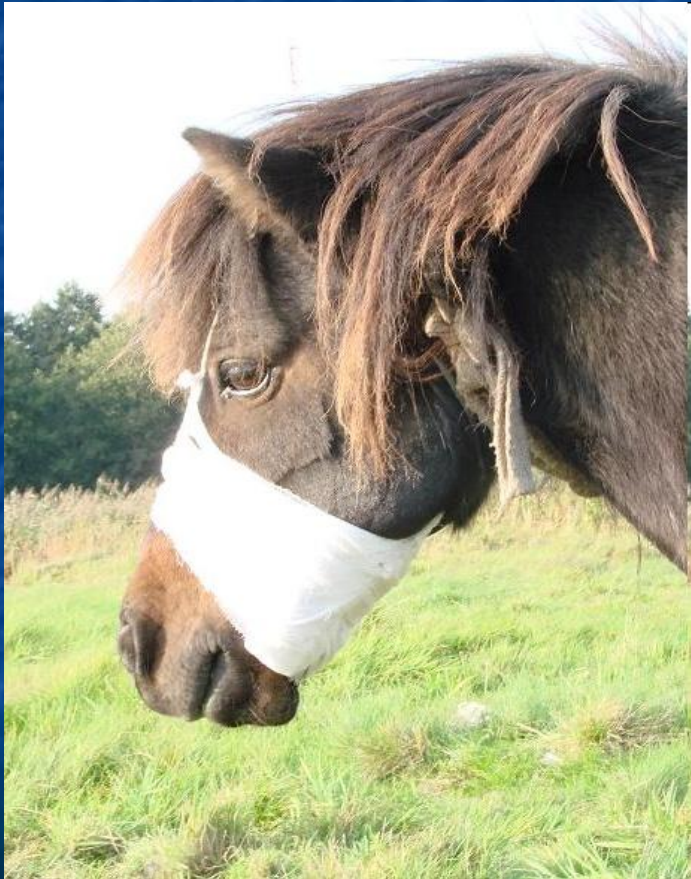

Правила наложения повязок

ПЕРЕВЯЗКИ



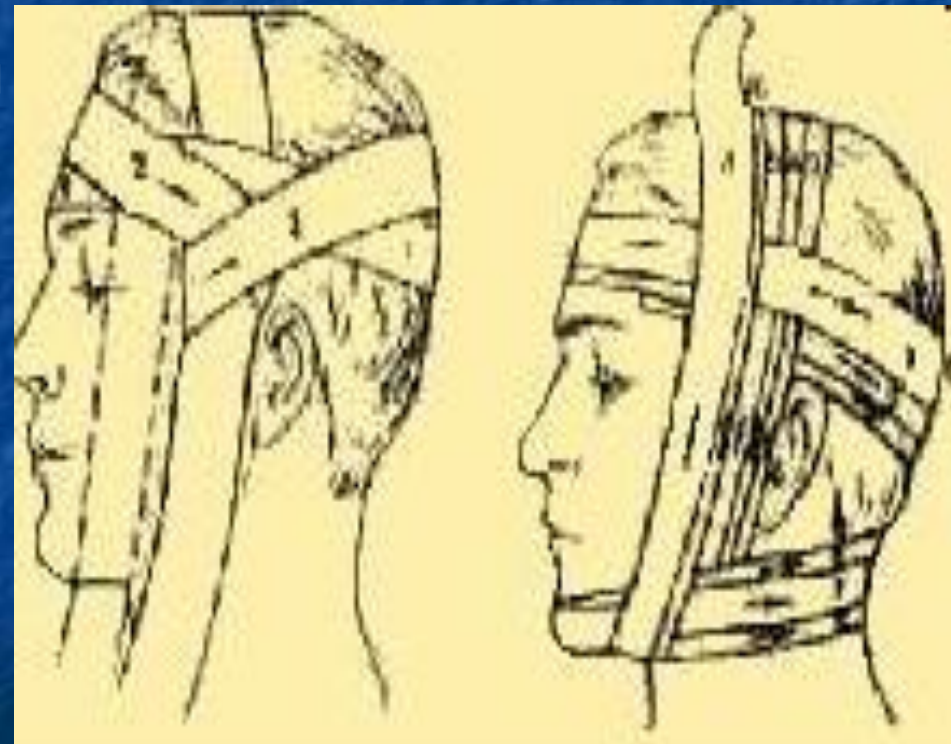
- Перевязка является основным средством первой помощи; при помощи перевязок иммобилизуется часть тела в нужном положении или же укрепляется какое-либо средство первой помощи - марля, бинт с мазью, давящий предмет.



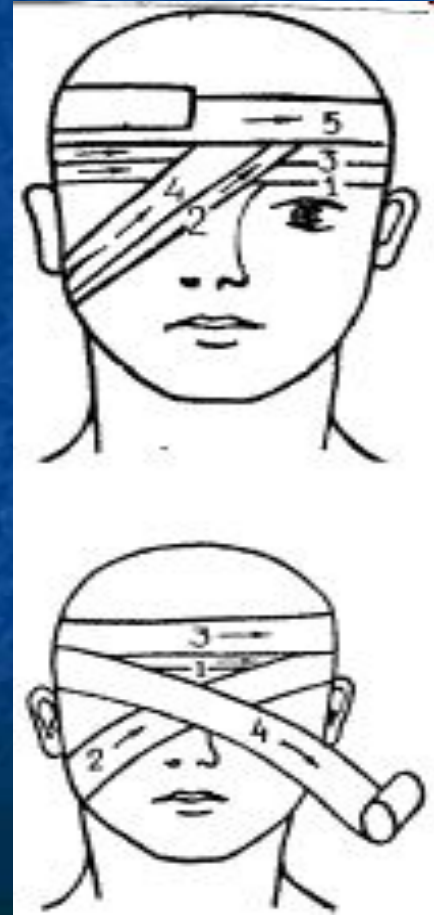
- По виду использованного материала перевязки делятся на:
- бинтовые - наиболее часто применяются марлевые;
- пращевидные - надрезанная по бокам полоска материи или марли;
- косыночные - треугольные косынки, при помощи которых можно перевязать значительную поверхность тела, применяются также для подвешивания верхней конечности.
- пластырные - липкие повязки, прочно прилипающие к поверхности кожи;
- шинные - применяются для иммобилизации раненых костей и суставов;
- твердые - крахмальные и гипсовые повязки.

БИНТОВЫЕ ПОВЯЗКИ ГОЛОВЫ И ШЕИ

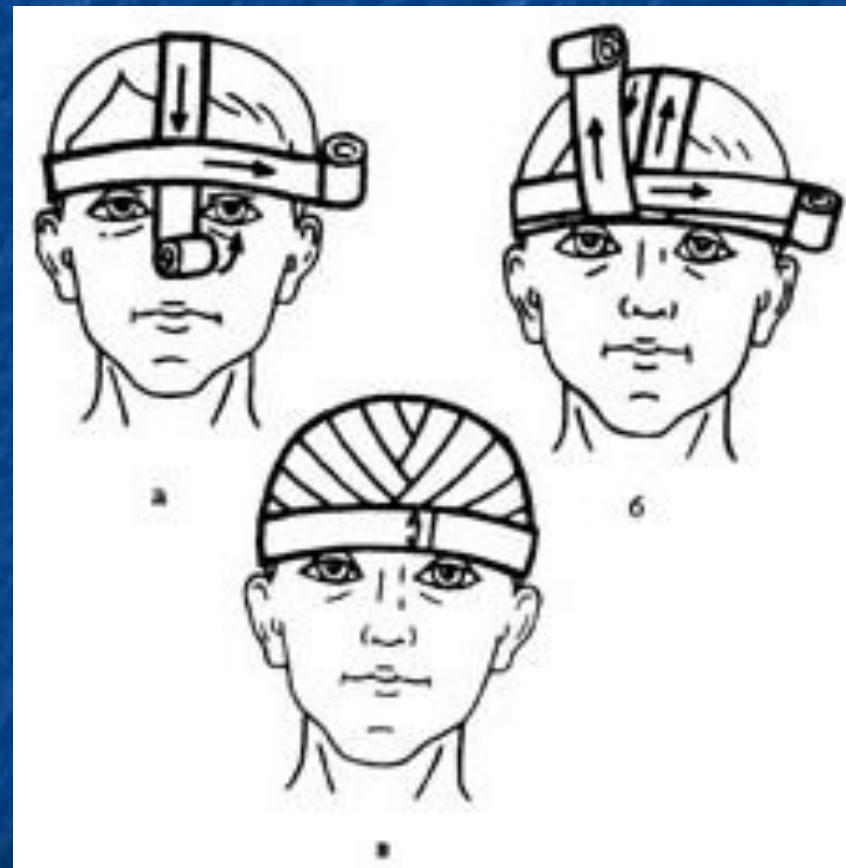
- Повязки головы должны хорошо прилегать, они не должны сбиваться или же давить на такие чувствительные места, как уши и лоб. Повязки также не должны давить на шею или подбородок и, если позволяет характер травмы, то они не должны закрывать глаз и ушей. Наиболее прочными повязками головы являются такие, при которых вспомогательные ходы проходят под подбородком.



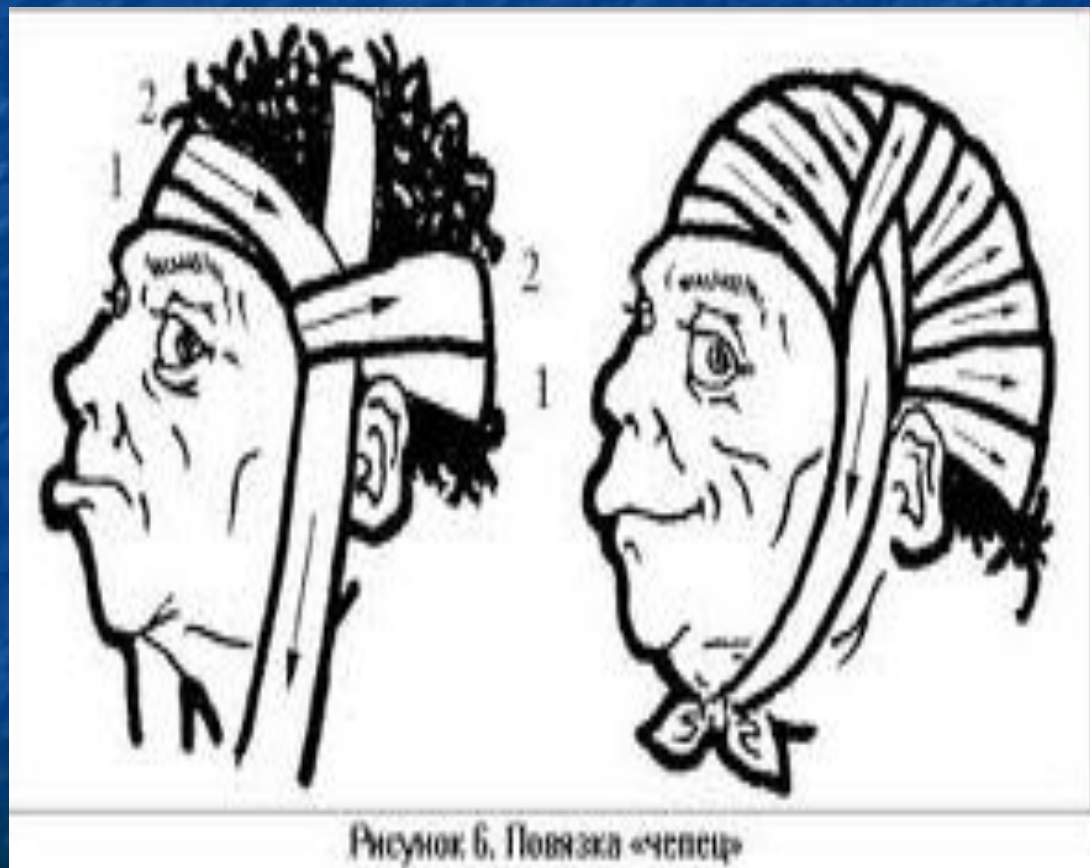
Основой каждой головной повязки является двойной или же тройной ход бинта вокруг головы. Эти ходы служат основными также при перевязке уха или лба. Заканчивающие ходы такие обычно накладывают вокруг лба. Наиболее простыми повязками головы являются следующие:



1. Головная повязка "шапочка" - полоска бинта приблизительно 70 см длиной опущена с темени вниз перед ушами. Концы бинта держит сам раненый или же помощник оказывающего помощь. Вокруг этой полоски, вокруг головы, накладывают круговые ходы бинта до тех пор, пока не будет перевязана вся голова, причем каждый круговой ход закрывает часть наложенной свободно полоски бинта.



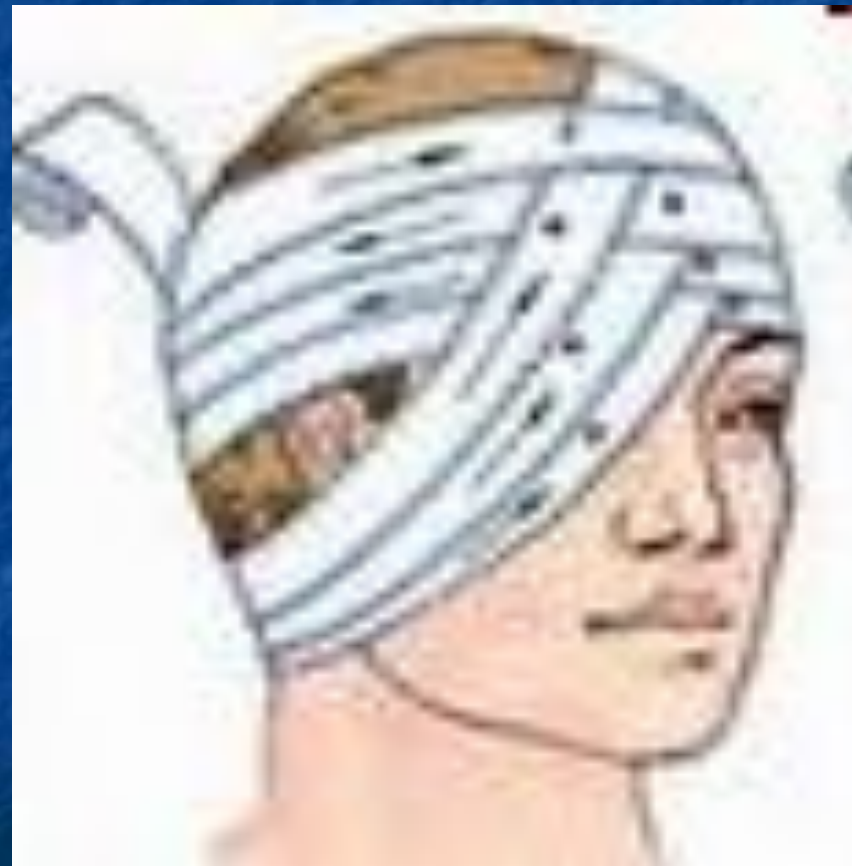2. Восьмерка -
перекрещивающаяся
перевязка
затылка и темени -
ходы
перекрещиваются
на затылке.



- 3.Повязка на ухо - круговые ходы постепенно закрывают больное ухо и последовательно проходят сверху и снизу под здоровым ухом.



- 4.Повязка на глаз - круговые ходы вокруг лба, накладываемые на половине больного глаза, ниже уха, непосредственно на больной глаз.

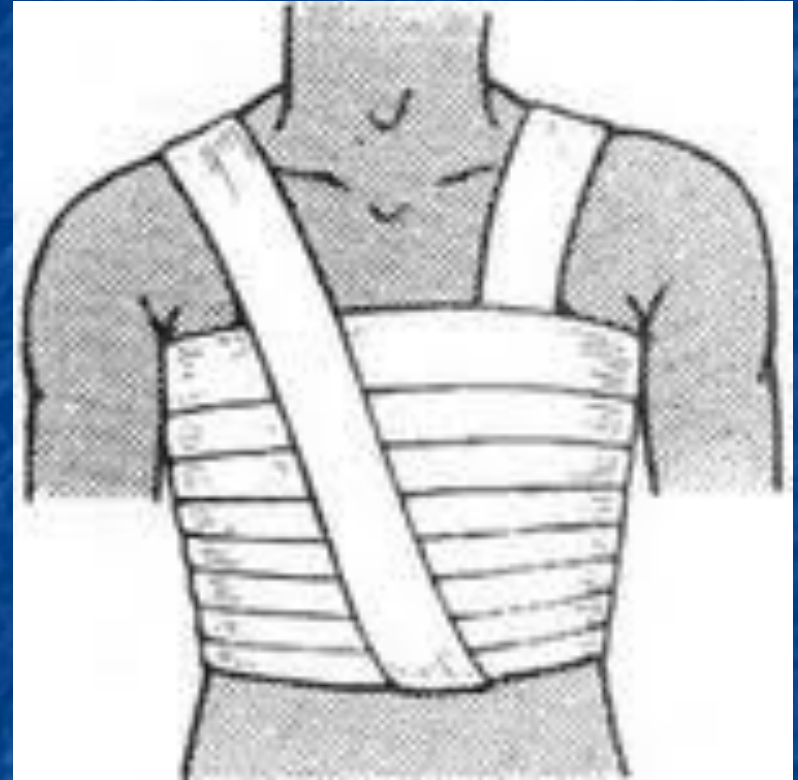


- Повязка шеи должна быть свободной, не слишком тугой, она не должна оказывать давления на гортань и вызывать удушья. Лучше всего накладывать такие повязки, которые состоят из повязки затылка восьмеркой, комбинированной с оборотами вокруг шеи.

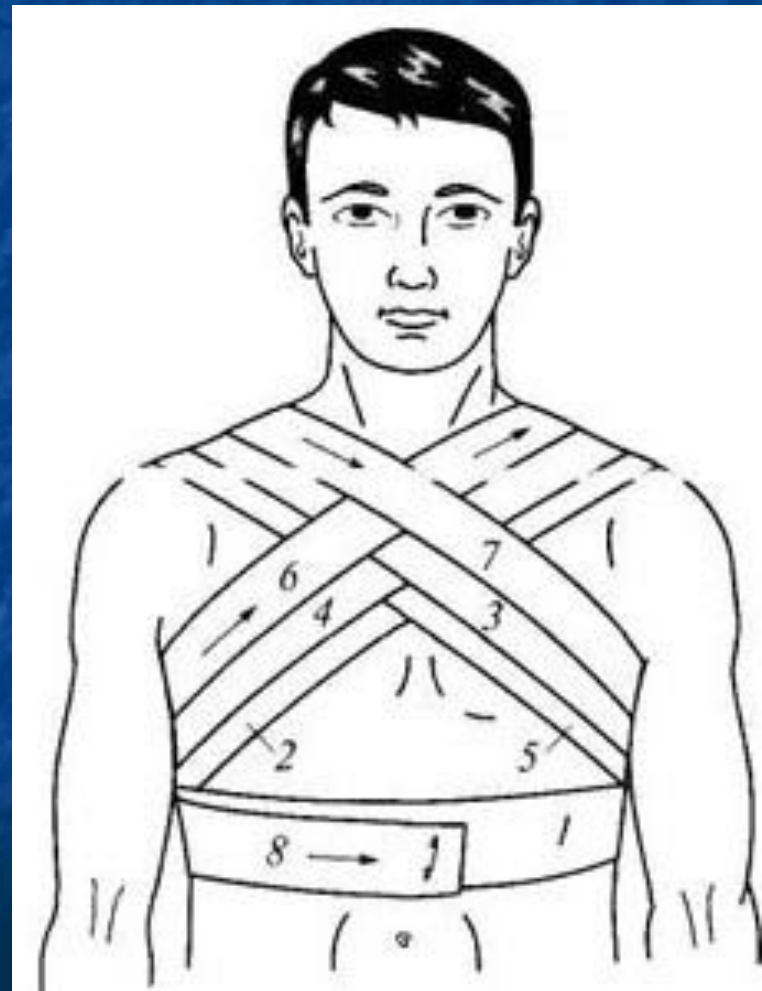


БИНТОВЫЕ ПОВЯЗКИ ГРУДНОЙ КЛЕТКИ

- Для перевязки грудной клетки применяются более широкие бинты. При неправильном наложении повязки через короткое время происходит ее соскальзывание. В связи с этим грудную клетку нельзя перевязывать спиралевидными ходами.

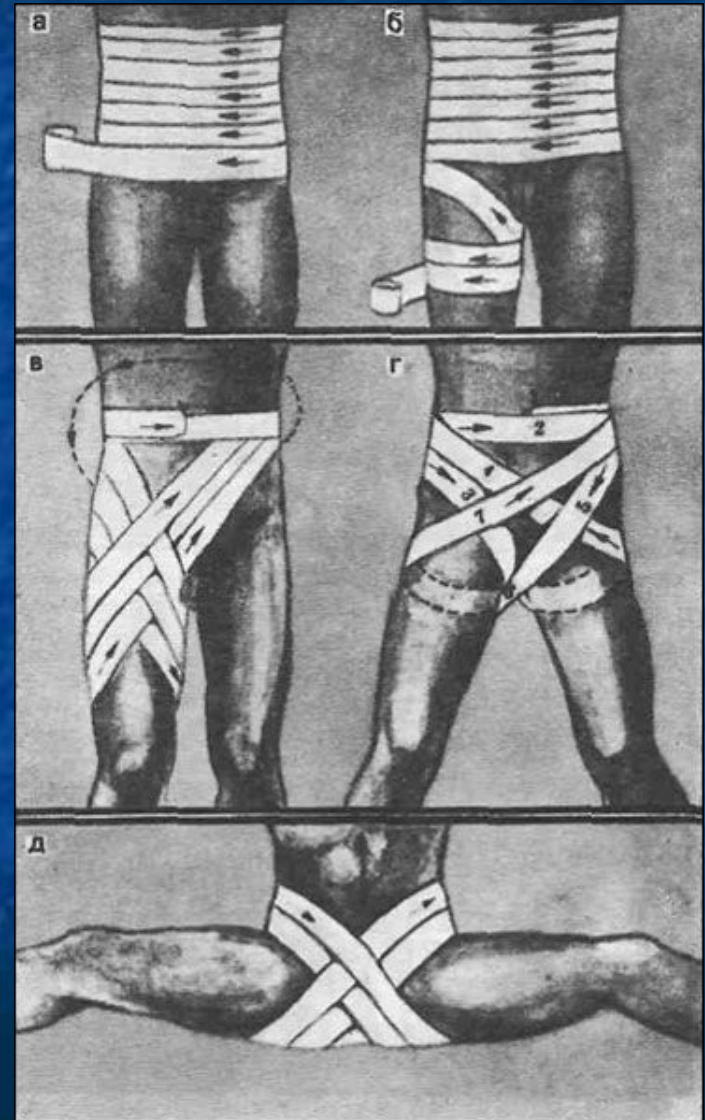


- Лучше всего забинтовывать грудную клетку восьмерками, причем повязку следует начинать с наложения первых ходов в ее нижнем отделе. Грудь забинтовывают последовательно вплоть до подмышек, затем при помощи одного укрепляющего хода переходят на левое плечо и по спине идут вниз под правую подмышку.

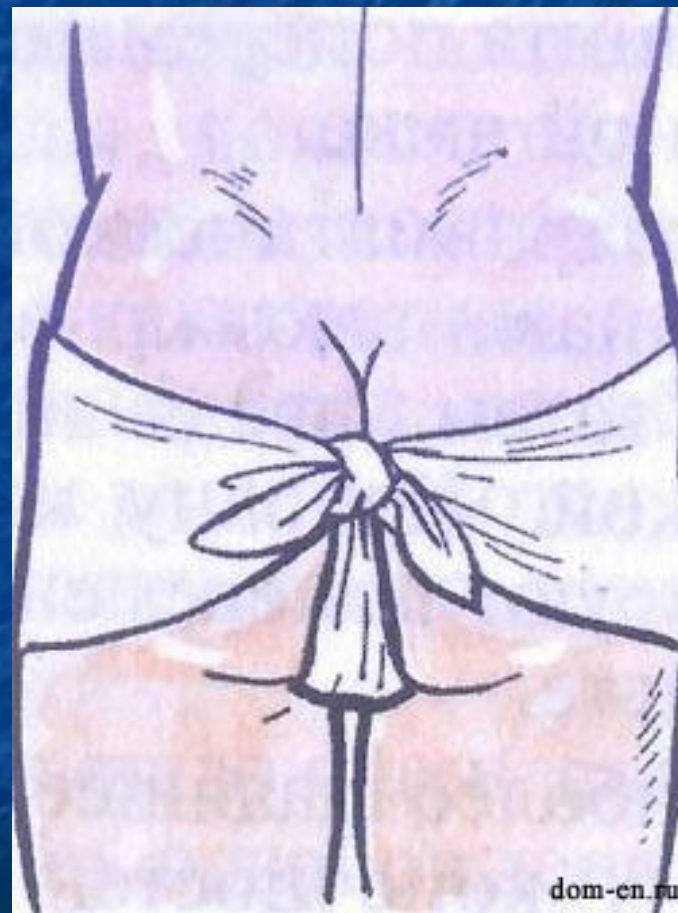

Повязки на промежности и нижнее конечности

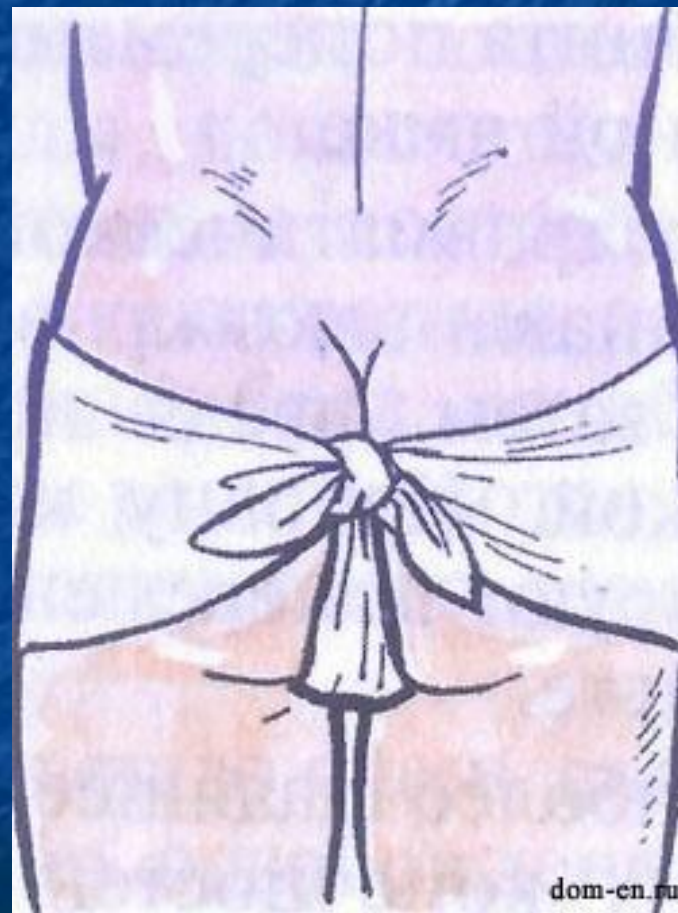
- Раны в области промежности нередко сопровождаются переломом костей, повреждением органов малого таза, кровеносных сосудов, нервных сплетений и половых органов, при этом возможен болевой шок.



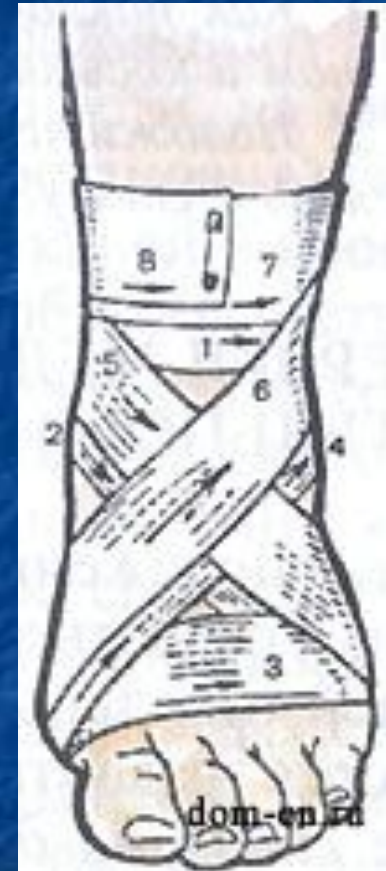- **При оказании первой помощи при травмах**, на раны накладывают стерильные повязки, проводят противошоковые мероприятия, при необходимости — транспортную иммобилизацию. На раны в области промежности накладывается Т-образная бинтовая повязка или повязка с помощью косынки. Сначала рану закрывают стерильной салфеткой, на нее кладут слой ваты.



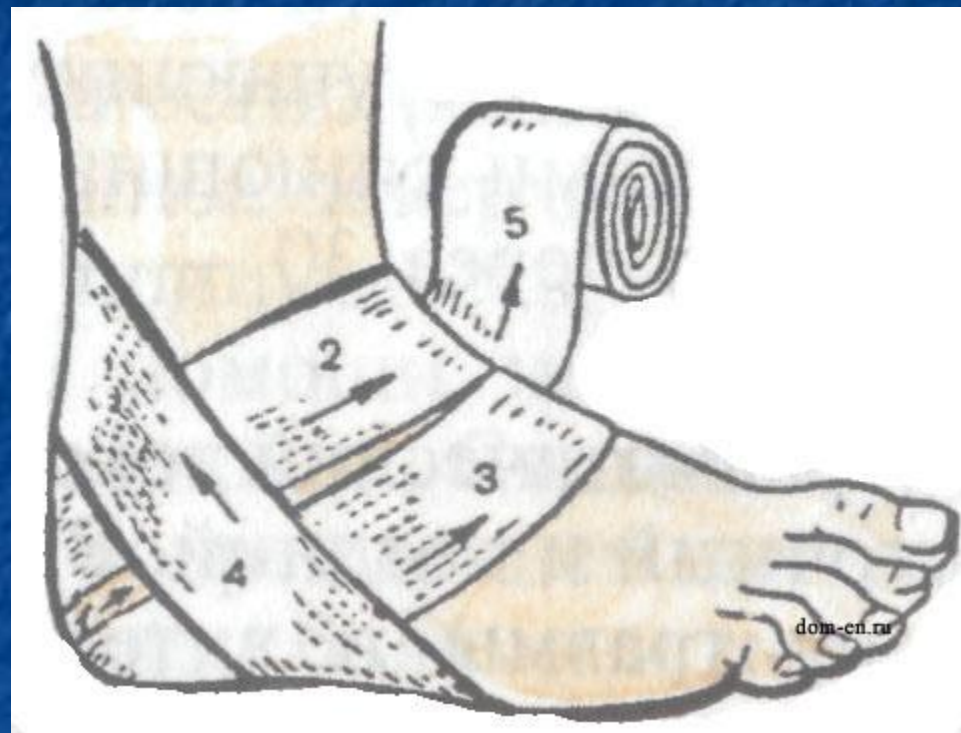- Т-образная повязка накладывается вокруг талии с помощью пояса, который делают из куска бинта. К поясу прикрепляются все ходы бинта, проходящие через промежность. Проще накладывать повязку с использованием косынки, все три конца которой связываются в один узел, прочно фиксируя повязку



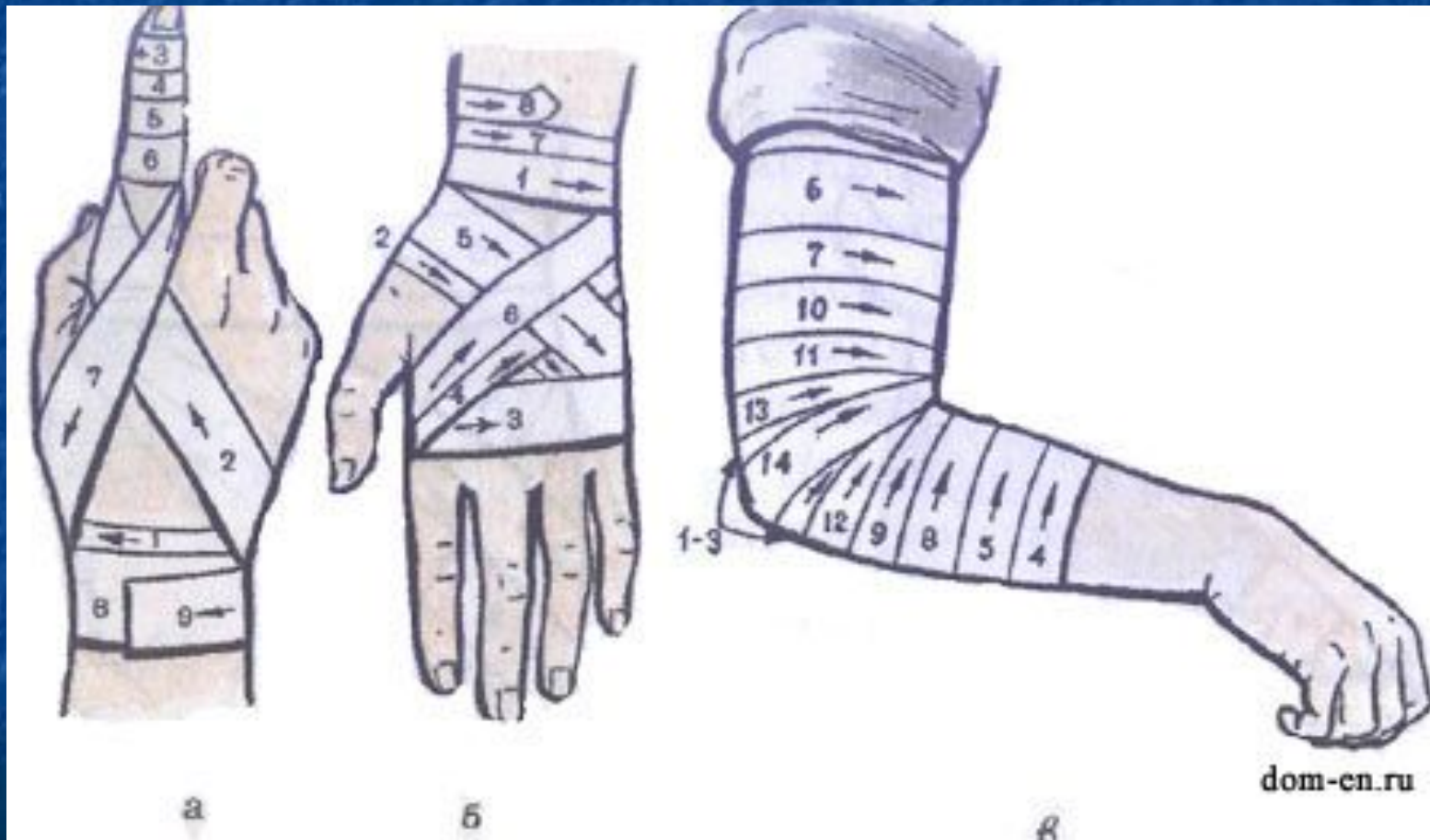
- Повязки на нижние конечности в области стопы и голени накладываются после их освобождения от обуви. На голеностопный сустав накладывают восьмиобразную повязку. Первый фиксирующий ход бинта делают выше лодыжки 1, далее вниз на подошву 2 и вокруг стопы 8, затем бинт ведут по тыльной поверхности стопы 4 выше лодыжки и возвращаются 5 на стопу, затем на лодыжку 6, закрепляют конец бинта круговыми ходами выше лодыжки.



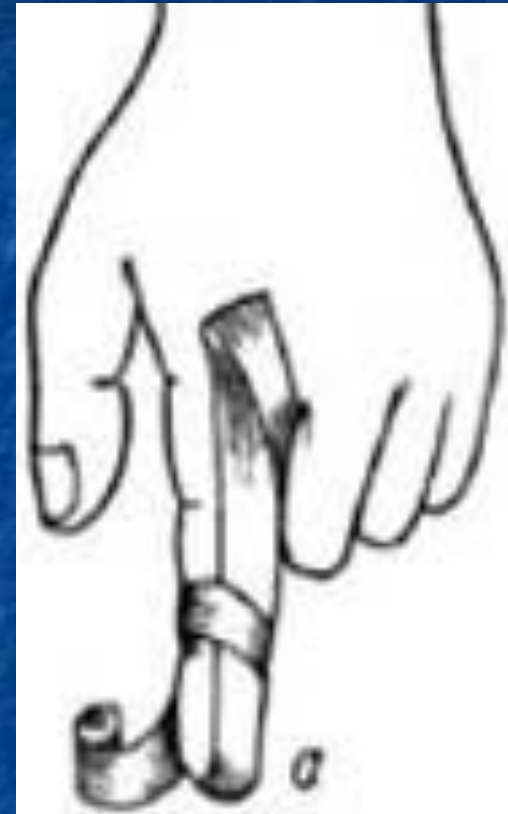- Повязку на область пятки (рис. 17) накладывают первым ходом бинта через наиболее выступающую ее часть 7, далее поочередно выше 2 и ниже 3 первого хода бинта, а для ее фиксации делают косые 4 и восьмиобразные 5 ходы бинта.



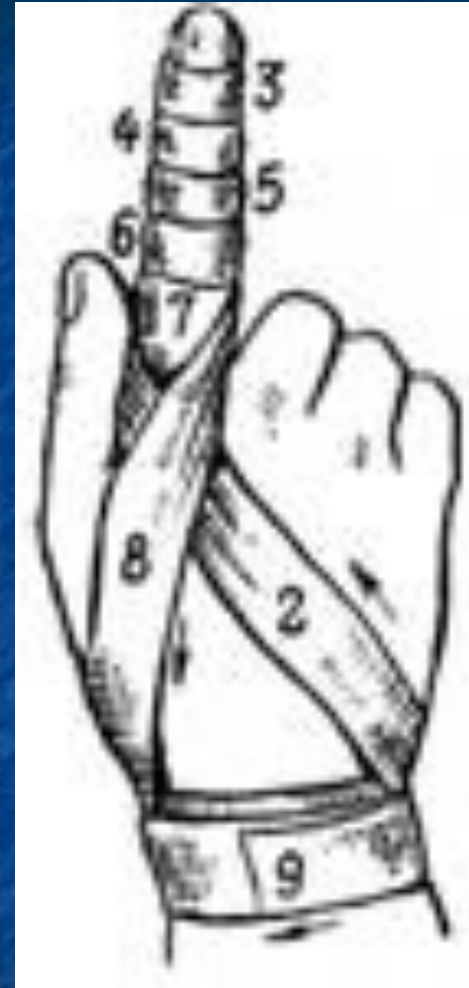Повязки на верхнюю конечность.



- **Возвращающаяся повязка на палец.** Применяют при повреждениях и заболеваниях пальца, когда необходимо закрыть конец пальца .
Ширина бинта – 5 см.
Бинтование начинают по ладонной поверхности от основания пальца, огибают конец пальца и по тыльной стороне ведут ход бинта до основания пальца. После перегиба бинт ведут ползучим ходом до конца пальца и спиральными турами бинтуют по направлению к его основанию, где закрепляют.

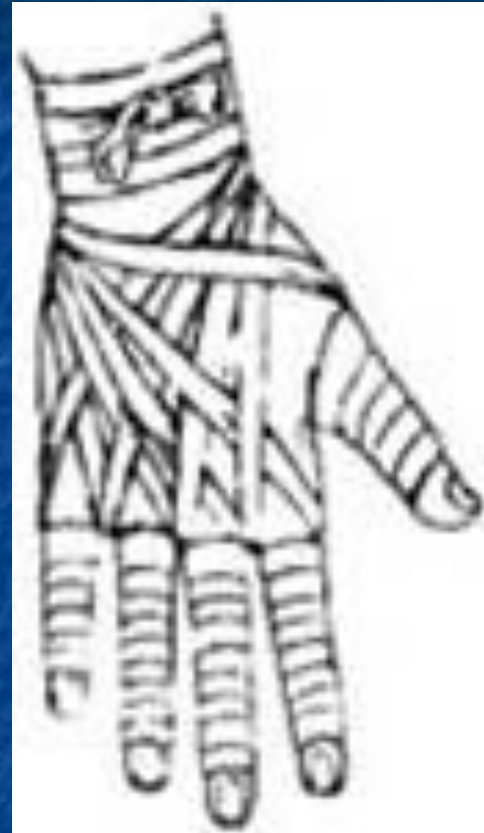

- **Спиральная повязка на палец** . Большинство повязок на кисть начинается с круговых закрепляющих ходов бинта в нижней трети предплечья непосредственно над запястьем. Бинт ведут косо по тылу кисти к концу пальца и, оставляя кончик пальца открытым, спиральными ходами бинтуют палец до основания. Затем снова через тыл кисти возвращают бинт на предплечье. Бинтование заканчивают круговыми турами в нижней трети предплечья.

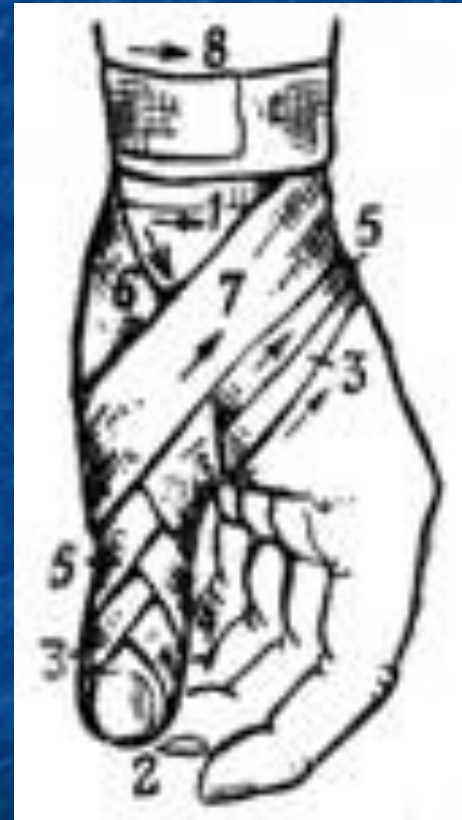


- **Спиральная повязка на все пальцы («перчатка»)** .

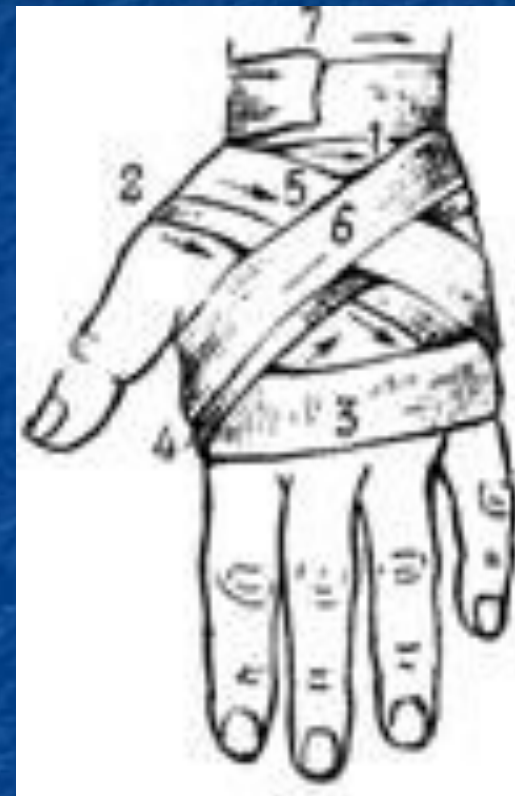Накладывается на каждый палец точно также как и на один палец. Бинтование на правой руке начинают с большого пальца, на левой руке — с мизинца.



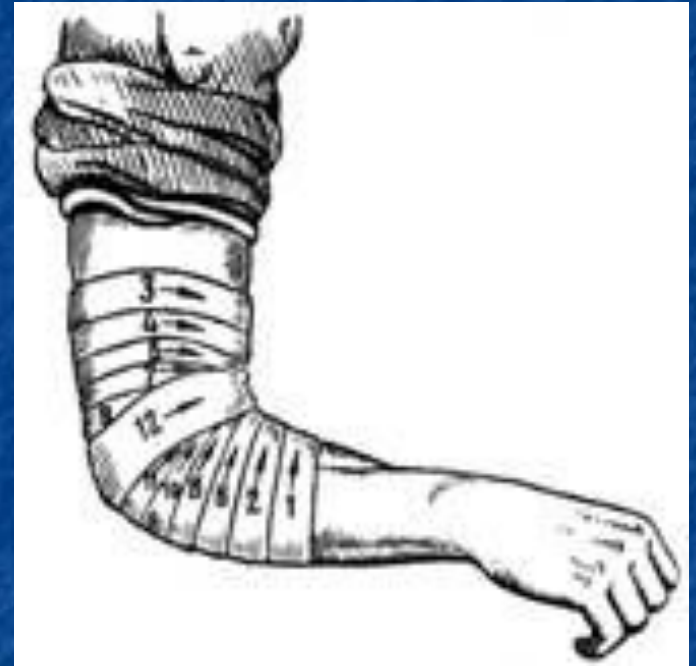- **Колосовидная повязка на большой палец** . Применяют для закрытия области пястно-фалангового сустава и возвышения большого пальца кисти. После закрепления ходов над запястьем, бинт ведут по тылу кисти к кончику пальца, обвивают вокруг него и по тыльной поверхности снова ведут на предплечье. Такими ходами доходят до основания пальца и конец бинта закрепляют на запястье. Для закрытия всего большого пальца повязку дополняют возвращающимися турами.



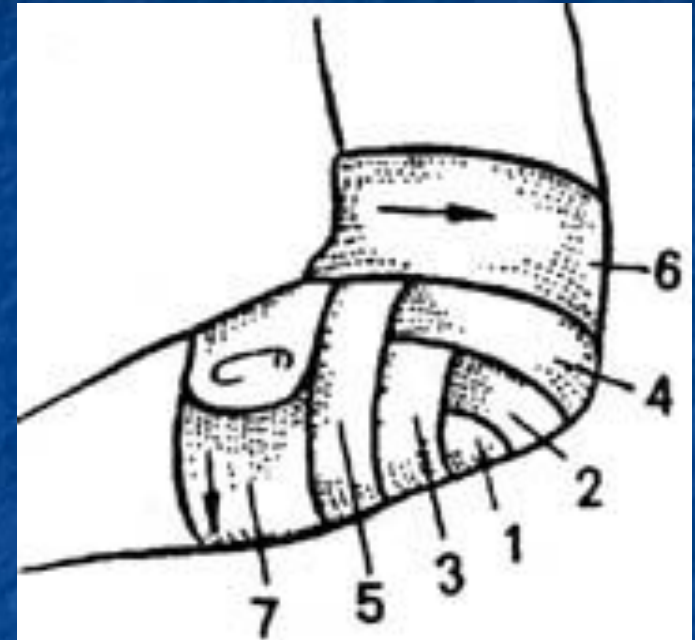
- **Крестообразная повязка на кисть** . Закрывает тыльную и ладонную поверхности кисти, кроме пальцев, фиксирует лучезапястный сустав, ограничивая объем движений. Ширина бинта – 10 см. Бинтование начинают с закрепляющих круговых туров на предплечье. Затем бинт ведут по тылу кисти на ладонь, вокруг кисти к основанию второго пальца. Отсюда по тылу кисти бинт косо возвращают на предплечье. Для более надежного удержания перевязочного материала на кисти, крестообразные ходы дополняют круговыми ходами бинта на кисти. Завершают наложение повязки круговыми турами над запястьем.



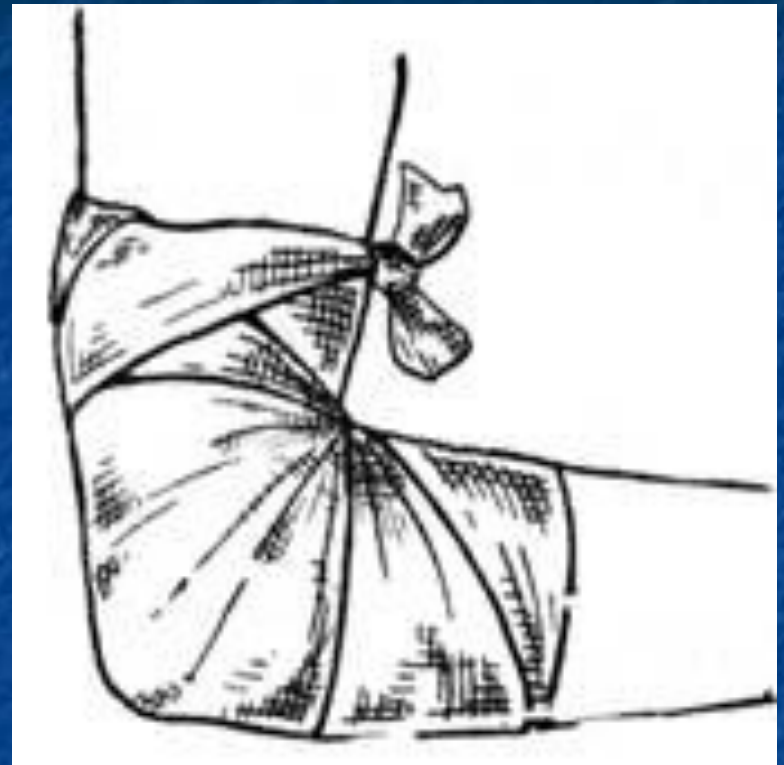
- **Сходящаяся черепашья повязка.** Рука согнута в локтевом суставе под углом в 90 градусов. Бинтование начинают круговыми укрепляющими турами либо в нижней трети плеча над локтевым суставом, либо в верхней трети предплечья. Затем восьмиобразными турами закрывают перевязочный материал в области повреждения. Ходы бинта перекрещиваются только в области локтевого сгиба. Восьмиобразные туры бинта постепенно смещают к центру сустава. Заканчивают повязку циркулярными турами по линии сустава.



- **Расходящаяся черепашья повязка** . Бинтование начинают с круговых закрепляющих туров непосредственно по линии сустава, затем бинт поочередно проводят выше и ниже локтевого сгиба, прикрывая на две трети предыдущие туры. Все ходы перекрещиваются по сгибательной поверхности локтевого сустава. Таким образом закрывают всю область сустава. Повязку заканчивают круговыми ходами на плече или предплечье.

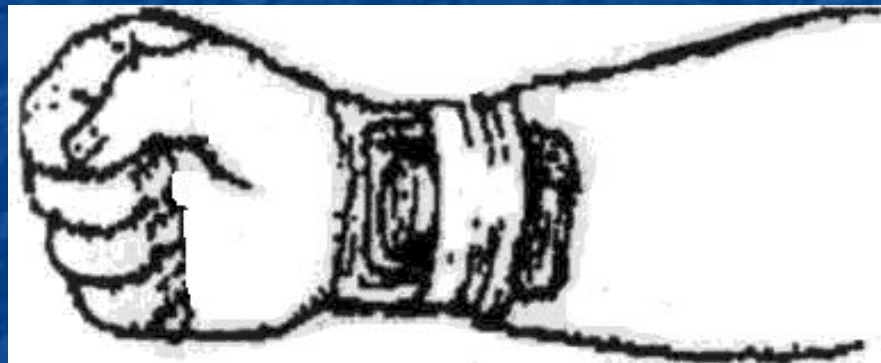


- **Косыночная повязка на область локтевого сустава.** Косынку подводят под заднюю поверхность локтевого сустава так, чтобы основание косынки находилось под предплечьем, а верхушка – под нижней третью плеча. Концы косынки проводят на переднюю поверхность локтевого сустава, где их перекрещивают, обводят вокруг нижней трети плеча и связывают. Верхушку прикрепляют к перекрещенным концам косынки на задней поверхности плеча.

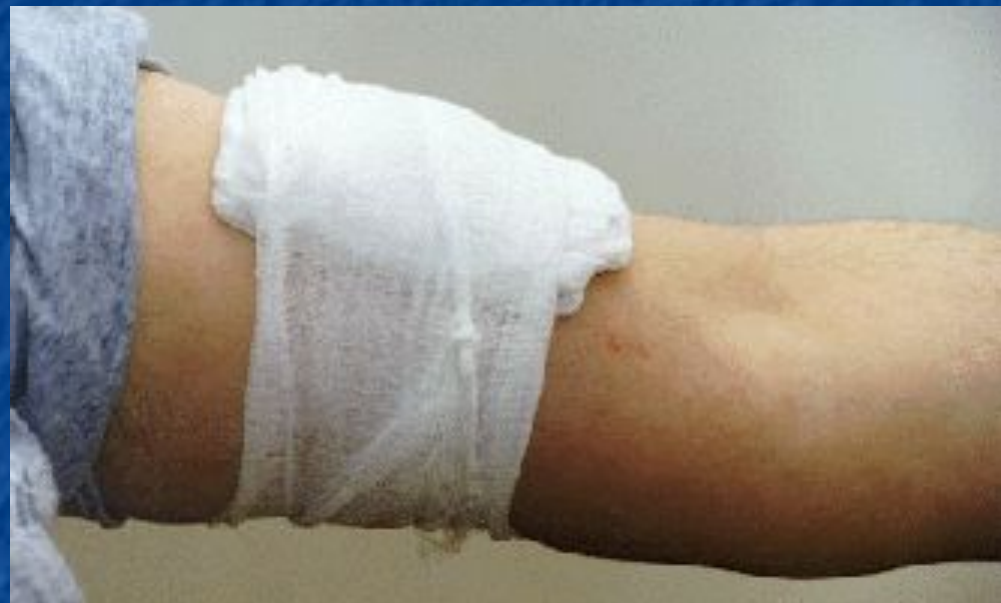

Правила медицинской помощи при кровотечениях

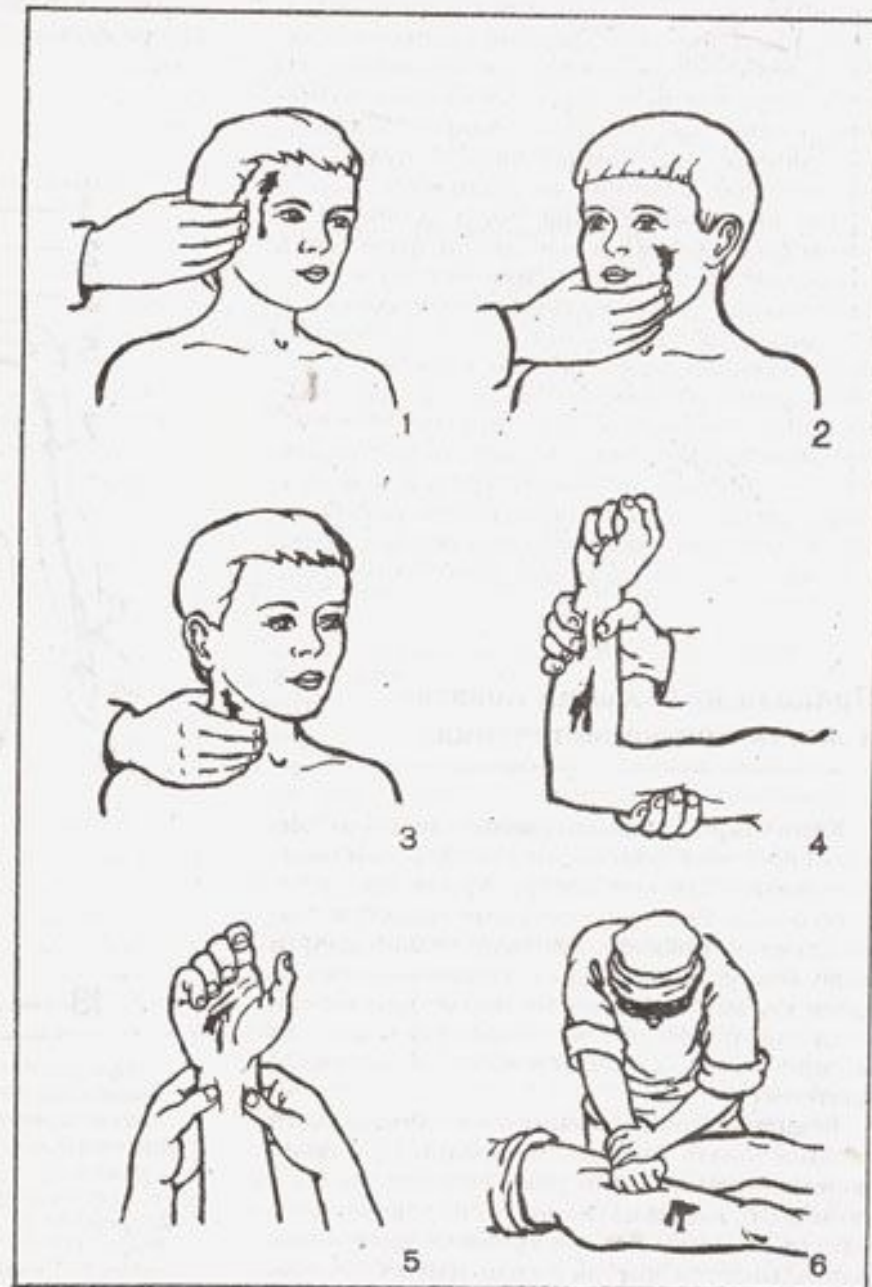
- **Капиллярное кровотечение** не представляет серьезной опасности для здоровья пострадавшего, так как потеря крови при этом небольшая. Его легко остановить наложением давящей повязки, предварительно смазав кожу вокруг раны йодом и закрыв ее несколькими слоями стерильной марли или бинта. Если под рукой нет ни бинта, ни марли, то можно воспользоваться чистым носовым платком.



- **Венозное кровотечение** тоже лучше всего останавливать давящей повязкой. При наложении такой повязки рана туго бинтуется с помощью индивидуального перевязочного пакета.

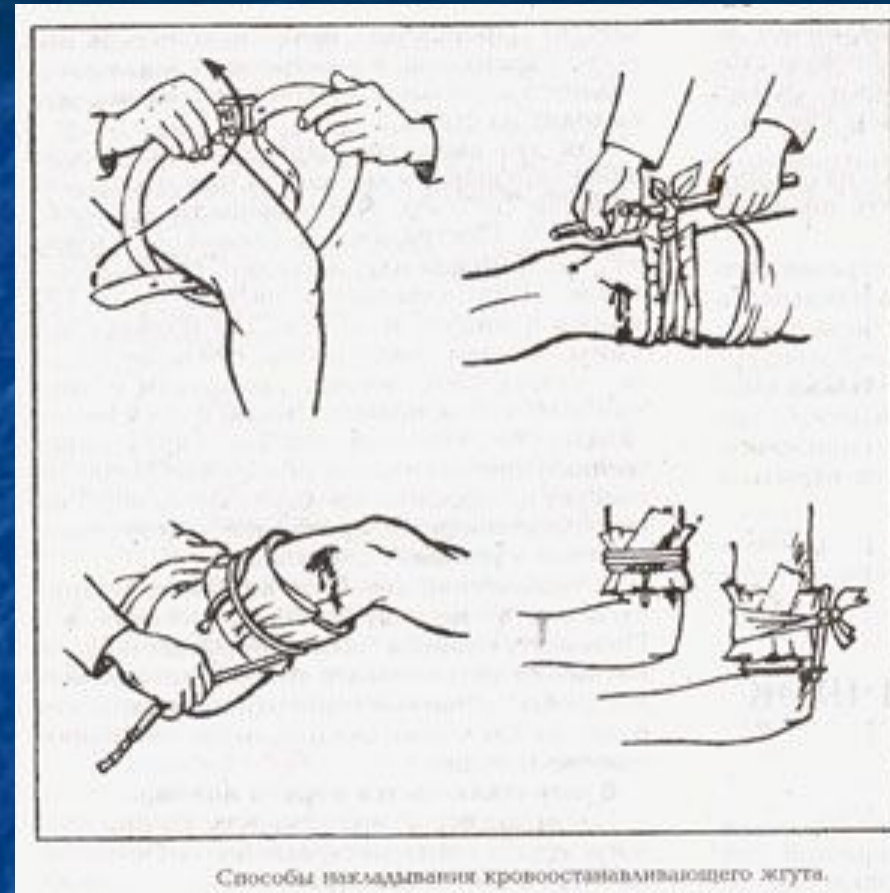


■ При артериальном кровотечении, особенно при повреждении крупных сосудов, все зависит от быстрого и грамотного оказания первой помощи. Для этого надо прежде всего хорошо знать места возможного прижатия артерий. Сильно надавив пальцами на мягкие ткани выше места ранения, артерию прижимают до тех пор, пока не будет подготовлена и наложена давящая повязка.




Способы пальцевого прижатия артерий к подлежащим костям: 1 — височной; 2 — нижнечелюстной; 3 — общей сонной; 4 — плечевой; 5 — локтевой и лучевой; 6 — бедренной.

- При наложении жгута-закрутки из подручного материала (узкий ремень, платок, косынка и т. п.) делают прочную петлю, диаметром в полтора-два раза превышающую окружность раненой конечности. После наложения на кожу какой-либо ткани на конечность надевают петлю узлом вверх. Обычно делают 2—3 оборота жгута вокруг конечности, затем под узел вставляют прочную палочку 20—25 см длиной, посредством которой свободная часть петли затягивается до сжатия конечности и полной остановки кровотечения. Конец палочки во избежание раскручивания привязывают к конечности.



- **При кровотечении из носа** пострадавшего нужно усадить так, чтобы голова находилась в вертикальном положении или была слегка отклонена назад; сжать нос на 2—3 минуты; ввести в передний его отдел тампоны, смоченные 3% раствором перекиси водорода; положить на область носа холодную примочку. Пострадавшему не рекомендуется пытаться дышать носом и сморкаться.



Синдром Длительного Сдавливания

■ Патогенез

■ Происходит глубокий некроз тканей, ведущий к самоотравлению организма продуктами распада тканей и тяжёлому состоянию пострадавшего.

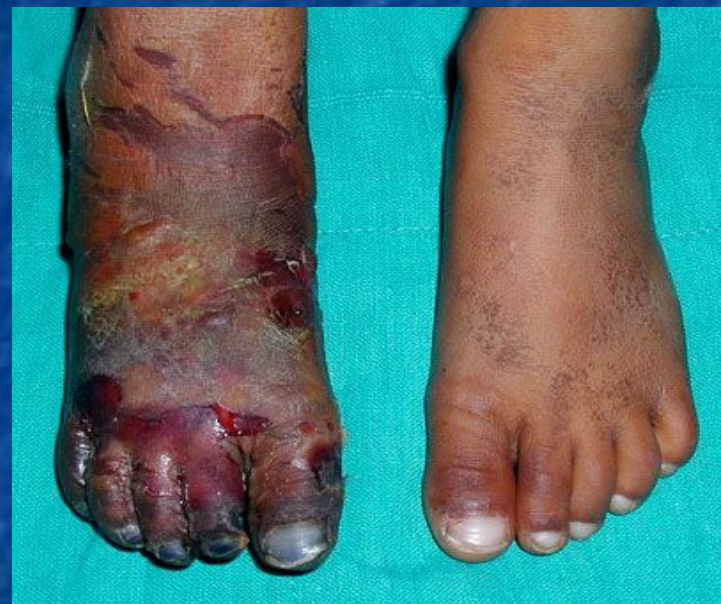■ Клиническая картина

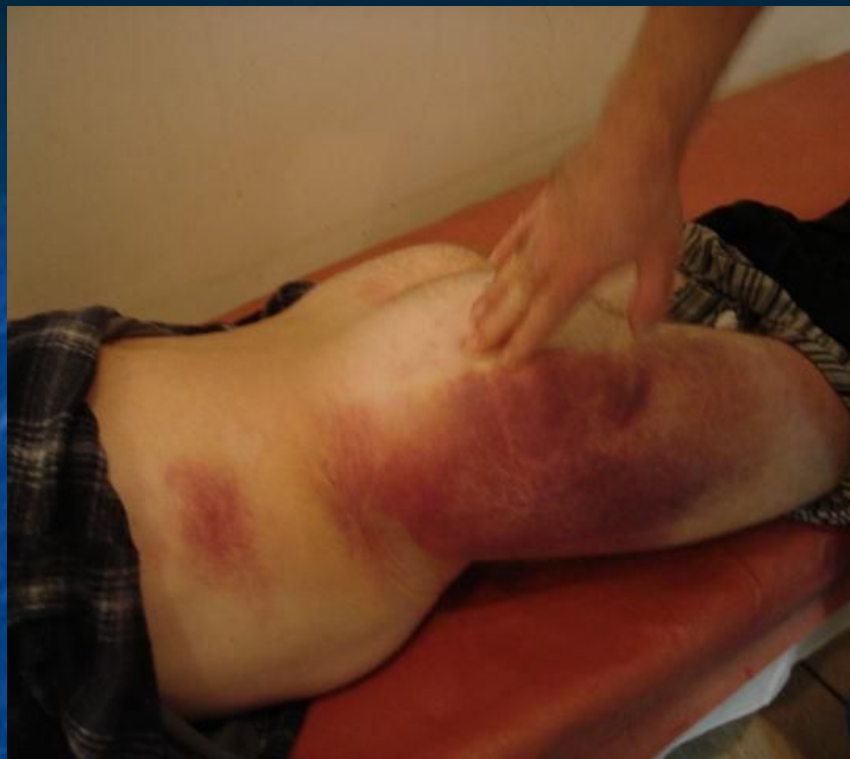■ После освобождения от сдавливания, как правило, развивается шок. Начиная с 3-4-го дня, проявляются местные симптомы: плотный отёк, бледность, нарушение функции конечности и почечная недостаточность, переходящая в анурию. Из-за того, что в первые дни заболевания симптомы не выражены, проводят малоэффективное запоздалое лечение.

■ Особой формой краш-синдрома является позиционное сдавливание — сдавливание части тела при длительном сне в состоянии алкогольного опьянения или в бессознательном состоянии. Ранние симптомы стёрты, на 3-4-й день начинаются острые клинические проявления, развивается острая почечная недостаточность.

■ Клинические формы

1. Легкая - возникает в случаях, когда длительность сдавливания сегментов конечности не превышает 4 ч.
2. Средняя - сдавливание, как правило, всей конечности в течение 6 ч. В большинстве случаев нет выраженных гемодинамических расстройств, а функция почек страдает сравнительно мало.
3. Тяжелая форма возникает вследствие сдавливания всей конечности, чаще бедра и голени, в течение 7-8 часов. Отчетливо проявляются симптоматика почечной недостаточности и гемодинамические расстройства.
4. Крайне тяжелая форма развивается, если сдавливанию подвергаются обе конечности в течение 6 часов и более. Пострадавшие умирают от острой почечной недостаточности в течение первых 2-3 суток.





- **Лечение**

- На месте обязательное наложение жгута на сдавленную конечность выше повреждённого места, иммобилизация конечности, холод на поврежденный участок. Дальнейшее лечение направлено на восстановление кровообращения в поврежденной конечности (реперфузию), борьбу с токсемией, острой почечной недостаточностью. Из хирургических методов лечения применяют фасциотомию, в тяжелых случаях проводят ампутацию поврежденного сегмента конечности. Прогноз при развитии острой почечной недостаточности неблагоприятный.