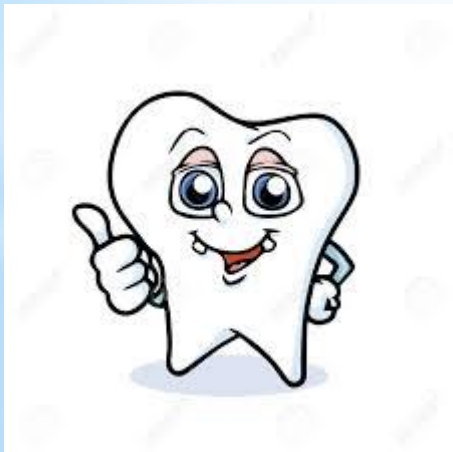
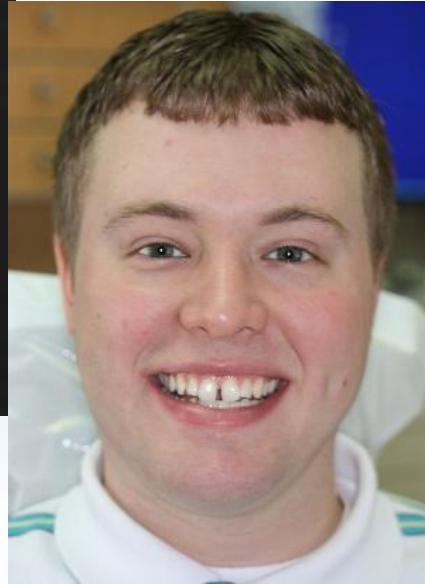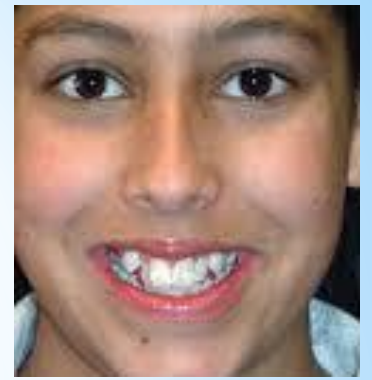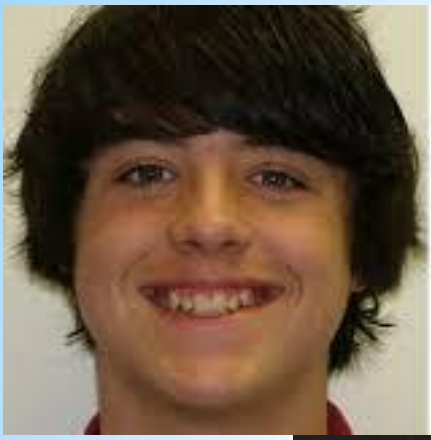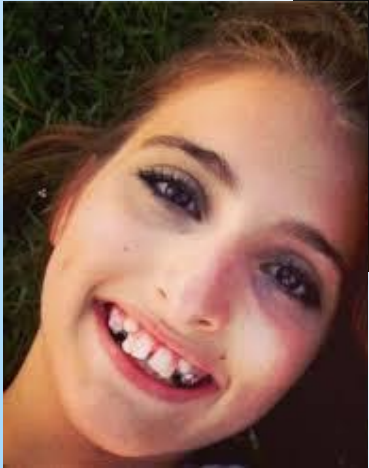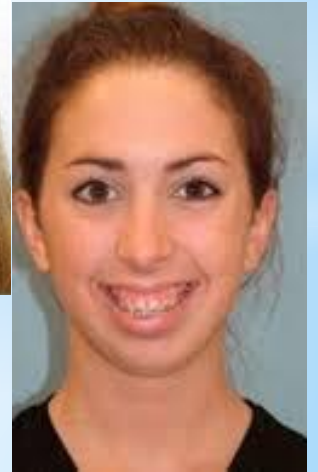
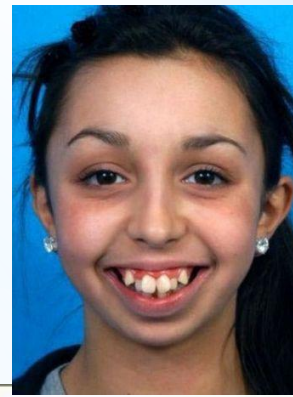


**Презентация на тему:
«Наши зубы. Просто о главном»**



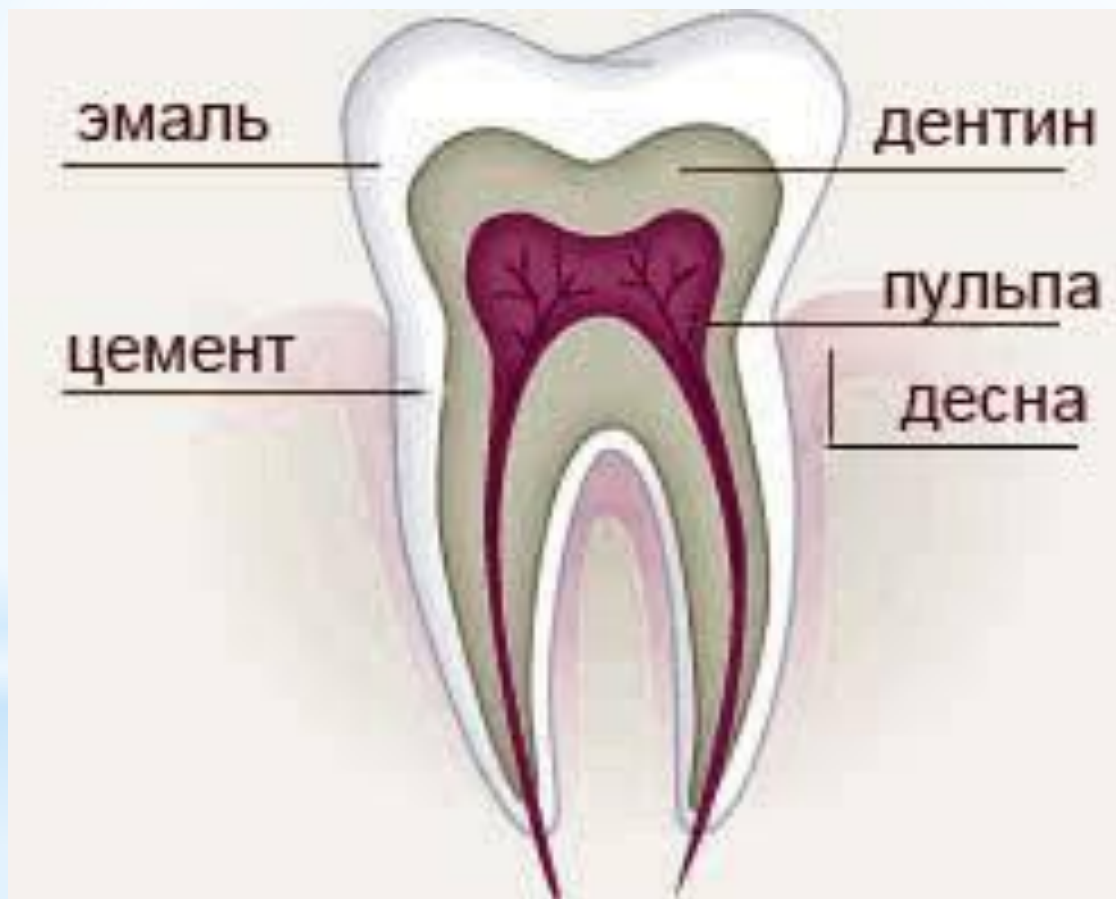




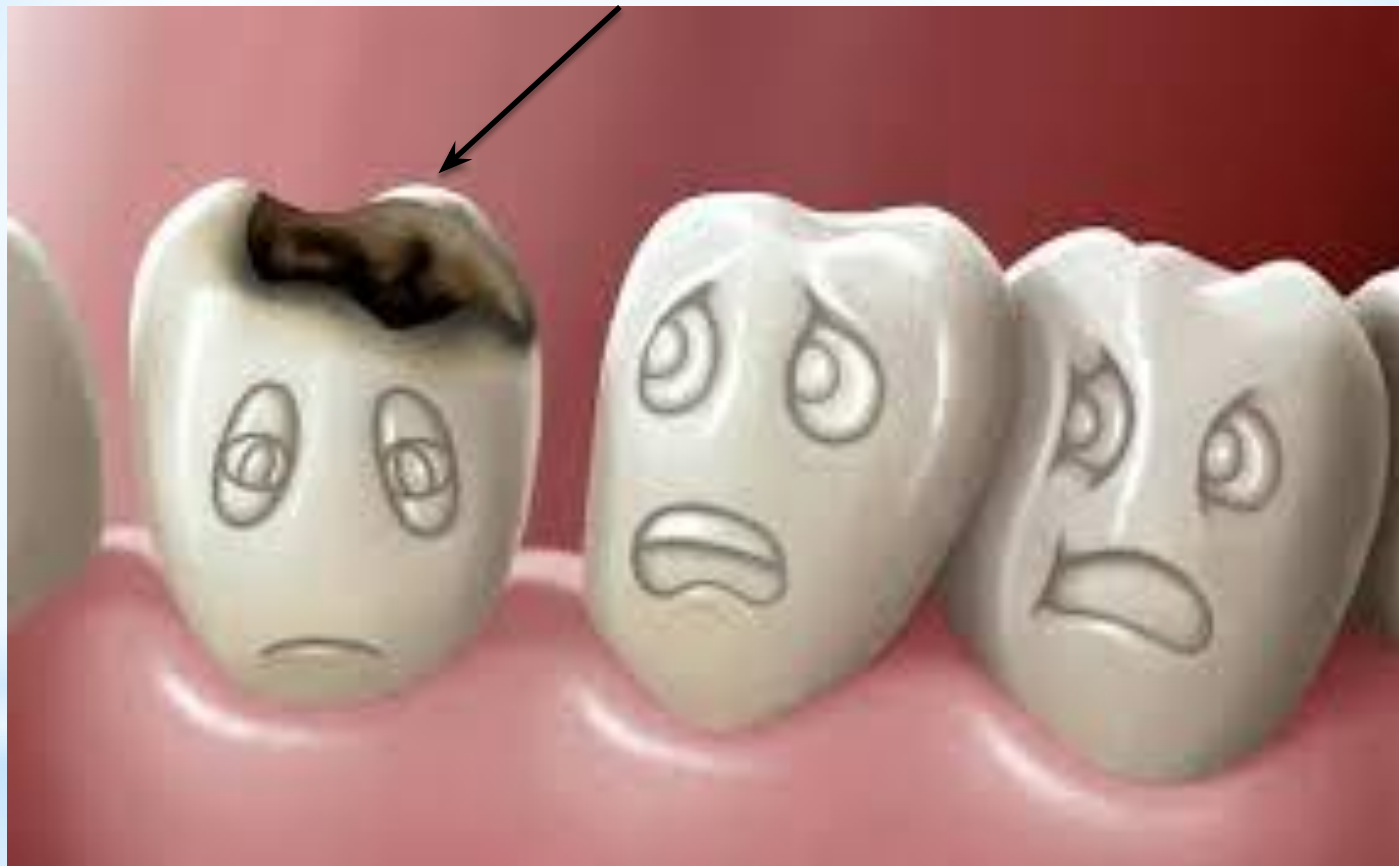


Строение зуба



Кариес зуба (90 % населения)



Чего боится эмаль зуба




Кислоты



Сахар, крахмал



Энергетика и соевых напитков



Перегрузки организма



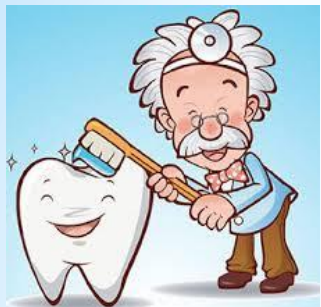Травм



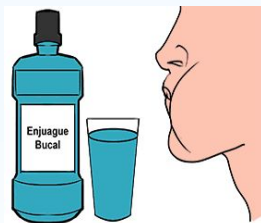Резкого перепада температур



Как предотвратить кариес



**Чистить зубы 2 раза в день
посещать стоматолога 2 раза в год**



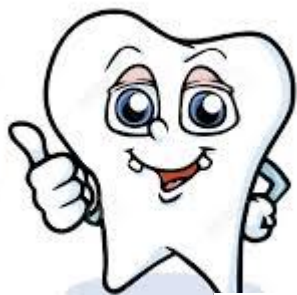Полоскание после приема пищи



**Жевать жвачку без сахара
10 мин после еды**



Пить напитки через трубочку



Правильное питание




Контроль перекуса

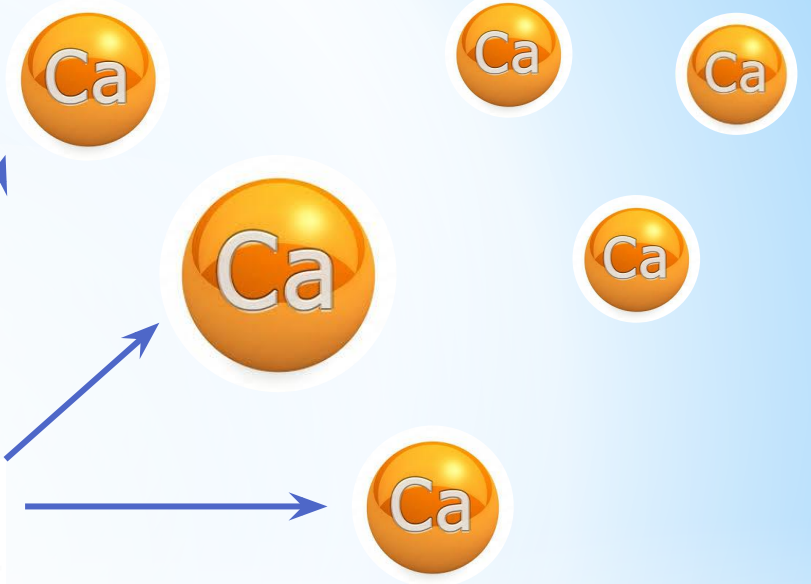

Твердая пища



«Мягкая» еда

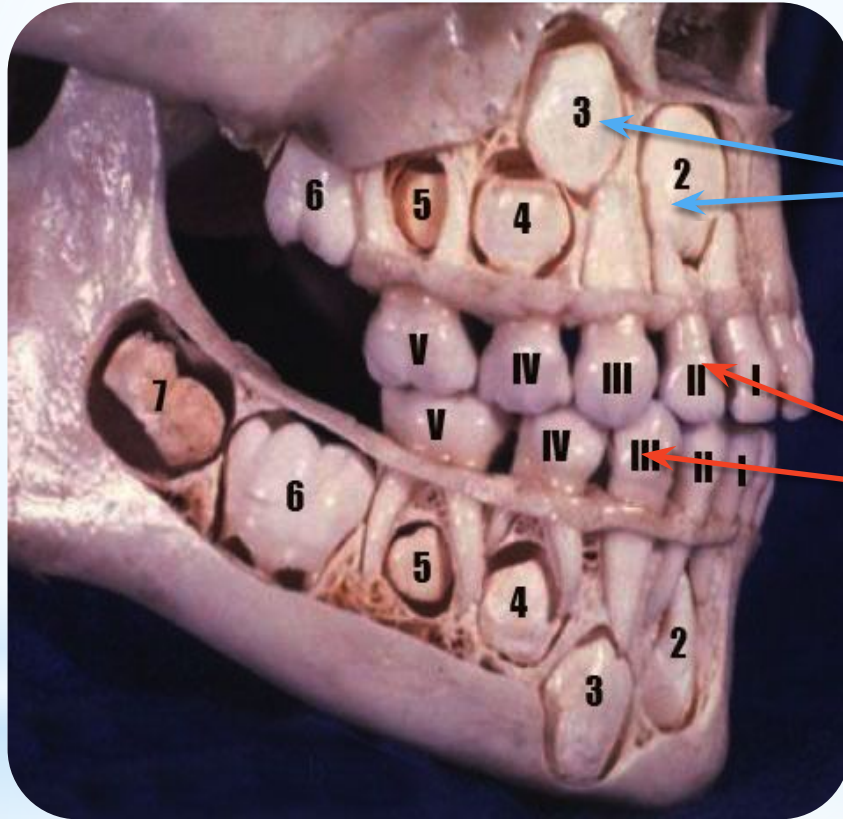


~~Ca~~






Молочный прикус

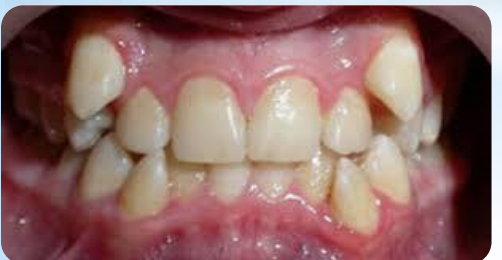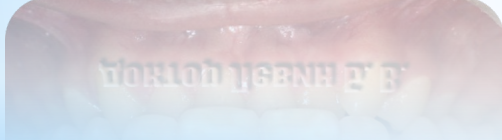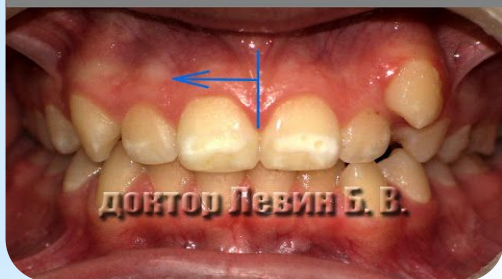


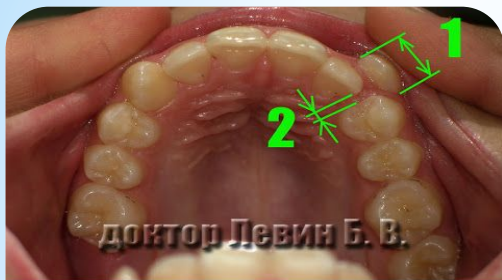Зачатки постоянных зубов



Молочные зубы



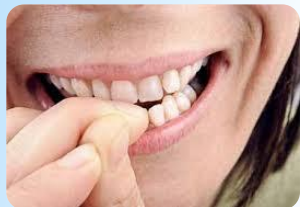Дефицит места зубного ряда



Асимметричность лица, улыбки



Причины неправильного прикуса



Привычка грызть ногти



**Отсутствие твердой пищи
Неполноценный питательный рацион**



Травма зубов и челюсти



**Потеря постоянных зубов
Ранняя потеря или позднее
прорезывание молочных зубов**



Длительное сосание пустышки, пальца



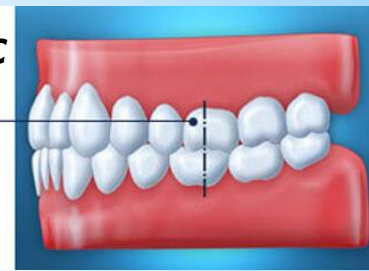
Бруксизм



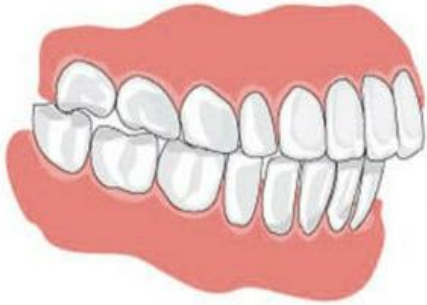**Генетические особенности
Патология внутриутробного развития**

Основные виды аномалий неправильного прикуса

Правильный прикус



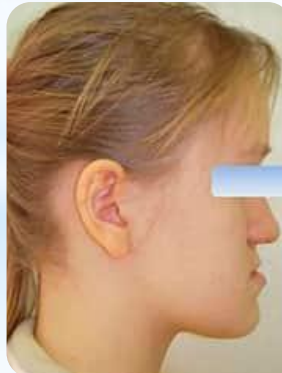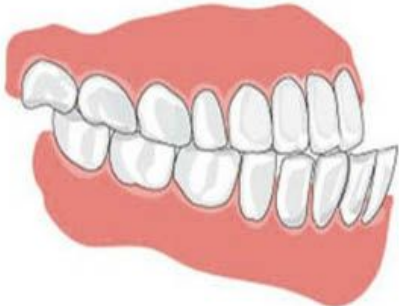Дистальный



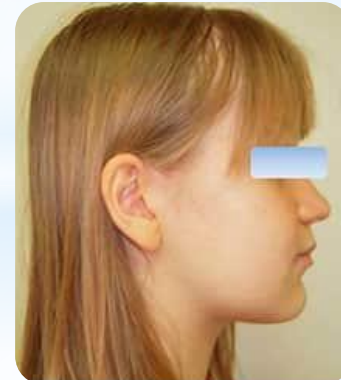
После лечения



Мезиальный

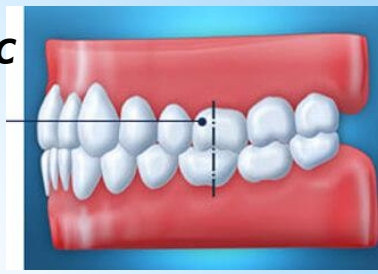


После лечения

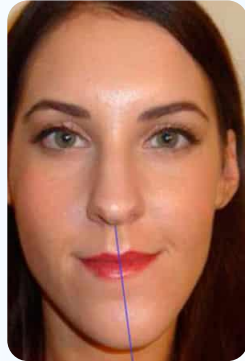
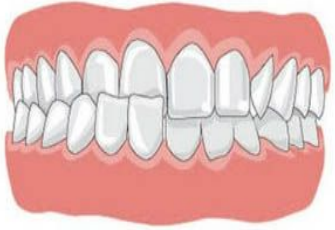

Основные виды аномалий неправильного прикуса

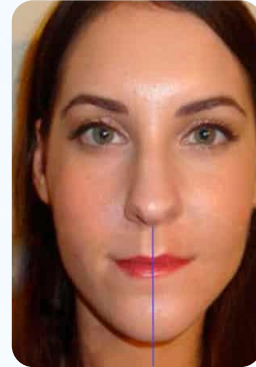Правильный прикус



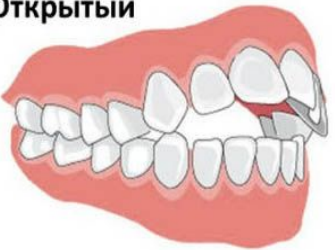
Перекрестный



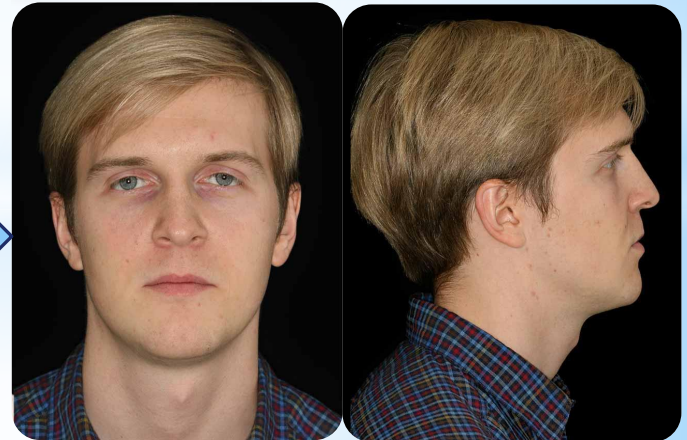
После лечения



Открытый

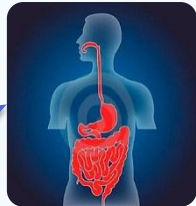

После лечения

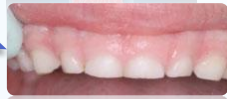

Последствия неправильного прикуса

1. Нарушение жевательной функции



Болезни органов ЖКТ
(гастриты, язвы)

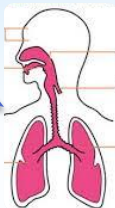


Стираемость зубов,
кариес

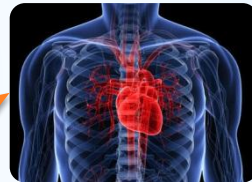2. Нарушение дыхательной функции



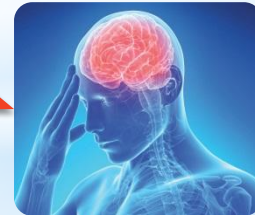Храп, остановка
дыхания во сне



Болезни органов
дыхания (отиты,
гаймориты,
ОРВИ, синуситы)



Болезни сердца



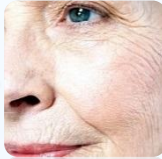
Инсульт,
нервозность

снижение уровня

кислорода

Последствия неправильного прикуса

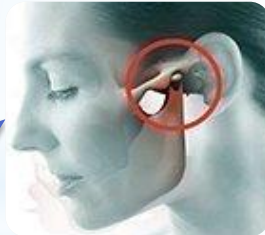3. Появление асимметрии лица



Нарушение мимики.
Раннее появление
признаков старения



Психологический
дискомфорт

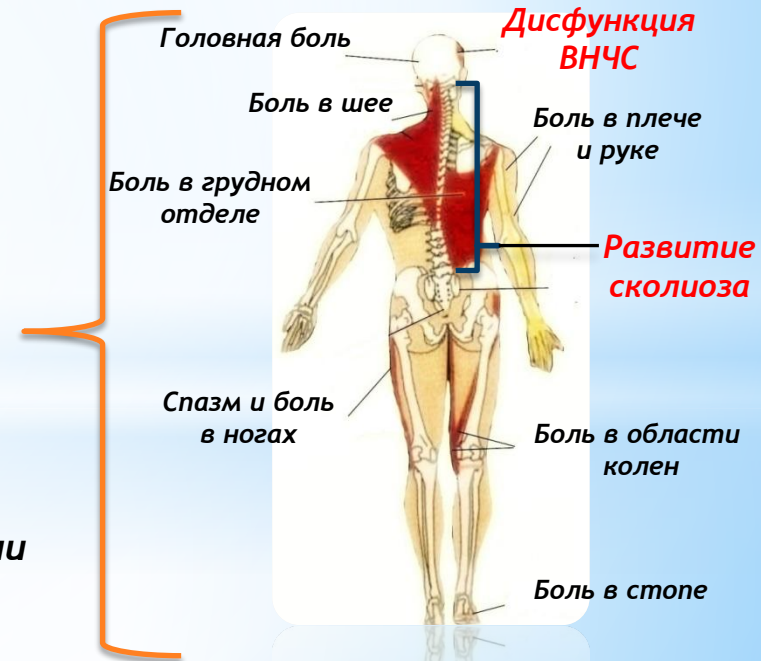


Дисфункция
височно-
нижнечелюстных
х
суставов (ВНЧС)

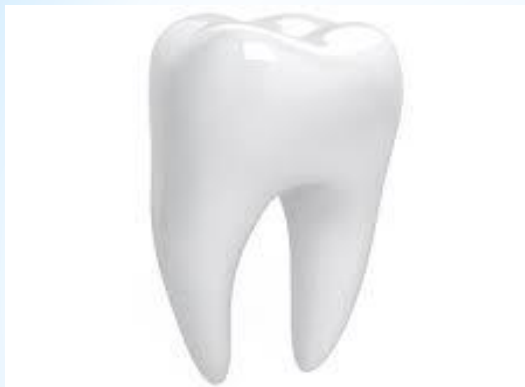Нарушение дикции

4. Сдвиг челюсти

Отсутствие смыкания зубов




Эксперимент




90 %


кальция




Coca-Cola



Раствор соды



*9% раствор
уксусной кислоты*



Coca-Cola




**После пребывания в
растворе**

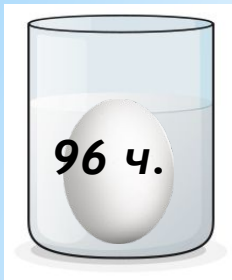


**После смывания
налета**

Coca-Cola



Раствор соды



*До начала
эксперимента*

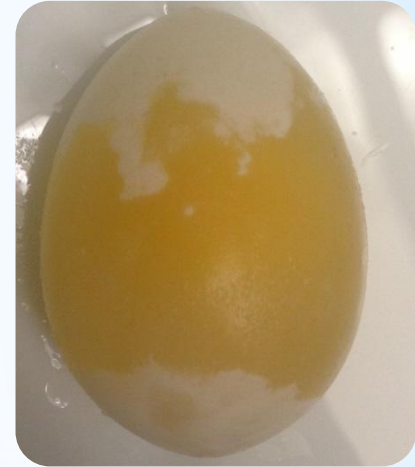

*Через 96 часов
пребывания в растворе*

9% раствор уксусной кислоты




Через 3 часа пребывания в растворе



***Через 8 часов пребывания
в растворе***

Реминерализация скорлупы яйца



до экспериментов

*потеряла свой
блеск*



*стала
пористая*

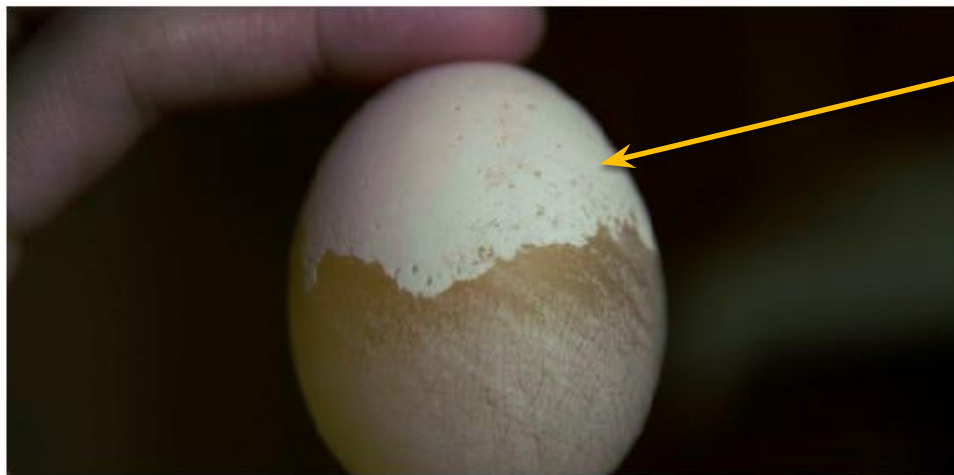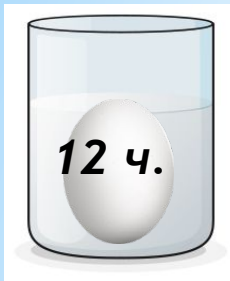


тонкая



*после воздействия
растворов*

Использование зубной пасты в 9% растворе уксусной кислоты



Место нанесения зубной пасты

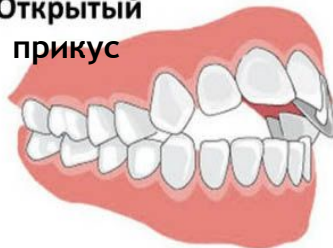Практическая часть

Ранняя потеря
молочных зубов

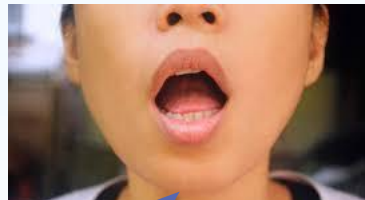

причина

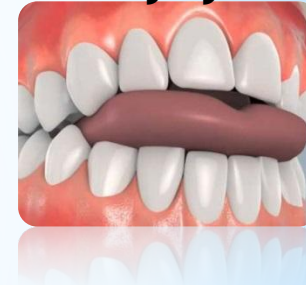Открытый
прикус



смешанный тип дыхания



привычка прокладывать язык
между зубов



невозможность сомкнуть
губы полностью



КОМПЛЕКС



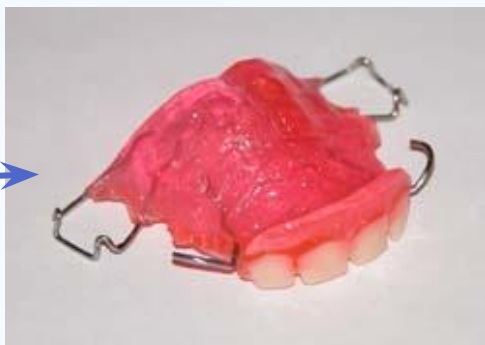
проблема откусывания пищи
передними зубами



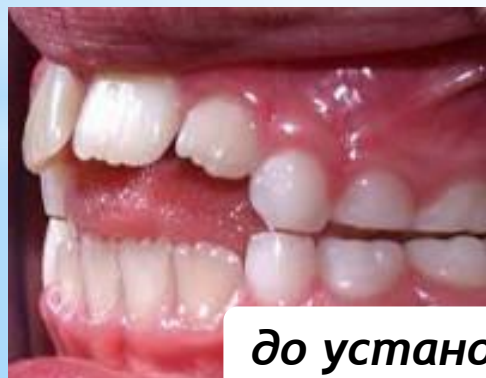П
О
С
Л
Е
Д
С
Т
В
И
Я

Ортодонтические конструкции

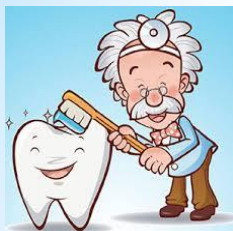Съемная ортодонтическая пластинка



Брекеты система



Красивая улыбка - здоровый человек!



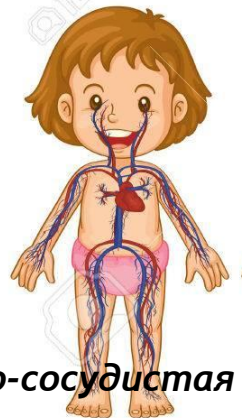
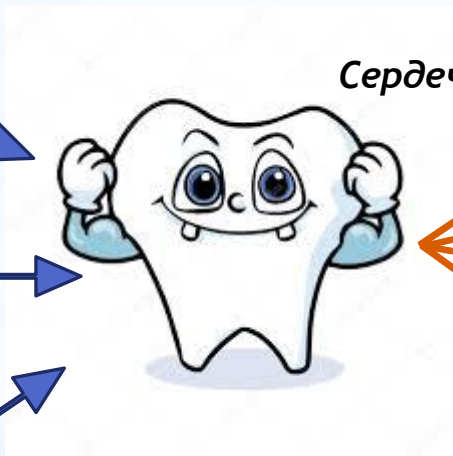
Правильная и
своевременная
гигиена



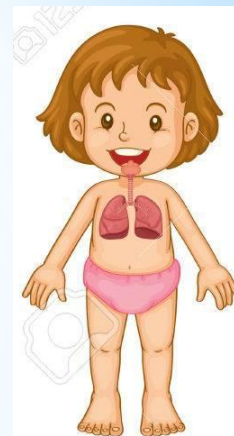Отсутствие травм
Вредных привычек



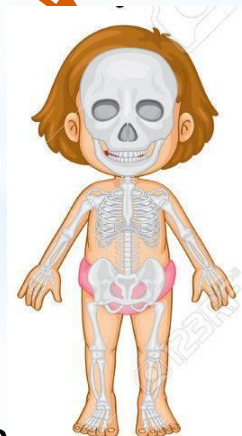Характер питания



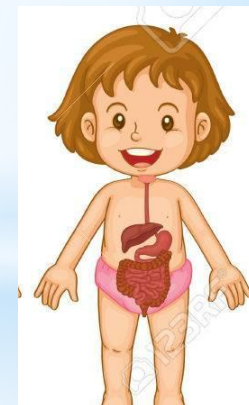Сердечно-сосудистая система



Органы дыхания



Опорно-двигательная система



Органы пищеварения

Будьте здоровы!

Будьте красивы!

СПАСИБО ЗА ВНИМАНИЕ!

